Giornale Italiano di ORTOPEDIA E TRAUMATOLOGIA

Organo ufficiale della Società Italiana di Ortopedia e Traumatologia • www.giot.it

Direttore scientifico: F. Pipino *(Monza)*

Direttore responsabile: Patrizia Alma Pacini

Comitato di Redazione: A. Bova (*Napoli*), A. Dettoni (*Alba*), M. d'Imporzano (*Milano*), L. Fantasia (*San Severo*), F. Franchin (*Genova*), M. Marcacci (*Bologna*), A. Piccioli (*Roma*), G. Sessa (*Catania*), U. Tarantino (*Roma*), P. Tranquilli Leali (*Sassari*), M. Trono (*Rimini*)

Coordinatore Comitato Scientifico: P. Bartolozzi *(Verona)*

Comitato Scientifico: N. Baldini (*Bologna*); A. Bova (*Napoli*); D. Capitani (*Milano*); M. Catagni (*Lecco*); S. Cervellati (*Modena*); G. Cicero (*Torino*); A. Corigliano (*Firenze*); A. Costanzo (*Roma*); M.G. Denti (*Milano*); R.M. Facchini (*Milano*); M. Guelfi (*Genova*); G. Guida (*Napoli*); E. Manes (*Pescara*); S. Mapelli (*Milano*); R. Marsano (*Milano*); G. Monteleone (*Roma*); V. Monteleone (*Battipaglia*); B. Moretti (*Bari*); E. Romanini (*Roma*); G. Porcellini (*Cattolica*); F.S. Santori (*Roma*); F.M. Senes (*Genova*); G. Zinghi (*Bologna*); R. Zini (*Cotignola*)

Referenti

Editoriali: F. Pipino *(Genova)*
Notiziario S.I.O.T: E. Cristofari *(Roma)*
Sito Società Affiliate: M. Marcacci (*Bologna*)
Congressi e Recensioni: V. Guzzanti *(Roma)*
Congresso S.I.O.T.: Comitato di Presidenza
Aggiornamento Professionale: G. Sessa *(Catania)*
Pagina sindacale: M. Saccomanno *(Brindisi)*
Medicina legale: G.M. Calori *(Milano)*

Redazione: Stefano Fabbri • Tel. 050 3130237 • Fax 050 3130300 • sfabbri@pacinieditore.it • giot@pacinieditore.it

Consiglio Direttivo S.I.O.T. biennio 2008-2010

Presidente: P. Bartolozzi
Vice-Presidenti: M. d'Imporzano, P. Tranquilli Leali
Consiglieri: A. Bova, A. Dettoni, L. Fantasia, F. Franchin, M. Marcacci, G. Sessa, U. Tarantino, M. Trono
Past-President: L. Del Sasso
Garante: A. Faldini
Segretario: A. Piccioli
Tesoriere: E. Cristofari

PACINI EDITORE MEDICINA

Pacini Editore SpA
Via A. Gherardesca 1, 56121 Pisa
Tel. +39-050-313011 • Fax +39-050-3130300 • info@pacinieditore.it
www. pacinimedicina.it

Registrato presso il Tribunale di Roma – n. 14690 del 1972

Il *Giornale Italiano di Ortopedia e Traumatologia* è Organo ufficiale della Società Italiana di Ortopedia e Traumatologia. Esso si pubblica a fascicoli bimestrali in edizione italiana. Esso affianca *Orthopaedics and Traumatology* che è la pubblicazione ufficiale in inglese della S.I.O.T. La rivista pubblica contributi redatti in forma di Editoriali, Notiziari (S.I.O.T. e Società specialistiche), Report Congressuali, Aggiornamenti professionali (anche di Medicina legale), Pagine sindacali, Rassegne stampa, Recensioni, Articoli Originali e Casi Clinici. Gli articoli scientifici originali dovranno essere accompagnati da una dichiarazione firmata dal primo Autore, nella quale si attesti che i contributi sono inediti, non sottoposti contemporaneamente ad altra rivista, ed il loro contenuto conforme alla legislazione vigente in materia di etica della ricerca. Gli Autori sono gli unici responsabili delle affermazioni contenute nell'articolo e sono tenuti a dichiarare di aver ottenuto il consenso informato per la sperimentazione e per la riproduzione delle immagini. La Redazione accoglie solo i testi conformi alle norme editoriali generali e specifiche per le singole rubriche. La loro accettazione è subordinata alla revisione critica di esperti, all'esecuzione di eventuali modifiche richieste ed al parere conclusivo del Direttore. Il Direttore del Giornale si riserva inoltre il diritto di richiedere agli Autori la documentazione dei casi e dei protocolli di ricerca, qualora lo ritenga opportuno. Nel caso di provenienza da un Dipartimento Universitario o da un Ospedale il testo dovrà essere controfirmato dal responsabile del Reparto (U.O.O., Clinica Universitaria …). **Conflitto di interessi**: nella lettera di accompagnamento dell'articolo, gli Autori devono dichiarare se hanno ricevuto finanziamenti o se hanno in atto contratti o altre forme di finanziamento, personali o istituzionali, con Enti Pubblici o Privati, anche se i loro prodotti non sono citati nel testo. Questa dichiarazione verrà trattata dal Direttore come una informazione riservata e non verrà inoltrata ai revisori. I lavori accettati verranno pubblicati con l'accompagnamento di una dichiarazione *ad hoc*, allo scopo di rendere nota la fonte e la natura del finanziamento.

Norme generali

Testo: in lingua italiana e corredato di: titolo del lavoro (in italiano ed in inglese); parole chiave (in italiano ed in inglese); riassunto strutturato (in italiano ed in inglese); titolo e didascalie delle tabelle e delle figure.

Le bozze dei lavori saranno inviate per la correzione al primo degli Autori salvo diverse istruzioni. Gli Autori si impegnano a restituire le bozze corrette entro e non oltre 7 giorni dal ricevimento; in difetto i lavori saranno pubblicati dopo revisione fatta dalla Redazione che però declina ogni responsabilità per eventuali inesattezze sia del dattiloscritto che delle indicazioni relative a figure e tabelle.

Nella *prima pagina* devono comparire: il *titolo* (conciso, in italiano ed inglese); le *parole chiave* in italiano ed inglese ; i *nomi* degli Autori e l'*Istituto* o *Ente* di appartenenza; la *rubrica* cui si intende destinare il lavoro (decisione che è comunque subordinata al giudizio del Direttore); il *nome*, l'*indirizzo* ed il *recapito telefonico* dell'Autore cui sono destinate la corrispondenza e le bozze. Nella **seconda pagina** comparirà il riassunto in italiano ed inglese (non più di **200** parole, strutturato secondo le sezioni **Background**, **Obiettivi**, **Metodi**, **Risultati**, **Conclusioni**); nelle **ultime pagine** compariranno la bibliografia, le didascalie di tabelle e figure e l'eventuale menzione del Congresso al quale i dati dell'articolo siano stati comunicati (tutti o in parte). **Tabelle**: devono essere contenute nel numero (evitando di presentare lo stesso dato in più forme) e numerate progressivamente. **Figure**: vanno riprodotte in foto o digitale e numerate con eventuale indicazione dell'orientamento. I grafici ed i disegni possono essere in fotocopia, purché di buona qualità. **Bibliografia**: va limitata alle voci essenziali identificate nel testo con numeri arabi ed elencate al termine del dattiloscritto nell'ordine in cui sono state citate, avvalendosi delle abbreviazioni internazionali.Esempi di corretta citazione bibliografica per:

***Articoli e riviste*:** Bianchi M, Laurà G, Recalcati D. *Il trattamento chirurgico delle rigidità acquisite del ginocchio.* Minerva Ortopedica 1985;36:431-438.

***Libri*:** Tajana GF. *Il condrone*. Milano: Edizioni Mediamix, 1991.

***Capitoli di libri o atti di Congressi*:** Krmpotic-Nemanic J, Kostovis I, Rudan P. *Aging changes of the form and infrastructure of the external nose and its importance in rhinoplasty.* In: Conly J, Dickinson JT, eds. *Plastic and Reconstructive Surgery of the Face and Neck*. New York: Grune and Stratton 1972, p. 84.

Ringraziamenti, indicazioni di grants o borse di studio, vanno citati al termine della bibliografia. Le note, contraddistinte da asterischi o simboli equivalenti, compariranno nel testo a piè di pagina. Termini matematici, formule, abbreviazioni, unità e misure devono conformarsi agli standards riportati in Science 1954;120:1078. I farmaci vanno indicati col nome chimico. Solo se inevitabile potranno essere citati col nome commerciale (scrivendo in maiuscolo la lettera iniziale del prodotto).

Norme specifiche per le singole rubriche

Editoriali: sono intesi come considerazioni generali e pratiche su temi d'attualità, in lingua italiana, sollecitati dal Direttore o dai componenti il Comitato di redazione. È omesso il riassunto. **Articoli d'aggiornamento:** possono anche essere commissionati dal Direttore. Di regola non devono superare le 20 cartelle dattiloscritte (una cartella equivale a 2000 caratteri spazi inclusi), comprese tabelle, figure e voci bibliografiche. Legenda di tabelle e figure sono a parte. È omesso il riassunto. **Articoli originali:** comprendono lavori che offrono un contributo nuovo o frutto di una consistente esperienza, anche se non del tutto originale, in un determinato settore. Devono essere suddivisi nelle seguenti parti: introduzione, materiale e metodo, risultati, discussione e conclusioni. Il testo non deve superare le 15 cartelle dattiloscritte comprese iconografia, bibliografia e riassunto in italiano ed inglese (max. 200 parole). Legenda di tabelle e figure a parte. Il riassunto non deve superare le 200 parole e va suddiviso di regola nelle seguenti sezioni: *Obiettivi*, *Metodi*, *Risultati, Conclusioni*. Nella sezione *Obiettivi* va sintetizzato con chiarezza l'obiettivo (o gli obiettivi) del lavoro, vale a dire l'ipotesi che si è inteso verificare; nei *Metodi* va riportato il contesto in cui si è svolto lo studio, il numero e il tipo di soggetti analizzati, il disegno dello studio (randomizzato, in doppio cieco …), il tipo di trattamento e il tipo di analisi statistica impiegata. Nella sezione *Risultati* vanno riportati i risultati dello studio e dell'analisi statistica. Nella sezione *Conclusioni* va riportato il significato dei risultati soprattutto in funzione delle implicazioni cliniche. **Articoli originali brevi:** comprendono brevi lavori (non più di 3 cartelle di testo) con contenuto analogo a quello degli Articoli originali e come questi suddivisi. Sono ammesse 2 tabelle o figure e una decina di voci bibliografiche. **Casi clinici:** vengono accettati dal Comitato di Redazione solo lavori di interesse didattico e segnalazioni rare. La presentazione comprende l'esposizione del caso ed una discussione diagnostico-differenziale. Il testo deve essere conciso e corredato, se necessario, di 1-2 figure o tabelle e di pochi riferimenti bibliografici essenziali. Il riassunto è di circa 50 parole. **Lettere alla direzione:** possono far riferimento a problemi di interesse ortopedico d'attualità oppure ad articoli già pubblicati. Nel secondo caso la lettera verrà preventivamente inviata agli Autori dell'articolo e l'eventuale risposta degli stessi pubblicata in contemporanea. La loro estensione non dovrebbe superare le due pagine dattiloscritte, precedute dal titolo. È richiesta la sola lingua italiana. **Dai Libri:** la rivista si riserva di fare e/o pubblicare le recensioni di libri che le venissero proposti. Il testo, di 1-2 pagine, dovrà essere in italiano.

Gli scritti di cui si fa richiesta di pubblicazione vanno indirizzati (in originale o per E-mail) a: **Pacini Editore SpA – Ufficio Editoriale, Via Gherardesca, 56121 Ospedaletto (PI) – c.a. Stefano Fabbri / Eleonora Lollini • Tel. 050 3130237 • 050 3130283 • E-mail: giot@pacinieditore.it, sfabbri@pacinieditore.it, elollini@pacinieditore.it**

Il Giornale Italiano di Ortopedia e Traumatologia è bimestrale. I prezzi degli abbonamenti annuali per i NON Soci sono i seguenti: Italia € 97; estero € 122; istituzionale € 97. Questo fascicolo € 32. Le richieste di abbonamento ed ogni altra corrispondenza relativa agli abbonamenti vanno indirizzate a: Giornale Italiano di Ortopedia e Traumatologia • Ufficio Abbinamenti • Pacini Editore S.p.A., via Gherardesca, 56121 Ospedaletto (PI) • Tel. 050 313011 • Fax 050 3130300 • abbonamenti@pacinieditore.it • www.pacinimedicina.it

Finito di stampare Ottobre 2010

Le fotocopie per uso personale del lettore possono essere effettuate nei limiti del 15% di ciascun fascicolo di periodico dietro pagamento alla SIAE del compenso previsto dall'art. 68, commi 4 e 5, della legge 22 aprile 1941 n. 633. Le riproduzioni effettuate per finalità di carattere professionale, economico o commerciale o comunque per uso diverso da quello personale possono essere effettuate a seguito di specifica autorizzazione rilasciata da AIDRO, Corso di Porta Romana n. 108, Milano 20122, e-mail segreteria@aidro.org e sito web www.aidro.org

I dati relativi agli abbonati sono trattati nel rispetto delle disposizioni contenute nel D.Lgs. del 30 giugno 2003 n. 196 a mezzo di elaboratori elettronici ad opera di soggetti appositamente incaricati. I dati sono utilizzati dall'editore per la spedizione della presente pubblicazione. Ai sensi dell'articolo 7 del D.Lgs. 196/2003, in qualsiasi momento è possibile consultare, modificare o cancellare i dati o opporsi al loro utilizzo scrivendo al Titolare del Trattamento: Pacini Editore S.p.A. - Via A. Gherardesca 1 - 56121 Ospedaletto (Pisa)

Indice

MAIN SESSION I – Malattie endocrine e metaboliche

L'endocrinologo e le malattie del metabolismo osseo
L. Cavalli, M.L. Brandi ..... » S1

La chirurgia nell'artropatia ocronotica
V. Sessa, F. Forconi ..... » S5

Chirurgia delle fratture da fragilità
U. Tarantino, I. Cerocchi, M. Celi, L. Saturnino, A. Scialdoni, R. Iundusi, E. Gasbarra ..... » S8

Overview del radiologo interventista (vertebroplastica e cifoplastica)
G. Simonetti, S. Masala ..... » S13

MAIN SESSION II – Malattie neoplastiche

Durable cure and reconstructive success in osteogenic sarcoma
J.H. Healey ..... » S15

Scelta del trattamento nelle metastasi del rachide toraco-lombare
S. Boriani, M. Cappuccio, S. Bandiera, G. Barbanti Bròdano, S. Terzi, S. Colangeli, L. Amendola, A. Gasbarrini ..... » S17

Trattamento chirurgico delle metastasi cervicali
V. Denaro, A. Di Martino, R. Papalia, S.A. Barnaba ..... » S20

Protocollo di trattamento delle metastasi ossee nello scheletro appendicolare e pelvico
D.A. Campanacci, P. Cuomo, G. Beltrami, G. Scoccianti, P. De Biase, N. Mondanelli, F. Frenos, R. Capanna ..... » S24

Il trattamento chirurgico delle lesioni metastatiche del bacino
M. Mercuri, A. Angelini, R. Casadei, C. Errani, N. Fabbri, J.D. Valencia, G. Rossi, T. Calabrò, G. Guerra, P. Ruggieri ..... » S30

MAIN SESSION III – Malattie ematologiche

L'apparato locomotore nelle malattie ematologiche
G. Avvisati ..... » S35

Il trattamento chirurgico nel mieloma
N. Papapietro, A. Palumbo, V. Denaro ..... » S38

Indicazioni chirurgiche nelle localizzazioni scheletriche delle malattie emolinfoproliferative
P. Ruggieri, A. Angelini, C. Errani, A. Piccioli, J.D. Valencia, M. Romantini, G. Drago, C. Ferrari, E. Pala, M. Mercuri ..... » S43

Chirurgia protesica primaria e di revisione nell'artropatia emofilica
M. Innocenti, R. Civinini, M. Villano, C. Carulli, F. Matassi, L. Nistri ..... » S50

MAIN SESSION IV – Malattie infettive

Overview sulle malattie infettive dell'apparato locomotore
F. Aiuti, A. Esposito ..... » S56

Bacterial biofilms: the ultimate cause of implant-associated infections
E. Meyle, G. M. Hänsch ..... » S60

Le infezioni tubercolari dell'apparato locomotore
M. D'Arienzo, L. Camarda, M. Ferruzza, S. Mannino, A. Sanfilippo ..... » S63

L'artrite infettiva ematogena oggi
E. Meani, A. Pellegrini, P. Trezza ..... » S66

Le infezioni dell'arto superiore ad elevato rischio di vita
A. Leti Acciaro, M. Codeluppi, A. Landi ..... » S70

What's new in acute osteo articular hematogenus infections of the child?
M.Ben Ghachem ..... » S76

Spondilodisciti non tubercolari
F. Ghisellini, S. Borrè, R. Ceffa ..... » S77

SESSION V – Collagenopatie

La sinovialectomia artroscopica nel trattamento dell'artrite idiopatica giovanile pauciarticolare
R.M. Toniolo, V. Guzzanti ..... » S80

La chirurgia del piede reumatoide
F. Barca, A. Saracino ..... » S83

La coxopatia nella spondilite anchilosante
A. Capone, D. Podda, M. Planta, V. Setzu ..... » S92

L'anca nell'artrite reumatoide
M. Laus, M.C. Malaguti, F.A. Zappoli, V. Bochicchio ..... » S97

La protesizzazione della caviglia nell'artrite reumatoide
M. Guelfi, A. Bertelli, M. Grasso, M. Guelfi ..... » S103

MAIN SESSION VI – Osteocondrodisplasie genotipiche e malattie neuromuscolari

Aspetti genetici delle osteocondrodisplasie e delle malattie muscolari
B. Dallapiccola, R. Mingarelli ..... » S107

La chirurgia del nanismo disarmonico
A. Berizzi, A. Zambito, R. Aldegheri ..... » S110

La malattia esostosante in età pediatrica
O. Donzelli, L. Sangiorgi, S. Stilli, G.L. Di Gennaro, M. Lampasi ..... » S114

Trattamento chirurgico della scoliosi nella *Spinal Muscolar Atrophy*
F. Becchetti, A. Andaloro, S. Becchetti ..... » S122

Trattamenti ortopedici nella distrofia muscolare
C. Faldini, M. Nanni, D. Leonetti, M.T. Miscione, F. Acri, P. Capra, V. Persiani, S. Giannini ..... » S125

L'*imaging* nelle malattie sistemiche dello scheletro in età evolutiva
G. Pagnotta, E. Pacciani, D. Barbuti, L. Oggiano, D. Mascello ..... » S131

MAIN SESSION VII – Ingegneria tissutale e medicina rigenerativa 1

Tecniche innovative per la fabbricazione di *scaffold* ad uso ortopedico
A. Rainer, A. Di Martino, G. Vadalà, V. Denaro, M. Trombetta..... » S135

Scaffolds e cartilagine
M. Ronga, E. Paiusco, M. Surace, P. Cherubino ..... » S137

Chitosan for cartilage defects
F. Forriol ..... » S140

Protesi biologiche
S. Giannini, R. Buda, M. Cavallo, P.M. Fornasari, M. Nanni, A. Ruffilli, F. Vannini ..... » S141

MAIN SESSION VIII – Ingegneria tissutale e medicina rigenerativa 2 - Terapia cellulare

La riparazione delle lesioni della cartilagine articolare:
stato dell'arte ed EBM
A. Gigante, A. Busilacchi, S. Cecconi, F. Greco ..... » S147

Medicina rigenerativa e uso di cellule staminali in ortopedia
N. Baldini, G. Ciapetti, D. Dallari, A. Giunti..... » S151

Scaffold 3D a confronto per la rigenerazione ossea con ADSC (*Adipose Derived Stem Cells*)
G. Gastaldi, L. Visai, B. Conti, E. Saino, A. Asti, R. Dorati e F. Benazzo .... » S154

Rigenerazione cartilaginea
M. Marcacci, E. Kon, S. Patella, G. Filardo, A. Di Martino, L. D'Orazio, B. Di Matteo, G. Altadonna, S. Zaffagnini..... » S158

Uso di staminali da tessuto periferico:
potenzialità rigenerative di emocomponenti leuco-piastrinici per uso topico
F. Biggi, G. Caloprisco, A. Borean ..... » S162

MAIN SESSION IX – Dispositivi innovativi in chirurgia ortopedica: dal design progettazione ai risultati clinici – Ginocchio

Overview
P. Volpi, M. Denti, C. Bait, M. Cervellin, E. Prospero ..... » S165

L'impiego del tantalio nelle revisioni di artroprotesi di ginocchio
C. Fabbriciani, V. Izzo, V. De Santis, G. Milano, G. Gasparini ..... » S168

Graft biomimetici-attivi nella chirurgia legamentosa del ginocchio
G. Cerulli, F. Vercillo..... » S175

L'avulsione della radice meniscale posteriore. Eziologia, diagnosi e trattamento
P.P. Mariani, L. Liguori, G. Iannella, L. Floris ..... » S178

MAIN SESSION X – Dispositivi innovativi in chirurgia ortopedica: dal design progettazione ai risultati clinici – Rachide

Past, present and future for spinal deformities
J. Dubousset..... » S182

L'artrodesi strumentata della cerniera occipito-cervicale:
indicazioni e risultati
C.A. Logroscino, M. Genitiempo ..... » S185

Il trattamento delle scoliosi in età pediatrica:
il ruolo delle attuali strumentazioni
T. Greggi, F. Lolli, M. Di Silvestre, E. Maredi, K. Martikos, F. Vommaro, A. Cioni, S. Giacomini, M. Spina ..... » S188

Chirurgia mini-invasiva del rachide lombare
F. Postacchini, E. Ferrari, R. Postacchini ..... » S194

Le protesi discali lombari
D. Fabris Monterumici, R. Sinigaglia ..... » S199

MAIN SESSION XI - Dispositivi innovativi in chirurgia ortopedica: dal design progettazione ai risultati clinici – Anca

Overview dispositivi innovativi in chirurgia protesica dell'anca
F. Falez, F. Casella, F. Favetti, M. Papalia, G. Panegrossi, D. Longo ..... » S225

Ceramic-ceramic couple: a 40 years experience
L. Sedel ..... » S228

Dilops: nuovo concetto di sintesi "a viti divergenti" per le fratture pertrocanteriche
P. Palombi ..... » S230

Femoroacetabular impingement
R. Ganz, M. Leunig ..... » S233

Vantaggi della modularità del collo negli steli femorali
A. Toni, F. Traina, I. Frakulli, C.N. Abati, L. d'Uva, A. Sudanese, P.P. Calderoni, M. De Fine ..... » S235

Artroscopia d'anca
R. Zini, M. De Benedetto, A. Carraro, P. Pirani, M. Occhialini, G. Ponzetto ... » S239

MAIN SESSION XII – Dispositivi innovativi in chirurgia ortopedica: dal design progettazione ai risultati clinici – Spalla e gomito

Biomateriali e biotecnologie in chirurgia ortopedica: spalla e gomito
G. Merolla, P. Paladini, F. Campi, G. Porcellini ..... » S249

Evoluzione, indicazioni e limiti della chirurgia protesica del gomito
L. Celli, A. Celli ..... » S251

Attuali materiali e tecniche di osteosintesi nelle fratture complesse dell'epifisi prossimali dell'omero
R. Russo, M. Ciccarelli, F. Cautiero, A. Fontanarosa, G. Della Rotonda ... » S254

Biologia della guarigione della riparazione della cuffia dei rotatori e ruolo dei fattori di crescita
A. Castagna, P. Randelli, R. Garofalo ..... » S258

MAIN SESSION XIII – Dispositivi innovativi in chirurgia ortopedica: dal design progettazione ai risultati clinici – Caviglia e piede

Protesi di tibiotarsica
S. Giannini, A. Leardini, F. Catani, M. Romagnoli, L. Berti, M. Cadossi, D. Luciani ..... » S261

Storia ed evoluzione delle protesi della 1ª articolazione metatarso-falangea
F. Ceccarelli, F. Calderazzi, A. Carolla ..... » S264

Matematizzazione di un'osteotomia distale: applicazione dell'Osteogoniometro (OGR) nell'alluce valgo e nell'alluce rigido
F. Cancilleri, P. Ronconi, N. Martinelli, A. Marinozzi ..... » S270

Mezzi di sintesi e dispositivi innovativi in chirurgia dell'avampiede
A. Volpe ..... » S273

MAIN SESSION XIV – Dispositivi innovativi in chirurgia ortopedica: dal design progettazione ai risultati clinici – Mano e polso

Attuali materiali e tecniche di osteosintesi per le fratture del radio distale
M. Altissimi, A. Azzarà, L. Braghiroli..... » S277

Innesti massivi omoplastici nella ricostruzione ossea della mano
M. Innocenti, R. Adani ..... » S281

Novità in tema di artroscopia di polso e delle piccole articolazioni
R. Luchetti, A. Atzei..... » S286

Biomateriali e biotecnologie in chirurgia della mano
A. Merolli, F. Catalano..... » S301

Attuali materiali e tecniche di osteosintesi per la mano
M. Rampolli..... » S308

Interfaccia intraneurale di nuova generazione impiantata sui nervi mediano ed ulnare di un amputato per il controllo di una protesi robotica di mano
P.M. Rossini, G. Di Pino..... » S312

MAIN SESSION XV – Dispositivi innovativi in chirurgia ortopedica: dal design progettazione ai risultati clinici – Tendini, legamenti, *graft* ossei, mezzi di sintesi, reazione immunitaria da corpo estraneo

Biomateriali e biotecnologie in chirurgia ortopedica
N. Maffulli, U.G. Longo, S. Campi, V. Denaro..... » S318

Instabilità gleno-omerale da difetto osseo: dispositivi innovativi di trattamento
F. Franceschi, R. Papalia, G. Rizzello, A. Del Buono, R. Minola, V. Denaro... » S321

Innesti ossei in ortopedia: una *review*
A. Gigante, S. Cecconi, S. Manzotti, F. Greco ..... » S323

Nuovo dispositivo riassorbibile interno per la riparazione dei tendini flessori della mano: studio biomeccanico ed ex vivo preliminare su modello porcino
G. Vasario, F. Zura Puntaroni, S. Geuna, G. Ciardelli, A. Georgescu, I. Ignatiadis, B. Battison ..... » S326

L'endocrinologo e le malattie del metabolismo osseo

L. Cavalli, M.L. Brandi

Parole chiave: metabolismo osseo, endocrinologo, ormoni, osteoporosi

Key words: bone turnover, endocrinologist, hormones, osteoporosis

INTRODUZIONE

Chi si occupa di osso?

Se poniamo questa domanda alla popolazione generale, la risposta in assoluto più frequente sarà: il chirurgo ortopedico. Certamente il nostro scheletro richiama l'attenzione su di sé quando duole, ossia in caso di trauma, in presenza di una massa da asportare o di uno o più capi articolari da sostituire.

Se invitiamo l'intervistato a soppesare maggiormente la risposta, è possibile che in qualche caso venga in mente il fisiatra, più facilmente il fisioterapista, l'osteopata, oppure il medico dello sport. Lo stesso medico di medicina generale è il primo ad essere consultato in caso di dolori ossei non meglio definiti, al duplice scopo di alleviare la sintomatologia mediante farmaci ad azione analgesica e di approfondirne la causa con la prescrizione di esami radiologici e/o biochimici.

Se rivolgiamo la domanda a degli studenti di medicina, riformulandola come segue: "qual è lo specialista per la valutazione dello stato di salute dell'osso?", è probabile che i più vispi rispondano: l'endocrinologo.

Due motivi principali giustificano tale affermazione.

In primis, il tessuto osseo non assolve soltanto una semplice funzione meccanica di supporto, ma coniuga importanti funzioni metaboliche, essenziali per il mantenimento dell'omeostasi elettrolitica e dell'equilibrio acido-base.

In secundis, il metabolismo osseo è regolato da diversi ormoni, che interagiscono tra loro con finalità differenti nel determinare l'attività delle cellule ossee, osteoblasti e osteoclasti. Dal GH-IGF1 (ormone della crescita – fattore di crescita insulino-simile), che controlla la crescita longitudinale dell'osso, al PTH e alla vitamina D che regolano i livelli extracellulari di calcio e fosforo, favoriscono la mineralizzazione e insieme a calcitonina ed estrogeni modulano il turnover osseo.

SOD Malattie del Metabolismo Minerale e osseo, DAE Ortopedia

Indirizzo per la corrispondenza:
Loredana Cavalli, SOD Malattie del Metabolismo Minerale e Osseo, Largo P. Palagi 1, 50139 Firenze. Tel. +39 055 7948320. E-mail: loredana.doc@gmail.com
La dott.ssa Cavalli è attualmente Dottorando di Ricerca in "Patologia e clinica dell'apparato locomotore e dei tessuti calcificati", Direttore Prof. Gusso.

Altri sistemi ormonali hanno azioni meno evidenti, ma comunque tali da indurre modificazioni patologiche della massa ossea in caso di loro alterazione, come i glucocorticoidi, gli ormoni tiroidei e gli androgeni.

La più frequente malattia del metabolismo osseo, l'osteoporosi, può infatti essere secondaria a patologie endocrine, quali iperparatiroidismo, ipertiroidismo o tireotossicosi, ipogonadismo, ipercorticosurrenalismo, diabete mellito (Tab. I).

Il laboratorio è dunque da considerarsi un utile complemento nella diagnostica dell'osteoporosi in quanto può consentire una diagnosi differenziale con altre malattie che possono determinare un quadro clinico o densitometrico simile a quello dell'osteopo-

Tab. I. Osteoporosi secondarie sistemiche.

Malattie endocrine	*Cushing*, ipertiroidismo, HPT, ipogonadismo, diabete
Malattie gastrointestinali	Malassorbimenti, gastrectomia, epatopatie malattie croniche IRC, BPCO, ICC
Malattie ematologiche	Mieloma multiplo, leucemie, ecc.
Malattie tessuto connettivo	Osteogenesi imperfetta, Sindrome di Marfan
Malattie reumatiche	Artrite reumatoide, spondilodisciti
Malattie neoplastiche	Con terapie correlate
Da farmaci	Corticosteroidi, antiepilettici, eparina, ecc.
Deficit Nutrizionali	Malnutrizione, abuso cronico alcolico

Tab. II.

Esami di I livello
– VES
– Emocromo completo
– Protidemia frazionata
– Calcemia
– Fosforemia
– Fosfatasi alcalina totale
– Creatininemia
– Calciuria 24 h
Esami di II livello
– Calcio ionizzato
– TSH
– PTH sierico
– 25-OH-vitamina D sierica
– Cortisoluria 24 h
– Testosterone libero nei maschi
– Immunofissazione sierica e/o urinaria
– Anticorpi anti-transglutaminasi

rosi; può inoltre individuare possibili fattori causali consentendo un trattamento eziologico (Raccomandazione di grado A) [1].
Di fronte a un sospetto clinico o radiologico di osteoporosi, un'idonea valutazione ematochimica è raccomandata mediante esami di I livello. La normalità di tali esami esclude nel 90% dei casi altre malattie o forme di osteoporosi secondarie.
Talora per sospetti clinici mirati bisogna procedere con indagini di laboratorio di II livello più specifiche (Tab. II).
Le osteoporosi primitive, che rappresentano oltre l'80% del totale, riconoscono una patogenesi multifattoriale, coinvolgendo fattori genetici, nutrizionali e soprattutto ormonali.
In particolare l'osteoporosi primitiva di tipo I o post-menopausale è ascrivibile principalmente al brusco calo dei livelli ematici di estrogeni dovuto alla cessazione della funzione gonadica.
L'osteoporosi primitiva di tipo II o senile rientra in un processo di involuzione che interessa tutti gli organi compreso lo scheletro e si associa ad un deficit di vitamina D, con conseguente ipocalcemia e incremento compensatorio di PTH, oltre che a una diminuzione di fattori locali di crescita e quindi ridotta attività osteoblastica. Ne risulta un quadro di osteoporomalacia, ossia alla riduzione del volume di tessuto osseo rispetto al volume anatomico dell'osso (porosi) si associa una inadeguata mineralizzazione della matrice organica (malacia).
Mentre l'osteoporosi non si associa a dolore, salvo in presenza di frattura, l'osteomalacia si associa a dolori ossei isolati o generalizzati. Si ipotizza che la causa di questi dolori sia l'idratazione della matrice gelatinosa demineralizzata, che spinge verso l'esterno il periostio causando tensione e dolore. L'osteomalacia può essere spesso diagnosticata usando una moderata pressione digitale sullo sterno o sulla faccia anteriore della tibia, elicitando dolore. Di questa possibilità è necessario tener conto quando si imposti la diagnosi differenziale dei dolori ossei nell'adolescente e nell'adulto.

Ciclo vitale dell'osso

Il tessuto osseo è un tessuto dinamico, che va incontro durante tutta la vita a un costante processo di rimodellamento: gli osteoclasti (OC), cellule derivate della linea monocito-macrofagica, rilasciano proteasi in grado di dissolvere la matrice ossea mineralizzata e ne mediano il riassorbimento. Si allontanano dalle lacune di Howship e vanno incontro ad apoptosi. Gli osteoblasti (OB), cellule differenziate dalla linea staminale mesenchimale, secernono nuova matrice osteoide che si deposita nelle lacune e provvedono alla mineralizzazione della stessa. In seguito gli OB possono differenziarsi in osteociti, cellule quiescenti intrappolate nella matrice mineralizzata che contribuiscono al rimodellamento osseo regolando l'attività di OB e OC; alcuni OB vanno in apoptosi, altri si trasformano in bone lining cells, che rivestono la superficie ossea e mediano gli scambi tra vasi sanguigni e osteociti (Fig. 1).
Alla base del rimodellamento osseo vi è il segnale RANK/RANK-L/OPG.



Fig. 1. Ciclo vitale del tessuto osseo. Mod. da: Baron, 2003; Raisz, 2005.

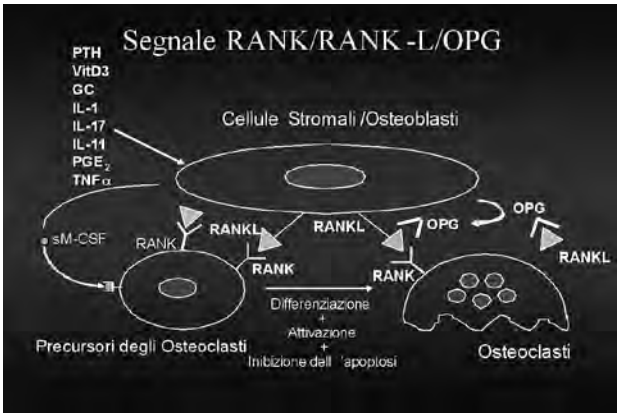

Fig. 2. Segnale RANK/RANK-L/OPG.

RANKL (Receptor Activator for Nuclear Factor κ B Ligand) è una citochina appartenente alla famiglia dei Tumor Necrosis Factors, espressa sia in una forma di superficie legata alla membrana di cellule stromali/osteoblastiche, sia in una forma solubile, che legandosi al suo recettore RANK, espresso su cellule della linea osteoclastica, stimola la differenziazione e attivazione degli osteoclasti e ne inibisce l'apoptosi. La produzione di RANKL da parte degli OB è modulata da citochine, Growth Factors, vitamina D ed estrogeni.
Osteoprotegerina (OPG) è una glicoproteina solubile appartenente alla famiglia dei recettori per il TNF, espressa da cellule stromali/osteoblastiche, che funziona da recettore "esca" per il RANKL, a cui si lega con elevata affinità, impedendo il legame RANKL/RANK e inibendo così l'osteoclastogenesi e la sopravvivenza degli OC presenti (Fig. 2).
Studi preclinici hanno dimostrato come i livelli di OPG regolino la BMD (Fig. 3).
Come visibile dalla radiografia del femore, in un topo knock-out per l'OPG, il rimodellamento osseo è sbilanciato a favore dell'attività osteoclastica, e la massa ossea è visibilmente ridotta.
La somministrazione di OPG ricombinante o la manipolazione genetica determinante una overespressione di OPG determinano viceversa una ridotta osteoclastogenesi con aumento drammatico della BMD e osteopetrosi, evidente nella radiografia di destra.

AZIONE DEL PARATORMONE (PTH)

Il PTH mantiene i livelli extracellulari di Ca^{++} entro i limiti fisiologici, agendo direttamente a livello dell'osso e del rene e indirettamente a livello intestinale, tramite l'1,25(OH)2-D di cui regola la sintesi. Dall'osso il PTH richiama Ca e P: gli osteoblasti, che esprimono i recettori PTH-R1, a loro volta influenzano, mediante citochine, l'attività degli osteoclasti.
L'iperparatiroidismo primario nella maggior parte dei casi non dà alterazioni ossee radiograficamente rilevabili. Più frequente è il riscontro all'indagine densitometrica di osteopenia, con prevalente impegno dell'osso corticale. Il rischio di frattura è aumentato solo nelle forme più severe. La diagnosi di iperparatiroidismo è eminentemente biochimica e si basa sulla presenza di ipercalcemia associata a livelli di PTH elevati o inappropriatamente normali.

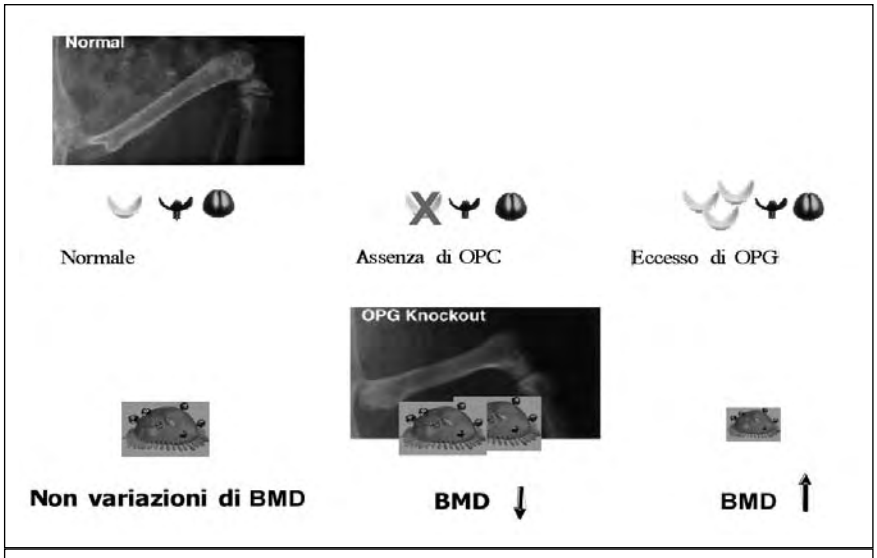

Fig. 3. Le Rx del femore di una cavia knock out per OPG e di una cavia che overesprime OPG mostrano rispettivamente una riduzione e un aumento della BMD rispetto a una cavia normale (Bolon B, et al. Arthritis Rheum2002;46:3121-35. Reprinted with permission of Wiley-Liss, Inc., a subsidiary of John Wiley & Sons, Inc.).

EFFETTI SULL'OSSO DEGLI ORMONI TIROIDEI

Gli ormoni tiroidei modulano un ampio numero di processi metabolici regolando la trascrizione genica, la sintesi e l'attività di enzimi, la produzione e il metabolismo di altri ormoni e l'utilizzazione di substrati, vitamine e minerali. Sul tessuto osseo hanno un ruolo di stimolo del turnover, con aumento sia della formazione che del riassorbimento. Ciò determina l'aumento degli indici di *turnover* osseo in caso di ipertiroidismo.
L'azione catabolica degli ormoni tiroidei sulla componente proteica dello scheletro e l'azione ipercalciurica sulla componente minerale determinano nel paziente ipertiroideo lo sviluppo di un quadro di osteopenia. A questo si aggiunge la profonda astenia dovuta al catabolismo proteico muscolare, evidente soprattutto nei pazienti anziani ipertiroidei, con conseguente riduzione dello stimolo meccanico sullo scheletro.
Il trattamento farmacologico, chirurgico o radio-metabolico della tiroide iperfunzionante interrompe l'azione osteopenizzante degli ormoni tiroidei [2].

EFFETTI SULL'OSSO DEI GLUCOCORTICOIDI

I glucocorticoidi in linea generale inibiscono la sintesi dell'acido desossiribonucleico (DNA), dell'acido ribonucleico (RNA) e delle proteine, favoriscono il catabolismo proteico e forniscono substrati per il metabolismo intermedio. Riducono, con azione diretta, l'assorbimento intestinale di calcio e ne aumentano l'escrezione urinaria. L'ipocalcemia che ne deriva provoca un incremento reattivo di paratormone (PTH). Inoltre concorrono con il PTH nel ridurre il riassorbimento tubulare di fosfato, causando fosfaturia e riduzione della fosfatemia. Negli stati di ipercortisolismo, l'aumentata escrezione urinaria di calcio contribuisce a un bilancio calcico negativo. Il mantenimento della calcemia entro limiti normali avviene a spese di un aumentato riassorbimento del Calcio dall'osso. Questo meccanismo, insieme con l'inibizione dell'attività osteoblastica e lo stimolo di quella osteoclastica spiega la comparsa di osteopenia nei pazienti con ipercortisolismo.
I glucocorticoidi inibiscono, se elevati, la risposta delle gonadotropine all'ormone di liberazione delle gonadotropine (GnRH) e la concentrazione plasmatica di testosterone, estrogeni e progesterone, con conseguente impotenza, anovulazione, amenorrea e relativi risvolti, nella donna, a livello scheletrico.

EFFETTI SULL'OSSO DEGLI STEROIDI SESSUALI

L'azione degli steroidi sessuali sullo scheletro si può esplicare indirettamente attraverso la regolazione della secrezione degli ormoni calciotropi e direttamente tramite specifici recettori per gli estrogeni (ER) presenti su osteoblasti e osteoclasti [3].
Gli estrogeni inibiscono la sintesi di fattori quali IL-1, IL-6, TNFβ, e incrementano quella di IGF-1 e TGFβ, aumentando indirettamente il rapporto tra osteoblasti e osteoclasti [4 5].
Gli estrogeni incrementano inoltre la riserva secretoria di calcitonina endogena, il più potente e rapido inibitore fisiologico dell'attività degli osteoclasti, che presentano sulla membrana recettori specifici.
Infine, gli estrogeni stimolano a livello intestinale l'espressione dei recettori per la 1,25(OH)2-vitamina D3. La vitamina D, sintetizzata mediante l'esposizione della cute ai raggi ultravioletti di tipo B o introdotta con alcuni alimenti (pesci grassi, uova, fegato), incrementa nel tenue l'espressione dei canali epiteliali del calcio e della calbindina 9k, una proteina legante il calcio assunto con la dieta, oltre che aumentare l'efficienza dell'assorbimento intestinale del fosforo.
Il deficit di estrogeni, sia esso nell'ambito di una menopausa fisiologica o iatrogena o di una amenorrea ipoestrogenica, determina dunque un'aumentata produzione di citochine proinfiammatorie (PGE_2, IL-1, IL-6) che a loro volta incrementano il pool dei preosteoclasti nel midollo osseo, l'osteoclastogenesi e quindi il riassorbimento osseo [6].

Il metabolismo osseo viene influenzato anche dagli androgeni. Il 5α-diidrotestosterone determina un aumento di IGF-1, il quale stimola la proliferazione e differenziazione degli osteoblasti. Inoltre agiscono sui recettori per l'IGF-II aumentandone il numero e quindi favorendo l'effetto pro-mitotico dell'IGF-II sugli osteoblasti e infine determina un aumento della sintesi e attività del TGF [7].

La crescita e il rimodellamento osseo subiscono dei cambiamenti durante le diverse fasi di crescita. Si è visto che la misura dello scheletro e il volume della BMD sono simili tra i due sessi in fase pre-puberale; nel periodo post-puberale si assiste in entrambi ad un aumento della percentuale di crescita e del rimodellamento osseo, con un picco di massa ossea due anni dopo il menarca nella femmina e nella pubertà avanzata nel maschio [8-12].

Livelli aumentati di GH, IGF-I ed estrogeni durante la pubertà determinano, nei 3-4 anni di crescita rapida, il cosiddetto scatto di crescita; gli stessi fattori ormonali si riducono al termine della fase puberale [13].

Tab. IV. Alterazioni *markers* nelle principali patologie osteo-metaboliche.

Parametro	Osteoporosi	Rachitismo/ Osteomalacia	Morbo di Paget	Iperparatiroidismo primitivo
Calcemia	N	N, ↓	N, ↑	↑, ↑ ↑
Fosforemia	N	N, ↓	N	N, ↓
Calciuria 24h	N	N, ↓	N, ↑	N, ↑
Markers neoformazione	N, ↑	↑, ↑ ↑	↑↑, ↑↑↑	↑, ↑ ↑
Markers riassorbimento	N, ↑	↑, ↑ ↑	↑↑, ↑↑↑	↑, ↑ ↑
PTH	N	↑, ↑ ↑	N	↑, ↑ ↑
Vitamina D	N, ↓	↓, ↓ ↓	N	N

METODI DIAGNOSTICI NELLE MALATTIE OSTEO-METABOLICHE

L'attività cellulare ossea può essere valutata attraverso la determinazione nel sangue o nelle urine di sostanze liberate in circolo da osteoblasti e osteoclasti in rapporto alle loro attività, che perciò rappresentano markers specifici dei processi di neoformazione o riassorbimento (Tab. III) [2].

I markers del turnover possono essere utili per la stima del rischio di frattura (Livello di evidenza 2), nel verificare la risposta terapeutica e la compliance al trattamento [1]. Rispetto alla densitometria, essi presentano un vantaggio, ossia ridotti tempi di attesa necessari per verificare l'efficacia della terapia anti-riassorbitiva o con PTH, e uno svantaggio, in quanto sono condizionati dall'ampia variabilità di dosaggio e biologica (Tab. IV).

L'OSSO COME ORGANO ENDOCRINO

Benché l'osso sia da tempo riconosciuto come bersaglio di ormoni che regolano l'omeostasi fosfo-calcica e la micro-struttura scheletrica, studi recenti hanno dimostrato che il tessuto osseo stesso produce almeno due ormoni, Fibroblast Growth Factor 23 (FGF23) e osteocalcina.

FGF23, prodotta dagli osteociti, è una fosfatonina, cioè un ormone che agisce a livello renale stimolando l'eliminazione del fosfato e riducendo la sintesi di vitamina D attiva.

L'osteocalcina, secreta dagli osteoblasti, stimola l'increzione di insulina da parte delle cellule β pancreatiche e l'utilizzo del glucosio sui tessuti periferici, con conseguente aumentata sensibilità all'insulina e riduzione dell'adipe viscerale [14].

Tab. III. Principali *markers* del *turnover* osseo.

Markers	Acronimo	Dosabile in
Neoformazione		
Fosfatasi alcalina totale	FA	siero
Fosfatasi alcalina ossea	FAO	siero
Osteocalcina	OC, BGP	siero
Peptide C-terminale del Procollagene tipo I	PICP	siero
Riassorbimento		
Telopeptide N-terminale del procollagene tipo I	NTx	Urine
Telopeptide C-terminale del procollagene tipo I	CTx	Urine,siero
Piridinoline	Pyr	Urine
Deossipiridinoline	DPD	urine

BIBLIOGRAFIA

1. *Linee guida per la diagnosi, prevenzione e terapia dell'osteoporosi*, SIOMMMS 2009.
2. Faglia G, Beck-Peccoz P. *Malattie del Sistema Endocrino e del Metabolismo*. Milano: Edizioni McGraw-Hill, 2006
3. Braidman I, Baris C, Wood L, et al. *Preliminary evidence for impaired estrogen receptor-protein expression in osteoblasts and osteocytes from men with idiopathic osteoporosis*. Bone 2000;26:423-7.
4. Turgeon C, Gingras S, Carriere MC, et al. *Regulation of sex steroid formation by interleukin-4 and interleukin-6 in breast cancer cells*. J Steroid Biochem Molec Biol 1998;65:151-62.
5. Simpson E, Rubin G, Clyne C, et al. *The role of local estrogen biosynthesis in males and females*. Trends Endocrinol Metab 2000;11:184-8, 2886-95.
6. Manolagas SC. *Birth and death of bone cells: basic regulatory mechanisms and implications for the pathogenesis and treatment of osteoporosis*. Endocr Rev 2000;21:115-37.
7. Kasperk C, Fitzsimmons R, Strong D, et al. *Studies of the mechanism by which androgens enhance mitogenesis and differentiation in bone cells*. J Clin Endocrinol Metab 1990;71:1322-9.
8. Katzman DK, Bachrach LK, Carter DR, et al. *Clinical and anthropometric correlates of bone mineral acquisition in healthy adolescent girls*. J Clin Endocrinol Metab 1991;73:1332-9.
9. Theintz G, Buchs B, Rizzoli R, et al. *Longitudinal monitoring of bone mass accumulation in healthy adolescents: evidence for a marked reduction after 16 years of age at the levels of lumbar spine and femoral neck in female subjects*. J Clin Endocrinol Metab 1992;75:1060-5.
10. Lu P, Cowell CT, Lloyd-Jones SA, et al. *Volumetric bone mineral density in normal subjects, aged 5-27 years*. J Clin Endocrinol Metab 1996;81:1586-90.
11. Gilsanz V, Roe TF, Mora S, et al. *Changes in vertebral bone density in black girls and white girls during childhood and puberty*. N Engl J Med 1991;352:1597-600.
12. Cadogan J, Blumsohn A, Barker ME, et al. *A longitudinal study of bone gain in pubertal girls: anthropometric and biochemical correlates*. J Bone Miner Res 1998;13:1602-12.
13. Giustina A, Veldhuis JD. *Pathophysiology of the neuroregulation of growth hormone secretion in experimental animals and the human*. Endocr Rev 1998; 19:717-797
14. Fukumoto S, Martin TJ. *Bone as an endocrine organ*. Cell 2009;20:230-6.

La chirurgia nell'artropatia ocronotica

V. Sessa, F. Forconi

RIASSUNTO

Background. L'alcaptonuria è una rara patologia ereditaria a trasmissione autosomica recessiva caratterizzata dalla mancanza dell'enzima ossidasi dell'acido omogentisinico. La carenza di tale enzima comporta un progressivo accumulo dell' acido omogentisinico nel sangue, che in parte viene escreto nelle urine ed in parte si deposita nei tessuti connettivali ed in particolare nella cartilagine. L'ocronosi rappresenta la manifestazione clinica della malattia e compare di solito dopo i 40 anni per il lento accumularsi del metabolita nei tessuti. Le localizzazioni più frequentemente colpite sono il rachide e le grandi articolazioni, ginocchia, anche e spalle.
Obiettivi. Presentare i risultati di varie tipologie di interventi, in particolare della sostituzione protesica.
Metodi. Riportiamo il caso di una famiglia, madre e figli, in cui più componenti, sono stati sottoposti ad interventi di artroscopia di ginocchio, tenorrafia del t. d'Achille, protesizzazione multipla ed uno in particolare a protesizzazione bilaterale delle anche e delle ginocchia.
Risultati. Il controllo a distanza, che nel primo impianto eseguito è di dieci anni, mostra in tutti i casi trattati, un buon risultato clinico.
Conclusioni. Gli impianti protesici sono in grado di assicurare un progressivo recupero funzionale nei pazienti operati con risultati a distanza paragonabili a quelli riportati nel trattamento dell'artrosi.

Parole chiave: alcaptonuria, artropatia ocronotica, artroprotesi totale d'anca, artroprotesi totale di ginocchio

SUMMARY

Background. Alkaptonuria is a rare hereditary metabolic disease characterized by the absence of the enzyme homogentisic acid oxidase. The absence of this enzyme leads to the accumulation of homogentisic acid in the blood that is partially excreted in the urine and partially deposited in the connective tissue, especially the articular cartilage. This process leads to ochronotic arthropathy in which first the spine and then the hips, knees and shoulders undergo accelerated degeneration. Patients usually present skeletal manifestations after the age of forty.
Objectives. Presentation of the long term follow-up results of different surgical treatments and in particular of total joint arthroplasties.
Methods. In this report we describe the case of a family, in which the mother and three out of six of her sons were affected by ochronotic arthropathy and underwent several kinds of operations. One of them has undergone four total arthroplasties of hip and knee joints over a period of 5 years.
Results. Clinical and radiographic tests showed satisfactory results at the ten years follow-up.
Conclusions. Total joint arthroplasties of the hip and knee greatly improve a patient's physical activity and his quality of life.

Key words: alkaptonuria, ochronotic arthropathy, total hip arthroplasty, total knee arthroplasty

UOC di Ortopedia e Traumatologia, Ospedale S. Giovanni Calibita Fatebenefratelli AFaR, Isola Tiberina, Roma

Indirizzo per la corrispondenza:
Vincenzo Sessa, UOC di Ortopedia e Traumatologia, Ospedale S. Giovanni Calibita Fatebenefratelli, Isola Tiberina, 00186 Roma. E-mail: v.sessa@libero.it

INTRODUZIONE

L'alcaptonuria è una rara patologia ereditaria a trasmissione autosomica recessiva caratterizzata da una alterazione del fisiologico metabolismo della fenilalanina e tiroxina. L'incidenza è di circa un caso per milione di nascite [1]. Il gene responsabile della patologia è stato localizzato sul braccio lungo del cromosoma 3 (3q2) [2]. Si tratta di un disordine metabolico caratterizzato dall'assenza nel fegato e nei reni dell'enzima ossidasi dell'acido omogentisinico con progressivo accumulo dell'acido omogentisinico nel sangue. Questo viene in parte escreto intatto dai reni nelle urine determinandone il caratteristico colorito bruno in seguito alla sua ossidazione dopo un periodo di esposizione all'aria, ed in parte ossidato ad acido acetico benzochinonico e depositato come un pigmento di colorito giallo scuro, ocra, da cui il termine ocronosi, nel tessuto connettivo. In particolare mostra predilezione per la sclera, la membrana timpanica, le valvole cardiache, i tessuti molli periarticolari e la cartilagine articolare, cui conferisce la caratteristica colorazione nerastra (ocronosi). La prima descrizione dell'alcaptonuria è attribuita a Scribonius che nel 1584 riportava il caso di un bambino con urine nere. In seguito altri casi vennero descritti da Virchow e Boedeker a metà del diciannovesimo secolo. L'associazione tra alcaptonuria ed ocronosi veniva riportata da Albrecht e Zdareck già nel 1902 [3].
L'acido acetico benzochinonico inibisce l'idrossilasi lisinica e di conseguenza la formazione di cross-linkage tra fibrille collageniche. Ne deriva una minore resistenza della cartilagine stessa a stress meccanici con precoce degenerazione della stessa e conseguente comparsa di un'artropatia degenerativa a rapida evoluzione che, inizialmente, colpisce i dischi intervertebrali e poi le grandi articolazioni, ginocchia, anche e spalle. La quarta decade di vita è quella in cui più frequentemente si manifestano i primi sintomi a carico dell'apparato osteoarticolare.
La pigmentazione dei lobi auricolari, delle sclere e della cartilagine nasale rappresenta la manifestazione extra-articolare dell'alcaptonuria. La pigmentazione di queste strutture, come pure la colorazione scura delle urine, spesso non vengono riconosciute dai pazienti o

dai loro familiari, per cui la diagnosi di alcaptonuria viene rinviata e resa possibile solo dalla manifestazione dell'artropatia ocronotica, o addirittura, come nel caso della famiglia da noi riportato, dall'osservazione macroscopica in corso di intervento di artroprotesi.

CASE REPORT

Nel 1979 abbiamo sottoposto ad intervento di artroprotesi dell'anca una paziente con età all'epoca di 65 anni per grave degenerazione articolare, diagnosticata come artrosi, ed invece rivelatasi artropatia ocronotica. Un anno dopo è stata sottoposta a sostituzione protesica dell'anca controlaterale [4]. Il risultato si è mantenuto soddisfacente per 21 anni fino alla morte della paziente all'età di 86 anni. Lo studio dei sei figli, seguito alla diagnosi della malattia, ha permesso di rilevare che tre di essi ne erano affetti, mentre gli altri tre ne erano esenti.
Dei tre figli affetti la maggiore ha rivelato una grave artropatia delle spalle e delle anche, ma anche una grave compromissione cardiaca e renale. È stata sottoposta all'età di 49 anni ad artroprotesi di anca ma dopo soli quattro anni è deceduta per la grave cardiopatia e l'insufficienza renale.
Il secondo figlio è giunto alla nostra osservazione per una grave gonalgia bilaterale. Presentava i classici aspetti della malattia con la pigmentazione dei padiglioni auricolari e delle sclere e le urine che assumevano una colorazione bruna dopo circa due ore di esposizione all'aria. Le analisi di laboratorio evidenziavano l'aumento dell'acido omogentisinico nelle urine, mentre gli esami reumatologici rimanevano negativi. Nel 1992, a 51 anni, è stato sottoposto ad intervento di debridement artroscopico del ginocchio sinistro con scarsa soddisfazione. L'intervento è stato ripetuto nel 1994, ma anche in tale occasione il beneficio si è rivelato modesto. Nel 2000, all'età di 59 anni, veniva sottoposto ad intervento di artroprotesi dell'anca destra. Il reperto operatorio mostrava una vasta e diffusa colorazione nera delle superfici articolari e dei tessuti periarticolari limitrofi con evidente degenerazione cartilaginea ed ispessimento sinoviale dall'aspetto villoso. Il reperto istologico evidenziava la presenza di pigmento ocre soprattutto a carico della superficie della testa femorale (Fig. 1). Due anni dopo, in seguito a rottura sottocutanea del tendine d'Achille sinistro, il paziente veniva sottoposto ad intervento di tenorrafia. Sempre nel 2002 veniva impiantata artroprotesi di ginocchio sinistro, nel 2004 artroprotesi di anca sinistra e nel 2005 artroprotesi di ginocchio destro (Fig. 2). I reperti operatori macro e microscopici erano tutti sovrapponibili con il primo descritto.
Il terzo fratello è andato incontro a rottura del tendine d'Achille destro nel 1982 all'età di 35 anni ed a rottura del tendine controlaterale un anno dopo. È stato sottoposto a numerosi interventi di ricostruzione dell'uretra, per grave compromissione dell'apparato urinario. Nel 1999 è stato eseguito un intervento di *debridement* artroscopico del ginocchio sinistro, con risultato soddisfacente ma limitato nel tempo. Nel 2002 ha riportato la frattura sottocapitata del femore sinistro, trattata mediante osteosintesi con viti, con consolidazione e ottimo risultato provvisorio. Tre anni dopo, nel 2005, all'età di 58 anni, è stato sottoposto a protesizzazione dell'anca sinistra per sopravvenuto rapido processo degenerativo. Nel 2009 è stata impiantata un'artroprotesi di ginocchio destra e di anca destra. È da rilevare che l'esame radiografico del bacino, eseguito in occasione dell'intervento di protesizzazione del ginocchio,

Fig. 1. La testa femorale assume un aspetto caratteristico con marcato rimaneggiamento della cartilagine di rivestimento e ampie aree intensamente pigmentate.

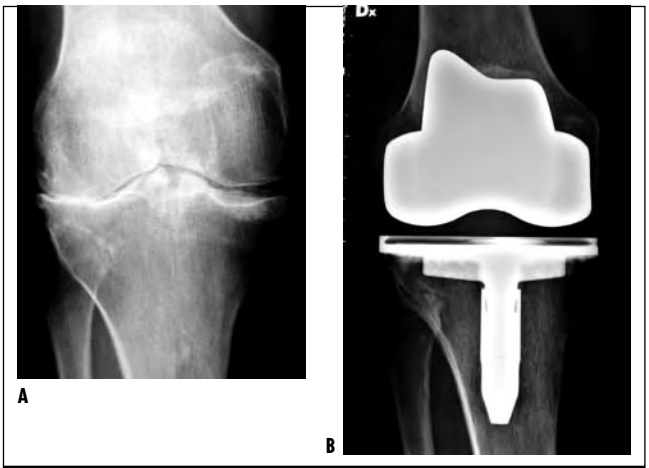

Fig. 2. A) Quadro radiografico preoperatorio. B) Controllo a 5 anni dalla protesizzazione.

presentava un'anca sinistra indenne da degenerazione. La coxalgia ingravescente ci ha permesso di assistere ad una rapidissima evoluzione del quadro degenerativo, con aspetti distruttivi, in soli quattro mesi, al punto da dover rendere necessario l'intervento di sostituzione protesica (Fig.3). Il paziente è attualmente in attesa per impianto di artroprotesi del ginocchio sinistro.
In tutti i casi il quadro radiografico era sovrapponibile ad un quadro di semplice degenerazione artrosica in fase avanzata, con assottigliamento degli spazi articolari, osteofitosi e sclerosi subcondrale.

DISCUSSIONE

Nell'alcaptonuria la deposizione di un polimero dell'acido omogentisinico nella cartilagine e negli altri tessuti connettivi da origine all'ocronosi. Nel 50% dei casi i pazienti affetti da una forma leggera di alcaptonuria rimangono asintomatici, mentre nell'altro 50% sviluppano l'artropatia ocronotica.

Una diagnosi precoce è possibile, ma è legata al riconoscimento, in un paziente asintomatico, di una colorazione bruna delle urine in seguito all'ossidazione all'aria e di una pigmentazione delle sclere e dei padiglioni auricolari. Più spesso la diagnosi è misconosciuta fino alla comparsa delle prime manifestazioni degenerative articolari che abitualmente vengono riscontrate nella quarta decade di vita. Il sistema scheletrico abitualmente costituisce la localizzazione fondamentale della malattia, anche se può coesistere, come nel nostro caso, un coinvolgimento dell'apparato cardiovascolare e di quello urinario.
Il rachide e le grandi articolazioni rappresentano le sedi di elezione. I dischi intervertebrali dorsali e lombari vanno incontro a progressiva calcificazione con aumento della radiopacità. In seguito si sviluppa una osteofitosi massiva con sclerosi subcondrale, progressiva anchilosi ossea e osteoporosi. A livello delle ginocchia le prime alterazioni comportano calcificazioni meniscali. In seguito si determina una sclerosi subcondrale con formazione di osteofitosi e restringimento asimmetrico progressivo della rima articolare e aree diffuse di osteoporosi. Le cartilagini articolari acquisiscono la caratteristica pigmentazione, e inoltre differiscono dall'aspetto artrosico in quanto sono dure e fragili. La progressione del quadro degenerativo è caratterizzato da una rapidissima evoluzione con distruzione progressiva dell'articolazione. La presenza di un osso marcatamente poroticо ci ha indotto, nella madre e nel primo paziente trattato, all'impianto di protesi con stelo cementato. Nel secondo caso, grazie al riscontro di un osso più resistente, sono state impiantate protesi non cementate, ma comunque con steli tradizionali.

RISULTATI

Si tratta comunque di una patologia rara. In letteratura sono solo tre le pubblicazioni che riportano l'impianto bilaterale di protesi di anca e ginocchio in uno stesso paziente affetto da ocronosi. Il primo riporta il caso di un paziente di 70 anni in cui sono state impiantate le quattro protesi consecutivamente in un periodo di quattro anni [5]. Anche nel secondo caso si tratta di un paziente di settanta anni con protesizzazione delle quattro medesime articolazioni e buon risultato a 14 anni [3]. Il terzo si riferisce ad un paziente di 56 anni con sostituzione protesica delle anche e delle ginocchia e laminectomia D9-D10. Anche in questo, come nei precedenti casi, i risultati a distanza si sono rivelati soddisfacenti [7]. In un altro lavoro viene riconosciuto il ruolo del debridement artroscopico in un caso di localizzazione alla spalla [1].
Riportiamo per la prima volta il quadro di una intera famiglia, i cui componenti sono andati incontro a varie tipologie di interventi, ed infine a sostituzione protesica multipla delle anche e delle ginocchia.
Il trattamento artroscopico, eseguito esclusivamente nel ginocchio, nella nostra esperienza non rappresenta una soluzione consigliabile. La rapidità dell'evoluzione degenerativa limita il beneficio ad un lasso di tempo molto esiguo. Trova una possibile indicazione solo in pazienti molto giovani.
La tenorrafia nelle rotture del t. d'Achille, anche qui la nostra esperienza si riferisce a tre casi, assicura risultati soddisfacenti, sovrapponibili a quelli riportati nei pazienti non affetti da ocronosi. Non si sono verificate recidive.
Per quanto riguarda la protesizzazione la nostra esperienza si riferisce a 3 membri della stessa famiglia, uno con protesizzazione bilaterale di anche e ginocchia, uno con protesizzazione delle anche ed un ginocchio ed uno di entrambe le ginocchia, ed un follow-up massimo di 21 anni nella madre. Il follow-up massimo nel maggiore dei figli è di dieci anni. Entrambi i figli mostrano buona soddisfazione clinica e riferiscono che si sottoporrebbero di nuovo agli interventi eseguiti. Entrambi i pazienti riferiscono scarsa limitazione nello svolgimento delle quotidiane attività.
Le radiografie di controllo nelle proiezioni standard appaiono soddisfacenti, evidenziando solo i prevedibili iniziali segni di usura delle componenti protesiche più vecchie
Non esiste attualmente una cura per l'artropatia ocronotica [8], ma questo studio, così come i precedenti presenti in letteratura, conferma la validità e soprattutto la prevedibilità dei risultati quando una terapia chirurgica sostitutiva viene effettuata.
Gli impianti protesici permettono un progressivo recupero funzionale nei pazienti operati anche quando quattro grandi articolazioni vengono trattate, come nel nostro caso, con risultati a distanza paragonabili a quelli che si ottengono in seguito al trattamento dell'artrosi.

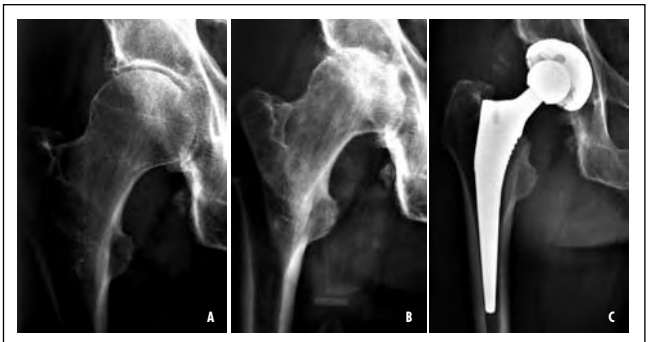

Fig. 3. Il processo degenerativo è spesso caratterizzato da una evoluzione rapida. L'immagine radiografica in B è stata eseguita a soli 4 mesi di distanza dall'immagine in A. C) Il quadro radiografico ad 1 anno dalla protesizzazione.

BIBLIOGRAFIA

1. Thacker M, Garude S, Puri A. *Ochronotic arthropathy: Arthroscopic findings in the shoulder and the knee*. Arthroscopy 2003;19:e14-7.
2. Elsas LJ, Longo N, Rosenberg LE. *Inherited disorders of amino acid metabolism and storage*. In: Fauci AS, Braunwald E, Isselbacher KJ, et al., editors. *Harrison's principles of internal medicine*. 14th ed. New York: McGraw-Hill 1998:2194-203.
3. Emel E, Karagoz F, Aydin H, et al. *Alkaptonuria with lumbar disc Herniation: A report of two cases*. Spine 2000;25:2141-4.
4. Sessa V, Celestini M, Paliotta VF, et al. *Il trattamento della coxartrosi ocronotica. Considerazioni su di un caso clinico*. G.I.O.T. 1991;(Suppl.):161-3.
5. Carrier DA, Harris CM. *Bilateral hip and bilateral knee arthroplasties in a patient with ochronotic arthropathy*. Orthop Rev. 1990;19:1005-9.
6. Demir S. *Alkaptonuric ochronosis: a case with multiple joint replacement arthroplasties*. Clin Rheumatol 2003;22:437-9.
7. Araki K, et al. *Devasting Ochronotic Arthropathy with successful bilateral hip and knee arthroplasties*. JCR 2009;15:138-40.
8. Ippolito E, Montanaro A. *L'artropatia ocronotica. Presentazione di un caso clinico alla luce de*i recenti orientamenti patogenetici. Chir Org Mov 1979;65:581.

Chirurgia delle fratture da fragilità

U. Tarantino, I. Cerocchi, M. Celi, L. Saturnino, A. Scialdoni, R. Iundusi, E. Gasbarra

RIASSUNTO

Le fratture da fragilità rappresentano la manifestazione acuta e più eclatante dell'osteoporosi, come conseguenza della ridotta resistenza del tessuto osseo, legata ad un'alterazione della sua struttura, sia in termini quantitativi (densità minerale) che qualitativi (microarchitettura e turnover metabolico). Definire la resistenza dell'osso è un elemento essenziale per il chirurgo ortopedico. Egli affronta quotidianamente delle situazioni patologiche che richiedono, per il loro trattamento, una conoscenza quanto più possibile accurata delle caratteristiche biomeccaniche del tessuto. In particolare gli aspetti macro e micro-architetturali dei segmenti ossei (sia a struttura trabecolare che compatta) sono stati indagati con accuratezza sempre maggiore, grazie alle possibilità offerte da tecniche di *micro-imaging*. Il chirurgo ortopedico ha un duplice compito nel trattamento del paziente con frattura da fragilità. Egli da un lato deve scegliere il trattamento conservativo o chirurgico più appropriato per la frattura appena avvenuta; d'altro canto deve individuare la patologia alla base dell'evento fratturativo, e, se possibile, prevenire eventuali fratture successive. La scelta della tecnica chirurgica per una frattura da fragilità non solo deve basarsi sulle caratteristiche della frattura, ma prendere in considerazione fattori individuali come età e condizioni generali del paziente, privilegiando, quando possibile, tecniche mini-invasive con minori complicanze e tempi chirurgici più brevi.

Parole chiave: frattura da fragilità, osteoporosi, osteosintesi

SUMMARY

Fragility fractures represent the most impressive consequence of osteoporosis. They are due to reduced bone strength caused by a structural alteration which is both quantitative (bone density) and qualitative (bone microarchitecture and turnover). Defining bone strength is essential for the orthopaedic surgeon, who is frequently facing pathologic situations that require an accurate knowledge of bone biomechanical properties to be treated properly. In particular, macro and micro-architectural aspects of bone segments (both trabecular and cortical) were studied with growing accuracy by micro-imaging techniques. The orthopaedic surgeon has a double challenge. First, he must choose the most appropriate treatment, either conservative or surgical. Secondly, he must identify the pathologic condition that has caused the fracture and, if possible, he has to prevent subsequent fractures. The implant choice in the treatment of fragility fractures must not be based on the fracture characteristics only, but also consider individual factors such as age and general conditions of the patient preferring, if possible, less-invasive techniques, in order to reduce the incidence of complications and to shorten the surgical times.

Key words: fragility fracture, osteoporosis, bone implants

Università degli Studi di Roma "Tor Vergata", Fondazione PTV "Policlinico Tor Vergata", UOC Ortopedia e Traumatologia

Indirizzo per la corrispondenza:
Umberto Tarantino, Fondazione PTV "Policlinico Tor Vergata", UOC Ortopedia e Traumatologia, viale Oxford 81, 00133 Roma. Tel. +39 06 20903465.

Le fratture da fragilità rappresentano la manifestazione acuta e più eclatante dell'osteoporosi, come conseguenza della ridotta resistenza del tessuto osseo, legata ad un'alterazione della sua struttura, sia in termini quantitativi (densità minerale) che qualitativi (microarchitettura e *turnover* metabolico). La prevalenza dell'osteoporosi è oggigiorno in continuo aumento, parallelamente al progressivo invecchiamento della popolazione, soprattutto nelle società occidentali. Si stima che nel Mondo siano oltre 200 milioni gli individui osteoporotici. Tra la popolazione ultra 50enne, 1 donna su 3 ed 1 uomo su 8 sono affetti da osteoporosi. In Italia tale patologia interessa potenzialmente 5.000.000 di persone, di cui l'80% è rappresentato da donne in post-menopausa. Nel 2009 gli individui ultra 65enni in Italia erano il 20% dell'intera popolazione nazionale [1]. L'invecchiamento della popolazione ha trasferito l'attenzione del medico, e in particolar modo dell'ortopedico, verso le patologie età-correlate, come l'osteoporosi.

L'impatto socio-economico delle fratture da fragilità, conseguenza diretta dell'osteoporosi, è destinato a salire negli anni futuri. Infatti, da una analisi delle Schede di Dimissione Ospedaliera (SDO) relativa all'anno 2006, è emerso che, in Italia, le fratture da fragilità (femore prossimale, radio distale, omero prossimale, caviglia, vertebre) in età post-menopausale e senile sono state più di 260.000 (87.000 solo di femore prossimale). La presenza di una o più fratture da fragilità in un soggetto osteoporotico definisce una condizione di osteoporosi severa. La diretta correlazione tra meccanismo traumatico e scarsa qualità ossea, è un concetto intrinseco nella stessa definizione di frattura da fragilità: "frattura conseguente a caduta da altezza minore o uguale alla statura del paziente" o "frattura che si presenta in assenza di un trauma evidente". Nonostante ciò, non è improprio affermare che anche per fratture conseguenti ad un trauma ad alta energia, in soggetti che risultino positivi per uno o più fattori di rischio clinici, debba essere indagata la qualità dell'osso. I siti scheletrici più colpiti da fratture da fragilità sono l'omero prossimale, il radio distale,

il rachide dorsale e lombare, il femore prossimale e la caviglia. Queste sedi, essendo composte prevalentemente da osso spongioso, sono particolarmente coinvolte, sia in termini qualitativi che biomeccanici, nella patologia osteoporotica. Gli squilibri meccanici rappresentano, se associati ad una condizione di fragilità ossea, un importante fattore di rischio per frattura. Le proprietà meccaniche dell'osso dipendono dalla resistenza e dalla composizione del tessuto, dalla sua eterogeneità strutturale e dall'entità e natura dei microdanni. La resistenza del tessuto osseo consiste nella sua capacità di resistere alla deformazione (rigidità), di adattarsi a carichi ripetitivi (resistenza alla fatica) e di inibire la progressione di una lesione (resistenza alla frattura). Un'alterazione di queste proprietà determina riduzione della resistenza del tessuto osseo e compromissione della qualità dell'osso. L'osso perde il 13,5% della resistenza meccanica ogni decade a partire dai 30 anni di età (periodo della vita nel quale si raggiunge il picco di massa ossea e quindi presumibilmente il picco di resistenza), per arrivare ad una perdita complessiva di oltre il 60% ad 80 anni. In condizioni di osteoporosi, l'eterogeneità strutturale dell'osso si traduce in un aumento dell'anisotropia (maggior numero di trabecole orientate secondo l'asse di carico principale, rispetto a quelle perpendicolari) e quindi del rischio di frattura in risposta a carichi non fisiologici, come quelli comportati da cadute. Nelle immagini radiografiche delle vertebre, a livello dell'osso trabecolare questo fenomeno si traduce nella classica immagine "a pettine", in cui si osserva una riduzione degli elementi trasversali, mentre quelli longitudinali appaiono conservati seppure diradati. Definire la resistenza dell'osso è un elemento essenziale per il chirurgo ortopedico. Egli affronta quotidianamente delle situazioni patologiche che richiedono, per il loro trattamento, una conoscenza quanto più possibile accurata delle caratteristiche biomeccaniche del tessuto. Se l'aspetto quantitativo è stato ben studiato nel corso degli anni, solo in tempi molto recenti sono apparsi lavori scientifici sull'aspetto qualitativo, quale determinante della resistenza dell'osso e quindi della sua suscettibilità alle fratture. In particolare gli aspetti macro e microarchitetturali dei segmenti ossei (sia a struttura trabecolare che compatta) sono stati indagati con accuratezza sempre maggiore, grazie alle possibilità offerte da tecniche di *micro-imaging*. Lo studio OFELY ha documentato come la microarchitettura valutata a livello del radio distale mediante HR-pQCT, in un gruppo di donne in menopausa, sia in grado di discriminare tra fratture da fragilità e fratture verificatesi in un osso normale, indipendentemente dai valori di BMD [2]. In questo campo la micro-TC e la micro-RM rappresentano le metodiche di diagnostica più avanzate consentendo di valutare parametri istomorfometrici (volume trabecolare, spazio intertrabecolare, spessore delle singole trabecole). In un recente studio Krug ha dimostrato come, mediante scansioni in micro-TC, si possano rilevare differenze strutturali nell'osso trabecolare tra pazienti con fratture da fragilità e pazienti non fratturati, anche con valori di BMD simili [3]. I limiti di tali metodiche sono rappresentati dall'elevata esposizione a radiazioni ionizzanti, dall'elevato costo dei macchinari e dalla possibilità di indagare solo siti scheletrici periferici [4]. Le tecniche di *micro-imaging* hanno permesso di evidenziare la presenza di microlesioni (*micro-crack*) all'interno della componente trabecolare e compatta dell'osso, ed il meccanismo della loro propagazione all'interno della struttura. È oggi possibile, inoltre, grazie a software specializzati nell'analizzare sequenze di *imaging*, definire il ruolo delle proprietà del tessuto osseo come materiale, sia in termini di composizione macromolecolare che di struttura dei cristalli di idrossiapatite, determinando con buona accuratezza le proprietà biomeccaniche di resistenza del tessuto osseo, e la distribuzione delle forze in relazione alla distribuzione spaziale dei diversi componenti strutturali.

Il chirurgo ortopedico, che spesso rappresenta il primo interlocutore di un paziente con frattura da fragilità, ha un duplice compito nel trattamento del paziente stesso. Infatti egli da un lato deve scegliere il trattamento conservativo o chirurgico più appropriato per la frattura appena avvenuta, tenendo conto del fatto che un osso quantitativamente ma, soprattutto, qualitativamente alterato può condizionare i processi di guarigione e di osteointegrazione. D'altro canto egli deve individuare la patologia alla base dell'evento fratturativo, e, se possibile, prevenire eventuali fratture successive. Una frattura da fragilità, infatti, aumenta di 2,3-2,8 volte il rischio di una successiva frattura: donne in post-menopausa con una frattura di polso hanno un rischio due volte più alto di incorrere in una frattura di femore e pazienti con frattura di omero prossimale hanno un rischio sei volte più elevato di subire una frattura di femore entro un anno.

Nel trattamento chirurgico delle fratture da osteoporosi l'ortopedico si trova ad operare su un osso che è evidentemente di scarsa qualità. Egli è il vero testimone delle modificazioni strutturali ed architetturali e della ridotta resistenza meccanica che caratterizzano l'osso nel corso del processo osteoporotico. Il contatto diretto con il tessuto osseo durante l'atto chirurgico può rappresentare uno strumento aggiuntivo non solo per valutare direttamente la fragilità dell'osso (diminuita resistenza alle manovre chirurgiche), ma anche per indirizzare il chirurgo ortopedico verso l'utilizzo di particolari accortezze procedurali o verso la scelta di specifici mezzi di sintesi appropriati alla qualità dell'osso del paziente.

L'osteoporosi aumenta notevolmente il rischio di revisione; a 7 anni il tasso di revisione delle protesi dovute a frattura di femore è del 4,4% rispetto al 2,9% delle revisioni di protesi impiantate per altre cause [5]. La dimensione del problema emerge anche dalla constatazione, ad esempio, che il trattamento chirurgico fallisce nel 50% delle fratture dell'omero prossimale, nel 25% delle fratture sovracondiloidee del femore e nel 10% delle fratture pertrocanteriche. Il fallimento è legato sia all'alterazione delle proprietà meccaniche e strutturali dell'osso sia a uno sbilanciamento tra fattori sistemici e locali (anabolici e catabolici) che influiscono sul rimodellamento osseo [6]. La qualità dell'osso influenza non solo il rischio dell'evento fratturativo, ma anche la riuscita dell'atto chirurgico. È pertanto indispensabile che i mezzi di sintesi siano orientati verso soluzioni adeguate alla condizione osteoporotica. L'interfaccia tra osso ed impianto deve essere ottimale, per evitare un'elevata concentrazione di stress meccanico e distribuire le forze in maniera omogenea [7]. Il rischio di cut-out si può ridurre aumentando la superficie dell'impianto che risulta perpendicolare alla direzione della forza applicata, ad esempio con l'uso di lame e viti elicoidali. La resistenza all'estrazione delle viti che ancorano l'impianto all'osso può essere aumentata rendendole solidali all'impianto stesso: per le placche si ricorre ad un sistema di stabilizzazione angolare della testa della vite nel foro della placca

(filettatura, incastro conico), per i chiodi ad una filettatura dei fori di bloccaggio. Impianti con viti bloccate divergenti garantiscono una fissazione rigida dei frammenti anche nell'osso osteoporotico [6]. Altre strategie per migliorare la sintesi nelle fratture osteoporotiche includono materiali con capacità osteoinduttiva ed osteoconduttiva, cemento o materiali riassorbibili (fosfato di calcio, idrossiapatite) per aumentare la presa di viti e mezzi di sintesi. L'efficacia dell'idrossiapatite nel migliorare la stabilità dei fissatori esterni, riducendo anche il rischio di complicazioni, è stata dimostrata in studi clinici su fratture di polso e di femore. Gli studi su animali hanno valutato anche l'effetto di agenti antiosteoporotici sulla guarigione delle fratture e sull'integrazione degli impianti. Le sostanze ad attività antiriassorbitiva, anabolica o *dual-action*, somministrate a livello sistemico o utilizzate localmente, potrebbero agevolare, accelerare ed ottimizzare i processi legati al *bone healing* anche nell'uomo, ed è in questa direzione che la ricerca si sta muovendo. In pazienti già fratturati con scarsa qualità dell'osso la terapia farmacologica osteotrofica costituisce un valido ausilio per migliorare la resistenza ossea riducendo il rischio di revisione. In pazienti protesizzati per frattura femorale da fragilità, la terapia farmacologica può migliorare l'osteointegrazione, riducendo così il rischio di mobilizzazioni e di fratture periprotesiche [8].

Nelle fratture vertebrali il trattamento è spesso conservativo, e si avvale dell'utilizzo di analgesici, corsetti e farmaci contro l'osteoporosi. Il trattamento chirurgico può essere indicato in caso di fratture vertebrali di recente insorgenza, valutabili in risonanza magnetica mediante specifiche sequenze (sequenze STIR a sottrazione di grasso) in grado di evidenziare l'edema della spongiosa [9] (Fig. 1). In particolare, interventi di stabilizzazione vertebrale a cielo aperto sono indicati in caso di fratture instabili o di deficit neurologico, mentre vertebro- e cifo-plastica per via percutanea possono essere una valida soluzione in caso di fratture recenti caratterizzate da intensa sintomatologia algica. Queste tecniche consentono un ripristino dell'altezza del corpo vertebrale, con riduzione del dolore e rapida mobilizzazione del paziente. Tuttavia, per evitare che si verifichino fratture successive a livello delle vertebre adiacenti a quelle in cui è stato iniettato del cemento, è opportuno associare all'intervento chirurgico anche farmaci in grado di migliorare la qualità dell'osso e di ridurre il rischio di ulteriori fratture vertebrali.

Tra le fratture da fragilità, quelle di femore prossimale rappresentano sicuramente le più importanti, non solo da un punto di vista prettamente numerico (circa 87.000 nuove fratture nel 2006), ma anche per il forte impatto socio-economico. Secondo stime recenti, infatti, i costi unitari relativi alla singola frattura di femore in soggetti over 65, si attestano intorno ai 13500 euro, per un peso complessivo sul sistema sanitario di oltre un miliardo di euro annui. Altrettanto importante è il risvolto sociale; è stato valutato che circa il 30% dei pazienti che hanno subito una frattura di femore prossimale va incontro ad una condizione di disabilità permanente, ed oltre il 40% non recupera la capacità di deambulare autonomamente.

Fig. 1. Donna di 64 aa. con crolli vertebrali multipli sottoposta a vertebroplastica di D8-D9-D10-D11-D12.

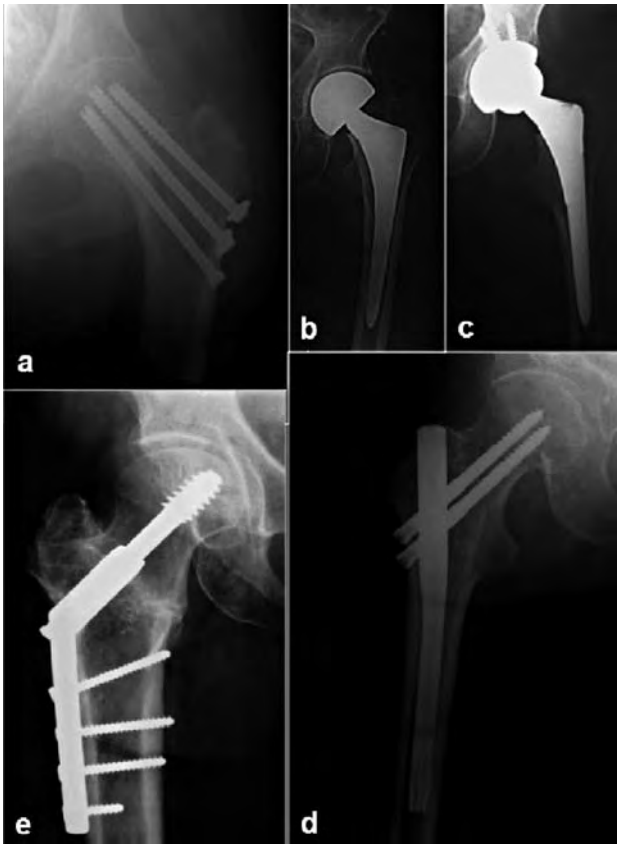

Fig. 2. Alcuni esempi di trattamento in soggetti con fratture mediali e laterali del collo femore; a) frattura transcervicale in donna di 87 aa. trattata mediante viti cannulate; b) frattura basicervicale in donna di 88 aa. trattata con endoprotesi biarticolare; c) frattura basicervicale in donna di 79 aa. trattata artroprotesi d'anca; d) frattura pertrocanterica di femore in uomo di 80 aa. trattata mediante inchiodamento endomidollare; e) frattura pertrocanterica in uomo di 83 aa. trattata mediante l'utilizzo di una vite-placca.

Fig. 3. Fratture dell'estremo prossimale dell'omero che in relazione alla *bone quality*, nonché alla loro frammentarietà, scomposizione e dislocazione sono state trattate mediante diverse opzioni chirurgiche; a) donna di 79 aa. trattata con sistema di fissazione percutanea; b) donna di 69 aa trattata con inchiodamento endomidollare; c) donna di 83 aa. trattata endoprotesi di spalla; d) uomo di 70 aa. trattato con placca a stabilità angolare.

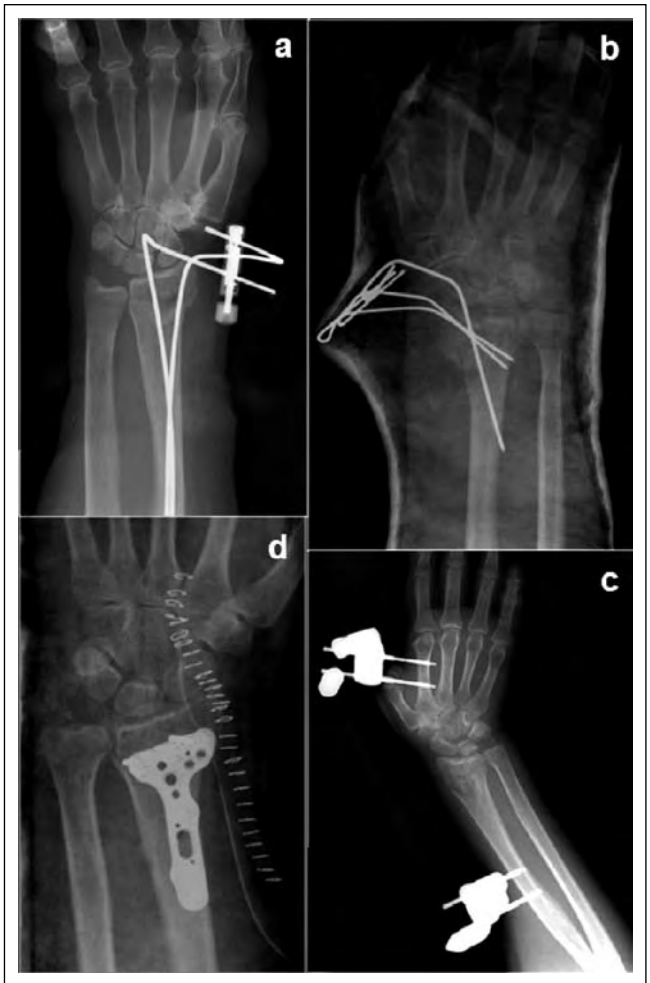

Fig. 4. Fratture della meta-epifisi di radio distale tratte con diverse tecniche di sintesi; a) donna di 80 aa. trattata con sistema di fissazione percutanea; b) donna di 73 aa. trattata con fili di Kirschner percutanei; c) donna di 71 aa. trattata mediante fissatore esterno; d) donna di 57 aa. trattata con placca e viti.

Nel trattamento delle fratture del femore prossimale l'obiettivo principale è quello di ridurre l'allettamento in modo da ridurre il rischio di complicanze ed iniziare precocemente il trattamento riabilitativo, per un rapido recupero dell'autonomia motoria. L'intervento chirurgico più indicato deve essere scelto in base alle condizioni generali del paziente, al tipo di frattura e all'esperienza del chirurgo, in modo da minimizzare le perdite ematiche, il danno ai tessuti molli ed il rischio che la sintesi non sia stabile. Nelle fratture mediali composte, in pazienti collaboranti, il trattamento meno invasivo consiste nell'utilizzo di viti cannulate per via percutanea, ma una valutazione accurata delle caratteristiche della frattura e del paziente può orientare verso trattamenti più invasivi, come l'endoprotesi o l'artroprotesi. La scelta deve tener conto sia delle esigenze funzionali del paziente che delle caratteristiche dell'osso "ospite", in modo da ridurre il rischio di necrosi della testa femorale, se si opta per la sintesi con viti, e di mobilizzazione in caso di sostituzione protesica. Nelle fratture laterali l'utilizzo di protesi è limitato a casi selezionati, mentre solitamente l'osteosintesi consente di ottenere una buona stabilità della frattura e di garantire al paziente un rapido recupero dell'autonomia [10]. La vite-placca a scivolamento è un mezzo di sintesi molto diffuso, che garantisce una buona fissazione nelle fratture stabili e può essere utilizzato in associazione ad innesti ossei nelle fratture complesse. La maggiore invasività comporta un aumento del sanguinamento intraoperatorio e del rischio di infezioni, richiede un'ampia deperiostizzazione e non consente un carico estremamente precoce. Inoltre, le viti non assicurano buona stabilità nell'osso osteoporotico [11]. I chiodi endomidollari con fissazione cefalica hanno proprietà biomeccaniche superiori, rispetto alle placche e viti a scivolamento, nelle fratture instabili ed inverse [12]. La tecnica chirurgica mini-invasiva risparmia il periostio e garantisce una minore durata dell'intervento ed un precoce recupero del carico. L'utilizzo di viti cefaliche rivestite in idrossiapatite consente inoltre una maggiore presa nell'osso osteoporotico, con riduzione del rischio di cut-out e mobilizzazione (Fig. 2).

Nelle fratture dell'estremo prossimale dell'omero la gravità della frattura condiziona la scelta del trattamento chirurgico che, in un osso di scarsa qualità, è spesso indicato per assicurare al paziente il massimo recupero anatomico e funzionale possibile. La sintesi

mini-invasiva con fili percutanei è limitata ai casi di fratture non comminute, ed arreca un danno minimo ai tessuti. Nelle fratture più complesse la sintesi con chiodo endomidollare, laddove la frattura sia riducibile a cielo chiuso, è una valida alternativa alla vite-placca, con maggiore rispetto dei tessuti, minore durata dell'intervento e ridotto rischio di infezione. L'utilizzo di placche a stabilità angolare, rispetto a quelle classiche, è comunque più indicato nell'osso osteoporotico. La protesizzazione è limitata a fratture molto gravi con rischio elevato di necrosi della testa omerale [13] (Fig. 3).

Studi recenti evidenziano una significativa incidenza e gravità delle fratture non solo del polso ma anche della caviglia negli anziani e a tal proposito si registrano continue controversie sul trattamento più appropriato. In particolare, spesso si è costretti a modificare la tecnica chirurgica per le condizioni di scarsa qualità dell'osso. Mezzi di sintesi a bassa invasività come viti e fili percutanei hanno il vantaggio di stabilizzare la frattura arrecando un minimo danno a cute e tessuti molli, e consentendo una maggiore mobilità articolare. Placche e viti a stabilità angolare determinano una maggiore resistenza alle forze laterali e torsionali ed alle forze di *pull-out*, pur richiedendo una maggiore esposizione dei tessuti. Esse sono pertanto da riservare, in generale, alle fratture più complesse, con coinvolgimento della superficie articolare, ed alle fratture del malleolo peroneale, in cui deve essere ripristinata la congruità a livello articolare per garantire un recupero adeguato dell'autonomia e della funzionalità (Figg. 4, 5).

Le fratture da fragilità rappresentano la conseguenza più pesante dell'invecchiamento della popolazione dal punto di vista socio-economico e, come dimostrano i dati epidemiologici, la loro incidenza è destinata ad aumentare esponenzialmente con l'età. Il trattamento appropriato delle fratture da osteoporosi richiede un'adeguata comprensione dell'effetto che la patologia ha sulle proprietà biomeccaniche dell'osso e sul processo di guarigione della frattura. Le moderne tecniche di *micro-imaging* sono destinate ad entrare, in maniera sempre più decisa, in protocolli diagnostici che possano fornire più precise indicazioni sulle proprietà microarchitetturali del tessuto osseo, guidando il chirurgo ortopedico nella scelta dell'impianto più idoneo. La scelta della tecnica chirurgica per una frattura da fragilità non deve solo basarsi sui classici parametri classificativi delle fratture, ma deve prendere in considerazione caratteristiche individuali come età e condizioni generali del paziente, privilegiando, quando possibile, tecniche mini-invasive che rispettino i tessuti molli e prevedano tempi chirurgici più brevi. La scelta dell'impianto deve tener conto della qualità dell'osso nei pazienti fratturati, cercando di garantire al contempo una sintesi stabile ed efficace, che rappresenta il primo passo verso la guarigione della frattura, ed una tenuta valida degli impianti, che scongiuri il verificarsi di complicanze, come la mobilizzazione, estremamente frequenti nei pazienti anziani con scarsa qualità dell'osso. Compito dell'ortopedico è, quindi, non solo riconoscere e trattare le fratture da fragilità, ma anche prevenire ulteriori fratture utilizzando al meglio le armi a disposizione per il trattamento dell'osteoporosi.

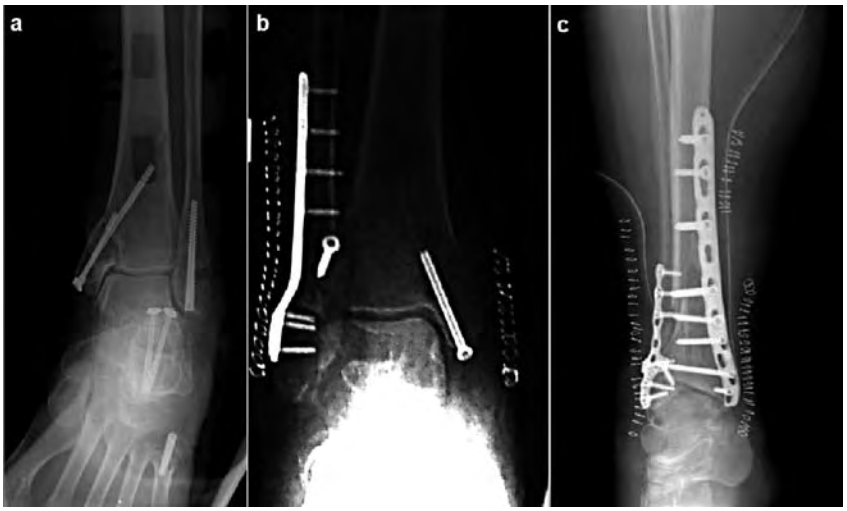

Fig. 5. Fratture del collo piede trattate con diverse tipologie di intervento; a) frattura malleolo peroneale e frattura malleolo tibiale in donna di 83 aa. trattate con viti; b) donna di 61 aa. con frattura malleolo peroneale trattata con placca più vite interframmentaria e frattura malleolo tibiale trattata con vite; c) frattura malleolo peroneale e pilone tibiale in donna di 65 aa. trattate con placche e viti.

BIBLIOGRAFIA

1. Dati ISTAT 2010; rielaborazione.
2. Sornay-Rendu E, Boutroy S, Munoz F, et al. *Alterations of cortical and trabecular architecture are associated with fractures in postmenopausal woman, partially independent of decreased BMD measured by DXA: the OFELY study*. J Bone Miner Res 2007;22:425-33.
3. Krug R, Carballido-Gamio J, Burghardt, et al. *Assessment of trabecular bone structure comparing magnetic resonance imaging at 3 Tesla with high resolution peripheral quantitative computed tomography ex vivo and in vivo*. Osteoporos Int 2007.
4. Bouxsein ML, Seeman E. *Quantifying the material and structural determinants of bone strength*. Best Practice and Research Clinical Rheumatology 2009;23:741-53.
5. Nuti R, Brandi ML, Isaia G, et al. *New perspectives on the definition and the management of severe osteoporosis: The patient with two or more fragility fractures.* J Endocrinol Invest 2009;32:783-8.
6. Tarantino U, Cannata G, Cerocchi I, et al. *Surgical approach to fragility fractures: problems and perspectives*. Aging clinical and experimental research 2007
7. Frigg R. *Product development for osteoporosis*. AO Dialogue 2004;17(II).
8. Tarantino U, Cerocchi I, Celi M, et al. *Pharmacological agents and bone healing*. Clinical Cases in Mineral and Bone Metabolism 2009;4:144-8.
9. Takahara K, et al. *Radiographic evaluation of vertebral fractures in osteoporotic patients*. Jou Clin Neu 2007.
10. Leonardsson O, Rogmark C, Karrholm J, et al. *Outcome after primary and secondary replacement for subcapital fracture of the hip in 10264 patients*. J Bone Joint Surg 2009;91B(5).
11. Parker MJ, Handoll HH. *Gamma and other cephalocondylic intramedullary nails versus extramedullary implants for extracapsular hip fractures in adults*. Cochrane Database Syst Rev 2005.
12. Tarantino U, Oliva F, Impagliazzo A, et al. *A comparative prospective study of dynamic variable angle hip screw and Gamma nail in intertrochanteric hip fractures*. Disabil Rehabil 2005;27:1157-65.
13. Mighell MA, Kolm GP, Collinge CA, et al. *Outcomes of hemiarthroplasty for fractures of the proximal humerus*. Shoulder Elbow Surg 2003;12:569-77.

Overview del radiologo interventista (vertebroplastica e cifoplastica)

G. Simonetti, S. Masala

RIASSUNTO

Background: le fratture vertebrali compressive (VCFs), generalmente causate dall'Osteoporosi, rappresentano una patologia altamente invalidante caratterizzata da severo dolore, riduzione della qualità di vita ed alti costi di gestione. Riportiamo di seguito uno studio retrospettivo eseguito su 1123 pazienti sottoposti a procedura di Vertebroplastica percutanea e di Cifoplastica per il trattamento di VCFs osteoporotiche resistenti a terapia medica conservativa.
Obiettivi: l'obiettivo dello studio è stato quello di valutare l'efficacia di queste procedure nel trattamento delle VCFs con particolare riferimento alla riduzione della sintomatologia dolorosa, il miglioramento della deambulazione e la riduzione nell'assunzione di farmaci analgesici.
Metodi: l'analisi del follow-up è stato possibile grazie ad un questionario compilato dai pazienti prima e dopo 1 e 6 mesi dall'intervento in grado di valutare l'intensità del dolore, la capacità di deambulare e l'assunzione di farmaci analgesici.
Risultati: una differenza statisticamente significativa è stata osservata nei valori della VAS prima e dopo il trattamento, in assenza di differenze statisticamente significative tra 1 e 6 dopo l'intervento. Il numero di fratture vertebrali trattate non ha influenzato i valori di VAS post-operatorie e durante la durata del follow-up. Inoltre si è osservato un netto miglioramento della deambulazione dopo l'intervento associato ad una riduzione nell'assunzione di farmaci analgesici.
Conclusioni: in conclusione entrambe le procedure si sono dimostrate sicure ed efficaci nel trattamento delle VCFs in grado di determinare una riduzione del dolore, un miglioramento della deambulazione e riduzione nell'assunzione di farmaci antidolorifici.

Parole chiave: osteoporosi, fratture vertebrali compressive, vertebroplastica percutanea, cifoplastica percutanea

SUMMARY

Background: vertebral compression fractures (VCFs), usually caused by Osteoporosis, is a disabling pathology associated with back pain, low quality of life and high costs. We report a retrospective

Dipartimento di Diagnostica per Immagini e Radiologia Interventistica, Imaging Molecolare e Radioterapia, Policlinico Universitario di Roma "Tor Vergata"

Indirizzo per la corrispondenza:
Salvatore Masala, Dipartimento di Diagnostica per Immagini e Radiologia Interventistica, Imaging Molecolare e Radioterapia, Policlinico Universitario di Roma "Tor Vergata", Viale Oxford 81, 00133 Roma. Tel. +039 06 20902401. Fax +039 06 20902404. E-mail: salva.masala@tiscali.it

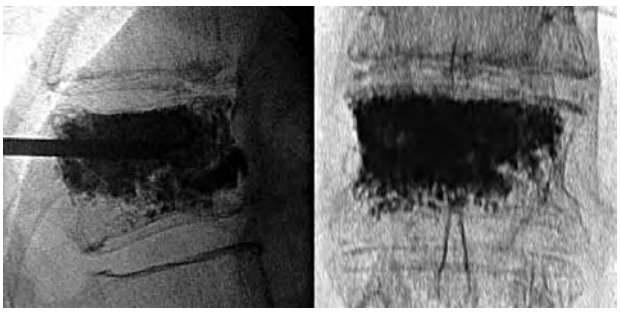

Fig. 1. Procedura di Vertebroplastica percutanea con immagini fluoroscopiche in proiezione latero-laterale ed antero-posteriore che documentano l'omogenea distribuzione del cemento osseo nel soma vertebrale.

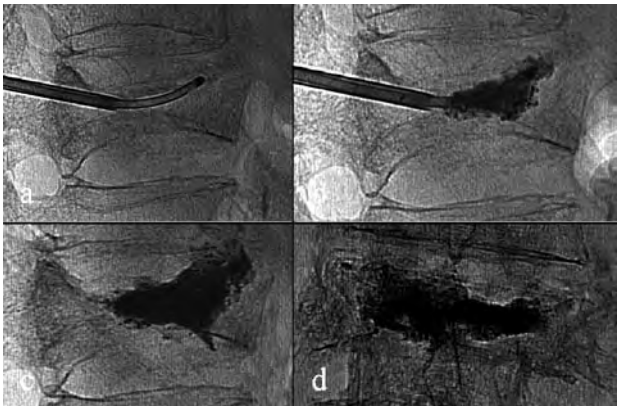

Fig. 2. Immagini fluoroscopiche di Vertebroplastica percutanea eseguita con un ago curvo che permette di poter orientare l'iniezione del cemento osseo nel corpo vertebrale.

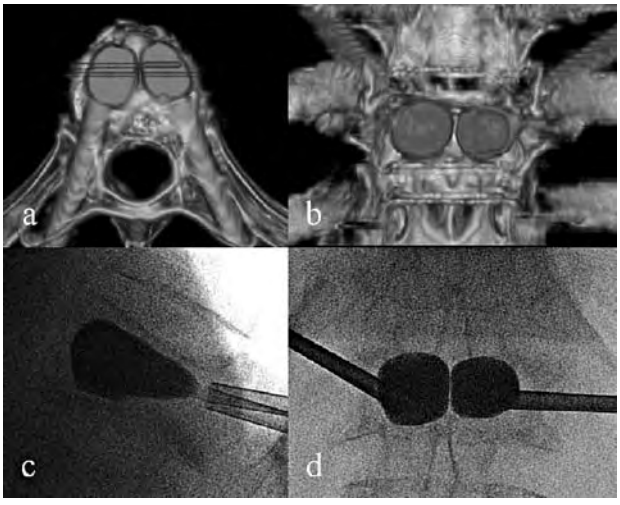

Fig. 3. Ricostruzioni TC Volume Rendering (A-B) ed immagini intraprocedurali fluoroscopiche (C-D) di Cifoplastica percutanea eseguita sotto guida fluoro-TC che documentano l'insufflazione simultanea dei cateteri a palloncino.

study of 1123 patients who underwent Percutaneous Vertebroplasty (PVP) and Kyphoplasty in our department, for treatment of refractory back pain caused by osteoporotic vertebral fractures.

Objectives: to evaluate the safety and the helpfulness of these procedures in vertebral osteoporotic fractures treatment and, particularly on durable pain reduction, mobility improvement and analgesic drugs need.

Methods: follow-up analysis was made through a questionnaire filled by the patients before and after PVP (1-6 months), designed to measure pain, ambulation capacity, and analgesic drugs administration.

Results: a statistically significant difference between visual analogue scale (VAS) values before and after treatment has been observed. No difference between VAS values were observed at 1 and 6 months post-treatment period. The treated vertebrae number did not influence post-treatment VAS values during all the follow-up. In addiction ambulation capacity have been improved following procedures with a significant reduction in administration of medications.

Conclusions: PVP and Kyphoplasty is a safe and useful procedure in painful osteoporotic VCFs treatment, able to reduce pain, improve patients mobility and decrease analgesic drugs need.

Key words: osteoporosis, vertebral compression fractures, percutaneuos vertebroplasty, percutaneous kyphoplasty

BIBLIOGRAFIA

1 Masala S, Mammucari M, Angelopoulos G, et al. *Percutaneous vertebroplasty in the management of vertebral osteoporotic fractures. Short-term, mid-term and long-term follow-up of 285 patients.* Skeletal Radiol 2009;38:863-9.

2 Masala S, Mastrangeli R, Petrella MC, et al. *Percutaneous vertebroplasty in 1,253 levels: results and long-term effectiveness in a single centre*. Eur Radiol 2009;19:165-71.

3 Masala S, Fiori R, Massari F, et al. *Kyphoplasty: indications, contraindications and technique.* Radiol Med 2005;110:97-105.

Durable cure and reconstructive success in osteogenic sarcoma

Cura durevole e successo ricostruttivo nel sarcoma osteogenico

J.H. Healey

The lament that osteogenic sarcoma (OGS) treatment has improved little since work of Rosen in cytotoxic chemotherapy and Campanacci and Marcove in limb salvage is common, but inaccurate [1-3]. This paper reviews the progress in chemotherapy, highlights basic science advances that may change treatment, and introduces new prosthetic measures that will make joint reconstruction more durable. Progress in these realms promise to transform OGS care.

The most recent US national study INT-133 was a factorial double randomized trial of ifosfamide preoperatively and liposomal Muramyl tripeptide phosphoethanolamine (MTP-PE) on top of conventional three drug chemotherapy. This was an exciting trial in that MTP-PE was the most effective single agent in naturally occurring dog osteogenic sarcoma [4], constituting the first application of a biologic agent as a first line adjuvant therapy for cancer. Patients who received ifosfamide at those doses and schedule had the worst prognosis, whereas patients who received both ifosfamide and MTP-PE had the best prognosis [5]. Using the primary outcome measure, overall survival, there was a dramatic reduction of recurrence by 30% and death by 25% [5]. It is a particularly appealing since there was no overlapping toxicity with conventional chemotherapy agents. The agent is the focus of new protocols under development in the Children's Oncology Group.

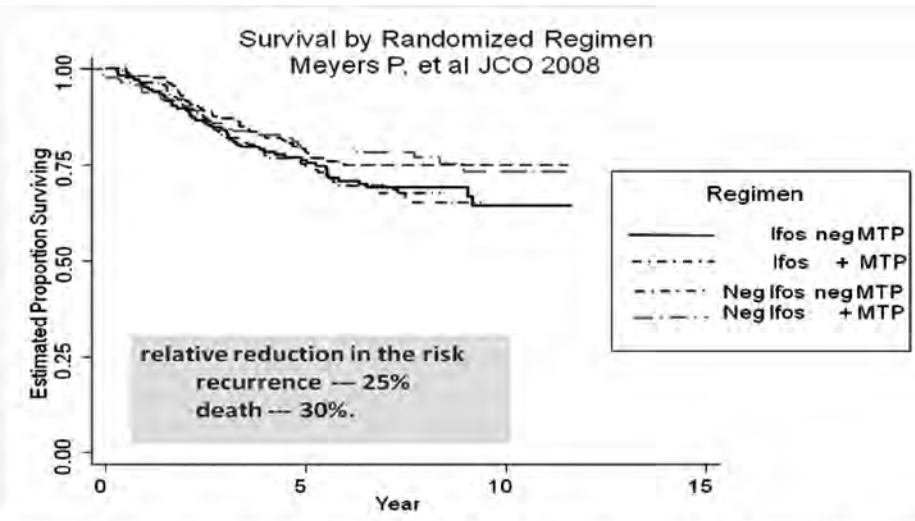

6 year	Standard	+ Ifosfamide
- MTP	71	70
+ MTP	75	81

Fig. 1.

Basic science investigation sought to identify more specific targets for chemotherapy. Genes that direct the cell cycle were investigated next for their prognostic value and potential mechanistic significance in the development and progression of the disease. P53 and Rb pathways are the initiating factors for the cancer, telomere maintenance mechanisms sustain cellular immortality, and other genetic changes contribute to disease progression [6-9].

Trying to integrate these disparate findings, a powerful method, SAGE analysis of genetic tags from osteogenic sarcoma cell lines, xenografts, fresh tumor samples, meshenchymal stem cells and osteoblasts was used. Seven major participants in the Insulin Growth Factor pathway were identified that distinguished osteogenic sarcoma cells from mesenchymal stem cells those of other cells in the osteogenic lineage. Most of these changes were reductions in the expression of IGF binding proteins. This effectively increases active free IGF, stimulating growth of the osteogenic sarcoma. The clinical significance of this observation was confirmed by recent tissue array analysis that showed that patient survival correlated to IGF receptor immunohistochemistry staining levels [10]. It confirms the importance of the IGF pathway from several different lines of evidence. Various IGF-1R antibodies are currently available to attack this growth factor pathway.

Much of the variation of chemotherapy effectiveness is due to the tumor genetic profile. Using Affymatrix gene array, we identified a chemoresistance profile of genes that correlate highly with a poor extent of necrosis in the primary tumor after neoadjuvant chemotherapy [11]. Lack of osteoprotogerin and the presence of several pro-osteoclast agents (annexin 2, SMAD, PLA2G2A, and TGFbeta1) suggest that exposure of matrix elements promote the cancer and contribute to drug resistance. Blocking this osteo-

Correspondence:
healeyj@mskcc.org

Fig. 2.

Fig. 3.

clastic response may be a new effective treatment for osteogenic sarcoma. Furthermore, these findings support the potential for development of an individualized approach to the selection and administration of chemotherapeutic agents [12].

Survival of young patients whose tumors are very sensitive to chemotherapy exceeds 80%, and traditional reconstructive methods have a limited durability. There is a pressing need to improve prosthetic fixation. The newly developed Compress system is a novel strategy that holds great promise. Our experience includes 72 patients, including 62 with > 2 years of follow up (2-10 years). Implant K-M survivorship is 89% at 5 years. This is better than we found for cemented or uncemented implants [13].

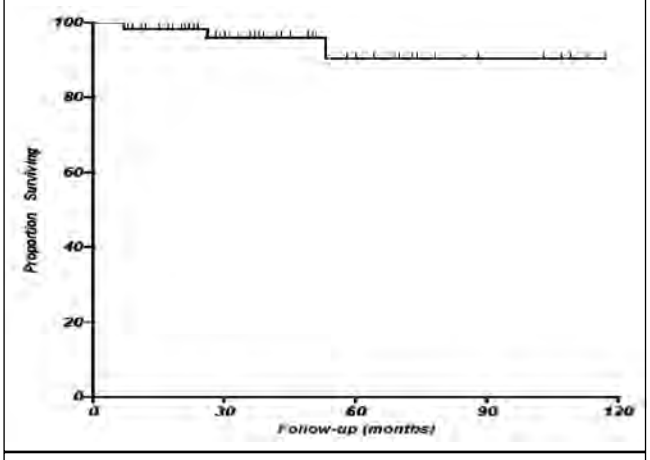

Fig. 4.

REFERENCE

1. Marcove RC, Mike V, Hajek JV, et al. *Osteogenic sarcoma under the age of twenty-one. A review of one hundred and forty-five operative cases.* J Bone Joint Surg Am 1970;52:411-23.
2. Meyers PA, Heller G, Healey J, et al. *Chemotherapy for nonmetastatic osteogenic sarcoma: the Memorial Sloan-Kettering experience*. J Clin Oncol 1992;10:5-15.
3. Rosen G, Marcove RC, Caparros B, et al. *Primary osteogenic sarcoma: the rationale for preoperative chemotherapy and delayed surgery*. Cancer 1979;43:2163-77.
4. MacEwen EG, Kurzman ID, Rosenthal RC, et al. *Therapy for osteosarcoma in dogs with intravenous injection of liposome-encapsulated muramyl tripeptide*. J Natl Cancer Inst 1989;21:81:935-8.
5. Meyers PA, Schwartz CL, Krailo MD, et al. *Osteosarcoma: the addition of muramyl tripeptide to chemotherapy improves overall survival – a report from the Children's oncology group*. J Clin Oncol 2008;26:633-8.
6. Lin PP, Pandey MK, Jin F, et al. *Targeted mutation of p53 and Rb in mesenchymal cells of the limb bud produces sarcomas in mice*. Carcinogenesis 2009;30:1789-95.
7. Ulaner GA, Huang HY, Otero J, et al. *Absence of a telomere maintenance mechanism as a favorable prognostic factor in patients with osteosarcoma*. Cancer Res 2003;63:1759-63.
8. Guo W, Gorlick R, Ladanyi M, et al. *Expression of bone morphogenetic proteins and receptors in sarcomas*. Clin Orthop Relat Res 1999;(365):175-83.
9. Yang R, Hoang BH, Kubo T, et al. *Over-expression of parathyroid hormone type 1 receptor confers an aggressive phenotype in osteosarcoma*. Int J Cancer 2007;121:943-54.
10. Abdeen A, Chou AJ, Healey JH, et al. *Correlation between clinical outcome and growth factor pathway expression in osteogenic sarcoma*. Cancer 2009;10.
11. Mintz MB, Sowers R, Brown KM, et al. *An expression signature classifies chemotherapy-resistant pediatric osteosarcoma*. Cancer Res 2005;65:1748-54.
12. Gorlick R, Anderson P, Andrulis I, et al. *Biology of childhood osteogenic sarcoma and potential targets for therapeutic development: meeting summary*. Clin Cancer Res 2003 November 15;9:5442-53.
13. Farfalli GL, Boland PJ, Morris CD, et al. *Early equivalence of uncemented press-fit and compress(R) femoral fixation*. Clin Orthop Relat Res. 2009;467:2792-9. [Epub ahead of print]

Scelta del trattamento nelle metastasi del rachide toraco-lombare

S. Boriani, M. Cappuccio*, S. Bandiera, G. Barbanti Bròdano, S. Terzi, S. Colangeli, L. Amendola, A. Gasbarrini

RIASSUNTO

L'incidenza di metastasi vertebrali in coso di malattia neoplastica è inferiore solo alla localizzazione polmonare ed epatica. La scelta del trattamento più idoneo assume importanza cruciale per il paziente. È comunemente accettato che la metastasi scheletrica è espressione di una malattia sistemica, che richiede un trattamento ed un approccio multidisciplinare. Le indicazioni a trattare chirurgicamente una metastasi vertebrale il dolore intrattabile, la presenza di deficit neurologici, il rischio di frattura vertebrale e di instabilità vertebrale.

Parole chiave: metastasi vertebrali, tumore, trattamento multidisciplinare

SUMMARY

The incidence of vertebral metastasis deposit from carcinoma is second only to pulmonary and hepatic metastases. The choice of the most appropriate treatment is of crucial importance for the patient. It is commonly accepted that bone metastases are an expression of a systemic disease, and require multi-disciplinary approach. The indications for surgical treatment are intractable pain, the onset of neurological deficit, pathological fractures and spinal instability.

Key words: vertebral metastases, tumor, multidisciplinary treatment

INTRODUZIONE

L'incidenza di metastasi scheletriche in corso di malattia neoplastica viscerale è inferiore solo alla localizzazione polmonare ed epatica [1]. In particolare, il segmento scheletrico interessato con maggiore frequenza è il rachide: si ritiene, infatti, che oltre il 10% dei pazienti affetti da neoplasia sviluppi una metastasi vertebrale sintomatica [2 3]. L'affinarsi dei protocolli terapeutici per i pazienti neoplastici ha determinato un progressivo miglioramento della prognosi per molti istotipi tumorali, in termini di aumento della sopravvivenza media dal momento della diagnosi; parallelamente si è assistito all'aumento dell'incidenza di metastasi vertebrali sintomatiche e dell'importanza che esse assumono nel deterioramento della qualità della vita del paziente [4].

La scelta del trattamento più idoneo assume importanza cruciale per il paziente, che può essere gravemente inabilitato dalla presenza di una metastasi vertebrale non trattata. D'altra parte, pur esistendo un accordo diffuso in letteratura circa la necessità di curare la metastasi sintomatica, non è altrettanto chiaro quale sia il miglior protocollo di trattamento [5]. Trattandosi della manifestazione di una malattia sistemica, le metastasi scheletriche, e quelle vertebrali in particolare, necessitano di un trattamento multidisciplinare, in cui radioterapia, chemioterapia e chirurgia devono integrarsi al fine di ottenere il miglior controllo locale possibile della lesione [6-8]. Le indicazioni a trattare chirurgicamente una metastasi vertebrale sono il dolore intrattabile, la comparsa di deficit neurologici (causati dalla compressione delle strutture mielo-radicolari da parte della massa neoplastica oppure dalla frattura patologica della vertebra) e l'instabilità del tratto spinale interessato, che causa un dolore meccanico ingravescente e/o un deficit neurologico [2,9].

Le metastasi si comportano diversamente in rapporto alla grande variabilità degli istotipi del tumore primitivo; possono avere un accrescimento rapido e richiedono un approccio multidisciplinare che prevede una stretta collaborazione tra oncologi, radioterapisti e chirurghi L'evoluzione delle tecniche anestesiologiche consente oggi l'esecuzione di interventi chirurgici ritenuti in passato proibitivi. Esistono controversie su quale possa essere il trattamento migliore in pazienti con metastasi vertebrali [10 11]. Il problema è individuare il trattamento più appropriato attraverso un processo sequenziale che tenga conto delle condizioni generali del paziente e dei vari parametri della malattia metastatica. Il numero delle opzioni terapeutiche possibili è in forte crescita, e questo fa si che il trattamento delle metastasi vertebrali debba essere multidisciplinare.

LE TECNICHE CHIRURGICHE

Gli obiettivi della chirurgia sono la remissione della sintomatologia dolorosa, il miglioramento delle funzioni neurologiche e la stabilizzazione della colonna. La riduzione della massa tumorale ("*debulking*") è un altro importante scopo della chirurgia, finalizzato al controllo locale della malattia, soprattutto in associazione ad altri trattamenti. Le tecniche chirurgiche impiegate nel trattamento delle metastasi vertebrali possono essere classificate come segue: decompressione e stabilizzazione, escissione intralesionale

Chirurgia Vertebrale Oncologica Degenerativa, Istituti Ortopedici Rizzoli, Bologna; * Ortopedia e Traumatologia, Chirurgia del Rachide, Ospedale Maggiore "C.A. Pizzardi", Bologna

Indirizzo per corrispondenza:
Alessandro Gasbarrini, Chirurgia Vertebrale Oncologica Degenerativa, Istituti Ortopedici Rizzoli, Via Pupilli 1, 40100 Bologna. E-mail: boova@libero.it, agasbarrini@ior.it

("*curettage*", "*debulking*") o resezione in blocco, seguite da varie procedure ricostruttive. Queste tecniche chirurgiche possono essere eseguite con accesso anteriore, posteriore o combinato [1,2,11].

MATERIALE E METODO

Dal 1996 al 2010 sono stati trattati dalla stessa equipe chirurgica 405 pazienti con metastasi da carcinoma al rachide toracico e lombare. L'età media era di 58 anni (*range* 10-86 anni).
Gli istotipi tumorali più frequenti erano in ordine decrescente il carcinoma renale a cellule chiare nel 31% dei casi, il carcinoma della mammela nel 18% dei casi, ed infine il carcinoma del polmone nel 17% dei casi.
Il trattamento chirurgico eseguito è stato un'escissione intralesionale (*curettage*) in 207 pazienti (51,1%), una resezione in blocco in 62 (15,3%), nei restanti 136 pazienti (33,6%)è stato eseguito un trattamento palliativo di decompressione e stabilizzazione.
Tutti i pazienti sono stati seguiti nel tempo con controlli periodici clinico-strumentali. Il follow-up medio è di 67 mesi (*range* 0-144 mesi). I risultati in termini di sopravvivenza sono di 200 pazienti (49,5%) deceduti per malattia, 109 pazienti (26,9%) vivi con malattia, 78 pazienti (19,2%) liberi da malattia, con 18 pazienti (4,4%) persi al *follow-up*.

APPROCCIO AL PAZIENTE CON METASTASI VERTEBRALE

Prima di intraprendere qualsiasi forma di trattamento, è necessario essere certi della diagnosi. A livello del rachide la procedura ideale è l'agobiopsia sotto controllo TC, che viene effettuata con un passaggio transpeduncolare, fino al corpo vertebrale, senza invadere lo spazio epidurale.
Per quanto riguarda il trattamento delle metastasi ossee, soprattutto vertebrali, non vi sono linee guida universalmente accettate. Esistono protocolli standardizzati di chemioterapia, terapia ormonale, immunoterapia e radioterapia, che stanno progressivamente aumentando la sopravvivenza nella maggior parte dei tumori solidi ed ematologici. Tuttavia una frattura patologica vertebrale, soprattutto se provoca una compressione midollare, è fonte di dolore e grave limitazione funzionale non controllabili farmacologicamente. Nonostante queste comprovate acquisizioni, l'erronea convinzione di alcuni medici di considerare come terminale, quindi non di interesse ortopedico, un paziente con localizzazioni scheletriche secondarie rende spesso indispensabile, se la valutazione anestesiologica lo consente, un intervento chirurgico in urgenza, con ovvi disagi per il paziente, i familiari e i sanitari. Lo sviluppo di tecniche chirurgiche aggressive, consentite dai progressi nel campo anestesiologico, e l'impiego di materiali sempre più evoluti consentono di eseguire decompressioni complete e stabilizzazioni adeguate a ogni livello del rachide. Inoltre è possibile realizzare interventi di "*curettage*" ("*debulking*") o di

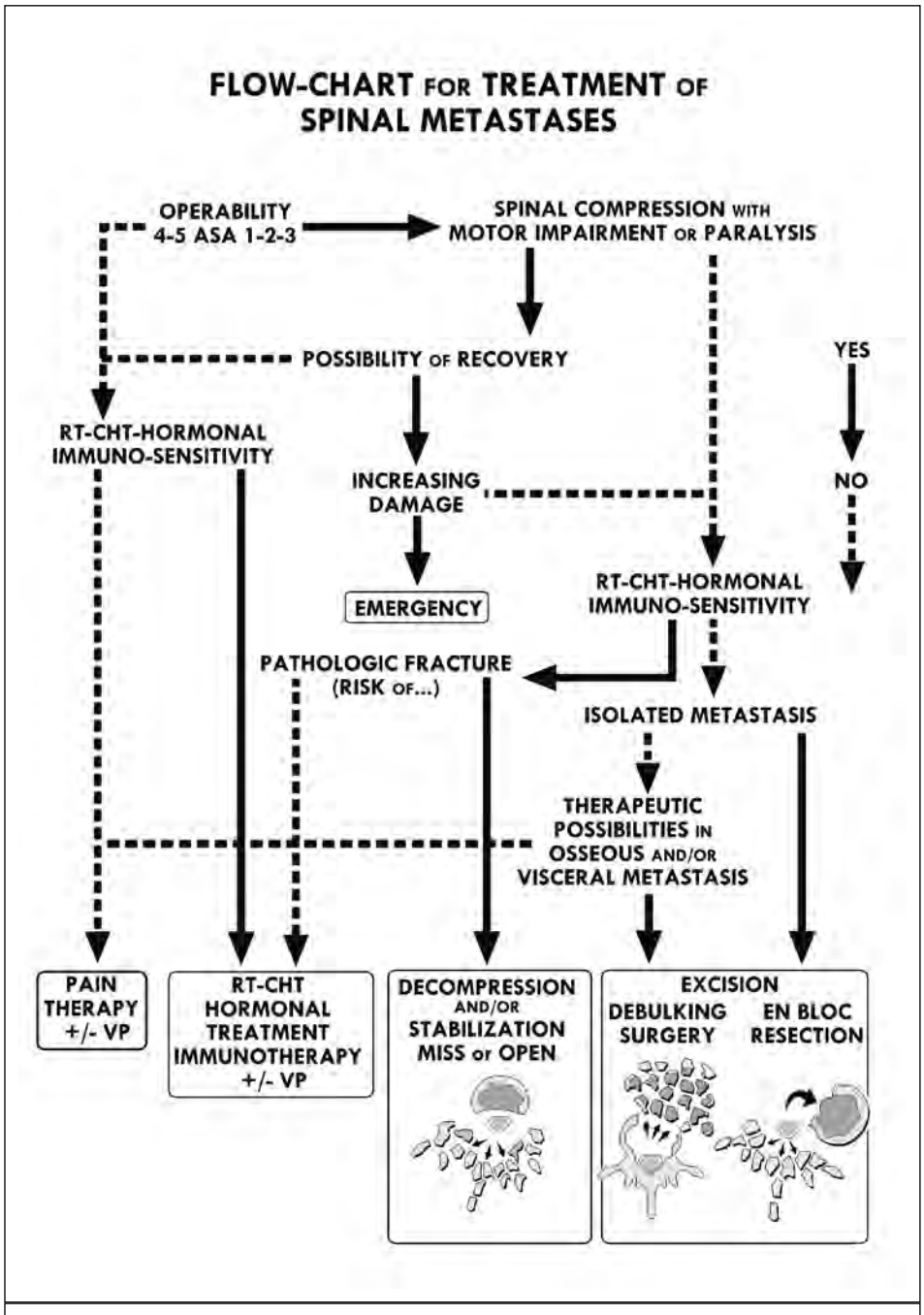

Fig. 1. Algoritmo diagnostico e terapeutico per il trattamento delle Metastasi Vertebrali

resezioni in blocco con risultati significativi sul controllo locale della neoplasia. La tecnica chirurgica più adeguata deve essere scelta tenendo conto di molti fattori: le condizioni generali del paziente, l'istotipo del tumore primitivo e la sua responsività alle terapie adiuvanti, la disseminazione della malattia, il quadro neurologico in atto [1,13]. Schematicamente, si può dire che un paziente con malattia neoplastica disseminata, condizioni generali compromesse e incipiente deficit neurologico verrà trattato con un intervento palliativo di decompressione e stabilizzazione, seguito da radioterapia, che potrà consentire un miglioramento sensibile della sua qualità di vita; all'opposto, in un paziente in buone condizioni generali, affetto da una neoplasia primitiva a prognosi relativamente buona, che presenta una metastasi vertebrale isolata sintomatica, sarà giustificato un trattamento più aggressivo analogo a quello di un tumore primitivo [14]. Sioutos e coll. [10] hanno analizzato statisticamente i fattori che influiscono sull'incidenza di complicazioni e sulla durata della sopravvivenza dopo il trattamento chirurgico della metastasi vertebrale e hanno dimostrato che queste sono influenzate dallo stato neurologico pre-operatorio, dall'istotipo del tumore primitivo e dal numero di vertebre coinvolte, ma non dal grado di disseminazione della malattia e dall'età del paziente; gli autori raccomandano, sulla base di queste osservazioni, una attenta selezione dei pazienti. Sono stati proposti in letteratura vari sistemi di punteggio pre-operatorio allo scopo di classificare i pazienti creando protocolli di trattamento ripetibili [2,13,15]. Tali sistemi sono caratterizzati dal fatto che a ogni parametro viene dato un punteggio e la somma di questi ultimi orienta verso l'appropriato trattamento viene quindi data eguale importanza ai diversi parametri che di volta in volta vengono presi in considerazione. Per esempio, l'istotipo del tumore primitivo e le condizioni generali del paziente influenzano nella medesima misura il punteggio finale e quindi la scelta del tipo di trattamento. Sulla base della nostra esperienza abbiamo messo a punto un algoritmo terapeutico delle metastasi vertebrali (Fig. 1), nel quale i parametri da noi presi in considerazione assumono una diversa rilevanza in base al momento in cui vengono considerati. Ogni paziente segue un "proprio" iter sequenziale che non necessariamente prende in considerazione di volta in volta tutti i parametri, alcuni dei quali possono risultare irrilevanti ai fini ultimi della scelta del tipo di trattamento. Per esempio, un paziente in cattive condizioni generali, con un "ASA score" elevato solitamente non è candidato al trattamento chirurgico, indipendentemente dall'istotipo del tumore primitivo o dal numero delle localizzazioni secondarie. Per questo paziente il parametro più importante sarà quindi la sensibilità dell'istotipo tumorale alle terapie adiuvanti. Allo stesso modo, un paziente con un danno midollare acuto e ingravescente sarà operato in urgenza con un intervento palliativo di decompressione e stabilizzazione, senza considerare un intervento più impegnativo. In definitiva, noi prendiamo in considerazione il paziente non solo per la patologia che lo colpisce, riconducendo la scelta del trattamento a un riduttivo punteggio matematico, bensì facendo un'analisi olistica del caso, che prenda in esame in prima istanza l'individuo e le sue condizioni generali, e solo in seguito i parametri della malattia metastatica.

CONCLUSIONI

Il trattamento chirurgico delle metastasi vertebrali e dei tumori ossei in generale è entrato a far parte di un corretto approccio a questi pazienti. L'evoluzione delle tecniche anestesiologiche consente oggi un adeguato trattamento delle metastasi vertebrali con un favorevole rapporto rischio/beneficio. In tal modo si riesce a ottenere un prolungamento dell'aspettativa di vita riducendo le usuali complicazioni che, direttamente o indirettamente, possono risultare fatali e determinanti nel condizionare la qualità di vita. Nella maggior parte dei casi è possibile ristabilire o mantenere il movimento, la sensibilità, la dignità e la speranza e controllare il dolore riducendo l'uso di terapie analgesiche.
L'indicazione chirurgica delle metastasi vertebrali deve considerare:

- l'aspettativa di vita del paziente;
- la capacità di poter ristabilire la funzione e limitare il dolore;
- la possibilità di ottenere un controllo locale e di associare un trattamento adiuvante per cercare di ridurre la morbilità.

BIBLIOGRAFIA

1. Hosono N, Yonenobu K, Fuji T, et al. *Orthopaedic management of spinal metastases*. Clin Orthop 1995;312:148-59.
2. Harrington KD. *Orthopedic surgical management of skeletal complications of malignancy*. Cancer 1997;80:1614-27.
3. Sundaresan N, Digiacinto GV, Hughes JE, et al. *Treatment of neoplastic spinal cord compression: results of a prospective study*. Neurosurgery 1991;29:645-50.
4. Schoeggl A, Reddy M, Matula C. *Neurological outcome following laminectomy in spinal metastases.* Spinal Cord 2002;40:336-63.
5. Ryken TC, Eichholz KM, Gerszten PC, et al. *Evidence-based review of the surgical management of vertebral column metastatic disease*. Neurosurg Focus 2003;15:E11.
6. Damron TA, Sim FH. *Surgical treatment for metastatic disease of the pelvis and the proximal end of the femur*. Instr Course Lect 2000;49:461-70.
7. Schuster JM, Grady MS. *Medical management and adjuvant therapies in spinal metastatic disease*. Neurosurg Focus 2001;11:3.
8. Young RF, Post EM, King GA. *Treatment of spinal epidural metastases. Randomized prospective comparison of laminectomy and radiotherapy*. J Neurosurg 1980;53:741-8.
9. Wise JJ, Fischgrund JS, Herkowitz HN, et al. *Complication, survival rates, and risk factors of surgery for metastatic disease of the spine.* Spine 1999;24:1943-51.
10. Sioutos PJ, Arbit E, Meshulam CF, et al. *Spinal metastases from solid tumors. Analysis of factors affecting survival.* Cancer 1995;76:1453-9.
11. Sundaresan N, Steinberger AA, Moore F, et al. *Indications and results of combined anterior-posterior approaches for spine tumor surgery*. J Neurosurg 1996:85:438-46.
12. Weigel B, Maghsudi M, Neumann C, et al. *Surgical management of symptomatic spinal metastases. Postoperative outcome and quality of life*. Spine 1999:24:2240-6.
13. Tomita K, Kawahara N, Kobayashi T, et al. *Surgical strategy for spinal metastases*. Spine 2001;26:298-306.
14. Sundaresan N, Rothman A, Manhart K, et al. *Surgery for solitary metastases of the spine: rationale and results of treatment.* Spine 2002;27:1802-6.
15. Tokuhashi Y, Matsuzaki H, Toriyama S, et al. *Scoring system for the preoperative evaluation of metastatic spine tumor prognosis.* Spine 1990;15:1110-3.

Trattamento chirurgico delle metastasi cervicali

V. Denaro, A. Di Martino, R. Papalia, S.A. Barnaba

RIASSUNTO

Background: il trattamento dei pazienti con metastasi cervicali richiede un approccio multidisciplinare che tenga conto dell'aspettativa di vita e della qualità di vita residua.
Obiettivi: obiettivo del presente lavoro è di riportare la nostra esperienza nel trattamento di pazienti con metastasi al rachide cervicale, presentando una casistica limitata all'attività chirurgica presso l'Università Campus Bio-Medico di Roma in un periodo compreso dal 1994 al 2008.
Metodi: sono stati studiati 46 pazienti con localizzazione al rachide cervicale sub-assiale. Indicazioni al trattamento chirurgico sono state: deficit neurologici, aspettativa di vita >6 mesi, e indice di Karnofsky fra 50-70. Dopo embolizzazione, la chirurgia è consistita in un'exeresi della lesione tumorale tramite approccio anteriore o combinato, seguita dalla ricostruzione del difetto osseo e stabilizzazione strumentata.
Risultati: l'intervento chirurgico ha determinato un miglioramento significativo della funzione neurologica residua. Sono state osservate complicanze nel postoperatorio in 10 pazienti: 1 mortalità precoce (4 mesi post-intervento), tre lesioni durali, tre infezioni della ferita chirurgica, e quattro recidive locali e/o adiacenti (in due di questi ultimi anche con mobilizzazione dei mezzi di sintesi).
Conclusioni: il trattamento chirurgico ha migliorato il quadro neurologico; inoltre, un'adeguata selezione preoperatoria permette di esporre i pazienti ad un'incidenza accettabile di complicanze nel perioperatorio.

Parole chiave: rachide, metastasi, trattamento chirurgico

SUMMARY

Background: optimal treatment of patients affected by cervical spine metastasis requires a multidisciplinary effort to propose the best treatment strategy in relation to life expectancy and quality.
Aims: hereby we present the results of a clinical series patients operated on cervical spine metastasis surgery at Università Campus Bio-Medico di Roma in a time lapse fro 1994 to 2008.
Methods: we reviewed 46 patients who had surgery for metastatic solid tumor metastases at the subaxial cervical spine. Indications were neurologic deficits, life expectancy longer than 6 months, and Karnofsky index of 50-70. After embolization, surgery consisted of anterior tumor removal and reconstruction with titanium mesh cages or tricortical iliac crest allograft plus plate fixation; alternatively, a combined procedure with adjunctive posterior decompression and stabilization with lateral mass screw fixation was performed.
Results: neurological function improved in most patients. Complications occurred in 46 patients: one patient died 4 months after surgery, three patients had dural tears, three reported wound infection, and four had tumor relapse at the same or adjacent level. Two of these patients showed instrumentation-related complications.
Conclusions: surgery improved neurologic outcome; also, proper selection of surgical candidates was associated with an acceptable rate of complications.

Key words: spine, metastasis, surgery

Cattedra e Scuola di Specializzazione in Ortopedia e Traumatologia, Università Campus Bio-Medico di Roma, Direttore Prof. V. Denaro.

Indirizzo per la corrispondenza:
Vincenzo Denaro, Professore Ordinario, Direttore Cattedra e Scuola di Specializzazione in Ortopedia e Traumatologia, Università Campus Bio-Medico di Roma, Via Alvaro del Portillo 200, 00128, Roma. Tel. 06 225411613. Fax 06 225411934. E-mail: denaro@unicampus.it

INTRODUZIONE

Il rachide rappresenta la localizzazione più frequente di metastasi di tutto lo scheletro; infatti, circa il 50% delle metastasi ossee colpisce la colonna vertebrale [1]. Fra i vari segmenti della colonna, il rachide cervicale è interessato molto più raramente [2].
L'interessamento vertebrale nella maggior parte dei casi colpisce la metà posteriore dei corpi vertebrali, mentre la porzione anteriore e le strutture posteriori vengono solitamente coinvolte in un secondo momento per estensione diretta della massa tumorale [3].
La compressione midollare o radicolare avviene in circa il 10% dei pazienti, solitamente in seguito a frattura patologica; nel 15-20% dei casi, la compressione nervosa non è dovuta ad una frattura patologica, ma è secondaria ad estensione diretta da parte della massa tumorale con formazione di pachimeningite neoplastica, e con lesioni neurologiche di natura vascolare ischemica secondarie alla compressione segmentaria [4 5].
Una metastasi cervicale rappresenta un evento infausto per la maggior parte dei pazienti affetti da lesioni tumorali, in quanto solitamente è correlate ad un peggioramento del quadro clinico locale e determina un peggioramento della prognosi [6].
Il trattamento ottimale dei pazienti con metastasi al rachide cervicale richiede una stretta collaborazione fra ortopedici, oncologi, radioterapisti, radiologi interventisti, in modo da impostare un'adeguata strategia terapeutica che garantisca il miglior trattamento possibile per i pazienti rispetto alla qualità ed all'aspettativa di vita.
Il trattamento chirurgico è indicato in pazienti con buona prognosi

a medio e lungo termine, in pazienti con lesioni neurologiche, con fratture vertebrali e/o instabilità segmentarie.
Obiettivo del presente lavoro è di riportare la nostra esperienza nel trattamento di pazienti operati di metastasi al rachide cervicale, con una casistica limitata all'attività chirurgica presso l'Università Campus Bio-Medico di Roma in un periodo compreso dal 1994 al 2008.

METODI

In un periodo compreso fra il 1994 ed il 2008 abbiamo operato 213 pazienti (96 maschi e 117 femmine) con età media di 52 anni (*range*, 44-78) per lesioni metastatiche al rachide. Di questi, 46 avevano una localizzazione al rachide cervicale sub-assiale. Le indicazioni al trattamento chirurgico sono state presenza di deficit neurologici, aspettativa di vita maggiore di 6 mesi, e indice di Karnofsky fra 50-70. pazienti con lesioni metastatiche cerebrali e/o con indice di Karnofsky minore di 50 sono stati esclusi dall'indicazione chirurgica. La popolazione è rappresentata da 28 femmine e 18 maschi con età media di 63 anni (*range*, 47-73 anni).
In 12/46 pazienti (26%), non vi era altra manifestazione extrascheletrica di malattia metastatica. La localizzazione primitiva è stata di tumore alla mammella (13 pazienti), carcinoma renale (11), tumori del tratto gastrointestinale (8), carcinoma del polmone (4), carcinoma prostatico (4), carcinoma tiroideo (3), ed altri (3). Arteriografia ed embolizzazione sono state effettuate di routine in tutti i pazienti allo scopo di ridurre il sanguinamento intraoperatorio e facilitare l'exeresi della lesione [7 8].
Tutti i pazienti sono stati operati dallo stesso chirurgo (VD) con un trattamento standardizzato: la chirurgia è consistita in rimozione del tumore per via anteriore con ricostruzione del difetto osseo con mesh in titanio con osso omologo o osso di banca da cresta iliaca tricorticale appositamente modellato (Fig. 1), o tramite approccio anteriore e posteriore combinato con aggiunta di decompressione posteriore e stabilizzazione con barre e viti nei massicci laterali. Solo alcuni pazienti hanno necessitato dell'utilizzo di fissazione aggiuntiva tramite cerchiaggi interspinosi.
Dopo l'intervento, 39 pazienti sono stati trattati con radioterapia e chemioterapia neoadiuvante.
Il dolore postoperatorio è stato indicato in scale da assente a lieve, moderato o severo Nel 74% dei pazienti, il dolore al collo e/o la radicolopatia era severa, mentre nel 14% era moderato.
L'indice di Karnofsky è stato utilizzato per valutare lo stato generale del paziente, mentre lo score di Frankel per la valutazione della funzione neurologica.

RISULTATI

La sopravvivenza media postoperatoria è stata in media di 27 mesi (range, 4-52). La sopravvivenza migliore è stata trovata in pazienti con carcinoma renale (47 mesi) e mammario (41 mesi). I casi peggiori nei pazienti con tumore del polmone (5.6 mesi).
Dopo l'intervento, i pazienti hanno mostrato una diminuzione media del dolore riferito rispetto al preoperatorio ($p<0.001$), con 38 dei 46 pazienti con notevole miglioramento, mentre 5 hanno mostrato un miglioramento moderato, e 3 nessun cambiamento.
L'intervento chirurgico ha determinato un miglioramento significativo della funzione neurologica residua ($p<0.001$); in particolare, 5 dei 18 pazienti non deambulanti (Frankel B/C) hanno ripreso a deambulare (Frankel D). Nessun paziente era neurologicamente integro nel preoperatorio (come da criteri di inclusione), mentre 19 dei 46 pazienti hanno recuperato un Frankel E dopo l'intervento chirurgico ($p<0.0001$).
Sono state osservate complicanze nel postoperatorio in 10 di 46 pazienti. Un paziente ha mostrato una mortalità postoperatoria precoce a causa di una lesione ischemica acuta e la paziente ha iniziato a peggiorare da un punto di vista neurologico dopo 24 ore dall'intervento chirurgico, sviluppando tetraplegia: la RMN effettuata in urgenza ha mostrato la presenza di infarto midollare (Fig. 2). La paziente è deceduta a 4 mesi dall'intervento per insufficienza respiratoria. Tre pazienti hanno sviluppato lesioni durali che sono state trattate tramite riparazione diretta delle lesioni. Due pazienti hanno avuto un'infezione della ferita chirurgica trattata con terapia antibiotica. Quattro pazienti hanno mostrato recidiva della lesione neoplastica allo stesso livello o ai livelli adiacenti. In questi, la recidiva era associata alla comparsa di metastasi cerebrali o viscerali e ad un peggioramento della prognosi. Due di questi quattro pazienti hanno presentato mobilizzazione dei mezzi di sintesi (mobilizzazione della placca o *pull out* delle viti). Il trattamento è stato ortesico associato a radio-chemioterapia.

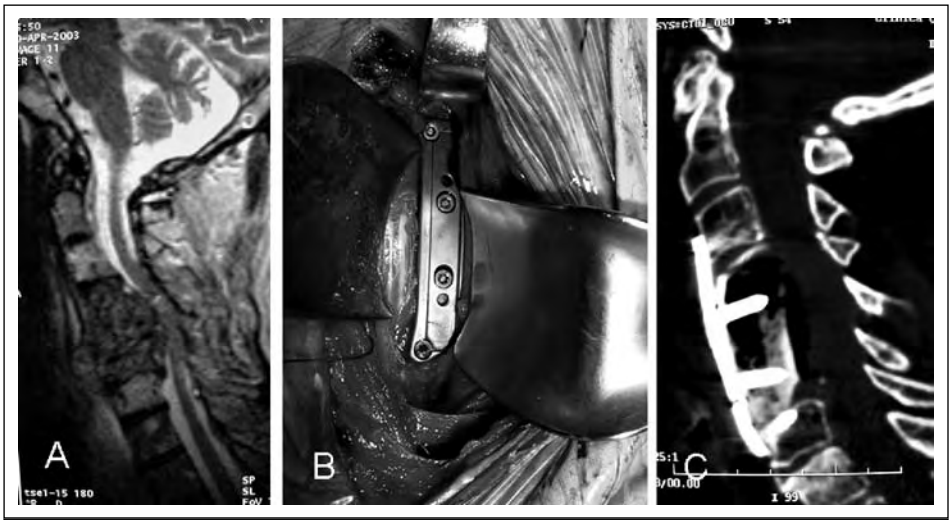

Fig. 1. (A) RMN che mostra crolli vertebrali patologici a livello C4-C6 da carcinoma del colon metastatico. L'intervento è consistito di una decompressione mediante somatectomia C4-C6 e stabilizzazione con placca e viti per via anteriore. (B) Reperto intraoperatorio che mostra la placca in sede. (C), TC postoperatoria: si apprezza il trapianto osseo solidarizzato alla placca anteriore tramite viti.

DISCUSSIONE

Il trattamento delle metastasi cervicali ha subito una evoluzione considerevole

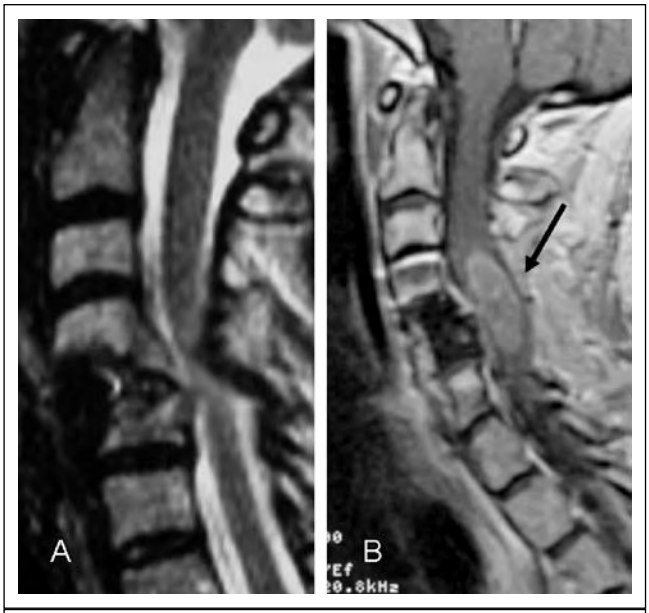

Fig. 2. (A) RMN che mostra crolli vertebrali patologici a livello C4-C5 da carcinoma della tiroide. L'intervento è consistito di una decompressione per via combinata anteriore e posteriore mediante somatectomia C4-C5 per via anteriore, stabilizzazione e ricostruzione della perdita di sostanza con mesh in titanio riempita con trapianto osseo omologo, e stabilizzazione con placca e viti per via posteriore. (B) Alla RMN postoperatoria si apprezza area di infarto midollare (freccia).

negli ultimi anni. I protocolli chemio-radioterapici, assieme all'immunoterapia, hanno significativamente contribuito il trattamento di tumori dello scheletro, e ad oggi è possibile rimuovere le metastasi spinali in maniera analoga a quanto è già possibile con le metastasi degli arti [9].

Nel trattamento delle metastasi al rachide cervicale, s'incontrano principalmente tre tipologie di problematiche:

- La necessità di una chirurgia aggressiva: gli interventi chirurgici in questa tipologia di pazienti prevedono un elevato livello di difficoltà nel raggiungere e nel resecare il tumore, e possono richiedere multipli approcci chirurgici. A livello del rachide cervicale il chirurgo deve costantemente essere consapevole delle diverse strutture vascolari e neurologiche che s'incontrano durante l'intervento chirurgico.
- Le indicazioni: l'identificazione preoperatoria dei pazienti a potenziale buona prognosi è di fondamentale importanza per selezionare quelli che possono beneficiare di un intervento chirurgico più aggressivo. La radioterapia rappresenta la prima linea di trattamento nei pazienti con lesioni radiosensibili in assenza di instabilità segmentarie significative, in assenza di deficit neurologici, ed in caso di pazienti con scarsa prognosi e/o pazienti con lesioni del midollo spinale da più di 24 ore [10]. La chirurgia non ha un ruolo esclusivamente palliativo, e deve essere considerata solo in pazienti selezionati [11]; gli obiettivi principali del trattamento chirurgico sono il trattamento del dolore, i deficit neurologici e l'instabilità segmentaria. Solo raramente la chirurgia ha un ruolo curativo, vale a dire quando la metastasi spinale è l'unica lesione secondaria ed il tumore primitivo ha buone prognosi ed aspettativa di vita (come nel caso del tumore renale a cellule chiare). In questi casi la lesione metastatica viene trattata come un tumore spinale primitivo, e sottoposto ad exeresi completa [12 13]. Per pazienti con un'aspettativa di vita ridotta, viene indicato un trattamento meno aggressivo di laminectomia de compressiva seguita da stabilizzazione strumentata. In pazienti a prognosi infausta il trattamento conservativo ortesico e radioterapico rappresenta l'opzione da preferire. Dopo l'intervento chirurgico, il difetto osseo viene ricostruito con mesh in titanio o in fibra di carbonio riempite con sostituti dell'osso, o da osso di banca opportunamente modellato, e raramente da cemento acrilico. La stabilizzazione prevede l'utilizzo di viti e placche in titanio per via anteriore, o sistemi di viti nei massicci laterali e barre per via posteriore. Spesso, in casi di decompressioni molto ampie, è necessario effettuare ricostruzioni e stabilizzazione per via anteriore e posteriore combinate [14 15]. In pazienti a scarsa prognosi, il trattamento chirurgico conservativo dovrebbe essere di scelta. In pazienti selezionati a scarsa prognosi ma con buon stato generale, abbiamo realizzato in passato una stabilizzazione che abbiamo chiamato "ortesi interna", che consiste di un sistema di cerchiaggi metallici interspinosi stabilizzati con cemento acrilico, tecnica che permetteva di ridurre i tempi chirurgici in maniera significativa, e di stabilizzare questi pazienti fragili esponendoli ad una morbidità perioperatoria limitata [16 17].
- Le complicanze: pazienti con lesioni metastatiche al rachide cervicale sono solitamente con stato generale scadente e quadri clinici di difficile standardizzazione, che predispongono ad aumentati rischi di complicanze nel perioperatorio. Le complicanze più di frequente riportate in letteratura, e confermate dalla nostra esperienza personale più che trentennale sull'argomento, sono rappresentate principalmente da lesioni dell'arteria vertebrale, lesioni degli organi cavi del collo (principalmente lesioni esofagee), lesioni al midollo spinale ed alle radici nervose, aumentate in caso di pachimeningite neoplastica (Fig. 3) con lesioni durali e/o fistole liquorali. Si associano inoltre i collassi dei corpi vertebrali e le complicanze legate all'utilizzo dei mezzi di sintesi o al trapianto osseo con successiva cifosi segmentaria, e la presenza di ematomi intra/extradurali [9].

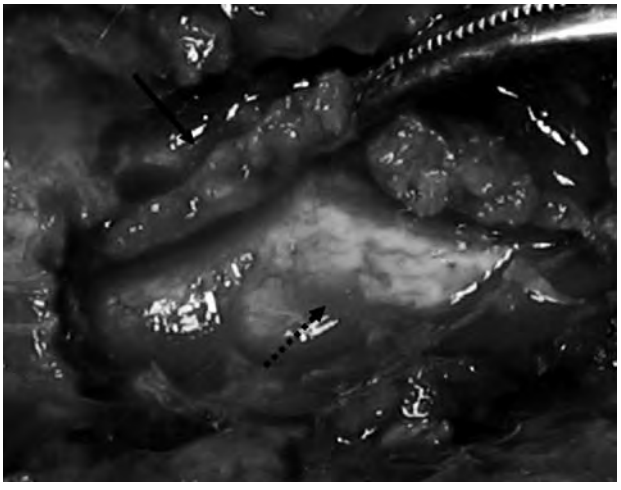

Fig. 3. Pachimeningite neoplastica (freccia continua), durante *release* dalla dura madre (freccia tratteggiata).

In conclusione, pazienti con malattia metastatica al rachide cervicale pongono una sfida importante sia dal punto di vista diagnostico che terapeutico al team multidisciplinare osteo-oncologico. I pazienti ad oggi possono beneficiare di trattamenti integrati che comprendono terapia sistemica, radioterapia e trattamento chirurgico [12]. Obiettivi del trattamento chirurgico sono il trattamento di dolore, instabilità segmentaria e/o compressioni sulle strutture neurologiche. Le indicazioni chirurgiche devono essere limitate in quanto solo pazienti selezionati possono beneficiare del trattamento chirurgico, mentre altri possono necessitare di RT ed ortesi o CT adiuvante postoperatoria. La chirurgia deve esser "aggressiva" nei pazienti ad ottima prognosi e buono stato generale, ed in casi di lesioni metastatiche isolate. In questi casi la lesione viene trattata come un tumore primitivo dello scheletro con exeresi completa [12 13].

La determinazione del timing più adeguato per l'intervento chirurgico può essere difficoltosa, e richiede anche una valutazione integrata della prognosi e dell'aspettativa di vita. La combinazione di un appropriato trattamento chirurgico con terapie sistemiche e locali adiuvanti e/o neoadiuvanti può permettere nella maggior parte dei pazienti di preservare la funzione residua, di controllare il dolore e migliorare in definitiva la qualità di vita residua. La consapevolezza delle opzioni terapeutiche disponibili e delle loro indicazioni può, ad oggi, rappresentare uno strumento importante per migliorare la qualità della vita dei pazienti con lesione metastatica al rachide cervicale.

BIBLIOGRAFIA

[1] Drew M, Dickinson RB. *Osseus complication of malignancy*. In: Lokich JJ (eds): *Clinical cancer medicine: treatment tactics*. Boston, MA: MTP Press, 1980, pp. 97-124.

[2] Campanacci M *Metastatic bone disease*. In: Springer-Verlag (eds): *Bone and soft tissue tumors*. New York, 1999, pp. 755-87.

[3] Adams M, Sonntang VKH. *Surgical treatment of metastatic cervical spine disease*. Contemp Neurosurg 2001;23:1-5.

[4] Galasko C.S.B. *Spinal instability secondary to metastatic cancer*. J.Bone Joint Surg 1991;73B.

[5] Brihaye J, Ectors P, Lemort M et al. *The management of spinal epidural metastases*. Adv Tech Stand Neurosurg 1988;16:121.

[6] Denaro V, Di Martino A, Ippolito M, et al. *Surgical team in the management of bone metastasis.* Supp Pall Cancer Care 2006;2 Suppl:17-23.

[7] Denaro V, Denaro L, Papalia R, et al. *Surgical management of cervical spine osteoblastomas*. Clin Orthop Relat Res 2007;455:190-5.

[8] Di Martino A, Vincenzi B, Denaro L, et al. *"Internal bracing" surgery in the management of solid tumor metastases of the thoracic and lumbar spine*. Oncol Rep. 2009;21:431-5.

[9] Denaro L, Di Martino A, Longo UG, et al. *Cervical Spine Bone Tumor Surgery*. In: Denaro L, D'Avella D, Denaro V (Eds). *Pitfalls in Cervical Spine Surgery (Avoidance and management of complications)*. Springer Berlin Heidelberg, 2010, pp. 165-74.

[10] Vrionis FD, Miguel R. *Management of spinal metastases*. Seminars in Pain Medicine 2003;1,1:25-33.

[11] Asdourian PL. *Metastatic disease of the spine*. In Budwell KH, DeWald RL (eds): *The textbook of Spinal Surgery*. Philadelphia, Lippincott-Raven 1997, 2nd ed, p. 2007.

[12] Denaro V, Di Martino A. *Il ruolo della chirurgia ortopedica delle metastasi ossee*. In Santini D (Ed), *Trattamento delle metastasi ossee. Linee guida Associazione Italiana di Oncologia Medica* (AIOM) 2008, pp. 117-29.

[13] Denaro V, Di Martino A, Ippolito M, et al. *Tumori primitivi del rachide cervicale*. G.I.O.T.;2006:S244-8.

[14] Denaro V. *Stenosis of the cervical spine causes, diagnosis and treatment*. Heidelberg Springer-Berlin, 1991.

[15] Roy-Camille R., Judet Th, Saillant G, et al. *Tumeurs du rachis*. Encicl Med-CHir Techniquee Chirurgicales, Orthopedie 1982;44-165.

[16] Denaro V. *Treatment of metastases and systemic tumors of the cervical spine*. Neuro-Orthopedics 1988;6:101-10.

[17] Denaro V, Gulino G, Papapietro N et al. *Treatment of metastasis of the cervical spine*. Chir Organi Mov 1998;83:127-37.

Protocollo di trattamento delle metastasi ossee nello scheletro appendicolare e pelvico

D.A. Campanacci, P. Cuomo, G. Beltrami, G. Scoccianti, P. De Biase, N. Mondanelli, F. Frenos, R. Capanna

INTRODUZIONE

La sopravvivenza dei malati di cancro è migliorata sensibilmente grazie alla diagnosi precoce ed alle moderne metodiche di trattamento [1]. Le metastasi ossee da carcinoma sono frequenti e, considerata la prolungata sopravvivenza dei pazienti, rappresentano un problema sociale e sanitario di rilievo per la collettività. Gli obiettivi principali del trattamento delle metastasi scheletriche sono: 1) la prevenzione e la cura delle fratture patologiche delle ossa lunghe; 2) la prevenzione e la cura della compressione midollare spinale; 3) il controllo del dolore; 4) il mantenimento di una qualità di vita dignitosa.

Il trattamento delle metastasi ossee richiede un approccio multidisciplinare da parte del chirurgo ortopedico, dell'oncologo medico e del radioterapista, ma i ruoli dei diversi specialisti dovrebbero essere coordinati allo scopo di definire quando la chirurgia deve avere la priorità rispetto alle scelte terapeutiche non chirurgiche. Per questo motivo, nel 2001 abbiamo proposto un protocollo di trattamento delle metastasi ossee da carcinoma dello scheletro periferico (cingolo scapolare e pelvico e arti), con il proposito di definire delle linee guida per un approccio multidisciplinare al paziente con metastasi scheletriche [2]. Obiettivo delle linee guida è definire quando la chirurgia è indicata e il tipo di intervento più adatto, evitando interventi insufficienti o eccessivamente aggressivi.

Il protocollo proposto prende in considerazione i principali fattori prognostici della malattia metastatica. 1) Le caratteristiche biologiche: l'aspettativa di sopravvivenza (tipo di tumore primitivo); l'estensione della malattia (lesione unica o multipla); le condizioni generali del paziente (performance status); l'intervallo libero da malattia. 2) Le caratteristiche biomeccaniche: presenza o rischio di frattura patologica nelle ossa lunghe principali (sede e dimensioni della lesione; tipo di lesione litica o addensante). 3) La sensibilità prevista alle terapie non chirurgiche (chemioterapia, radioterapia, ormonoterapia etc.). Quest'ultima è in realtà una caratteristica biologica del tumore che ha però un significato biomeccanico in quanto indica la possibilità di ristrutturazione del segmento osseo nel tempo e la conseguente stabilità meccanica.

S.O.D. Ortopedia Oncologica, Centro Traumatologico Ortopedico, Azienda Ospedaliera Universitaria Careggi, Firenze.

Indirizzo per corrispondenza:
S.O.D. Ortopedia Oncologica, Centro Traumatologico Ortopedico, Azienda Ospedaliera Universitaria Careggi, Firenze. E-mail: cuomo@virgilio.it

CLASSI DI PAZIENTI

I pazienti con metastasi ossee da carcinoma degli arti e dei cingoli pelvico e scapolare sono assegnati ad una delle seguenti quattro classi (Tab. I):

CLASSE 1 – Pazienti con una metastasi scheletrica solitaria da tumore primitivo a buona prognosi (mammella, prostata, rene, tiroide) e con prolungato intervallo libero da malattia (> 3 anni) dal tumore primitivo alla metastasi.

CLASSE 2 – Pazienti con una frattura patologica nelle ossa lunghe principali (omero, radio, ulna, femore e tibia).

CLASSE 3 – Pazienti con una lesione a rischio di frattura patologica nelle ossa lunghe principali. CLASSE 4 – È la classe più numerosa e comprende tutti i pazienti con:

- lesioni metastatiche osteoblastiche;
- lesioni in ossa non sottoposte a carico (ulna distale, coste, perone, clavicola);
- lesioni non a rischio di frattura nelle principali ossa lunghe;
- lesioni per le quali l'unico intervento possibile sarebbe l'amputazione dell'arto;
- lesioni nell'ala iliaca, arco pelvico anteriore e scapola (eccetto i pazienti inclusi in classe 1).

Tab. I. I pazienti con metastasi ossee vengono inseriti in una delle seguenti 4 classi.

CLASSE 1	Metastasi solitarie
	Tumore primitivo a buona prognosi (mammella, prostata, rene, tiroide diff.)
	Intervallo libero da malattia > 3 anni
CLASSE 2	Frattura patologica nelle ossa lunghe
CLASSE 3	Rischio imminente di frattura patologica in ossa principali sotto carico
CLASSE 4	Lesioni addensanti
	Lesioni litiche o miste in ossa non portanti (perone, coste, sterno, clavicola)
	Lesioni osteolitiche nelle ossa lunghe non a rischio imminente di frattura
	Lesioni dell'ala iliaca, dell'arco pelvico anteriore o della scapola (eccetto classe 1)
	Pazienti in cui l'estensione della lesione richiederebbe l'amputazione dell'arto

INDICAZIONI CHIRURGICHE

I pazienti delle classi 1, 2 e 3 devono essere inviati in prima istanza al chirurgo ortopedico per il trattamento chirurgico ed in seguito all'oncologo medico e/o radioterapista per le terapie adiuvanti. I

Tab. II. Indicazioni al trattamento chirurgico e conservativo secondo la classe di appartenenza (CT: chemioterapia; HT: ormonoterapia; IT: immunoterapia; BP: bifosfonati).

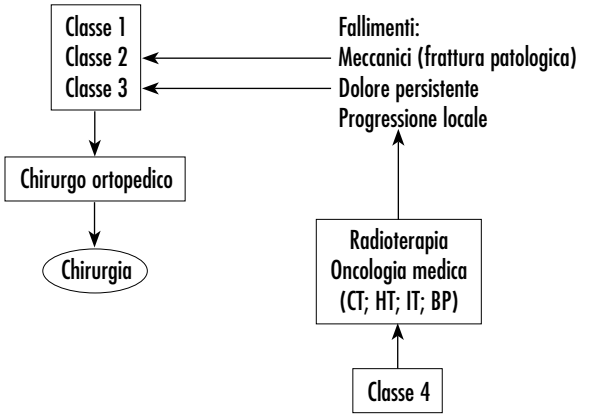

pazienti della classe 4 devono essere trattati in prima istanza con terapie non chirurgiche (chemioterapia, radioterapia, terapia ormonale etc.) ed in caso di fallimento meccanico (frattura patologica o progressione di malattia con lesione a rischio di frattura) o di dolore persistente dopo le terapie, rientrano nelle classi 2 e 3 e vengono trattati chirurgicamente (Tab. II).

In alcuni pazienti della classe 4 possono essere adottate tecniche mini invasive.

MODALITÀ DI INTERVENTO CHIRURGICO

Classe 1

I pazienti di questo gruppo selezionato possono sopravvivere a lungo ed il trattamento chirurgico in questi casi deve comprendere l'asportazione della lesione metastatica (possibilmente con margini ampi) e la ricostruzione con metodiche adatte a durare nel tempo. In questi pazienti, la metastasi viene trattata come un tumore primitivo e l'intervento è mirato ad un risultato oncologico e meccanico stabile a lungo termine. Una resezione articolare o intercalare in questi casi viene ricostruita con sistemi protesici modulari cementati e spaziatori intercalari (Fig. 1). Le lesioni metastatiche solitarie delle ossa spendibili (perone, coste, clavicola, ulna distale) possono essere facilmente resecate senza alcun residuo funzionale. Nelle lesioni di classe 1 della scapola è indicato eseguire una scapulectomia totale che determina la perdita della funzione in abduzione ed elevazione della spalla. La resezione dell'ala iliaca e dell'arco pelvico anteriore può essere eseguita senza importanti deficit funzionali residui. In questi casi, la ricostruzione scheletrica di solito non è necessaria e una rete sintetica può essere utilizzata per evitare ernie viscerali. Al contrario, la resezione di lesioni che coinvolgono l'acetabolo richiede ricostruzioni complesse che

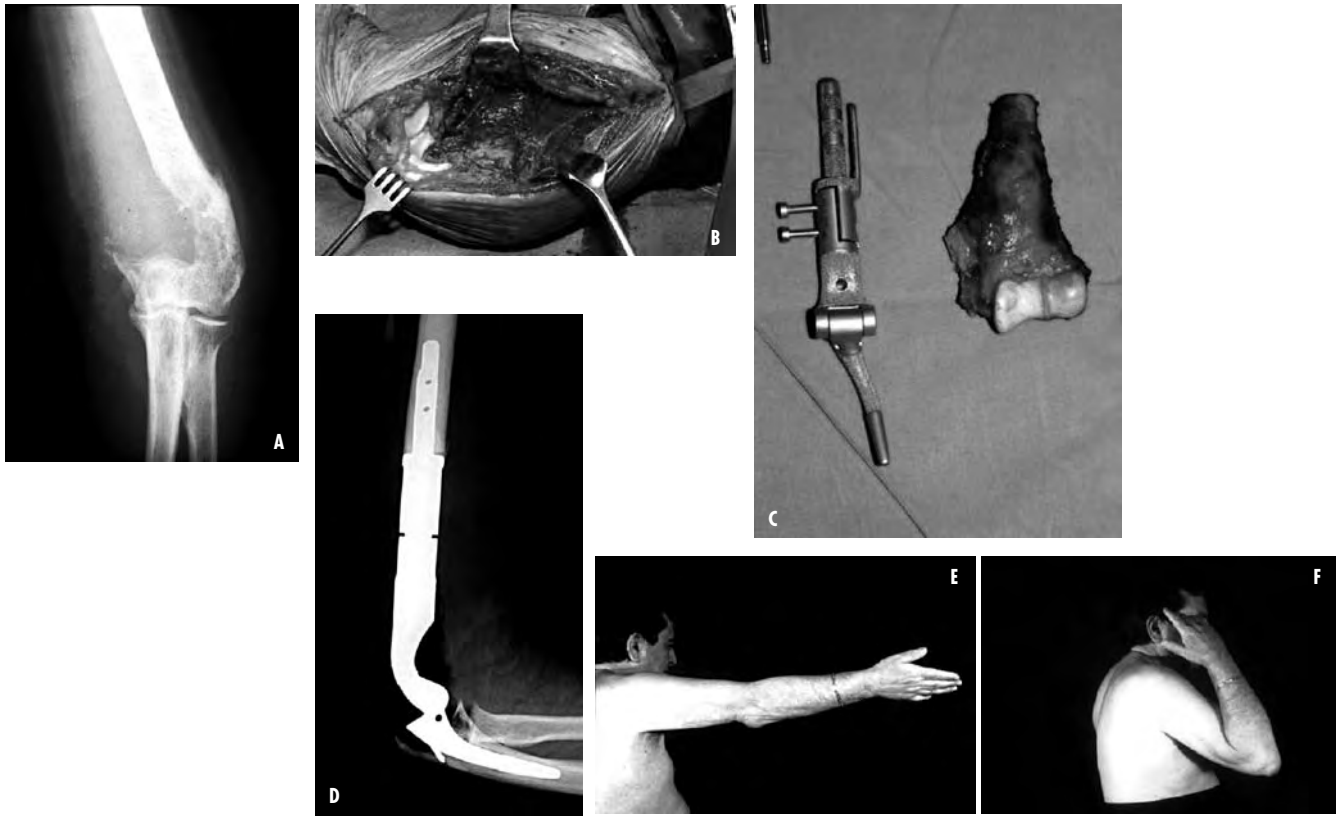

Fig. 1. Lesione metastatica solitaria da carcinoma renale a cellule chiare dell'omero distale con frattura patologica (a); resezione intra-articolare dell'omero distale con margini ampi (b) e ricostruzione con protesi modulare cementata (c,d). Risultato funzionale in flessione ed estensione (e,f).

possono essere eseguite con protesi a sella o con anelli acetabolari cementati e barre o chiodi di rinforzo cementati.

Classi 2 e 3

Meta-epifisi: L'epifisi e la metafisi sono considerate separatamente. A livello dell'omero e del femore prossimale il rischio di frattura patologica e di cedimento meccanico è elevato a causa delle importanti forze in torsione all'omero e flessione sotto carico al femore. Per questo motivo, in queste sedi è indicato un trattamento chirurgico più aggressivo che comprende la resezione e la ricostruzione con protesi modulari cementate al fine di ottenere un recupero funzionale precoce e di evitare il fallimento meccanico dell'impianto nel tempo causato dall'eventuale progressione di malattia. In caso di margini chirurgici ampi, la radioterapia postoperatoria può essere evitata, mentre rimane indicata dopo resezione marginale o intralesionale della lesione o quando è presente una frattura patologica. Quando eseguita, la radioterapia deve essere eseguita a dosi piene di almeno 30Gy e non a scopo palliativo di controllo del dolore. Nelle lesioni epifisarie, la ricostruzione può essere eseguita con protesi convenzionali a stelo lungo cementato (Fig. 2), mentre le resezioni metafisarie devono essere ricostruite con sistemi protesici modulari (Fig. 3).

Il rischio di fallimento meccanico è minore a livello del gomito, ginocchio e tibiotarsica. In queste sedi, quando meno della metà della metaepisi è coinvolta dalla lesione, è indicato eseguire un asportazione intralesionale del tumore (curettage), riempire la cavità con cemento acrilico ed eseguire un'osteosintesi di rinforzo con placca. Durante il curettage della lesione è consigliabile utilizzare tecniche adiuvanti locali come la crioterapia o l'impiego di fenolo per migliorare il controllo locale (Fig. 4). In questi casi, la radioterapia postoperatoria è sempre indicata. L'estensione tumorale a più della metà della metaepifisi o il coinvolgimento articolare richiede la resezione intra-articolare del segmento interessato e la ricostruzione con sistemi protesici modulari cementati dell'omero distale, del femore distale e della tibia prossimale o l'artrodesi di tibiotarsica.

Fig. 2. Al femore prossimale, quando la frattura patologica coinvolge il collo del femore e la metastasi non si estende al massiccio trocanterico (a) la ricostruzione può essere eseguita con una protesi convenzionale a stelo lungo cementato e cupola bipolare (b).

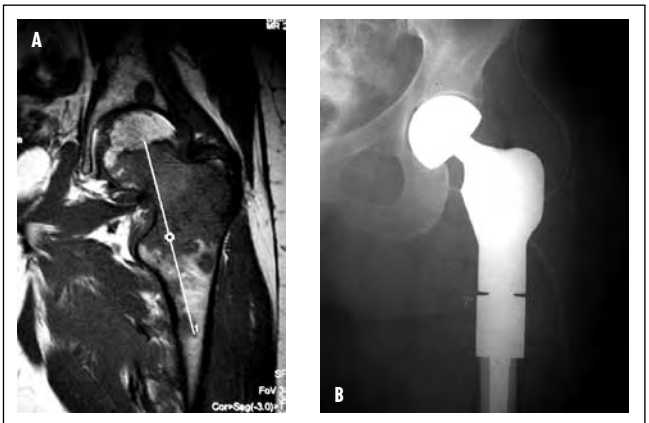

Fig. 3. Nel caso la lesione metastatica del femore prossimale coinvolga il collo del femore e la regione trocanterica (a) è necessario eseguire una resezione del femore prossimale e ricostruire il segmento con una protesi modulare cementata (b).

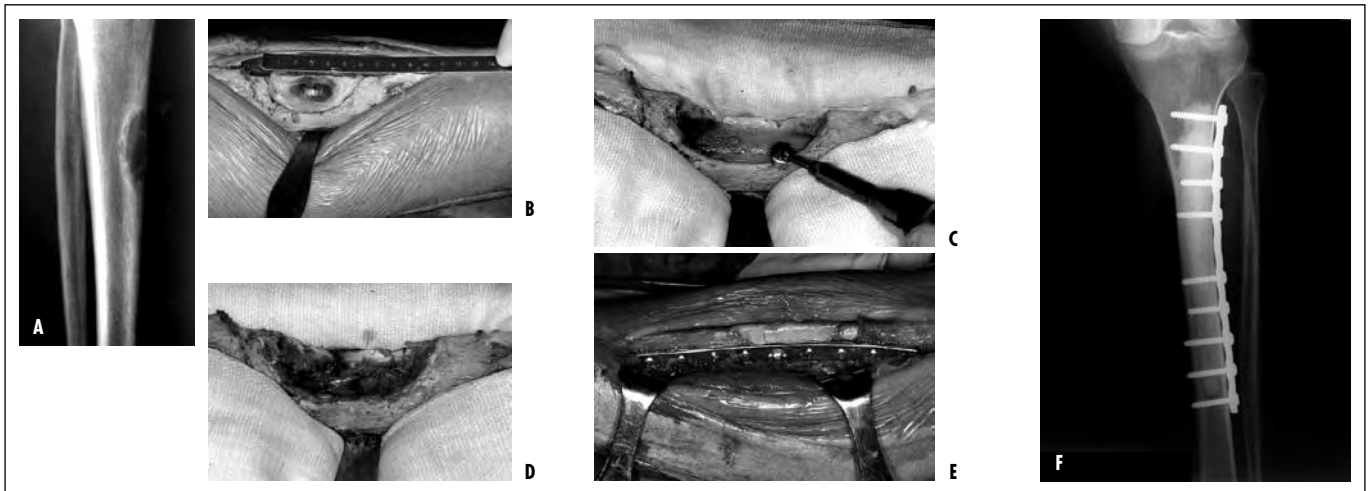

Fig. 4. a) Frattura patologica dell'omero prossimale in lesione metastatica da carcinoma a cellule chiare del rene trattata con chiodo bloccato in altra sede. Secondo il protocollo il paziente sarebbe stato inserito in classe 3 con un punteggio di 14 con il quale è consigliata la sostituzione protesica. La lesione non ha risposto alla radioterapia e la progressione di malattia (b,c) con estesa invasione delle parti molli circostanti (d) ha reso necessaria l'embolizzazione preoperatoria (e,f), la resezione e la sostituzione protesica.

Diafisi: per le metastasi diafisarie nei pazienti in classe 2 e 3 è stato proposto un sistema a punteggio (Tab. III) tenendo conto di 4 diversi parametri: l'aspettativa di vita (Tab. IV); la sede della lesione; le dimensioni della lesione; la risposta prevista alle terapie adiuvanti non chirurgiche (Tab. V). Come risposta prevista alle terapie adiuvanti viene considerata la potenzialità della lesione a riparare e a ossificare dopo trattamento locale (radioterapia, chemioterapia, terapia ormonale, immunoterapia etc.). Il punteggio è variabile da 3 a 15 punti per ogni paziente. Un'osteosintesi semplice (chiodo endomidollare bloccato o placca e cemento) è indicata nei pazienti con un punteggio basso (≤ 5 punti); un'osteosintesi rinforzata (chiodo endomidollare e cemento) è indicata nei pazienti con un punteggio intermedio (da 6 a 10 punti); la resezione della lesione e la ricostruzione con sistemi protesici modulari cementati è indicata nei pazienti con punteggio elevato (da 11 a 15 punti) (Figg. 5 e 6). Il punteggio viene corretto considerando le condizioni generali del paziente secondo Karnovsky [3]. Un punteggio del "*performance status*" inferiore a 50 punti determina il declassamento della ricostruzione consigliata da osteosintesi rinforzata a osteosintesi semplice, mentre un punteggio maggiore di 50 permette di mantenere l'indicazione all'intervento assegnato.

Tab. III. Sistema a punteggio per la definizione del trattamento chirurgico delle lesioni diafisarie nei pazienti in classe 2 e 3. In neretto il punteggio assegnato.

Sopravvivenza		Sede della lesione		Dimensioni della lesione		Sensibilità alle terapie adiuvanti	
< 1 anno =	**1**	Tibia =	**1**	Piccola (1/3) =	**1**	Yes =	**0**
Da 1 a 2 anni =	**3**	Femore, omero =	**2**	Grande (1/2) =	**2**	No =	**3**
> 2 anni =	**6**	Sottotrocanterica e sovracondiloidea =	**3**	Completa o Frattura patologica =	**3**		

Fino a 5 punti	Osteosintesi semplice: chiodo endomidollare bloccato o placca e cemento
Da 6 a 10 punti	Osteosintesi rinforzata: chiodo endomidollare e cemento o doppia placca e cemento
Da 11 a 15 punti	Megaprotesi o spaziatore intercalare modulare

Tab. IV. Sopravvivenza stimata per tipo di tumore primitivo e relativo punteggio assegnato.

Sopravvivenza	Sede del tumore primitivo
< 1 anno	Sconosciuto
1 punto	Melanoma
	Polmone
	Pancreas
	Tiroide (indifferenziato)
	Stomaco
Da 1 a 2 anni	
3 punto	Colon
	Mammella (non sensibile agli adiuvanti)
	Fegato
	Utero (sensibile agli adiuvanti)
> 2 anni	Tiroide (differenziato)
6 punto	Mieloma
	Linfoma
	Mammella (sensibile agli adiuvanti)
	Retto
	Prostata
	Rene

Tab. V. Sensibilità prevista alle terapie adiuvanti dei diversi tipi di tumore primitivo e relativo punteggio.

Sensibili	
0 punti	Mammella
	Tiroide
	Mieloma
	Linfoma
	Prostata
Non sensibili	
3 punti	Rene
	Gastrointestinale
	Polmone
	Utero
	Pancreas

Tra le lesioni a rischio di frattura (*impending fracture*), il femore è il segmento osseo più a rischio per le notevoli sollecitazioni meccaniche in flessione e torsione. Le regioni più a rischio in tale segmento sono il collo del femore, la regione sottotrocanterica e sovracondiloidea. Nella classe 3 il rischio imminente di frattura è valutato in base ai parametri proposti in letteratura: a) lesione litica della corticale ≥ 2,5 cm; b) distruzione della corticale ≥ 50% del diametro; c) dolore persistente o progressione della lesione dopo radioterapia e/o chemioterapia [4]. Un sistema a punteggio per la valutazione del rischio di frattura patologica è stato proposto da Mirels considerando quattro parametri: il dolore, l'aspetto radiografico della lesione, la sede e le dimensioni [5]. Da studi recenti tuttavia, le dimensioni critiche per una lesione a rischio di frattura sono risultate essere > 30 mm di coinvolgimento corticale assiale e > 50% di estensione corticale circonferenziale [6]. Le prospettive future indicano nella TAC quantitativa e nella TAC basata su elementi finiti le tecnologie più promettenti nell'identificare il rischio effettivo di frattura patologica nelle lesioni osteolitiche metastatiche [7].

REGIONE PERIACETABOLARE

Nella regione periacetabolare, un trattamento conservativo non chirurgico è indicato nelle lesioni osteoblastiche e miste dove è prevista una buona risposta alle terapie adiuvanti. Durante la radioterapia è consigliabile evitare il carico sull'arto interessato. Il trattamento chirurgico è indicato nei pazienti della classe 1, come descritto in precedenza, nei pazienti della classe 2 con una protrusione acetabolare e nelle lesioni osteolitiche con una scarsa risposta prevista alle terapie adiuvanti (classe 3). L'angiografia preoperatoria con embolizzazione selettiva è consigliata nelle lesioni molto vascolarizzate come il carcinoma renale a cellule chiare ed il carcinoma tiroideo. Quando l'osso subcondrale dell'acetabolo rimane integro, può essere eseguita l'asportazione intralesionale (*curettage*) della lesione con riempimento della cavità con cemento acrilico mantenendo integra la funzione articolare dell'anca. Questa procedura può essere eseguita

anche in maniera percutanea secondo la tecnica dell'acetabuloplastica, anche se con questa metodica il curettage può essere solo parziale con conseguente residuo macroscopico di malattia tumorale in sede.

Per rinforzare la ricostruzione del tetto acetabolare, fili o barre metalliche possono essere inseriti nell'osso sano ed immersi nel cemento secondo la metodica descritta da Harrington et al. [8]. La distruzione

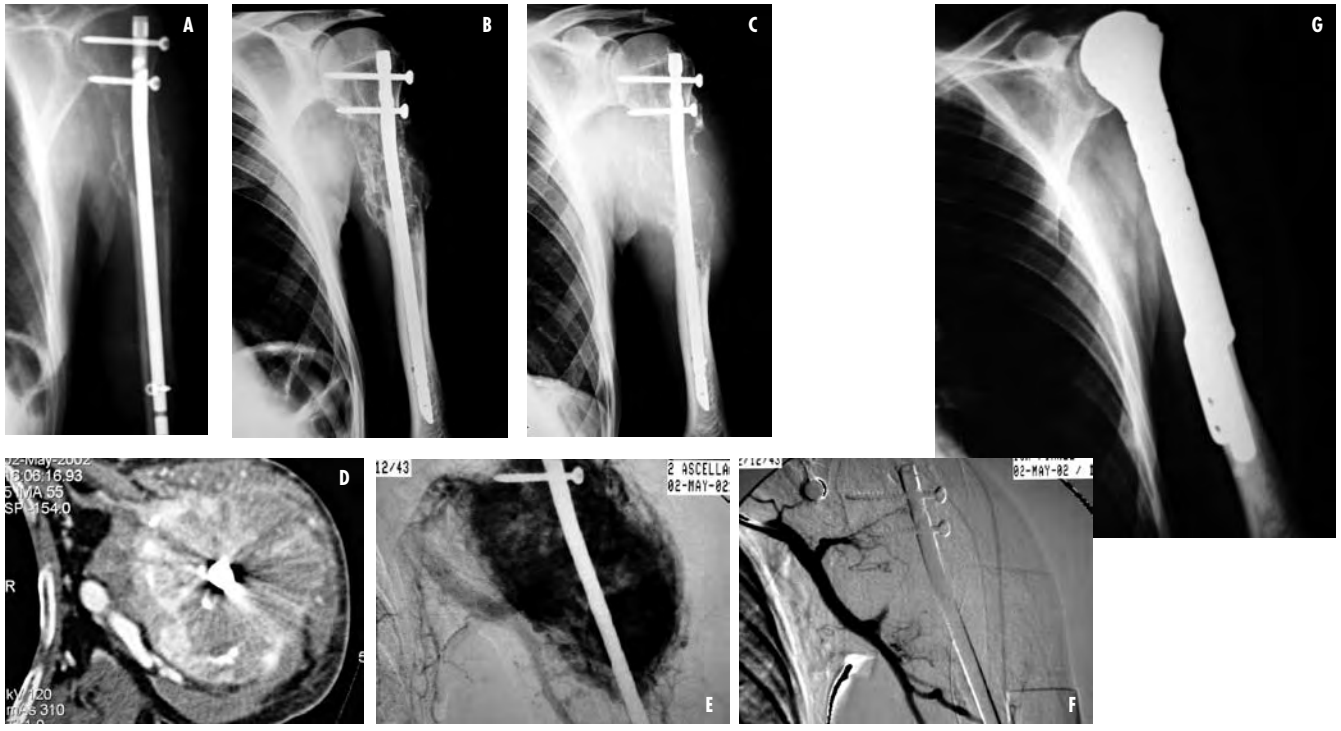

Fig. 5. Piccola lesione metastatica da carcinoma renale della dialisi tibiale (a). Considerata la scarsa sensibilità della lesione alle terapie adiuvanti e le ritotte dimensioni (b) è stato eseguito un curettage con fresatura delle pareti (c) e toccature con fenolo (d), riempimento con cemento acrilico ed osteosintesi con placca (e,f).

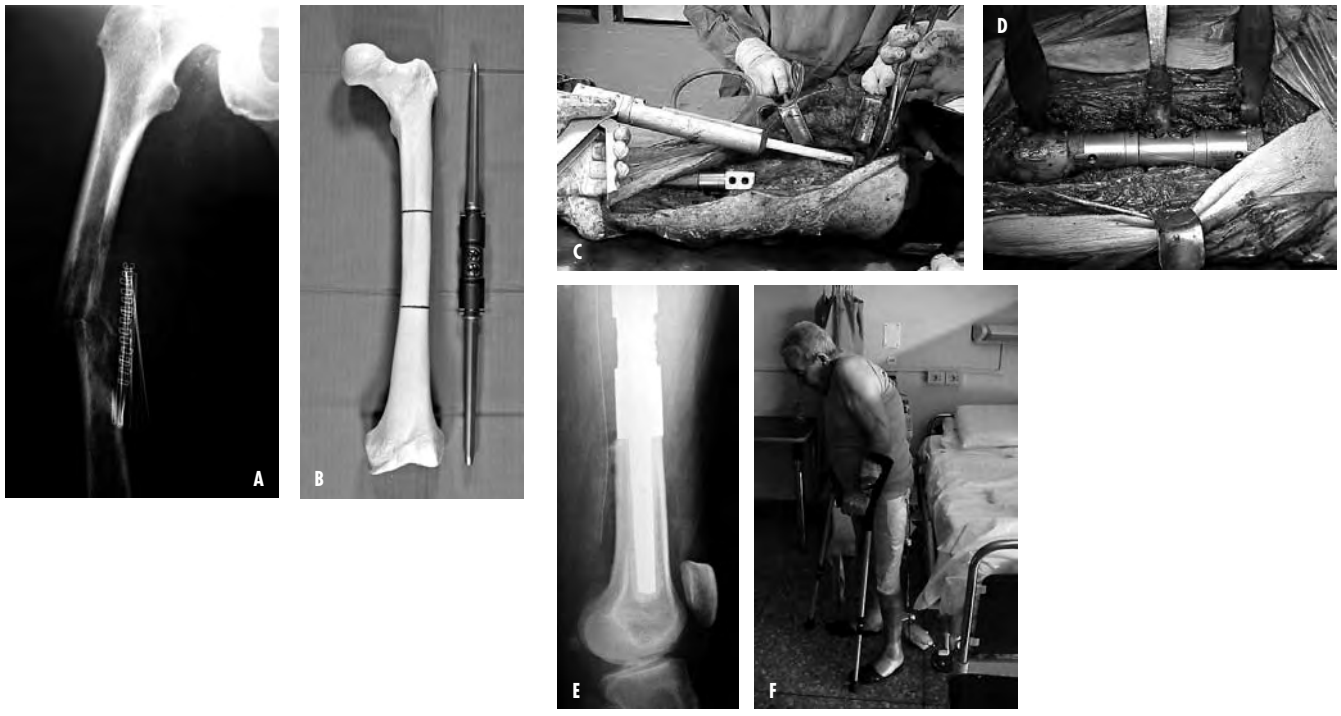

Fig. 6. Frattura patologica diafisaria del femore in metastasi da carcinoma renale (a). Considerato il sistema a punteggio (14 punti) è stata eseguita una resezione intercalare e ricostruzione con protesi modulare intercalare (b,c,d). La stabilità degli steli cementati (e) permette un recupero funzionale rapido e la concessione immediata del carico (f).

dell'osso subcondrale e la protrusione acetabolare rendono necessaria la sostituzione protesica che deve essere eseguita utilizzando speciali componenti di rinforzo (fili o barre metallici; anelli avvitati e cementati; componenti acetabolari cementati a ritenzione totale o a doppia motilità) o protesi modulari a sella (Fig. 7).

CONCLUSIONI

Il trattamento delle metastasi ossee richiede un approccio multidisciplinare ed il protocollo proposto è finalizzato a coordinare i ruoli dei diversi specialisti coinvolti nella cura del paziente metastatico (chirurgo ortopedico, oncologo medico, radioterapista). Gli obiettivi principali del trattamento sono: prevenire e curare le fratture patologiche; controllare il dolore; garantire una buona qualità di vita. In un gruppo selezionato di pazienti, con lesione metastatica unica da tumore a buona prognosi, l'obiettivo del trattamento può essere anche il prolungamento della sopravvivenza. Le linee guida del protocollo proposto servono principalmente ad identificare i pazienti che devono essere sottoposti ad intervento chirurgico ed a definire le modalità con le quali la chirurgia deve essere eseguita. I parametri principali da considerare nella scelta del trattamento chirurgico sembrano essere l'aspettativa di sopravvivenza e la risposta prevista alle terapie adiuvanti. Quando l'aspettativa di sopravvivenza è buona deve essere eseguita una ricostruzione stabile in grado di durare nel tempo. In caso di lesione metastatica con scarsa risposta prevista alle terapie adiuvanti e buona prognosi risulta indicata l'asportazione del tumore con margini possibilmente ma non necessariamente ampi.

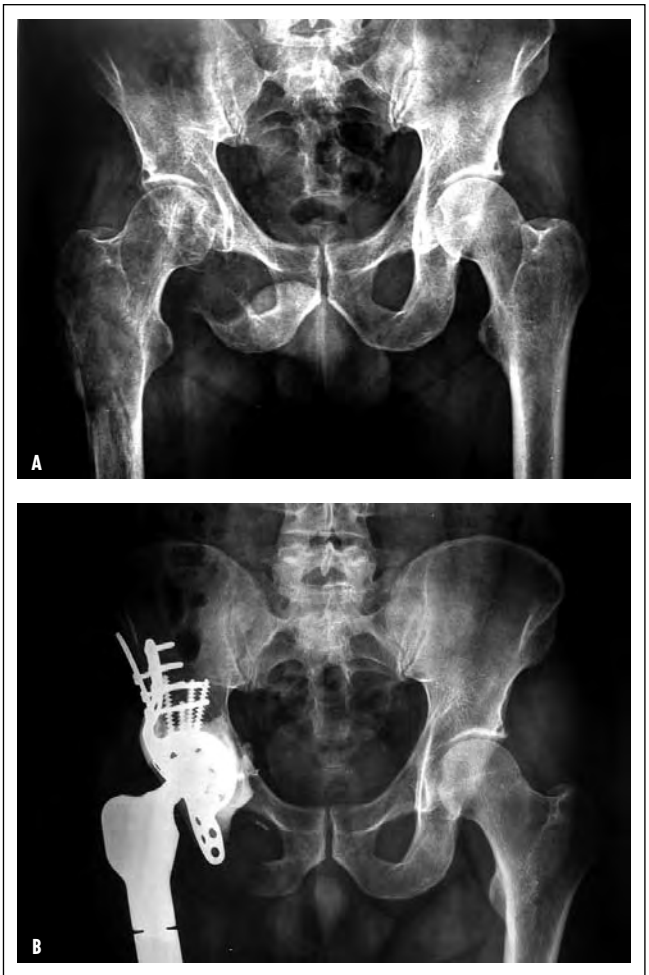

Fig. 7. Metastasi da carcinoma tiroideo del femore prossimale e dell'acetabolo con estensione all'ischio (a). In questo caso è stata eseguita la resezione del femore prossimale ed il curettage della lesione pelvica con ricostruzione mediante protesi modulare cementata ed anello di rinforzo con cotile cementato (b).

BIBLIOGRAFIA

1. American Cancer Society. *Cancer facts and figures 2007*. Atlanta: American Cancer Society 2007.
2. Capanna R, Campanacci DA. *The treatment of metastasis in appendicular skeleton*. J Bone and Joint Surg Br 2001;83:471-81.
3. Karnofsky DA, Burchenal JH. *The clinical evaluation of chemotherapeutic agents*. In: McLeod E (eds) *Evaluation of chemotherapeutic agents*. New York: Columbia University Press 1949.
4. Harrington KD. *The role of surgery in the management of pathologic fractures*. Orth Cin North Am 1977;8:841.
5. Mirels M. *Metastatic disease in long bones: a proposed scoring system for diagnosis impending pathologic fractures*. Clin Orthop 1989;249:256-64.
6. Van der Linden YM, Dijkstra PDS, Kroon HM, et al. *Comparative analysis of risk factors for pathological fracture with femoral metastases. Results based on a randomized trial of radiotherapy*. J Bone Joint Surg 2004;86B:566-73.
7. Keyak JH, Kaneko TS, Skinner HB, et al. *The effect of simulated metastatic lytic lesions on proximal femoral strength.* Clin Orthop Relat Res. 2007;459:139-45.
8. Harrington KD. *Orthopaedic management of extremity and pelvic lesions.* Clin Orthop. 1995;312:136-47.

Il trattamento chirurgico delle lesioni metastatiche del bacino

M. Mercuri, A. Angelini, R. Casadei, C. Errani, N. Fabbri, J.D. Valencia, G. Rossi*, T. Calabrò, G. Guerra, P. Ruggieri

RIASSUNTO

Background: le metastasi ossee sono frequenti nel bacino. Storicamente l'indicazione chirurgica è stata molto limitata e tuttora è utilizzata in casi selezionati. Obiettivi: analizzare il ruolo della chirurgia ed il risultato oncologico, nel trattamento delle lesioni metastatiche della pelvi.
Metodi: sono stati analizzati 21 pazienti con metastasi del bacino, trattati chirurgicamente tra il 1985 ed il 2009 ad un'età media di 56 anni. Tutti i pazienti hanno eseguito un trattamento combinato (radioterapia e/o chemioterapia e/o embolizzazione) ad eccezione di uno trattato solo con chirurgia, per l'impossibilità di eseguire altri trattamenti per intercorrenti problematiche mediche indipendenti dall'intervento. Un'escissione intralesionale è stata eseguita in 7 casi, una resezione marginale in 2 e ampia in 11 casi, ed un'amputazione interileoaddominale in un caso.
Risultati: ad un tempo medio di controllo di 27 mesi (da 1,5 a 152 mesi), 6 pazienti erano vivi senza malattia, 4 vivi con malattia e 11 deceduti. La sopravvivenza è stata del 63% a 2 anni e del 30% a 5 anni. L'incidenza di recidiva locale è stata del 33,3%.
Conclusioni: la combinazione di radio- e chemioterapia è la terapia ottimale per le metastasi pelviche. La chirurgia ha indicazioni selezionate con l'obiettivo di migliorare il risultato funzionale.

Parole chiave: metastasi ossea, carcinoma metastatico, pelvi, risultato oncologico

SUMMARY

Background: bone metastases are frequent in the pelvis. Historically, the indication for surgery was very limited and is still used in selected cases. Objectives: to analyze surgery and outcome of patients with metastatic carcinoma of the pelvis.
Methods: twenty-one patients with metastases of the pelvis, surgically treated between 1985 and 2009, were retrospectively reviewed. Mean age was 56 years. All patients were treated with combined therapies (radiotherapy and/or chemoteraphy and/or embolization) with the exception of one patient treated with surgery only for the inability to perform other treatments because of intercurrent medical problems unrelated with surgery. Surgery included intralesional resection (seven patients), marginal resection (two patients), wide resection (eleven patients), and external hemipelvectomy (one patient).
Results: mean follow-up was 27 months (range, 1.5-152 months). Six patients were alive with no evidence of disease, 4 patients were alive with disease, and 11 patients died. The survival rate was 63% at 2 years and 30% at 5 years. Local recurrence rate was 33.3%.
Conclusion: multidisciplinary treatment with radio- and chemotherapy is recommended for osseous metastases of the pelvis. Surgery has selected indications, with the aim of improving quality of life and functional outcome.

Key words: bone metastases, metastatic carcinoma, pelvis, oncologic outcome

Dipartimento di Ortopedia; * Dipartimento di Radiologia Interventistica dell'Istituto Ortopedico Rizzoli, Università di Bologna, Bologna

Indirizzo per la corrispondenza:
Pietro Ruggieri, Dipartimento di Ortopedia, Istituto Ortopedico Rizzoli, Università di Bologna, via Pupilli 1, 40136, Bologna. Tel. +39 051 6366460. Cell. +39 333 3266234. E-mail: pietro.ruggieri@ior.it

INTRODUZIONE

Le metastasi ossee rappresentano le lesioni maligne più comuni del sistema muscolo-scheletrico [1]. L'*American Cancer Society*, in uno studio relativo alla popolazione degli Stati Uniti nel 2006 e 2007, ha stimato una incidenza di 1,4 milioni di nuovi casi di tumore l'anno [1 2], ed in più del 30% dei casi sono state riscontrate lesioni metastatiche a livello osseo [1 3]. Le neoplasie primitive più comuni che metastatizzano alle ossa sono in ordine di frequenza: carcinomi mammari, polmonari, renali, prostatici e tiroidei [1 3-5]. La localizzazione ossea più frequente è rappresentata dal rachide [6], seguita in ordine decrescente da pelvi, femore, costole, cranio, sterno ed omero [5].
La molteplicità delle modalità di presentazione (in fase terminale o in apparente benessere, singole o multiple, in sedi sottoposte o meno al carico) rende il trattamento delle metastasi ossee assai complicato ed un team multidisciplinare integrato che include il chirurgo ortopedico oncologo, l'oncologo medico, il radioterapista, il radiologo specialista in malattie muscolo-scheletriche, nonché tecnici della riabilitazione ed assistenti sociali, è essenziale per il raggiungimento di buoni risultati in pazienti con malattia metastatica ossea.
Le metastasi pelviche divengono sintomatiche tardivamente con dolore, limitazione alla deambulazione o sintomi da compressione endopelvica, mentre più frequentemente vengono diagnosticate durante lo screening del paziente oncologico, attraverso la scintigrafia *total-body* con tecnezio, tomografia ad emissione di positroni con 19-Fluoro-desossiglucosio (PET), tomografia computerizzata (TC) e la risonanza magnetica (RMN).
Numerose sono le strategie a disposizione degli specialisti che trattano lesioni metastatiche ossee del bacino del XXI secolo. La chemioterapia e radioterapia rappresentano le armi principali nel controllo della malattia metastatica. Storicamente il ruolo della chirurgia è stato molto limitato e tuttora l'indicazione è riservata a casi selezionati con un obiettivo palliativo indirizzato alla risoluzione della sintomatologia nei pazienti che presentano dolore, deficit neurologici, limitazione alla deambulazione e compromissione della qualità di vita.

I miglioramenti della diagnostica per immagini hanno facilitato la pianificazione preoperatoria, mentre le innovazioni tecniche della chirurgia hanno ampliato le possibilità di eseguire trattamenti chirurgici intralesionali e ricostruzioni dopo resezione [7 8]. Nel presente lavoro sono stati riportati i risultati di uno studio retrospettivo su pazienti con malattia metastatica del bacino; attraverso un'adeguata revisione della letteratura e l'esperienza di un centro di riferimento, verranno discusse le indicazioni terapeutiche, la tipologia di trattamento e le recenti innovazioni della chirurgica nelle metastasi ossee del bacino.

MATERIALE E METODO

Tra il 1985 ed il 2009, sono stati analizzati 21 pazienti di cui 15 uomini (71%) e 6 donne (29%), con una età media di 56 anni (*range* 34- anni), trattati chirurgicamente per lesioni metastatiche al bacino da non-sarcoma. Tutti i pazienti hanno dato al momento del ricovero il loro consenso informato per essere inclusi in studi scientifici. Questo studio retrospettivo ha ottenuto l'approvazione del comitato etico del nostro ospedale.

L'analisi retrospettiva è stata effettuata in base ai dati raccolti dalle cartelle cliniche, dalla documentazione delle visite cliniche e dalla documentazione personale esibita durante i controlli periodici. I pazienti sono stati regolarmente controllati nel decorso post-operatorio in regime ambulatoriale, dove è stata effettuata un'attenta valutazione degli esami strumentali, confrontati con i precedenti. Complessivamente, il tempo di controllo medio della popolazione in esame è di 27 mesi (*range* 1,5 mesi-12,7 anni).

La diagnosi istologica è stata eseguita in 18 casi attraverso ago-biopsia (78%), biopsia incisionale (17%) o congelatore (5%); in 3 casi la biopsia non è stata eseguita in considerazione dell'ampia disseminazione del noto tumore primitivo. In tutti i casi è stata eseguita una valutazione istologica del tessuto asportato e/o del pezzo chirurgico da un patologo esperto in oncologia ortopedica. Le diagnosi definitive sono state schematizzate in Tabella I. La localizzazione anatomica delle lesioni è stata eseguita in accordo alla classificazione di Enneking e Dunham [9] (Fig. 1).

In 7 casi è stato eseguito un intervento chirurgico intralesionale, in 2 casi una resezione marginale, in 11 casi una resezione ampia ed 1 paziente è stato trattato con emipelvectomia esterna. La valutazione dei margini chirurgici di resezione è stata effettuata in accordo con i criteri definiti da Enneking e collaboratori [10].

Il trattamento chirurgico è stato eseguito come primo trattamento in 8 pazienti; in 13 pazienti è stato eseguito successivamente ad altri trattamenti locali o sistemici. Tutti i pazienti hanno eseguito un trattamento combinato (radioterapia e/o chemioterapia e/o embolizzazione) ad eccezione di un paziente trattato solo con chirurgia (n. 3; Tab. II), per l'impossibilità di eseguire altri trattamenti locali o sistemici per intercorrenti problematiche mediche non correlate con l'intervento chirurgico.

I dettagli della chirurgia, dei margini chirurgici e degli altri trattamenti locali e sistemici eseguiti, sono stati analizzati e riportati in Tab. II. In 3 casi è stata eseguita una ricostruzione protesica dell'anca (n. 2 4, 13; Tab. II), mentre in un caso è stata eseguita una coartazione ileo-femorale (n. 20; Tab. II).

I pazienti hanno eseguito controlli ambulatoriali ogni 3 mesi per i primi 2 anni, ogni 6 mesi per i successivi 3 anni, e poi annuali.

Tab. I. Diagnosi istologica della lesione primitiva e localizzazioni metastatiche.

Paziente	Diagnosi istologica tumore primitivo	Localizzazione metastasi
1	Carcinoma vescicale	Pelvi
2	Adenocarcinoma del colon	Pelvi, polmone
3	Carcinoma papillifero della tiroide	Pelvi
4	Carcinoma a cellule chiare dell'ovaio	Pelvi
5	Carcinoma cerebrale	Pelvi
6	Carcinoma vescicale	Pelvi, neovescica
7	Adenocarcinoma endometriale	Pelvi
8	Carcinoma follicolare della tiroide	Pelvi, polmone, gluteo
9	Carcinoma renale a cellule chiare	Pelvi
10	Carcinoma papillifero della tiroide	Pelvi, polmone
11	Carcinoma vescicale	Pelvi
12	Carcinoma indifferenz. tiroide	Pelvi, stomaco
13	Carcinoma renale a cellule chiare	Pelvi
14	Adenocarcinoma mucinoso	Pelvi
15	Adenocarcinoma papillifero	Pelvi
16	Carcinoma indifferenziato	Pelvi
17	Carcinoma indifferenziato	Pelvi, femore, rene
18	Carcinoma tiroideo indifferenziato	Pelvi
19	Carcinoma polmonare epidermoide	Pelvi
20	Carcinoma endometriale indifferenz.	Pelvi
21	Carcinoma vescicale	Pelvi

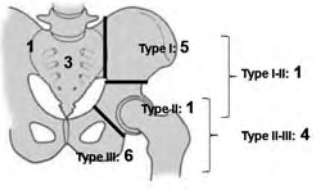

Fig. 1. Lo schema mostra la localizzazione anatomica delle metastasi ossee del bacino della popolazione in esame, in accordo con la classificazione di Enneking e Dunham [9].

I risultati oncologici sono stati suddivisi in tre categorie: NED (*No Evidence of Disease*) include i pazienti liberi da malattia, AWD (*Alive With Disease*) quelli con malattia e DWD (*Died With Disease*) i pazienti deceduti con malattia. Sono state usate le abbreviazioni internazionali in analogia alla terminologia d'uso corrente in oncologia ortopedica.

Le variabili categoriche sono state espresse come numero di incidenza e percentuale sul totale di pazienti per categoria. I dati di sopravvivenza ad eventi sono stati analizzati con il metodo di Kaplan-Meier [11], mentre le curve sono state comparate utilizzando il *log-rank* test. I dati sono stati registrati in un foglio elettronico di Microsoft® Excel® 2007 ed analizzati utilizzando MedCalc® Software Version 11.1 (MedCalc Software, Mariakerke, Belgium).

RISULTATI

La sopravvivenza dei pazienti è stata del 63% a 2 anni, del 30% a 5 anni e del 15% a 10 anni (Fig. 2); All'ultimo controllo disponibile,

Tab. II. Dettagli del trattamento terapeutico dei 21 pazienti con metastasi ossee del bacino.

Paziente	Sede*	Trattamento chirurgico	Margini chirurgici	Altri trattamenti	Recidiva locale (mesi)	Risultato oncologico	F-up (mesi)
1	3	Resezione	Ampi	Chemioterapia	No	DWD	6
2	2-3	Resezione + protesi d'anca	Ampi	Chemioterapia + Embolizzazioni	No	DWD	29
3	3	Escissione + fenolo e cemento	Intralesionali	No	No	NED	37
4	3	Resezione + protesi d'anca	Marginali	Radioterapia	No	NED	13
5	sacro	Resezione	Ampi	Radioterapia (termoablazione + embolizzazione della recidiva)	Si (24)	DWD	46
6	3	Amputazione interileo-addominale	Ampi	Radioterapia + Chemioterapia	No	DWD	2
7	3	Resezione	Ampi	Brachiterapia + Radioterapia	No	NED	35
8	sacroiliaca	Escissione + fenolo	Intralesionali	Radio-iodioterapia + Chemioterapia + Embolizzazioni	Si (2)	AWD	28
9	1	Resezione	Ampi	Radioterapia + Embolizzazioni	Si (24)	DWD	41
10	1-2	Escissione + fenolo + cemento	Intralesionali	Radio-iodio terapia + Embolizzazioni	Si (26)	DWD	66
11	2-3	Escissione + fenolo + cemento	Intralesionali	Radioterapia + Chemioterapia + Embolizzazioni	No	AWD	7
12	1	Resezione	Ampi	Radio-iodioterapia	No	NED	43
13	2	Resezione + protesi d'anca	Intralesionali	Radioterapia + Chemioterapia + Embolizzazioni	No	DWD	15
14	sacro	Resezione	Ampi	Radioterapia	No	DWD	22
15	2-3	Resezione	Marginali	Radioterapia + Chemioterapia (resezione + coartazione ileo-femorale per recidiva locale)	Si (9)	DWD	13
16	1	Resezione	Ampi	Radioterapia	No	DWD	6
17	1	Escissione + fenolo + cemento	Intralesionali	Radioterapia	Si (9)	AWD	10
18	3	Resezione	Ampi	Radioterapia	No	NED	4
19	sacro	Resezione	Ampi	Radioterapia	No	DWD	152
20	2-3	Resezione + coartazione ileo-femorale	Ampi	Radioterapia + Embolizzazioni	No	NED	1
21	1	Escissione + fenolo	Intralesionali	Radioterapia + Chemioterapia + Embolizzazioni	Si (2)	AWD	4

*NED: Pazienti liberi da malattia; DWD: Pazienti deceduti con malattia; AWD: pazienti vivi con malattia. * La localizzazione anatomica delle lesioni è stata eseguita in accordo con la classificazione di Enneking [9].*

6 pazienti sono risultati NED, 4 pazienti AWD ed 11 pazienti DWD (Tab. II). In 7 casi si è verificata una recidiva locale di malattia (33%), nonostante in tutti i casi fossero stati eseguiti altri trattamenti per il controllo locale della malattia: in 2 casi radioterapia, in 2 casi radioterapia ed embolizzazioni arteriose selettive, in 1 caso radioterapia e chemioterapia, e nei restanti 2 casi radio e chemioterapia associate ad embolizzazioni arteriose selettive (Tab. II).

In due casi era stata eseguita una resezione con margini ampi (paziente 5, 9; Tab. II), in un caso il trattamento iniziale è stato una resezione marginale (paziente 15; Tab. II), mentre nei restanti 4 casi il trattamento è stato intralesionale (paziente 8, 10, 17, 21; Tab. II). L'incidenza di recidive locali nonostante il trattamento chirurgico risulta comunque elevato, coinvolgendo 1/3 dei pazienti entro i due anni dall'intervento, senza influenzare in modo significativo la sopravvivenza della popolazione in esame (p = 0,8011; Fig. 3).

DISCUSSIONE

Le metastasi ossee da carcinoma rappresentano una patologia ad elevato impatto sociale in continuo aumento a causa del prolungamento della vita per i sempre migliori trattamenti delle neoplasie localizzate ed avanzate. La molteplicità delle modalità di presentazione (in fase terminale o in apparente benessere, singole o multiple, in sedi sottoposte o meno al carico) rende il trattamento delle metastasi ossee assai complicato e spesso multidisciplinare. Il protocollo terapeutico per le lesioni del bacino utilizzato più frequentemente prevede una combinazione di trattamenti locali e sistemici (radioterapia, chemioterapia, altri trattamenti palliativi o sintomatici).

La radioterapia, oltre a scopo analgesico, può essere utilizzata come trattamento primario in lesioni metastatiche del bacino soprattutto in considerazione di istotipi responsivi come carcinoma mammario o mieloma multiplo [12-14]. Anche la chemioterapia deve essere presa in considerazione in presenza di istotipi tumorali chemio-sensibili [12].

Molte lesioni metastatiche mostrano aumenti significativi della vascolarizzazione, per cui l'angiografia può essere utile nel definire l'anatomia vascolare della lesione, anche se è più spesso utilizzata come co-adiuvante terapeutico per eseguire embolizzazioni

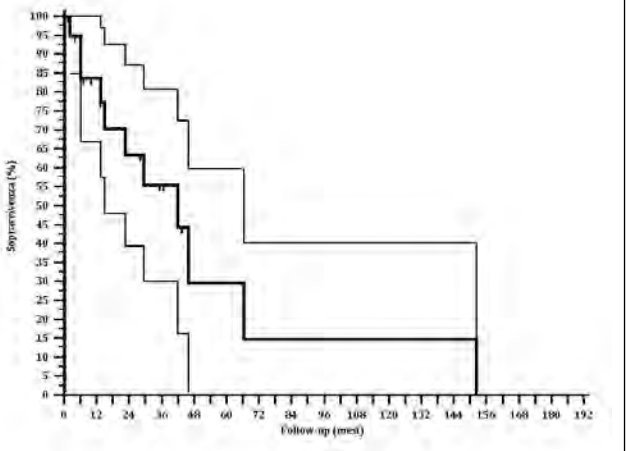

Fig. 2. La sopravvivenza della popolazione è stata del 63% a 2 anni, del 30% a 5 anni e del 15% a 10 anni.

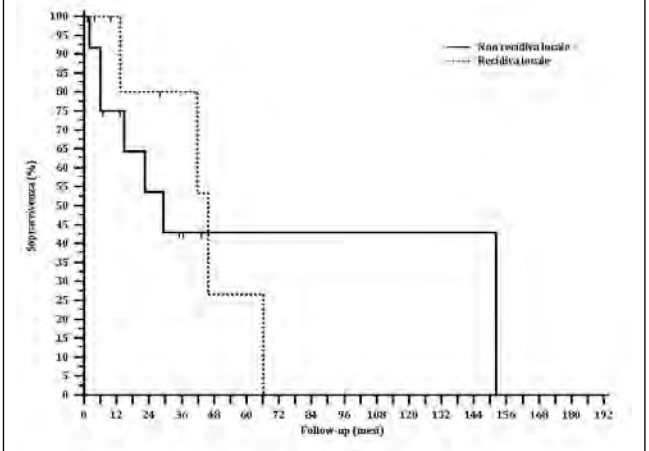

Fig. 3. La sopravvivenza della popolazione non è statisticamente influenzata (p = 0,8011; IC95%: da 0,3282 a 4,2329) dallo sviluppo di recidiva locale, comparando i pazienti con recidiva dopo trattamento chirurgico e pazienti che non hanno sviluppato recidiva locale.

arteriose selettive a scopo antalgico o in previsione di un trattamento chirurgico, soprattutto in lesioni altamente vascolarizzate come quelle di origine tiroidea o renale [13 15].

Storicamente il ruolo della chirurgia è stato molto limitato ed in genere individualizzato al paziente, a causa delle difficoltà tecniche, della sintomatologia algica, neurologica e viscerale, dello stato funzionale e dell'aspettativa di vita. Esso dipende in gran parte dalla sede anatomica della lesioni e dal grado di coinvolgimento osseo. Attualmente l'indicazione chirurgica, seppure per casi selezionati è una opzione terapeutica in aumento rispetto al passato.

Le lesioni che si qualificano per l'intervento chirurgico sono: 1) lesioni localizzate in regione periacetabolare (tipo 2 di Enneking [9]) caratterizzate da limitazione funzionale e da una sintomatologia acuta persistente da 1-3 mesi nonostante la limitazione del carico, la terapia analgesica e la radioterapia oppure in presenza di fratture patologiche del femore o acetabolo omolaterale, fratture patologiche imminenti di pertinenza chirurgica, oppure protrusio acetabolare; 2) lesioni che coinvolgono l'asse di carico a livello del bacino, compromettendo l'integrità dell'anello pelvico; 3) lesioni in aree non suscettibili di ricostruzione, come ad esempio il sacro e la regione iliaca nella sua porzione laterale [12 16-23].

Le opzioni chirurgiche disponibili per le lesioni metastatiche del bacino includono la resezione dell'osso con o senza ricostruzione oppure l'escissione intralesionale associata ad adiuvanti locali (fenolo e/o cemento) e riempimento del difetto osseo con o senza fissazione interna artroplastica [17-23].

In considerazione della complessa anatomia del bacino, il trattamento chirurgico di escissione è preferito a quello di resezione anche qualora non sia possibile ottenere margini ampi [17], soprattutto perché le procedure chirurgiche che coinvolgono il bacino sono generalmente più complesse e invasive di quelle che coinvolgono ossa lunghe delle estremità [12 19 20 24 25].

Lesioni acetabolari

Quando la perdita ossea periacetabolare è minima, un intervento intralesionale associato a cementazione del difetto osseo come la ricostruzione acetabolare percutanea può essere sufficiente per ottenere il controllo locale di malattia, alleviare il dolore e ripristinare la funzione [26 27].

Nella nostra casistica, nessun paziente con lesioni acetabolari minori è stato trattato con l'ausilio della chirurgia, in considerazione della maggior morbidità della procedura rispetto a trattamenti non invasivi.

Qualora il tumore determini la distruzione della porzione acetabolare, il trattamento chirurgico diviene necessario e spesso associato alla ricostruzione dell'anca con l'impiego di un impianto protesico a fissazione interna con cemento e di speciali componenti acetabolari per ripristinare l'integrità meccanica della pelvi [19 28]. Nei casi in cui la perdita ossea periacetabolare sia massiva, coinvolgendo anche la regione iliaca o ischio-pubica, è necessario ricorrere a tecniche ricostruttive più complesse come le protesi a sella [12 19], interventi di coartazione ileo-femorale ed artrodesi [29] o di ricostruzione periacetabolare con innesto allogenico [28]. Nella nostra casistica, in 3 casi è stato necessario ripristinare la funzionalità dell'anca con un impianto protesico, mentre in un caso è stata eseguita una coartazione ileo-femorale. Tuttavia, gli obiettivi della chirurgia rimangono gli stessi: migliorare la qualità della vita e ripristinare la funzione, riducendo al minimo il dolore [19]. Queste procedure sono associate ad un aumento della morbilità e mortalità e richiedono degenze ospedaliere e di riabilitazione più lunghe di quanto non facciano le procedure descritte per le metastasi localizzate a livello delle ossa lunghe [30]. In una valutazione di 58 pazienti trattati con ricostruzione acetabolare per lesioni metastatiche del bacino, Harrington [31] ha riportato un'incidenza di recidiva locale con successiva mobilizzazione dell'impianto del 11% (4 pazienti/37 pazienti con sopravvivenza superiore a 6 mesi). Nella nostra casistica, una localizzazione acetabolare era presente in 6 pazienti (due trattati con resezione ampia e quattro con chirurgia intralesionale; Tab. II): in due casi si è verificata una recidiva locale di malattia dopo 26 mesi e 9 mesi, che ha comportato ulteriore chirurgica (coartazione ileo femorale) in un caso ed un trattamento radiante associato ad embolizzazioni arteriose selettive nell'altro caso.

Lesioni che non interessano la porzione acetabolare

Le lesioni che non interessano la porzione acetabolare possono essere trattate chirurgicamente senza la necessità di una ricostruzione. Gran parte dell'ileo può essere resecato senza influenzare in maniera significativa l'asse di carico del bacino qualora venga mantenuta la continuità dell'anello pelvico [19 30 32]. Lesioni che coinvolgono la porzione anteriore della pelvi (regione ischiatica, pubica o sinfisi) possono essere trattate chirurgicamente con un intervento di resezione senza ricostruzione, con buoni risultati funzionali [19 32]. Nella nostra casistica, lesioni con localizzazione esclusiva di tipo III erano presenti in 6 casi (paziente 1, 3, 4, 6, 7, 18; Tab. II): in 5 casi è stato eseguito un intervento di resezione, mentre in un caso è stato eseguito un intervento intralesionale. Nessuno ha sviluppato una recidiva locale, con una sopravvivenza libera da malattia del 75% (3 pazienti/4) ad un tempo di controllo superiore a 6 mesi.

In letteratura è dibattuto il tipo di trattamento chirurgico delle lesioni del bacino posteriore (regione sacro-iliaca e sacrale), in cui spesso è preferito un intervento intralesionale associato a riempimento del difetto osseo con cemento rispetto alla chirurgia di resezione [19 32]. Nella nostra casistica le lesioni sacrali sono state trattate sempre con resezione (paziente 5, 14, 19; Tab. II), mentre la chirurgia intralesionale è stata utilizzata nel paziente (n. 8; Tab. II) con localizzazione sacro-iliaca, ottenendo una sopravvivenza superiore a 20 mesi in tutti i casi (rispettivamente di 46, 22, 152 e 28 mesi).

CONCLUSIONI

La combinazione di trattamenti locali e sistemici (radioterapia, embolizzazione arteriosa selettiva e/o chemioterapia) rappresentano l'atteggiamento terapeutico più idoneo per un ottenere un buon risultato funzionale, un miglioramento della qualità di vita ed un controllo oncologico della malattia relativamente lungo. La chirurgia ha tuttora indicazioni limitate, con l'obiettivo di migliorare il risultato funzionale: lesioni in regione periacetabolare con limitazione funzionale e sintomatologia acuta che non recedono a trattamenti medici; lesioni che coinvolgono l'asse di carico a livello del bacino, compromettendo l'integrità dell'anello pelvico; lesioni in aree non suscettibili di ricostruzione. L'incidenza di recidiva locale nonostante trattamento chirurgico risulta elevata, pur non influenzando significativamente la sopravvivenza della popolazione. Un'attenta selezione dei pazienti valutando i rischi di complicazioni chirurgiche, il contesto generale e sociale, l'aspettativa e la qualità di vita, è necessaria per la pianificazione dell'intervento chirurgico. Qualora indicata, la chirurgia deve comunque essere parte integrante di un trattamento multidisciplinare.

BIBLIOGRAFIA

1. Jemal A, Siegal R, Ward E, et al. *Cancer statistics, 2007*. CA Cancer J Clin 2007;57:43-66.
2. American Cancer Society. *Leading sites of new cancer cases and deaths-2006 estimates*.
3. Coleman RE. *Skeletal complications of malignancy*. Cancer 1997;80:1588-94.
4. Aaron AD. *Treatment of metastatic adenocarcinoma of the pelvis and the extremities*. J Bone Joint Surg Am 1997;79:917-32.
5. Sim FH. *Diagnosis and management of matastatic bone disease*. New York: Raven Press 1988.
6. Schajowicz F, Derqui JC. *Puncture biopsy in lesions of the locomotor system. Review of results in 4050 cases, including 941 vertebral punctures*. Cancer 1968;21:531-48.
7. Rechl H, Mittelmeier W, Plotz W, et al. *Surgical management of pelvic metastases*. Orthopade 1998;27:287-93.
8. Rhodes ML, Yu Ming K, RSLG. *An application of computer graphics and networks to anatomic model and prothesis manufacturing*. IEEE CG&A 1987;7:12-25.
9. Enneking WF, Dunham WK. *Resection and reconstruction for primary neoplasms involving the innominate bone*. J Bone Joint Surg 1978;60A:734-46.
10. Enneking WF. *A system of staging musculoskeletal neoplasms*. Clin Orthop Relat Res 1986;204:9-24.
11. Petrie A. *Statistic in orthopaedic papers*. J Bone Joint Surg Br 2006;88:1121-36.
12. Lackman RD, Torbert JT, Hosalkar HS, et al. *Treatment of metastases to the extremities and pelvis*. Oper Tech Orthop 2005;14:288-95.
13. Gilbert HA, Kagam AR, Nussbaum H. *Evaluation of radiation therapy for bone metastases: pain relief and quality of life*. AJR 1977;129:1095-6.
14. Shepherd S. *Radiotherapy and the management of metastatic bone pain*. Clin Radiol 1988:39:547-50.
15. Chiras J, Cormier E, Baragan H, et al. *Interventional radiology in bone metastases.* Bull Cancer 2007;94:161-9.
16. Healey JH, Brown HK. *Complications of bone metastases: surgical management*. Cancer 2000;88:2940-51.
17. Enneking WF. *Metastatic carcinoma (418 cases).* In: Enneking WF, editor. *Musculokeletal tumor surgery*. New York Edinburgh London: Churchill Livingstone 1983.
18. Mutschler W, Burri C. *Results of treatment of tumors and metastases of the pelvis and proximal femur*. Langenbecks Arch Chir 1982;358:403-8.
19. Aboulafia AJ, Levine AM, Schmidt D, et al. *Surgical therapy of bone metastases*. Semin Oncol 2007;34:206-14.
20. Ogilvie CM, Fox EJ, Lackman RD. *Current surgical management of bone metastases in the extremities and pelvis*. Semin Oncol 2008;35:118-28.
21. Harrington KD. *The management of acetabular insufficiency secondary to metastatic malignant disease.* J Bone Joint Surg Am 1981;4:653-64.
22. Satcher RL Jr, O'Donnell RJ, Johnston JO. *Reconstruction of the pelvis after resection of tumors about the acetabulum*. Clin Orthop 2003;409:209-17.
23. Vena V, Hsu J, Rosier RN, et al. *Pelvic reconstruction for severe periacetabular metastatic disease*. Clin Orthop 1999;362:171-80.
24. Bading S, Mössinger E, Baus S, et al. *Surgical treatment of osseous metastases of the pelvis*. Unfallchirurg 2004;107:420-8.
25. Holz U. *General principles and technics of osteosynthesis in pathological fractures*. Zentralbl Chir 1990;115:657-64.
26. Harty JA, Brennan D, Eustace S, et al. *Percutaneous cementoplasty of acetabular bony metastasis*. Surgeon 2003;1:48-50.
27. Scaramuzzo L, Maccauro G, Rossi B, et al. *Quality of life in patients following percutaneous PMMA acetabuloplasty for acetabular metastasis due to carcinoma*. Acta Orthop Belg.2009;75:484-9.
28. Delloye C, Banse X, Brichard B, et al. *Pelvic reconstruction with a structural pelvic allograft after resection of a malignant bone tumor*. J Bone Joint Surg Am 2007;89:579-87.
29. Pant R, Moreau P, Ilyas I, et al. *Pelvic limb-salvage surgery for malignant tumors*. Int Orthop 2001;24:311-5.
30. Wunder JS, Ferguson PC, Griffin AM, et al. *Acetabular metastases: Planning for reconstruction and review of results*. Clinical Orthopaedics and Related Research 2003;415S:187-97.
31. Harrington KD. *Orthopaedic management of extremity and pelvic lesions*. Clin Orthop 1995;312:136-47.
32. Yasko AW, Rutledge J, Lewis VO, et al. *Disease- and recurrence-free survival after surgical resection of solitary bone metastases of the pelvis*. Clin Orthop Relat Res. 2007;459:128-32.

L'apparato locomotore nelle malattie ematologiche

G. Avvisati

RIASSUNTO

Le manifestazioni osteoarticolari in corso di emopatie vanno dalle lesioni osteolilitiche alle lesioni osteocondensanti, possiamo avere anche necrosi asettiche e fenomeni osteomielitici ed infine in alcuni casi possiamo osservare la presenza di una diffusa osteopenia. Per quanto riguarda il danno articolare esso è particolarmente frequente nelle sindromi emofiliche con formazione di quella complicanza conosciuta con il nome di artropatia emofilica che provoca un'impotenza funzionale dell'articolazione colpita.

Parole chiave: anemia, mieloma, linfoma, emofilia, coagulopatia, osteopenia, osteolisi, artropatia, ematoma, sinovite, osteomielite

SUMMARY

Osteoarticular features during hematological diseases may vary from osteolytic to osteocondensing lesions. Moreover, because of the immunosuppressive treatment it is possible to observe the presence of osteomyelitic episodes or aseptic necrosis of the bone. In hemophilic patients one may observe the appearance of hemophilic arthorpathy due to repetitive bleeding occurring in "target joints", in these patients are also frequent intramuscolar hematoma that can produce significant morbidity.

Key words: anemia, myeloma, lymphoma, hemophilia, coagulopathy, osteopenia, arthropathy, hematoma, synovitis, osteomyelitis

Gli stretti rapporti tra il midollo ematopoietico e l'osso rendono quest'ultimo suscettibile di alterazioni anche gravi in corso di patologie ematologiche neoplastiche e non neoplastiche. Queste alterazioni possono manifestarsi in corso di Anemie Ereditarie (Talassemia e Drepanocitosi), di Patologie emolinfoproliferative (Mieloma, Linfomi e Leucemie) e di Coagulopatie congenite (Emofilia e Sindromi Emofiliche)

MANIFESTAZIONI OSTEOARTICOLARI DELLE ANEMIE [1]

Queste manifestazioni si osservano principalmente in corso di anemie croniche dovute ad emoglobinopatie (alterazioni genetiche della molecola di emoglobina). In particolare, si osservano in corso di talassemie ed in corso di drepanocitosi. Nelle talassemie predominano i fenomeni di iperplasia midollare, con la formazione del tipico *"Cranio a Spazzola"*, o di osteopenia. Nella drepanocitosi invece sono frequenti gli infarti ossei e gli episodi di osteomielite. Le alterazioni descritte, in particolare le lesioni ischemiche e/o infettive delle cartilagini di accrescimento, possono essere responsabili anche di deformazioni ossee a livello epifisario.

Indirizzo per la corrispondenza:
Giuseppe Avvisati, Ematologia, Università Campus Bio-Medico, via Alvaro del Portillo 200, 00128, Roma. Tel. +39 06 225411049 (Segreteria) +39 06 225411104.

MANIFESTAZIONI OSTEOARTICOLARI IN CORSO DI MIELOMA

Nella maggior parte dei pazienti con mieloma di nuova diagnosi il sintomo più frequentemente presente in oltre il 60% dei pazienti è il dolore osseo localizzato alla colonna o al torace e meno frequentemente alle estremità [2]. Generalmente il dolore è esacerbato dai movimenti e dai cambi di posizione e l'altezza del paziente, a causa dei numerosi crolli vertebrali, può essere ridotta di vari centimetri. I crolli vertebrali sono responsabili anche dei sintomi neurologici (radiculopatie) a livello toracico e lombare. Questi sintomi si aggravano in presenza di una compressione midollare che va sospettata ogni volta che si è in presenza di una grave sintomatologia dolorosa associata a riduzione della forza e della sensibilità a livello degli arti inferiori o superiori o in presenza di incontinenza vescicale o rettale. La comparsa di questi sintomi indica che siamo in presenza di un'emergenza medica che richiede un trattamento immediato.

Le lesioni ossee presenti nel mieloma sono nella quasi totalità dei casi di tipo osteolitico e vengono evidenziate con radiografie standard dello scheletro in toto [3]. Le lesioni litiche si associano anche ad una notevole osteopenia che in alcuni casi può anche costituire l'unico segno di interessamento osseo da parte del mieloma. La presenza di queste lesioni e di osteoporosi favorisce la comparsa di fratture patologiche. Le lesioni osteosclerotiche sono molto rare. In presenza di dolori ossei con assenza di lesioni litiche alle normali indagini radiologiche, può essere utile l'esecuzione di una Risonanza Magnetica. Ad ogni modo la TAC, La Risonanza Magnetica e la TAC/PET devono essere riservate a pazienti selezionati senza anormalità alle radiografie standard dello scheletro e con sintomatologia dolorosa ossea o con mieloma solitario. Inoltre queste tecniche vanno sempre utilizzate in presenza di un mieloma osseo solitario. La scintigrafia con tecnezio 99 m, che mette in evidenza primariamente l'attività osteoblastica, è inferiore alle radiografie dello scheletro con tecnica convenzionale per evidenziare le lesioni litiche e non dovrebbe essere utilizzata nei pazienti con sospetto mieloma [4-6]. Dal punto di vista fisiopatologico, le lesioni osteolitiche osservate in corso di mieloma sono dovute ad un'aumentato riassorbimento osseo da parte degli osteoclasti

cui non corrisponde un adeguata azione ricostruttrice da parte degli osteoblasti. Quindi le lesioni litiche non sono legate ad un effetto diretto da parte delle cellule tumorali. I fattori chiave nella determinazione delle lesioni litiche nel mieloma sono rappresentati dall'Interleuchina 6 (IL-6), dal RANKL, dall'MIP1 (macrophage inflamatory protein 1), dall'interleuchina 3 (IL-3) e da un'alterata funzione degli osteoblasti.
Una forma particolare di Mieloma è il *mieloma solitario osseo*, si tratta di un mieloma localizzato all'osso in assenza di altri segni di mieloma (anemia, ipercalcemia, insufficienza renale e malattia ossea diffusa) [7]. La sua diagnosi richiede la presenza di plasmacellule clonali alla biopsia della lesione ossea, l'assenza di altre lesioni litiche oltre che alla radiografia standard dello scheletro anche alla TAC/PET ed alla Risonanza magnetica della colonna e della pelvi, l'assenza di plasmacellule clonali all'aspirato midollare ed alla biopsia ossea, l'assenza di anemia, ipercalcemia ed insufficienza renale. La presenza di una paraproteina non esclude la diagnosi di mieloma osseo solitario.

MANIFESTAZIONI OSTEOARTICOLARI IN CORSO DI LEUCEMIE

Soprattutto nei bambini, queste manifestazioni possono precedere i segni biologici della leucemia ponendo dei difficili problemi diagnostici. Il dolore osseo o articolare, può rappresentare uno dei primi segni della malattia e si ritrova alla diagnosi in circa il 15% dei bambini e 5% degli adulti. I dolori sono intensi e si accompagnano frequentemente a febbre localizzandosi a livello delle ossa lunghe ma anche la colonna vertebrale può essere interessata. Il dolore osseo è dovuto alla massiva infiltrazione delle cavità midollari da parte delle cellule leucemiche. L'intensità del dolore non correla con i segni radiologici che possono mettere in evidenza lesioni osteolitiche o osteocondensanti ma anche un quadro di osteopenia diffuso [8 9].

MANIFESTAZIONI OSTEOARTICOLARI IN CORSO DI LINFOMI

Dal punto di vista clinico distinguiamo due tipi di linfomi: i Linfomi non Hodgkin (LNH) ed i Linfomi di Hodgkin (LH). La loro origine è nella maggior parte dei casi linfonodale, anche se un 25% circa di LNH può avere un origine extranodale. Tra questi linfomi extranodali si trova anche il LNH osseo primitivo.

LNH Osseo Primitivo
Si tratta di una presentazione rara dei LNH extranodali (< 2% di tutti i LNH) che si manifesta con lesioni distruttive dell'osso isolate o multiple. La maggior parte dei pazienti lamenta un dolore osseo che non diminuisce a riposo. Possono essere presenti una massa palpabile dovuta all'estensione del linfoma ai tessuti molli, fratture patologiche, compressioni midollari o sintomi B (febbre, perdita di peso o sudorazione nottura). Questi sintomi possono persistere a lungo prima che il paziente si decida a consultare un medico. Le ossa lunghe e le vertebre sono i segmenti ossei più frequentemente colpiti [10]. La diagnosi necessita dell'esame istologico della lesione ossea e si completa con l'esecuzione di studi radiologici che comprendono la radiografia standard, la TAC Total Body e la Risonanza Magnetica per ulteriore caratterizzazione della lesione ossea e per determinare l'eventuale estensione della malattia ai tessuti molli ed ai linfonodi.

Localizzazioni ossee in corso di LNH
In corso di LNH possiamo avere localizzazioni ossee della malattia isolate o multiple. Generalmente interessano lo scheletro assiale e nel 75% dei casi sono di tipo osteolitico con radicolalgia e possibilità di compressione midollare con conseguente sintomatologia neurologica associata [11].

Localizzazioni ossee in corso di LH
Si tratta di localizzazioni rare del LH e nella maggior parte dei casi interessa lo scheletro assiale. Nella maggior parte dei casi l'aspetto radiologico è di una lesione litica, ma nel 15-30% dei casi la lesione è osteocondensante e può essere mista nel 10-25% dei casi [12].

MANIFESTAZIONI OSTEOARTICOLARI IN CORSO DI EMOFILIA E SINDROMI EMOFILICHE

Le manifestazioni osteoarticolari che si osservano in corso di Emofilia A (deficit del fattore VIII), Emofilia B (deficit del fattore IX) e sindromi correlate (deficit degli altri fattori della coagulazione) sono dovute essenzialmente al frequente ripetersi di emorragie intra-articolari (Emartri) che fanno la loro comparsa non appena il bambino affetto da queste coagulopatie congenite comincia a muovere i primi passi e che l'accompagneranno, con frequenza diversa a seconda della gravità dell'alterazione congenita, per tutta la vita. Nei casi di Emofilia grave queste emorragie intra-articolari si manifestano nel 70-90% dei casi. Altre emorragie che possono essere responsabili di manifestazioni osteoarticolari sono gli ematomi profondi intramuscolari.

Emartri
Gli emartri interessano prevalentemente le articolazioni degli arti inferiori e in particolare quelle articolazioni poco protette dalle masse muscolari. Il 90% di tutti gli emartri si manifesta a livello delle articolazioni delle ginocchia (45%), dei gomiti (30%) e delle caviglie (15%). Il restante 10% degli emartri è equamente suddiviso tra le articolazioni della spalla, del polso e delle anche. All'inizio l'emartro si manifesta con una sensazione di fastidio e difficoltà al movimento e, in assenza di un trattamento, nel giro di poche ore il quadro clinico si completa con la comparsa di forti dolori all'articolazione colpita associati a tumefazione, calore cutaneo ed impotenza funzionale più o meno grave. All'esame obiettivo, l'articolazione appare tumefatta e scarsamente mobile per la presenza di una flessione antalgica. In assenza di un trattamento adeguato i sintomi regrediscono entro 8-10 giorni ma bisogna attendere circa 3-4 settimane per un recupero totale.

L'Artropatia emofilica
La comparsa di un primo emartro predispone l'articolazione colpita alla recidiva e se gli emartri si ripetono con una certa frequenza nella stessa articolazione (articolazione bersaglio) il recupero tra due episodi di emartro sarà sempre più difficile. Lo spandimento

di sangue all'interno dell'articolazione si riassorbe male, il dolore diminuisce ma l'articolazione s'irrigidisce e compaiono delle deformazioni osteoarticolari che sono responsabili dell'artropatia emofilica. Il processo fisiopatologico è il seguente [13]: il ripetersi di emorragie all'interno della capsula sinoviale provoca prima un ispessimento della sinovia cui segue un'ipertrofia della stessa per formazione di villosità neovascolarizzate. Contemporaneamente si ha un accumulo di ferro nei condrociti e nei macrofagi che provoca la morte cellulare con liberazione di enzimi proteolitici che favoriscono la produzione, da parte delle cellule sinoviali, di mediatori chimici dell'infiammazione responsabili di una sinovite acuta che successivamente, con il ripetersi degli emartri, cronicizza e porta alla formazione di erosioni ossee e cisti sottocondrali. Tutto ciò si traduce in un'ipertrofia articolare con amiotrofia muscolare. La forma più frequente e più grave di artropatia emofilica è quella che riguarda le ginocchia, in cui a causa della amiotrofia del quadricipite osserviamo anche disturbi della statica. Nel caso invece di artropatia dell'articolazione della caviglia si possono avere delle posizioni viziose come il *"piede equino"* o *"varo"* o *"cavo"*. La classificazione più conosciuta (ripresa anche dalla *World Federation of Haemophilia*) per stadiare radiologicamente la gravità dell'artropatia è quella di Pettersson e collaboratori [14] il cui punteggio massimo è 13.

Ematomi profondi intramuscolari

Al contrario degli emartri, che possono essere anche spontanei, gli ematomi profondi intramuscolari si manifestano in seguito a traumi. La loro gravità dipende dalla grandezza e dalla localizzazione dell'ematoma. Gli ematomi riguardano più frequentemente i muscoli estensori (quadricipite, gastrocnemio, psoas) rispetto ai flessori e se molto voluminosi sono responsabili di una rapida e grave anemizzazione acuta. L'ematoma più temibile dal punto di vista osteoarticolare è l'ematoma dello psoas che può manifestarsi anche per traumi minimi. Dal punto di vista clinico l'ematoma va sospettato in tutti gli emofilici che si presentano con dolore addominale insorto acutamente associato a flessione dell'anca e cruralgia per compressione del nervo femorale; alla palpazione dell'addome, può essere presente una massa in fossa iliaca. Nel caso l'ematoma è localizzato a destra il quadro può mimare un'appendicite acuta e la diagnosi differenziale richiede l'esecuzione di un'ecografia.

BIBLIOGRAFIA

1. Resnick D. *Hemoglobinopathies and other anemias*. In: Resnick D (eds.). *Bone and joint imaging.* WB Saunders, Philadelphia 1989, pp. 662-74.
2. Kyle RA, Gertz MA, Witzig TE, et al. *Review of 1027 patients with newly diagnosed multiple myeloma*. Mayo Clin Proc 2003;7821-33.
3. D'sa S, Abildgaard N, Tighe J, et al. *Guidelines for the use of imaging in the management of myeloma.* Br J Haematol 2007;137:49-63.
4. Dimopoulos M, Terpos E, Comenzo RL, et al. *International myeloma working group consensus statement and guidelines regarding the current role of imaging techniques in the diagnosis and monitoring of multiple myeloma*. Leukemia 2009;23:1545-56.
5. Kim PJ, Hicks RJ, Wirth A, et al. *Impact of 18F-fluorodeoxiglucose positron emission tomography before and after definitive radiation therapy in patients with apparently solitary plasmacytoma.* Int J Radiat Oncol Biol Phys 2009;74:740-6.
6. Tryciecky EW, Gottschalk A, Ludema K. *Oncologic imaging: interactions of nuclear medicine with CT and MRI using the bone scan as a model.* Semin Nucl Med 1997;27:142-51.
7. Dimopoulos MA, Moulopoulos LA, Maniatis A, et al. *Solitary plasmacytoma of bone and asymptomatic multiple myeloma.* Blood 2000;96:2037-44.
8. Jonsson OG, Sartain P, Ducore JM, et al. *Bone pain as initial symptom of childhood acute lymphoblastic leukemia: association with nearly normal hematologic indexes.* J Pediatr 1990;117:233-7.
9. Rennie JA, Auchterlonie IA. *Rheumatological manifestations of the leukaemias and graft versus host disease*. Baillères Clin Rheumatol 1991;5:231-51.
10. Ramadan KM, Shenkier T, Sehn LH, et al. *A clinicopathological retrospective study of 131 patients with primary bone lymphoma: a population-based study of successively treated cohorts from the British Colunbia Cancer Agency*. Ann Oncol 2007;18:129-35.
11. Haddy TB,Keenan AM, Jafe ES, et al. *Bone involvement in young patients with non-Hodgkin's Lmphoma*. Blood 1988;72:1141-7.
12. Newcomer LN, Silverstein MB, Cadman EC, et al. *Bone involvement in Hodgkin's Disease*. Cancer 1982;49:338-42.
13. Guyot-Drouot MH, Duquesnoy B. *Arthropathie Hémophilique*. Encycl Med Chir (Elsevier, Paris) Appareil Locomoteur 1996;14-280-A-10:1-5
14. Pettersson H, Ahlberg A, Nilsson IM. *A radiologic classification of hemophilic arthropathy*. Clin Orthop 1980;149:153-9.

Il trattamento chirurgico nel mieloma

N. Papapietro, A. Palumbo, V. Denaro

RIASSUNTO

Il mieloma è un tumore sistemico, primitivo del midollo osseo, che ha origine dalla proliferazione delle cellule reticolari del midollo che migrano nel plasma. L'età media alla diagnosi è 62 anni. La malattia metastatica del mieloma osseo richiede un approccio multidisciplinare e il ruolo delle diverse figure specialistiche è quello di integrare le competenze per il trattamento migliore. Gli obiettivi del trattamento nelle localizzazioni scheletriche (specie degli arti) sono di prevenire le fratture patologiche delle ossa lunghe, per ottenere un buon controllo del dolore e per fornire una adeguata qualità della vita. Per tale motivo esistono differenti approcci chirurgici, a seconda dell'osso interessato.

Parole chiave: mieloma, trattamento chirurgico

SUMMARY

Myeloma is a systemic tumour originating from the reticular cells of bone marrow. The median age of tumour appearance is 62 years. The metastatic disease of myeloma requires multidisciplinary approach in order to arrange for the specific skills. The goal of treatment in the bone are to prevent the pending fractures, to give a good pain control and to improve the quality of life. Depending on the site of the lesion there are different surgical strategies.

Key words: myeloma, surgical treatment

INTRODUZIONE

Il mieloma multiplo è il secondo tumore del sangue più frequente dopo il linfoma non-Hodgkin. In Italia l'incidenza è di 5 casi ogni 100.000 abitanti negli uomini e di 4,2 nelle donne. La malattia è circa l'1% delle malattie neoplastiche e il 13% delle neoplasie ematologiche. L'età mediana alla diagnosi è di circa 62 anni per gli uomini e 61 anni per le donne (*range* 20-92), solo il 2% dei pazienti ha meno di 40 anni (25). Le fratture patologiche negli stati iniziali risultano essere presenti solamente nel 5-10% dei casi [4 5], ma nel corso del tempo la malattia diventa di solito generalizzata, con multiple lesioni litiche per cui l'incidenza delle fratture aumenta [6 7]. Il tumore stesso, i suoi prodotti, e la risposta dell'ospite risultano essere la causa della moltitudine di sintomi e disfunzione d'organo caratteristici del mieloma, incluso il dolore alle ossa, l'insufficienza renale, la suscettibilità alle infezioni, l'anemia, e l'ipercalcemia [26].

La patogenesi delle alterazioni scheletriche si sviluppa attraverso fasi successive di infiltrazione del midollo osseo, con gli osteoclasti che si attivano nelle strutture scheletriche, fino allo sviluppo di lesioni neoplastiche. Fino primi anni del 1980, un mieloma provocava un lento, ma progressivo, declino della qualità di vita fino a portare alla morte dopo circa 2 anni [16 24].

L'esordio del quadro clinico raramente presenta lesioni osteoaddensanti, causate da una reazione osteoblastica dovuta all'infiltrazione del midollo osseo da parte del mieloma, ma molto più frequentemente la malattia si presenta con lesioni osteo-litiche con o senza il rischio di fratture patologiche.

Un plasmocitoma spinale clinicamente si manifesta con sintomi che vanno dal dolore notturno, prevalentemente al livello del rachide, con nessuna o minima relazione con il carico [8], ad una rachialgia acuta per una grave frattura patologica, fino ad arrivare alla presenza di sintomi neurologici da compressione delle strutture nervose.

La compressione midollare, nei due terzi dei pazienti affetti da plasmocitoma vertebrale solitario, è rara. Infatti principalmente la presenza del tumore è causa di frattura e crolli vertebrali amielici [10]. La percentuale di compressione si può stimare intorno al 7-16% in casi di mieloma multiplo [11 24].

La varietà della clinica e la sua gravità, con potenziali ripercussioni importanti sulla qualità della vita, richiedono una diagnosi precoce e un trattamento adeguato e concordato, dopo una valutazione generale multidisciplinare dell'ematologo/oncologo, radioterapista, ortopedico ed anestesista, sulla base di una stadiazione TC e X-ray, la risonanza magnetica ed una scintigrafia ossea. Il contributo della RM nella documentazione dello sviluppo della malattia è da considerarsi il gold standard [9].

Vi è indicazione per il trattamento chirurgico nei casi di complicanze neurologiche, dolore ingestibile, instabilità vertebrale, presenza o il rischio [12] di frattura patologica, e nei casi resistenti alla chemio e/o radioterapia, quando quest'ultima è in grado di controllare la malattia che non presenta coinvolgimento neurologico, ma non è sufficientemente in grado di risolvere il problema di instabilità concomitante [2 3 24].

Altra metodica utile, divenuta ormai di routine nella pratica clinica prima di ricorrere alla chirurgia è l'embolizzazione delle lesioni tumorali.

Area di Ortopedia e Traumatologia, Università Campus Bio-Medico di Roma

Indirizzo per la corrispondenza:
Nicola Papapietro, Area di Ortopedia e Traumatologia, Università Campus Bio-Medico di Roma, Via Alvaro Del Portilo 200, 00128 Roma. Tel. +39 06 225411613. E-mail: n.papapietro@unicampus.it

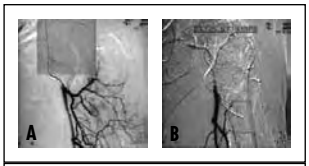

Fig. 1. Esempio di embolizzazione lesione osteolitica femore.

L'embolizzazione arteriosa nel trattamento dei tumori e delle lesioni pseudo-tumorali dell'osso e delle parti molli si prefigge di arrestare la crescita della lesione, facilitare un eventuale intervento chirurgico migliorando il clivaggio tra tessuto tumorale e tessuti sani, diminuire il dolore, controllare un'eventuale emorragia del tumore, forse di stimolare una risposta immune "smascherando" mediante la necrosi parte degli antigeni del tumore. L'embolizzazione arteriosa è una metodica angiografica terapeutica, lo scopo è occludere i vasi afferenti ad una neoformazione, il meccanismo di azione è la necrosi ischemica indotta dall'occlusione dell'albero vascolare della lesione [27 28]. L'occlusione deve avvenire il più distalmente possibile: arteriole terminali prive di collaterali unica fonte di apporto ematico al territorio da ischemizzare. L'occlusione vascolare è provocata da materiale che blocca il flusso ematico e facilita la trombogenesi. Il materiale embolizzante viene introdotto selettivamente mediante cateterismo dei vasi arteriosi afferenti alla neoplasia.
L'indicazione all'embolizzazione viene posta dopo una corretta diagnosi istologica e la successiva stadiazione della neoformazione che ci consentirà di definirne la morfologia, le dimensioni ed i rapporti con le strutture vicine. Un nuovo esame bioptico va sempre eseguito prima dell'embolizzazione, perché dopo tale procedura il tessuto diffusamente necrotico potrebbe porre dei problemi di diagnosi istopatologia [27].

TRATTAMENTO CHIRURGICO

Il trattamento del mieloma multiplo dipende dai sintomi del paziente, dalla diffusione del tumore e dalla salute generale del paziente. Il trattamento chirurgico dei tumori metastatici è destinato a risolvere o prevenire "instabilità" disordini patologici e neurologici secondari al cancro, poiché non vi è alcuna prova che la rimozione di una metastasi possa beneficiare nella risoluzione finale del trattamento del tumore. Poiché il mieloma multiplo è solitamente diffuso e disperso al momento della diagnosi, la chirurgia non è in genere usata come primo approccio. A tutt'oggi l'utilizzo di ortesi consente in maniera efficace di conservare la corretta funzionalità del segmento, prevenire i crolli vertebrali e ridurre la sintomatologia dolorosa. Quando le lesioni risultano instabili, ed a rischio di frattura, specie delle ossa lunghe (femore, omero, ecc), il miglior trattamento preventivo è l'osteosintesi preventiva con chiodi o placca a cui può in alcuni casi far seguito la protesi tumorale, specie nei casi in cui si verifichi una vera e propria frattura patologica [24].
A livello delle estremità superiori, specie dell'omero, i carichi di lavoro a cui è soggetto l'osso sono minori. I rapporti anatomici con le strutture neurovascolari sono pericolosi: una lesione del nervo radiale in un paziente già debilitato, risulta particolarmente invalidante. Per questo motivo l'uso dei chiodi endomidollari è attualmente considerato l'intervento di scelta. In caso di invasione, di ricostruzione ossea può essere effettuata mediante osteosintesi e osso autologo o impianto omologo [21].

Quando la lesione coinvolge massivamente la testa ed il collo del femore, il trattamento di scelta è la sostituzione protesica con l'uso di protesi tumorali in grado di fornire stabilità a un osso che è stato reso più fragile dalla presenza del tumore. In alcuni casi, quando si voglia prevenire il rischio di frattura patologica e al tempo stesso consentire terapie adiuvanti locali (radioterapia) può essere indicato il trattamento chirurgico mediante inchiodamento bloccato.

Fig. 2. Caso clinico. Uomo con lesione osteolitica da mieloma del terzo prossimale omero sx. Quadro pre-operatorio.

Fig. 3. Intervento di stabilizzazione con chiodo endomidollare bloccato. Quadro post-operatorio.

Circa il 60% di tutte le metastasi ossee da mieloma sono localizzate a livello della colonna vertebrale dove il corpo vertebrale è la parte più comunemente colpita da metastasi. Le metastasi a livello vertebrale possono causare dolore, instabilità, deformità e paraplegia. Come per qualsiasi osso colpito, i due obiettivi di base nel trattamento di tali lesioni sono la conservazione della funzione neurologica e della stabilità. Nella maggior parte dei pazienti questi obiettivi possono essere raggiunti grazie all'utilizzo della radioterapia e degli steroidi (nei casi in cui non vi sia coinvolgimento neurologico) [18-20]. La progressione di malattia può avvenire in maniera graduale o acuta con crolli vertebrali. Le lesioni traumatiche della colonna vertebrale con coinvolgimento neurologico (cioè con danni al midollo spinale) vengono definite mieliche; le fratture in cui non vi sia tale coinvolgimento, amieliche.
Vi è un'ulteriore suddivisione, che viene di consueto seguita, perché ha determinanti effetti sul trattamento di tali lesioni; quella tra lesioni traumatiche stabili ed instabili.
Dal punto di vista generale questa suddivisione è, di estrema importanza perché condiziona il tipo di trattamento da porre in opera.
Il giudizio sulla stabilità o sull'instabilità di una lesione traumatica della colonna vertebrale appare perciò di fondamentale importanza, poiché curare con mezzi incruenti (gessi o corsetti) una frattura patologica instabile non può che portare ad un insuccesso; d'altra parte trattare chirurgicamente una lesione traumatica stabile, espone il paziente agli ingiustificati rischi della chirurgia.
Il giudizio circa la stabilità (o l'instabilità) di una frattura vertebrale viene dato tramite le immagini radiografiche tradizionali, corredate delle prove dinamiche in flesso-estensione e *bending* laterale, e per mezzo della TAC e/o Risonanza Magnetica Nucleare (RMN), che individuano le varie strutture vertebrali lesionate.

Fig. 4. Caso clinico. Uomo con lesione osteolitica da mieloma del collo femore dx. Quadro preoperatorio.

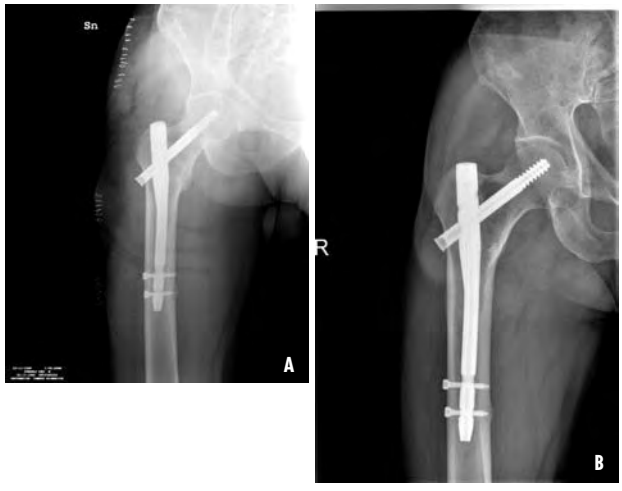

Fig. 5. Intervento di stabilizzazione preventiva per consentire la radioterapia locale. Quadro postoperatorio.

Di recente utilizzo, sono state considerate due nuove procedure per alleviare il dolore, ripristinare (ove possibile) l'altezza dei corpi vertebrali nei casi di collasso e rafforzare il rachide stesso:la vertebroplastica e la cifoplastica. Vertebroplastica e cifoplastica sono due nuove metodiche di trattamento minimamente invasivo utilizzate per lo più nei pazienti anziani. Queste due tecniche consistono nell'iniezione percutanea di cemento acrilico nel corpo vertebrale.
Solo in casi eccezionali (metastasi isolate) vi è indicazione di rimozione della lesione metastatica con criteri analoghi a quelli della chirurgia dei tumori spinali primitivi. La vertebroplastica è la stabilizzazione della frattura mediante cementazione fatta per iniezione percutanea di cemento acrilico (da una o due piccole cannule) nel corpo vertebrale. Il cemento, dopo pochi minuti polimerizza acquistando consistenza e proprietà meccaniche di resistenza ai carichi. Il metodo permette così la "guarigione" della frattura e previene che le deformità possano peggiorare nel tempo.

La cifoplastica rappresenta un'evoluzione della vertebroplastica. La tecnica prevede infatti, prima della stabilizzazione del corpo vertebrale fratturato, la correzione delle deformità prodotta da un palloncino che viene dilatato all'interno del corpo vertebrale, per

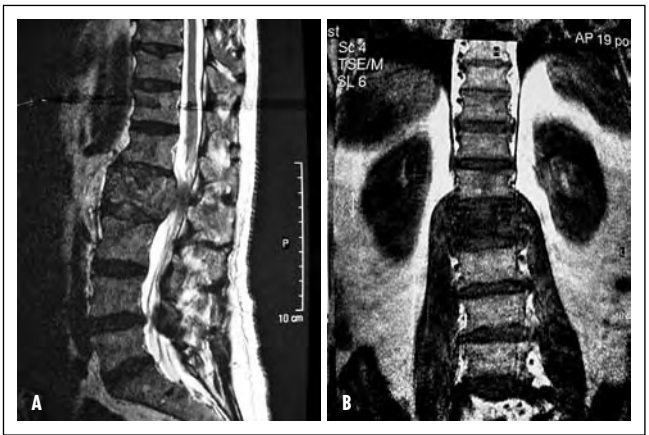

Fig. 6. Caso clinico. Uomo con lesione osteolitica L2 da mieloma multiplo con invasione massiva del canale vertebrale e paraparesi ingravescente.

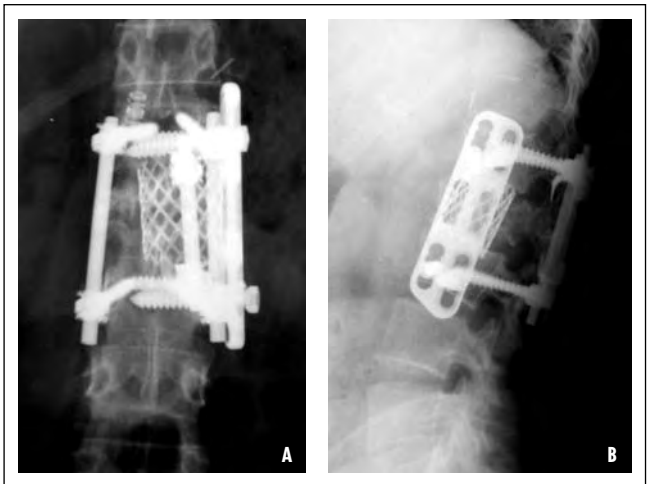

Fig. 7. Rx post-operatorie. Intervento di stabilizzazione via anteriore e posteriore, con ricostruzione somatica mediante cage metallica.

poi procedere alla introduzione del cemento nella cavità virtuale creata. Questa metodica può consentire il ripristino parziale o totale dell'altezza del corpo vertebrale, soprattutto se eseguita entro 6 settimane dalla frattura.

Le complicanze più comuni legate a queste procedure sono principalmente di due tipi: minori (embolizzazione del plesso venoso perivertebrale, piccoli stravasi di cemento nei tessuti molli) e maggiori (ematoma endocanalare, stravaso di cemento nel canale vertebrale, sezione midollare, embolia polmonare, insufficienza respiratoria acuta). Per tali motivi potrebbe essere necessario convertire il trattamento in un intervento a cielo aperto, per cui tali procedure devono prevedere la presenza o la disponibilità di un chirurgo vertebrale esperto.

Il trattamento chirurgico a cielo aperto è indicato per lo più nei casi in cui si riscontra deficit neurologico (10%), collassi vertebrali dopo radioterapia od in caso di progressione di malattia. In presenza di un rapido e progressivo deficit neurologico l'intervento chirurgico è urgente: una volta che vi è una paralisi il completo recupero neurologico è molto difficile [18-20]. I rischi chirurgici più importanti includono emorragia (per tale motivo utile l'embolizzazione), lesioni durali e lesioni iatrogene midollari o radicolari. La laminectomia è il più comune intervento chirurgico di decompressione del midollo spinale, ma presenta il pericolo di un'ulteriore instabilità iatrogena, in quanto viene ad essere destabilizzata una struttura di carico. Molto spesso, per tale motivo, alla laminectomia viene aggiunto un intervento di stabilizzazione (anteriore o posteriore o combinata, a seconda del coinvolgimento che si ha dell'osso vertebrale) mediante l'ausilio di viti, uncini, barre o placche [22 23].

Fig. 8. Caso clinico. Uomo con lesioni osteolitiche di D12 e L3 trattate con vertebroplastica.

Nella maggior parte dei casi in cui il tumore coinvolge massivamente il corpo vertebrale nella porzione antero-laterale è necessario un approccio per via anteriore. A volte la laminectomia per via posteriore può consentire l'accesso posterolaterale al corpo vertebrale. La procedura può essere pericolosa se è presente un'arteria di grosso calibro nelle masse tumorali. Per evitare sanguinamenti risulta utile un'embolizzazione eseguita da 24 a 48 ore prima di procedere all'intervento chirurgico.

La tecnica combinata di approccio anteriore e posteriore viene utilizzata per lo più nei casi in cui il tumore coinvolga tutte e tre le colonne che compongono un segmento di moto e nei pazienti giovani.

Per cercare di raggiungere sempre una buona stabilità della colonna vertebrale, di solito la decompressione e la fusione di due o tre segmenti ossei del rachide sono sufficienti per il controllo del tumore e per donare un'ottima qualità di vita [22].

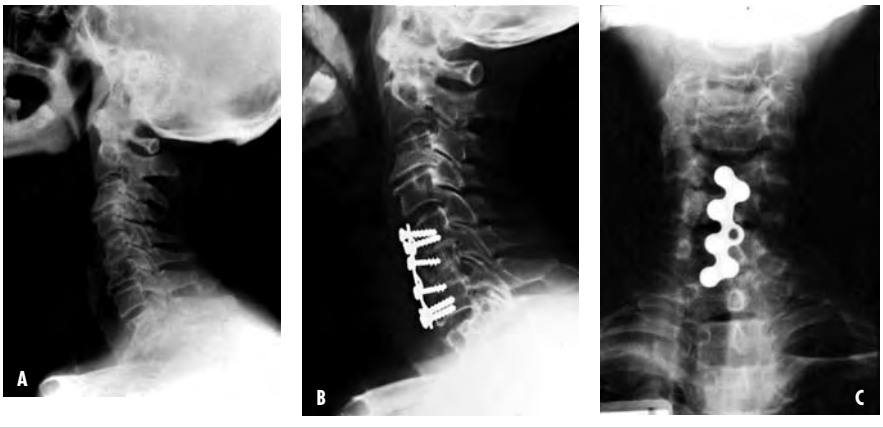

Fig. 9. Paziente maschio, 57 anni plasmocitoma solitario mielico di C6.

BIBLIOGRAFIA

[1] Campanacci M. *Bone and soft tissue tumors. Multiple myeloma*. Padova: Piccin nuova libraria; Wien, New York: Springer Verlag 1999, pp. 581-98.

[2] Durr HR, Wegener B, Krodel A, et al. *Multiple myeloma: surgery of the spine: retrospective analysis of 27 patients*. Spine 2002;27:320-4.

[3] Durr HR, Kuhne JH, Hagena FW, et al. *Surgical treatment for myeloma of the bone. A retrospective analysis of 22 cases.* Arch Orthop Trauma Surg 1997;116:463-9.

[4] Bataille R, Sany J. *Solitari myeloma: clinical and prognostic features of a review of 114 cases*. Cancer 1981;48:45-51.

[5] Chak LY, Cox RS, Bostwick DG, et al. *Solitary plasmacytoma of bone: treatment, progression and survival*. J Clin Oncol 1987;5:1811-5.

[6] Harrington KD. *Orthopaedic managment of metastatic bone disease*. St Louis: CV Mosby Co 1988;6:116-7.

[7] Oken MM. *Multiple myeloma.* Med Clin North Am 1984;68:757-87.

[8] Thorn K, Williams J. *Solitary osseus plasmacytoma as a cause of back pain in a young patient*. Am J Emerg Med 1999;17:615-7.

[9] Shah BK, Saifuddin A, Price GJ. *Magnetic resonance imaging of spinal plasmacytoma*. Clin radiol 2000;55:439-45.

[10] Shah BK, Thorn K, Williams J. *Solitary osseous plasmacytoma as a cause of back pain in a young patient*. Am J Emerg Med 1999;17:615-7.

[11] Delauche-Cavallier MC, Lardo JD, Wybier M, et al. *Solitary plasmacytoma of the spine. Long-term clinical course*. Cancer 1988;61:1707-14.

[12] McLain RF, Weinstein JN. *Solitary plasmacytomas of the spine: a review of 84 cases*. J Spinal Disord 1989;2:69-74.

[13] Frankel HL. *Ascending cord lesion in the early stages following spinal injury*. Paraplegia 1969;7:111-8.

[14] Boriani S, Gasbarrini A, Paderni S, et al. *Terapia chirurgica delle lesioni vertebrali nel mieloma*. Haematologica 2004;89(Suppl 12):21-3.

[15] Boriani S, Weinstein JN, Biagini R. *Spine update. Primary bone tumors of the spine. terminology and surgical staging*. Spine 1997;22:1036-44.

[16] Alexanian R, Haut A, Khan AU, et al. *Treatment for multiple myeloma: combination chemotherapy with different melphalan dose regimens*. JAMA 1969;208:1680-5.

[17] Fuentes S, Blondel B. *Vertebroplasty and balloon kyphoplasty*. Neurochirurgie 2010;56:8-13. Epub 2010 Jan 22.

[18] Kostuik JP, Errico JJ, Gleasow TF, et al. *Spinal stabilization of vertebral column tumors*. Spine 1988;I 3:250-6.

[19] Mutschler W, Wrrsdoffer O, Dopfer HP, et al. *Surgical treatment of vertebral metastases*. In: Langlais F, Torneno B (eds): *Limb salvage – Major reeonstrucUons in oneologic and nonturnoral conditions*. Berlin-Heidelberg-New York, Springer, 1991, pp. 718-24.

[20] Sehulte M, Kinzl L, Mutschler W. *Chirurgische Tberapie von Wirbelmetastasen*. Chirurg 1992;63:912-6.

[21] Mutschler W, Wirbel R. *Surgical Treatment of Bone Metastases*. Acta Chir. Austriaca 1996;1: 14-8.

[22] Gayet LE, Morand F, Pries P, et al. *Early surgical treatment of secondary bone lesions excluding the spine.* Eur J Orthop Surg Traumatol 1998;8:161-70.

[23] Penas-Prado M, Loghin ME *Spinal cord compression in cancer patients: Review of diagnosis and treatment*. Neuro-Oncology 2008;10:78-85.

[24] Cappuccio M, Paderni S, Gasbarrini A, et al. *The role of surgery in vertebral localization of multiple myeloma.* G.I.O.T. 2008;34:63-70.

[25] Raab MS, Podar K, Breitkreutz I, et al. *Multiple myeloma*. Lancet 2009;374:324-39.

[26] Sirohi B, Powles R. *Multiple myeloma*. Lancet 2004;363:875-87.

[27] Guzman R, Dubach-Schwizer S, Heini P, et al. *Preoperative transarterial embolization of vertebral metastases.* Eur Spine J 2005;14:263-8.

[28] Trystram D, Aymard A, Godon Hardy S, et al. *Preoperative devascularization of a vertebral metastasis with a spinal artery at the same level.* J Radiol 2000;81:250-3.

Indicazioni chirurgiche nelle localizzazioni scheletriche delle malattie emolinfoproliferative

P. Ruggieri, A. Angelini, C. Errani, A. Piccioli*, J.D. Valencia, M. Romantini, G. Drago, C. Ferrari, E. Pala, M. Mercuri

RIASSUNTO

Background: in relazione all'ottima risposta alla chemio- e radioterapia nelle malattie emolinfoproliferative, la chirurgia è utilizzata a scopo sintomatico o alla prevenzione delle fratture.
Obiettivi: analizzare le indicazioni e complicazioni della chirurgia nel trattamento delle lesioni ossee in questi pazienti.
Metodi: sono stati analizzati 214 pazienti (120 maschi, 94 femmine), trattati chirurgicamente tra il 1985 ed il 2009 con un'età media alla diagnosi di 51 anni (*range* 7-86 anni). Le numerose entità istopatologiche sono state raggruppate in 3 gruppi: linfoma (86 pazienti), mieloma multiplo (77 pazienti) e plasmocitoma solitario (51 pazienti). Il tipo di trattamento chirurgico è risultato strettamente correlato con la sede della lesione (44% arto inferiore, 34% rachide, 16% arto superiore, 6% tronco) e con l'istotipo tumorale.
Risultati: ad un tempo medio di controllo di 3,7 anni, l'incidenza di complicazioni è stata del 12,1% (26 pazienti). Non si sono verificati decessi peri-operatori.
Conclusioni: chemioterapia e radioterapia, spesso combinati, rappresentano le principali armi terapeutiche. La chirurgia ha un ruolo "oncologico" solo in lesioni a basso grado o solitarie. Negli altri casi, l'obiettivo è quello di prevenire o migliorare lo stato funzionale del paziente. Pertanto è utilizzata per lesioni a rischio di frattura, fratture patologiche, sintomi o rischi neurologici con deficit periferici.

Parole chiave: linfoma; mieloma multiplo; plasmocitoma solitario; neoplasie ematologiche; chirurgia

SUMMARY

Background: hematologic malignancies have a very good response to chemotherapy and radiotherapy, and surgery is only used for the symptomatic treatment or prevention of fractures.
Objectives: to analyze indications and complications of surgery as treatment of bone lesions in these patients.
Methods: were analyzed 214 patients (120 males, 94 females), surgically treated between 1985 and 2009. Mean age at diagnosis was 51 years (range 7-86 years). The histopathological entities were grouped into 3 groups: lymphomas (86 patients), multiple myeloma (77 patients) and solitary plasmacytoma (51 patients). Type of surgery was closely related to the lesion (44% lower limb, 34% spine, 16% upper limb, trunk 6%) and to the histotype.
Results: at a mean follow-up of 3.7 years, the incidence of complications was 12.1% (26 patients). No perioperative deaths were observed.
Conclusion: chemotherapy and radiotherapy, often combined, are the major therapeutic weapons. Surgery has only an "oncologic" role in low-grade or lonely lesions. In the other cases, aim of surgery is to prevent or improve the functional status of the patient. Therefore, it is used for lesions at risk of fracture, pathological fractures, risk or symptoms of neurological deficit.

Key words: lymphoma; multiple myeloma; solitary plasmocytoma; ematologic malignancies; surgery

Dipartimento di Ortopedia dell'Istituto Ortopedico Rizzoli, Università di Bologna; * Dipartimento di Ortopedia e Traumatologia, CTO Roma

Indirizzo per la corrispondenza:
Pietro Ruggieri, Dipartimento di Ortopedia, Istituto Ortopedico Rizzoli, Università di Bologna, via Pupilli 1, 40136, Bologna. Tel. +39 051 6366460; +39 333 3266234. E-mail: pietro.ruggieri@ior.it

INTRODUZIONE

Sotto la definizione di neoplasie maligne di carattere emolinfoproliferativo vengono classificate diverse entità tumorali accomunate dall'interessamento primitivo di sangue, midollo osseo e linfonodi. Il sistema immunitario rappresenta il sistema di connessione tra questi tre sistemi, per cui indipendentemente dal tessuto di origine, una lesione neoplastica tende ad interessare anche gli altri rendendo aspecifica la sintomatologia.
Generalmente causate da traslocazioni cromosomiche, le neoplasie dell'apparato emolinfoproliferativo possono derivare da una delle due linee cellulari principali del sangue: mieloide e linfoide. La linea cellulare mieloide produce normalmente granulociti, eritrociti, piastrine, macrofagi e mastociti, mentre la linea di cellule linfoidi produce cellule T, B, NK e le plasmacellule. Leucemie mieloidi acute e croniche, sindromi mielodisplastiche e mieloproliferative originano quindi dalla linea mieloide, mentre linfomi, leucemie linfatiche e mielomi originano da quella linfoide. Presso il National Cancer Institute di Bethesda, in uno studio relativo alla popolazione degli Stati Uniti tra il 1975 ed il 2006, è stata stimata una incidenza di queste neoplasie pari al 9.5% di tutti i casi di tumore diagnosticati [1]. All'interno di questa categoria, i linfomi (55,6%) risultano più comuni di leucemie (34%) e mielomi (14%) [1].
In Tabella I sono state evidenziate le numerose entità istopatologiche delle lesioni emolinfoproliferative in accordo con la classificazione dell'Organizzazione Mondiale della Sanità [2]. Come conseguenza della varietà di queste lesioni, l'iter terapeutico è molto differenziato: occasionalmente è sufficiente un controllo evolutivo ("*watchful waiting*") come in alcuni casi di linfoma a cellule T dell'adulto [3], oppure un trattamento sintomatico, come trasfusioni

Tab. I. Classificazione delle neoplasie maligne di carattere emo-linfoproliferativo secondo l'Organizzazione Mondiale della Sanità [2].

NEOPLASIE MIELOIDI	NEOPLASIE LINFOIDI
Sindromi mieloproliferative (MPD)	**Neoplasie linfocitarie a cellule B**
Leucemia mieloide cronica	Neoplasie dei precursori cellule B
Leucemia neutrofila cronica	– Leucemia linfoblastica Precursori B
Leucemia eosinofila cronica/sindrome ipereosinofilica	Neoplasia a cellule B mature (periferiche)
Mielofibrosi cronica idiopatica	– Leucemia linfocitica cronica/linfoma linfocitario a piccolo cellule
Policitemia vera	– Leucemia prolinfocitica a cellule B
Trombocitemia essenziale	– Linfoma linfoplasmacitico
Sindrome mieloproliferativa non classificabile	– Linfoma a cellule B della zona marginale splenica
Mielodisplasie	– Leucemia a cellule cappellute
Leucemia mielomonocitica cronica (CMML)	– Plasmocitoma solitario/ Mieloma plasma cellulare multiplo
Leucemia mieloide cronica atipica (aCML)	– Linfoma a cell. B tipo MALT della zona marginale extranodale
Leucemia mielo-monocitica giovanile (JMML)	– Linfoma a cell. B della zona marginale linfonodale
Sindromi mielodisplastiche (MDS)	– Linfoma follicolare
Anemia refrattaria (RA)	– Linfoma mantellare
– Con sideroblasti ad anello (RARS)	– Linfoma a grandi cellule tipo B diffuso
– Senza sideroblasti ad anello	– Linfoma a grandi cellule tipo B mediastinico
Citopenia refrattariacon dysplasia multilineare (RCMD)	– Linfoma con versamento primario
Anemia refrattaria con eccesso di blasti (RAEB)	– Linfoma di Burkitt/Leucemia a cellule di Burkitt
Sindrome 5q	**Neoplasia linfocitaria a cellule T e NK***
Sindrome mielodisplasica non classificabile	Neoplasie dei precursori cellule T
Leucemia mieloide acuta (AML)	– Linfoma linfoblastico Precursori T
AML con traslocazioni ricorrenti	Neoplasia a cellule T mature (periferiche)
– t(8;21)(q22;q22), AML1(CBFa)/ETO	– Leucemia prolinfocitica a cellule T
– leucemia acuta promielocitica: t(15;17)(q22;q11-12) e varianti, PML/RARa	– Leucemia linfocitica a cellule T granulari
– AML con alterazioni eosinofiliche del midollo osseo: inv(16)(p13q22) oppure t(16;16)(p13;q11), CBFb/MYH11X)	– Leucemia aggressiva a cellule NK
	– Linfoma a cellule T dell'adulto/leucemia (HTLVI1)
– AML con alterazioni 11q23 (MLL)	– Linfoma a cellule T/NK extranodale (tipo nasale)
Leucemia mieloide acuta con dysplasia multilineare	– Linfoma intestinale a cellule T
– Con precedente sindrome mielodisplasica	– Linfoma epatosplenico a cellule T $\gamma\delta$
– Senza precedente sindrome mielodisplasica	– Linfoma del tessuto sottocutaneo a cellule T
Leucemia mieloide acuta e sindrome mielodisplasica iatrogena	– Micosi fungoide/Sindrome di Sezary
– Da agenti alchilanti	– Linfoma a grandi cellule anaplastico/tipo cutaneo primitivo
– Da Epipodofillo tossine	– Linfoma periferico a cellule T non altrimenti classificabile
– Da altre cause	– Linfoma angio-immunoblastico a cellule T
Leucemia mieloide acuta (AML) non altrimenti classificabile	– Linfoma anaplastico a grandi cellule/tipo sistemico primitivo
– AML dedifferenziata	**Linfoma di Hodgkin (malattia di Hodgkin)**
– AML senza maturazione cellular	Linfoma di Hodgkin a prevalenza linfocitaria nodulare
– AML con maturazione cellulare	Linfoma di Hodgkin variante classica
– Leucemia acuta mielomonocitica	– Linfoma di Hodgkin a sclerosi nodulare (grado 1 e 2)
– Leucemia acuta monocitica	– Linfoma di Hodgkin linfocitario
– Leukemia acuta eritroide	– Linfoma di Hodgkin a cellularità mista
– Leucemia acuta megacariocitica	– Linfoma di Hodgkin a deplezione linfocitaria
– Leucemia acuta basofila	
– Panmielosi acuta con mielofibrosi	
Leucemia acta bifenotipica	

Sono incluse solo le principali categorie; le sigle tra parentesi si riferiscono alla nomenclatura internazionale in lingua inglese; *le neoplasie a cellule B e T/NK sono raggruppate in relazione alla principale presentazione clinica (prevalentemente disseminato/leucemia, primitivo extralinfonodale, prevalentemente linfonodale).

di sangue in alcune sindromi mielodisplasiche a basso grado 4. Le forme più aggressive richiedono necessariamente un trattamento con chemio-, radio- ed immunoterapia associato in alcuni casi a trapianto di midollo osseo [5-7]. Pochi sono i casi descritti in letteratura relativi all'utilizzo della chirurgia, il cui scopo è generalmente sintomatico (es: lesioni vertebrali acute con interessamento neurologico) o preventivo (ex: localizzazioni ossee a rischio di frattura patologica).

In questo articolo sono stati riportati i risultati di uno studio retrospettivo su pazienti con malattia emolinfoproliferativa che sono stati trattati con chirurgia. Attraverso un'adeguata revisione della letteratura e l'esperienza di un centro di riferimento in oncologia ortopedica, verranno discusse le indicazioni, le complicazioni, il risultato funzionale e le recenti innovazioni della chirurgica nel trattamento delle lesioni ossee in pazienti con malattia emolinfoproliferativa.

MATERIALE E METODO

Tra il 1985 e il 2009, sono stati analizzati 214 pazienti affetti da una neoplasia maligna emo-linfoproliferativa, di cui 120 uomini (56%) e 94 donne (44%), con un'età media alla diagnosi di 51 anni (*range* 7-86 anni), trattati chirurgicamente. Tutti i pazienti hanno dato il loro consenso informato al momento del ricovero per essere inclusi in studi scientifici. Questo studio retrospettivo ha ottenuto l'approvazione del comitato etico dell'ente di appartenenza. L'analisi retrospettiva è stata effettuata in base ai dati raccolti dalle cartelle cliniche, dalla documentazione delle visite cliniche e dalla documentazione personale esibita durante i controlli periodici.

Complessivamente, il tempo di controllo medio della popolazione in esame è di 3,7 anni. In relazione alla complessa classificazione delle lesioni emolinfoproliferative, la popolazione in esame è stata suddivisa in tre categorie: 77 pazienti (36,2%) erano affetti da mieloma multiplo, 51 (23,8%) da plasmocitoma solitario e 86 (40,2%) da linfoma. Nonostante il plasmocitoma solitario ed il mieloma multiplo siano entrambi caratterizzati da una proliferazione clonale di plasmacellule [2], la diagnostica e l'iter terapeutico sono per certi aspetti differenti, soprattutto in relazione alla localizzazione e numero di lesioni. Per tale motivo si è scelto di considerare separatamente le due entità. La localizzazione anatomica delle lesioni trattate chirurgicamente è stata schematizzata in Tabella II.

Per i pazienti con linfoma è stata eseguita una stadiazione clinica ed anatomopatologica secondo la classificazione in 4 stadi di Ann Arbor (Tab. III): lo stadio I si riferisce alla malattia limitata ad un singolo linfonodo o ad un singolo gruppo di linfonodi; lo stadio II si riferisce alla malattia estesa a due o più stazioni linfonodali non contigue e/o alla milza (dallo stesso lato del diaframma); lo stadio III è relativo alla malattia diffusa in due o più stazioni linfonodali e/o alla milza (su entrambi i lati del diaframma); lo stadio IV si ha quando la malattia ha un interessamento diffuso con due o più organi extralinfonodali. Il suffisso "e" identifica l'interessamento di un organo extralinfonodale (Ie, IIe, IIIe); i suffissi "A" o "B" identificano rispettivamente l'assenza o la presenza di sintomi sistemici; una "x" in pedice indica la presenza di un *bulky* mediastinico del diametro > 10 cm.

Tab. II. Localizzazioni scheletriche trattate chirurgicamente nella popolazione in esame, suddivise in relazione all'istotipo.

Sede	Linfoma (n; %)	Mieloma multiplo (n; %)	Plasmocitoma solitario (n; %)
Totale	**86**	**77**	**51**
Rachide	**19 (22%)**	**24 (31%)**	**30 (59%)**
– Cervicale	1	4	6
– Toracico	8	12	13
– Lombare	10	8	11
Arto superiore	**13 (15%)**	**19 (25%)**	**2 (4%)**
– Omero	9	19	1
– Radio	1	0	1
– Tessuti molli braccio	2	0	0
– Tessuti molli avambraccio	1	0	0
Arto Inferiore	**47 (55%)**	**32 (42%)**	**15 (29%)**
– Femore	36	30	15
– Tibia	7	2	0
– Tessuti molli coscia	4	0	0
Tronco	**7 (8%)**	**2 (3%)**	**4 (8%)**
– Coste	0	1	1
– Clavicola	0	0	2
– Scapola	5	0	1
– Sterno	0	1	0
– Bacino	2	0	0

In tutti i casi è stato eseguito un intervento chirurgico associato ad altri trattamenti come chemioterapia, radioterapia, trapianto di cellule staminali oppure in combinazione nel 97,2% dei casi. I dettagli del tipo di intervento in relazione all'istotipo tumorale ed alla sede della lesione sono stati riportati in Tabella IV. Le compli-

Tab. III. Stadiazione dei pazienti con linfoma secondo la classificazione di Ann Arbor trattati chirurgicamente.

Stadio	Linfoma (n; %)
Totale	**86**
Stadio I	**72 (83,7%)**
– I	48
– IA	1
– IB	19
– Ie	4
Stadio II	**9 (10,4%)**
– IIB	5
– IIx	4
Stadio III	**1 (1,2%)**
– III	1
Stadio IV	**1 (1,2%)**
– IV	1
Non classificabile	**3 (3,5%)**

Tab. IV. Tipo di intervento chirurgico in relazione all'istotipo tumorale ed alla sede della lesione

Tipo di chirurgia suddiviso per sede	Linfoma (n; %)	Mieloma multiplo (n; %)	Plasmocitoma solitario (n; %)
Totale	**86**	**77**	**51**
Rachide	**19 (22%)**	**24 (31%)**	**30 (59%)**
– Laminectomia decompressiva e stabilizzazione	10	14	19
– Corporectomia e stabilizzazione	0	3	5
– Laminectomia	6	2	4
– Stabilizzazione	1	3	1
– Vertebroplastica	2	2	1
Arto superiore	**13 (15%)**	**19 (25%)**	**2 (4%)**
– Osteosintesi con chiodo endomidollare	3	13	1
– Osteosintesi con placche e viti	7	1	0
– Resezione e protesi	1	5	0
– Amputazione interscapolo-toracica	2	0	0
– Resezione e/o escissione senza ricostruzione	0	0	1
Arto Inferiore	**47 (55%)**	**32 (42%)**	**15 (29%)**
– Osteosintesi con chiodo endomidollare	17	13	3
– Osteosintesi con placche e viti	7	5	2
– Osteosintesi con fissatore esterno	1	0	0
– Resezione e protesi	11	14	10
– Amputazione di coscia	1	0	0
– Amputazione di gamba	1	0	0
– Ricostruzione acetabolare	2	0	0
– Osteotomia di allungamento femorale	1	0	0
– Resezione e/o escissione senza ricostruzione	6	0	0
Tronco	**7 (8%)**	**2 (3%)**	**4 (8%)**
– Resezione e/o escissione senza ricostruzione	7	2	4

cazioni post-operatorie sono state classificate in relazione al tipo di intervento ed all'istotipo tumorale (Tab. V).
I pazienti hanno eseguito controlli ambulatoriali ogni 3 mesi per i primi 2 anni, ogni 6 mesi per i successivi 3 anni, e poi annuali. In considerazione della pertinenza ematologica della patologia, i pazienti che non hanno eseguito controlli ambulatoriali presso il nostro istituto sono stati contattati telefonicamente.
I dati sono stati registrati in un foglio elettronico di Microsoft® Excel® 2007 ed analizzati utilizzando MedCalc® Software Version 11.1 (MedCalc Software, Mariakerke, Belgium).

RISULTATI

Il tipo di trattamento chirurgico è risultato strettamente correlato con la sede della lesione e con l'istologia tumorale (Tab. IV). Le principali localizzazioni trattate sono state lesioni dell'arto inferiore (44%) e vertebrali (34%), mentre più raramente lesioni dell'arto superiore (16%) o del tronco (6%). Per quanto riguarda i linfomi sono state trattate prevalentemente lesioni di basso grado nel 94,1% dei casi, mentre più raro è il trattamento chirurgico di lesioni ad alto grado in considerazione della diffusione sistemica della malattia (Tab. III).

L'incidenza complessiva di complicazioni è stata del 12,1% (26 pazienti): si sono verificati deficit neurologici periferici in 6 casi, mobilizzazione dei mezzi di sintesi in 10 casi, rottura dell'impianto in 1 caso, infezione in 8 casi, pseudoartrosi in 1 caso (Tab. V). Non si sono verificati decessi peri-operatori, mentre si sono verificate complicazioni cardiocircolatorie in un paziente con mieloma multiplo ed un paziente con linfoma, entrambi con localizzazione vertebrale.
In casi di plasmocitoma solitario (24%) si è verificata una progressione della malattia in mieloma multiplo, mentre in un caso con localizzazione vertebrale trattato di corporectomia e stabilizzazione si è verificata una recidiva locale o sospetta progressione in mieloma multiplo dopo 4,6 anni. Non si sono verificati altre recidive locali di malattia.

DISCUSSIONE

La chemioterapia e la radioterapia rappresentano le principali strategie terapeutiche nel trattamento dei pazienti con neoplasie maligne del sistema emo-linfoproliferativo [5-7]; comunque l'effetto terapeutico è tardivo ed i pazienti con interessamento osseo possono essere a rischio di complicazioni come fratture patologiche e collassi vertebrali con gravi sequele neurologiche [6-10].

Tabella 5. Incidenza di complicazioni post-operatorie in relazione all'istotipo tumorale ed al tipo di trattamento chirurgico

Tipo di chirurgia suddiviso per sede	N.	Deficit neurologici periferici	Mobilizza-zione mezzi di sintesi	Rottura impianto	Infezione	Pseudo-artrosi
Totale						
Linfoma	**86**					
– Chirurgia vertebrale	19	-	1	-	2	-
– Osteosintesi con chiodo endomidollare	20	-	1	1	-	-
– Osteosintesi con placche e viti	14	-	2	-	-	-
– Resezione e protesi	12	-	-	-	2	-
– Amputazione	4	-	-	-	1	-
– Resezione e/o escissione senza ricostruzione	13	-	-	-	1	-
– Osteosintesi con fissatore esterno	1	-	-	-	-	1
– Ricostruzione acetabolare	2	-	-	-	-	-
– Osteotomia di allungamento femorale	1	-	-	-	-	-
Mieloma Multiplo	**77**					
– Chirurgia vertebrale	24	1	1	-	1	-
– Osteosintesi con chiodo endomidollare	26	-	3	-	-	-
– Osteosintesi con placche e viti	6	1	-	-	1	-
– Resezione e protesi	19	-	-	-	-	-
– Resezione e/o escissione senza ricostruzione	2	-	-	-	-	-
Plasmocitoma solitario	**51**					
– Chirurgia vertebrale	30	3	1	-	-	-
– Osteosintesi con chiodo endomidollare	4	-	-	-	-	-
– Osteosintesi con placche e viti	2	-	1	-	-	-
– Resezione e protesi	10	1	-	-	-	-
– Resezione e/o escissione senza ricostruzione	5	-	-	-	-	-

L'indicazione al trattamento chirurgico dovrebbe essere definita in seguito ad una valutazione multidisciplinare che interessa l'ematologo, l'oncologo, il radioterapista, l'ortopedico ed eventualmente il neuroradiologo. A causa della rarità delle neoplasie ematolinfoproliferative e dell'eterogeneità nella diagnosi patologica, la strategia terapeutica più appropriata è dibattuta in letteratura ed in continua evoluzione.

Attualmente le indicazioni alla chirurgia sono limitate alle biopsie ed alla gestione delle fratture patologiche [5 8 10-12]. Recentemente è stato riportato in letteratura uno studio su 1500 pazienti con linfoma primitivo dell'osso in cui nel 26,3 % dei casi (388 pazienti) è stato associato un trattamento chirurgico [13]. Altri articoli ad indirizzo ortopedico oncologico riportano casistiche di resezione e sostituzione protesica in cui sono presenti saltuariamente pazienti con disordini ematologici [14-16]. Sono stati inoltre descritti in letteratura casi di coxalgia e gonalgia trattati con sostituzione protesica in cui la diagnosi di linfoma è risultata dall'analisi del materiale resecato [17-19]. Zwitser e collaboratori hanno riportato una incidenza dell'1,6% (14 casi) di linfomi a grandi cellule tipo B (basso grado) eseguendo una analisi istologica di 852 teste femorali resecate nella chirurgia di sostituzione protesica dell'anca. Solo due pazienti hanno successivamente sviluppato una neoplasia sistemica con remissione completa dopo trattamento medico [20]. Nella nostra casistica sono state eseguite 41 resezioni e ricostruzioni protesiche dell'arto superiore ed inferiore in pazienti con lesioni osteolitiche a rischio di frattura oppure in presenza di frattura patologica in atto. L'incidenza di complicazioni è stata del 7,3%: 2 pazienti hanno sviluppato infezione con necessità di una revisione dell'impianto ed in 1 paziente si sono verificati deficit neurologici permanenti in territorio dello sciatico-popliteo esterno.

La localizzazione vertebrale è frequente, soprattutto nel mieloma multiplo e plasmocitoma solitario dell'osso ed è importante sottolineare che le fratture da compressione in questi pazienti si possono verificare in assenza di una lesione focale espansiva, con caratteristiche simili alle fratture osteoporotiche alla risonanza magnetica [8,10]. Le possibili complicazioni associate alle lesioni osteolitiche vertebrali sono rappresentate da compressione midollare, ritenzione urinaria, stipsi, dolore intrattabile e compromissione polmonare [21-22]. Il trattamento più appropriato della compressione midollare è rappresentato dalla somministrazione di corticosteroidi e terapia radiante localizzata entro 24 ore dall'insorgenza dei sintomi, mentre la chirurgia è indicata in presenza di instabilità vertebrale o inefficacia del precedente trattamento [9,23-25]. La radioterapia palliativa è utilizzata approssimativamente nel 40% dei pazienti con dolore osseo o compressione neurologica [26] e dopo stabilizzazione chirurgica di segmenti ossei ad alto rischio di frattura, fratture patologiche o lesioni sintomatiche delle parti molli [23].

Tuttavia la radioterapia non migliora le proprietà meccaniche della vertebra affetta e determina una transitoria osteoporosi locoregionale con un aumentato rischio di fratture patologiche [27-29]. Le procedure chirurgiche mini-invasive come la cifoplastica in pazienti con lesioni osteolitiche vertebrali, permettono di avere un immediato miglioramento della qualità di vita con riduzione del dolore e ripristino parziale della vertebra interessata sufficiente a mantenere l'allineamento sagittale [22,30-31].

Recentemente è stata riportata in letteratura una casistica di 30 pazienti affetti da mieloma multiplo con localizzazione vertebrale trattati con cifoplastica: una remissione completa del dolore è stata ottenuta nel 59% dei casi e parziale nel 41%. Non si sono verificate complicazioni maggiori e solo in tre pazienti è stato necessario associare un trattamento radiante [31]. Mont'Alverne ha recentemente riportato i risultati della vertebroplastica in quattro pazienti con localizzazione cervicale (5 procedure) a rischio di crollo vertebrale con un risultato eccellente nella risoluzione del dolore, senza complicazioni postoperatorie [9]; tali risultati sono comparabili con pazienti affetti da localizzazione vertebrale a qualsiasi livello [32 33]. La chirurgia intralesionale decompressiva con stabilizzazione vertebrale è un trattamento aggressivo delle localizzazioni spinali in seguito a complicanze acute che ha lo scopo di migliorare la sintomatologia neurologica con ripristino della stabilità [34]. Nella nostra casistica sono stati eseguiti 73 interventi a livello del rachide per lesioni osteolitiche che comportavano una riduzione della stabilità vertebrale con conseguente dolore e limitazione funzionale, oppure in presenza di frattura patologica in atto con compromissione neurologica resistente nonostante terapia radiante locale. L'incidenza di complicazioni è stata del 13,7%: in 4 casi si è verificato un peggioramento della sintomatologia neurologica, in 3 casi una mobilizzazione dell'impianto ed in 3 casi un'infezione.

I pazienti con malattia localizzata presentano una prognosi migliore rispetto a quelli con malattia diffusa, e questo sottogruppo di pazienti può essere considerato come entità clinica separata, in considerazione della differente strategia terapeutica, che consiste nella radioterapia e/o chirurgia. Anche il trattamento più appropriato per il plasmocitoma solitario dell'osso è rappresentato dalla radioterapia. La chirurgia dovrebbe essere riservata solo in caso di fratture patologiche oppure stabilizzando il segmento osseo interessato dall'osteolisi a scopo preventivo [23]. Nelle lesioni a localizzazione extra-midollare, la sola chirurgia è equivalente alla radioterapia per quanto riguarda il controllo locale della malattia, anche se spesso è preferibile un trattamento combinato, anche per lesioni di piccole dimensioni [23]. In un ampio studio multicentrico di carattere retrospettivo sono stati analizzati 206 casi di plasmocitoma solitario dell'osso. In 5 casi è stata eseguita un'escissione chirurgica della lesione senza l'ausilio della radioterapia, con un'incidenza di recidiva locale dell'80% (4 pazienti) [35]. Nella nostra casistica non si sono verificate recidive locali di malattia ad esclusione di un paziente con localizzazione vertebrale trattato di corporectomia e stabilizzazione in cui si è verificata una sospetta recidiva locale o progressione in mieloma multiplo dopo 4,6 anni, mentre la progressione in mieloma multiplo si è verificata nel 24% dei casi.

CONCLUSIONI

La chirurgia nei pazienti affetti da neoplasie maligne di carattere emolinfoproliferativo rappresenta un trattamento "oncologico" solo in presenza di lesioni a basso grado o solitarie. In altri casi il trattamento è mirato al miglioramento della qualità di vita, indicato in presenza di lesioni osteolitiche a rischio di frattura, fratture patologiche, sintomi o rischi neurologici di deficit periferici.

I pazienti con osteolisi vertebrali e femorali presentano un maggior rischio di fratture patologiche [8,10,21] pertanto la stabilizzazione chirurgica deve essere considerata, ed ha peraltro una bassa incidenza di complicazioni. L'ematologo è l'attore principale delle decisioni terapeutiche ed un corretto trattamento richiede sempre un approccio multidisciplinare (oncologo, radioterapista, chirurgo) per ottenere il miglior risultato possibile e definire il "*timing*" più appropriato della chirurgia (se indicata) rispetto ad altre armi terapeutiche. Nuove strategie terapeutiche (comprendenti la chirurgia) dovrebbero essere indagate e prese in considerazione per affrontare le conseguenze a lungo termine e le morbidità permanenti dei pazienti trattati per questi tumori. Un adeguato inquadramento generale di tipo multidisciplinare ed un approccio terapeutico differenziato in base alla caratterizzazione istologica, il contesto sociale e generale, l'aspettativa e la qualità di vita, rappresentano i cardini della corretta gestione del paziente con neoplasia maligna del sistema emolinfoproliferativo.

BIBLIOGRAFIA

1. Horner MJ, Ries LAG, Krapcho M, et al. *SEER Cancer Statistics Review*, 1975-2006, National Cancer Institute. Bethesda.
2. Harris NL, Jaffe ES, Diebold J, et al. *World Health Organization classification of neoplasms of the hematopoietic and lymphoid tissues: report of the Clinical Advisory Committee meeting*. Airlie House, Virginia, November, 1997. Hematol J 2000;1:53-66.
3. Takasaki Y, Iwanaga M, Imaizumi Y, et al. *Long-term study of indolent adult T-cell leukemia-lymphoma (ATL)*. Blood 2010;26. Epub ahed of print.
4. Bowen DT. *Treatment strategies and issues in low/intermediate-1-risk myelodysplastic syndrome (MDS) patients.* Semin Oncol 2005;32(4 Suppl 5):S16-23. Review.
5. Baar J, Burkes RL, Bell R, et al. *Primary non-Hodgkin's lymphoma of bone. A clinicopathologic study*. Cancer 1994;73:1194-9.
6. Yeh HS, Berenson JR. *Treatment for myeloma bone disease*. Clin Cancer Res 2006;15;12:6279s-84s. Review.
7. Barlogie B, Shaughnessy J, Tricot G, et al. *Treatment of multiple myeloma*. Blood 2004;103:20-32. Epub 2003 Sep 11. Review.
8. Lecouvet FE, Vande Berg BC, Maldague BE, et al. *Vertebral compression fractures in multiple myeloma. Part I. Distribution and appearance at MR imaging*. Radiology 1997;204:195-9.
9. Mont'Alverne F, Vallée JN, Guillevin R, et al. *Percutaneous vertebroplasty for multiple myeloma of the cervical spine*. Neuroradiology 2009;51:237-42. Epub 2009 Jan 6.
10. Angtuaco EJ, Fassas AB, Walker R, et al. *Multiple myeloma: clinical review and diagnostic imaging*. Radiology 2004;231:11-23. Epub 2004 Feb 27. Review.
11. Ascoli V, Facciolo F, Nardi F. *Cytodiagnosis of a primary non-Hodgkin's lymphoma of bone*. Diagn Cytopathol 1994;11:168-73.
12. Haddy TB, Keenan AM, JaVe ES, et al. *Bone involvement in young patients with non-Hodgkin's lymphoma: eYcacy of chemotherapy without local radiotherapy.* Blood 1989;72:1141-7.
13. Jawad MU, Schneiderbauer MM, Min ES, et al. *Primary lymphoma of bone in adult patients*. Cancer 2010;15:116:871-9.

[14] Chandrasekar CR, Grimer RJ, Carter SR, et al. *Unipolar proximal femoral endoprosthetic replacement for tumour: the risk of revision in young patients*. J Bone Joint Surg Br 2009;91:401-4.

[15] Atesok K, Liebergall M, Sucher E, et al. *Treatment of pathological humeral shaft fractures with unreamed humeral nail*. Ann Surg Oncol 2007;14:1493-8. Epub 2007 Jan 9.

[16] Damron TA, Sim FH, Shives TC, et al. *Intercalary spacers in the treatment of segmentally destructive diaphyseal humeral lesions in disseminated malignancies*. Clin Orthop Relat Res 1996;(324):233-43

[17] Lauder AJ, Cheatham SA, Garvin KL. *Unsuspected non-Hodgkin's lymphoma discovered with routine histopathology after elective total hip arthroplasty*. J Arthroplasty 2004;19:1055.

[18] Vadivelu R, Kar N, Margetts MJ, et al. *Non-Hodgkin's lymphoma as an unsuspected diagnosis in hip arthroplasty*. Arch Orthop Trauma Surg 2002;122:532.

[19] Watson AJ, Cross MJ. *Non-Hodgkin lymphoma as an unexpected diagnosis after elective total knee arthroplasty*. J Arthroplasty 2008;23:612-4.

[20] Zwitser EW, de Gast A, Basie MJ, et al. *B-cell lymphoma in retrieved femoral heads: a long term follow up*. BMC Musculoskelet Disord 200920;10:53.

[21] Kado DM, Browner WS, Palermo L, et al. *Vertebral fractures and mortality in older women: a prospective study*. Arch Intern Med 1999;159:1215-20.

[22] Lieberman I, Reinhardt MK. *Vertebroplasty and kyphoplasty for osteolytic vertebral collapse*. Clin Orthop Relat Res 2003;415:S176-86.

[23] Chng WJ, Lu JJ. *Multiple Myeloma and Plasmacytoma. Radiation oncology an evidence-based approach*. J.J. Lu, L.W. Brady (eds.). Berlin, Heidelberg: Springer Berlin Heidelberg, 2008.

[24] Dürr HR, Wegener B, Krödel A, et al. *Multiple myeloma: surgery of the spine: retrospective analysis of 27 patients*. Spine (Phila Pa 1976) 2002;27:320-4.

[25] Diamond TH, Hartwell T, Clarke W, et al. *Percutaneous vertebroplasty for acute vertebral body fracture and deformity in multiple myeloma: a short report.* Br J Haematol 2004;124:485-7.

[26] Featherstone C, Delaney G, Jacob S, et al. *Estimating the optimal utilization rates of radiotherapy for hematologic malignancies from a review of the evidence: part II-leukemia and myeloma.* Cancer 2005;15;103:383-92. Review.

[27] Gilbert HA, Kagan AR, Nussbaum H, et al. *Evaluation of radiation therapy for bone metastases: pain relief and quality of life*. AJR Am J Roentgenol 1977;129:1095-6.

[28] Shepherd S. *Radiotherapy and the management of metastatic bone pain.* Clin Radiol 1988;39:547-50.

[29] Hussein MA, et al. *International Myeloma Working Group. The role of vertebral augmentation in multiple myeloma: International Myeloma Working Group Consensus Statement.* Leukemia 2008;22:1479-84.

[30] Garfin SR, Yuan HA, Reiley MA. *New technologies in spine: kyphoplasty and vertebroplasty for the treatment of painful osteoporotic compression fractures.* Spine 2001;26:1511-5.

[31] Astolfi S, Scaramuzzo L, Logroscino CA. *A minimally invasive surgical treatment possibility of osteolytic vertebral collapse in multiple myeloma*. Eur Spine J 2009;18:115-21. Epub 2009 May 13.

[32] McDonald RJ, Trout AT, Gray LA, et al. *Vertebroplasty in multiple myeloma: outcomes in a large patient series AJNR*. Am J Neuroradiol 2008;29:642-8. Epub 2008 Jan 17.

[33] Ramos L, de Las Heras JA, Sánchez S, et al. *Medium-term results of percutaneous vertebroplasty in multiple myeloma*. Eur J Haematol 2006;77:7-13. Epub 2006 Apr 11.

[34] Huang B, Li CQ, Liu T, et al. *Primary non-Hodgkin's lymphoma of the lumbar vertebrae mimicking tuberculous spondylitis: a case report*. Arch Orthop Trauma Surg 2009;129:1621-5. Epub 2009 Feb 17.

[35] Knobel D, Zouhair A, Tsang RW, et al. *Rare Cancer Network. Prognostic factors in solitary plasmacytoma of the bone: a multicenter Rare Cancer Network study*. BMC Cancer 2006;5;6:118.

Chirurgia protesica primaria e di revisione nell'artropatia emofilica

M. Innocenti, R. Civinini, M. Villano, C. Carulli, F. Matassi, L. Nistri

RIASSUNTO

L'artropatia emofilica rappresenta la conseguenza diretta degli emartri recidivanti che caratterizzano la storia naturale dei pazienti affetti da carenze congenite di alcuni fattori della coagulazione. Il ripetersi di questi sanguinamenti genera nel tempo una grave distruzione della cartilagine articolare con osteofitosi, iperplasia sinoviale e fibrosi con aderenze articolari fino all'anchilosi. Il trattamento in questa fase della malattia diventa necessariamente chirurgico e spesso richiede la sostituzione protesica.
Sulla base dell'esperienza decennale acquisita nel trattamento protesico dell'artropatia emofilica riporteremo le principali problematiche che si devono affrontare nell'eseguire un intervento di sostituzione protesica in questi pazienti quali il problema del sanguinamento, quello delle infezioni e quello della scelta dei metodi di fissazione più appropriati.
L'anca affetta da artropatia emofilica è caratterizzata da un'antiversione e un valgismo del collo e l'impianto di protesi non cementate ha evidenziato risultati soddisfacenti nel medio-lungo termine e comunque superiori agli impianti cementati.
La chirurgia protesica di ginocchio, ben più frequente, presenta risultati oramai consolidati. Particolari accortezze sono necessarie quali l'impiego di materiali con ridottissima usura quali l'accoppiamento polietilene-oxinium, il ricorso a steli di estensione metafisaria non cementati qualora vi sia una scarsa qualità ossea ma anche l'impiego di protesi a fissazione biologica quando invece il *bone stock* si presenta conservato. La chirurgia di revisione è molto complessa gravata da molte complicanze e con elevata perdita ossea che può essere meglio affrontata ricorrendo alla ingegneria tissutale.

Parole chiave: artropatia emofilica, emofilia, protesi di anca, protesi di ginocchio, revisione di protesi di anca, revisione di protesi di ginocchio

SUMMARY

The haemophilic arthropathy is the direct consequence of repeated episodes of joint haemorrhage that caracterized the natural history of haemophilia. Recurrent haemarthrosis can damage articular cartilage and lead to chronic synovitis, fibrosis of soft tissue until ankilosis. When severe arthropathy occurs and the conservative management fails patients may benefit from total joint replacement.
In more than 10 years of experience in the treatment of haemophilic arthropathy we have recognised some problems in the treatment of these patients like intra and post operative bleeding, infection and type of fixation of the implants.
The hip is less often affected than other joints and patients display coxa valga deformity. According to the literature in our experience the functional results of cementless THA are satisfactory mainly in the younger and better than cemented implants.
The knee is the most frequently replaced joint in haemophilia. Reports in total knee replacement show good results in the medium and long term.
To reduce polyethylene wear we use, expecially in young patient, an oxidized Zr femoral component, stems extension are used when bone quality is poor and uncementd implants when the bone stock is very good. The revision surgery is technically demanding and important bone loss may be treated with tissue engineering technique.

Key words: haemophilic arthropathy, haemophilia, total hip replacement, total knee replacement, hip revision, knee revision

II Clinica Ortopedica CTO Firenze, Largo Palagi 1, 50139, Firenze.

Indirizzo per la corrispondenza:
Massimo Innocenti, Direttore II Clinica Ortopedica, Università degli Studi di Firenze.
Tel. +39 055 7948287. E-mail: m.innocenti@med.unifi.it

INTRODUZIONE

L'emofilia
L'emofilia è una malattia rara che interessa lo 0,01% della popolazione caratterizzata da un deficit congenito di singole proteine della cascata coagulativa. La carenza del fattore VIII è definita emofilia di tipo A mentre quella del fattore IX di tipo B e sono entrambe sindromi emofiliche a trasmissione ereditaria *X-linked*. La gravità della malattia dipende dai livelli ematici del fattore carente. Si distinguono infatti:

- forme lievi con livelli ematici del fattore carente > al 5% del normale che si manifestano con rari sanguinamenti e più frequentemente dopo un trauma significativo o dopo chirurgia;
- forme moderate con livelli ematici tra 1 e 5% che si manifestano con più sanguinamenti distribuiti nel corso degli anni intervallati da un lungo periodo libero da malattia;
- forme severe con livelli ematici < 1% in cui il sanguinamento è spontaneo o con trauma minimo.

Il trattamento di un episodio emorragico acuto nel paziente emofilico o la profilassi chirurgica prevede l'impiego del fattore sostituivo carente plasma derivato o ricombinate. Tuttavia il 25% degli emofilici di tipo A e il 10% circa degli emofilici di tipo B sviluppano anticorpi (inibitori) contro questi fattori sostitutivi determinando così l'inefficacia della terapia. Il recente sviluppo di fattore VII attivato ricombinante ha consentito comunque di eseguire interventi chirurgici anche impegnativi in pazienti che hanno sviluppato inibitori.
L'impiego dei fattori sostitutivi e il frequente ricorso alle trasfu-

sioni nei pazienti emofilici ha determinato inoltre a partire dagli anni '80 una larga diffusione delle infezioni da HIV e HCV. Attualmente la prevalenza di HIV in Italia nella popolazione emofilica si attesta attorno al 26% con notevole riduzione della sua incidenza grazie ai controlli che sono stati istituiti sia nei donatori che nelle trasfusioni ematiche.

L'artropatia emofilica

Le sedi più frequenti di sanguinamento nelle forme moderate e gravi sono le articolazioni. I primi emartri compaiono in genere con l'assunzione della posizione eretta e i primi tentativi di deambulazione. Il sanguinamento origina dal plesso venoso sub-sinoviale sottostante la capsula articolare, distretto particolarmente povero di fattore tissutale ma molto ricco di inibitore della via estrinseca (TFPI) e dunque particolarmente predisposto al sanguinamento.

L'artropatia emofilica rappresenta la conseguenza diretta degli emartri recidivanti che caratterizzano la storia naturale della malattia ed interessa in ordine di frequenza la caviglia, il ginocchio, il gomito, l'anca e la spalla [1]. Nonostante la profilassi primaria, costituita dalla terapia sostitutiva, sia in grado di ridurre la frequenza e l'entità dei sanguinamenti, il danno articolare rimane comunque la complicanza più frequente [2].

Per quanto la progressione patogenetica che determina il danno articolare non sia ancora completamente definita è tuttavia noto come questo sia determinato non solo dalla sinovite, ma anche da un'azione citotossica diretta sulla cartilagine da parte dell'emartro [3]. Il sanguinamento intra-articolare determina infatti una ipertrofia sinoviale che porta alla liberazione di una serie di enzimi proteolitici e citochine infiammatorie che alimentano la reazione della sinovia ma agiscono anche direttamente sulla degradazione della cartilagine articolare [4]. Alcuni studi invece ritengono che i sanguinamenti intraarticolari abbiano un effetto diretto sulla degenerazione della cartilagine, antecedente e del tutto indipendente dalla flogosi sinoviale [5]. Probabilmente ambedue le ipotesi patogenetiche coesistono e la degenerazione articolare caratteristica della artropatia emofilia non è secondaria solo alla sinovite ma anche legata direttamente al sanguinamento intrarticolare [6]. L'artropatia costituisce per l'emofilico la condizione maggiormente responsabile del deterioramento progressivo della qualità di vita.

Sia nelle forme iniziali, sia nei pazienti non candidati ad un intervento chirurgico, vi è la necessità di un approccio terapeutico meno invasivo in grado di rallentare la progressione dell'artropatia e comunque di alleviare i sintomi [7]. In queste senso da tempo sono state proposte con successo le sinoviortesi con Radiocolloidi [8], con Rifampicina [9], con Penicillamina [10] nonché le infiltrazioni con corticosteroidi a scopo sintomatico.

Più di recente, in analogia con gli ottimi risultati ottenuti nel trattamento dell'artrosi, sono state proposte nuove modalità terapeutiche basata sull'infiltrazione endoarticolare di acido ialuronico (AI) ad alto peso molecolare [11] o sull'infiltrazione di PRP.

IL TRATTAMENTO PROTESICO DELL'ARTROPATIA EMOFILICA

Negli stadi più avanzati dell'artropatia emofilica, caratterizzati da grave distruzione della cartilagine articolare con osteofitosi, iperplasia sinoviale e fibrosi, aderenze articolari fino all'anchilosi, il trattamento diventa necessariamente chirurgico e spesso richiede la sostituzione protesica dell'articolazione [12].

Dal 1 Gennaio 1999 nella 2° Clinica Ortopedica dell'Università di Firenze viene svolto un Servizio di Chirurgia della artropatia emofilica che prevede un'attività sistematica di consulenza e trattamento. Per quanto riguarda le protesi di caviglia, spalla e gomito esse vengono eseguite con la collaborazione di chirurghi dedicati all'interno del C.T.O. AOUC Careggi; le protesi di anca e ginocchio primarie e di revisione vengono eseguite da un unico operatore (M.I.).

Sulla base dell'esperienza acquisita in questo decennio cercheremo di esaminare problematiche a cui la particolarità del paziente emofilico espone nell'affrontare questo tipo di chirurgia.

Tratteremo pertanto alcuni aspetti generali della protesizzazione nel paziente emofilico quali il sanguinamento, le infezioni e le problematiche relative alla fissazione e successivamente analizzeremo in dettaglio gli aspetti più specifici della protesizzazione dell'anca e del ginocchio che sono le sede ove più frequentemente si ricorre alle protesi.

Sanguinamento

Il trattamento chirurgico del paziente emofilico in generale, e quello protesico in particolare, richiede una stretta collaborazione fra ematologo e chirurgico per affrontare con successo le procedure chirurgiche ed inizia con un'adeguata profilassi per il sanguinamento sia pre- che post-operatorio.

In sintesi possiamo distinguere due tipi di condizioni cliniche: la profilassi del rischio emorragico del paziente emofilico senza inibitori del fattore VIII o IX e quella del paziente emofilico con inibitori. Schematicamente utilizziamo un'infusione di concentrato di FVIII/IX a boli intermittenti nell'emofilia A o B senza inibitori. Per quanto riguarda la dose iniziale di carico si infonde 30 minuti prima dell'anestesia un bolo di 60 U/kg di un concentrato di FVIII/IX, di origine plasmatica oppure ricombinante, prodotto con la tecnologia del rDNA. La dose di mantenimento è 30U/kg ciascun bolo, ogni 12 ore nei primi 14 giorni di decorso post-operatorio. I pazienti con emofilia A e inibitori sono stati trattati con il concentrato di fattore VII attivato e ricombinante (rFVIIa). 3 boli di 90 mcg/kg ciascuno sono stati eseguiti al momento della applicazione del (CVC), prima di iniziare l'intervento ed al momento della rimozione del laccio. Subito dopo la sutura viene iniziata un'infusione continua di rFVIIa a una velocità di 50 mcg/kg/h nei primi 3 giorni, quindi 30 mcg/kg/h nei successivi 5 giorni e infine 15 mcg/kg/h fino al 14° giorno. Anche l'acido tranexamico ad un dosaggio di 2-3g/die è stato impiegato in tutti pazienti sia nel periodo preoperatorio che in quello postoperatorio.

La scrupolosa attuazione di questi schemi profilattici ha permesso di condurre gli interventi chirurgici negli emofilici senza complicanze emorragiche. Nella nostra esperienza non abbiamo mai avuto un sanguinamento maggiore intra-operatorio ed abbiamo osservato una percentuale di sanguinamenti post-operatori inferiore al 3%, analoga a quanto riportato in letteratura (Rodriguez-Merchan 2007) [13].

Infezioni

Le infezioni degli impianti protesici hanno da sempre rappresentato la più grave e frequente complicanza nel paziente emofilico.

La prevalenza storica riportata in letteratura varia infatti dal 7 al 26% e nella maggior parte dei casi era superiore al 10%. Nella

protesi di ginocchio l'allentamento settico è infatti la prima cause di fallimento in numerose casistiche [14,15].
Numerose possono essere le cause dell'aumentato tasso di infezioni: il prolungato tempo chirurgico, i microsanguinamenti post-operatori, la prolungata presenza di cateteri venosi e, soprattutto nel passato, la diffusione epidemica della sieropositività all'HIV nella popolazione emofilia [16]. La presenza dell'inibitori rappresenterebbe inoltre uno specifico rischio di sviluppare un infezione [17].
Studi più recenti evidenziano tuttavia come il miglioramento delle tecniche chirurgiche e delle cure ematologiche abbia ridotto tale complicanza e l'utilizzo di farmaci antiretrovirali abbia abbassato l'incidenza delle infezione anche nel paziente sieropositivo [18].
La possibilità di sviluppare una complicanza settica rimane tuttavia superiore alla popolazione non emofilica e ogni singolo fattore di rischio deve essere valutato con attenzione e la profilassi antibiotica instaurata in maniera rigorosa e continuata fino allo svezzamento dai cateteri.

Fissazione
Da tempo si è cercato di comprendere se la patogenesi prevalentemente metabolica dell'artropatia emofilica, rispetto a quella meccanica, potesse influire in maniera negativa sulla fissazione biologica degli impianti protesici che, per la giovane età dei pazienti, risulterebbe altrimenti particolarmente indicata. Nei primi studi sull'interfaccia osso cemento era stato addirittura speculato che il precoce allentamento asettico di alcuni impianti cementati potesse essere dovuto alle micro emorragie che si realizzano nello spazio virtuale fra osso-cemento [19]. In realtà, sebbene questa ipotesi patogenetica non sia mai stata confermata, al pari di altre artropatie come l'artrite reumatoide [20] esistono oramai numerose evidenze in letteratura che le alterazioni dell'osso emofilico non influenzino la capacità di osteointegrazione dell'impianto.
Le prime dimostrazioni in letteratura risalgono agli studi di Kelley nella cui serie gli impianti non cementati di anca erano gli unici a non riportare alcun fallimento [21]. Più recenti studi in letteratura confermano questi primi risultati riportando una percentuale di fallimento superiore per gli impianti di anca cementati rispetto a quelli non cementati [22,23].
Sulla base di queste considerazioni nella nostra clinica ortopedica l'impianto non cementato di anca rappresenta la prima scelta nel paziente emofilico con buona qualità ossea. Tuttavia anche nella protesica di ginocchio riteniamo che la fissazione biologica possa avere una sua indicazione nei pazienti giovani e con una buona qualità ossea.

ARTROPROTESI DI ANCA

L'articolazione dell'anca risulta statisticamente meno colpita dall'artropatia emofilica rispetto alle articolazioni maggiori della arto inferiore, tuttavia, la sua posizione strategica nella biomeccanica dell'arto inferiore rende il trattamento protesico di questa articolazione cruciale nella programmazione delle protesizzazioni del paziente emofilico.
Dal punto di vista anatomo-patologico non vi sono delle alterazioni patognomoniche dell'anca emofilica anche se in alcuni casi sono state descritte delle modificazioni di tipo osteonecrotico [24] ma l'alterazione geometrica più frequente è rappresentata dal collo valgo ed antiverso [22] senza che tuttavia ne sia stata trovata una giustificazione patogenetica [25].
Più costanti e tipiche sono invece le alterazioni dei tessuti molli periarticolari caratterizzate da fibrosi muscolari e contratture capsulari e legamentose.
Le prime descrizioni di protesi d'anca in pazienti emofilici risalgono ai primi di anni '60. Allora, seppure con casistiche numericamente ridotte, sono state riportate numerose serie di pazienti trattati.
In linea generale in tutti i casi viene sottolineato il notevole incremento della funzionalità dell'anca e della qualità di vita del paziente emofilico sottoposto a protesi d'anca. Più controversi sono i risultati a lungo termine. Infatti specialmente in alcune delle prime serie viene riportato una percentuale di allentamento particolarmente elevato.
Per quanto riguarda la nostra esperienza nel periodo compreso dal gennaio 1999 al dicembre 2009 abbiamo eseguito 27 protesi totali d'anca in pazienti affetti da artropatia emofilica con età media di 45 anni (*range* 34-72). In tutti casi abbiamo utilizzato una protesi non cementata, con un cotile emisferico applicato con un meccanismo a press-fit ed uno stelo retto che prevedeva un rivestimento poroso nella sua regione metafisaria tranne in casi di canale midollare di piccola dimensione in cui è stato impiegato uno stelo conus. In 7 casi siamo ricorsi all'impiego di viti per incrementare la stabilità del cotile. In 15 casi abbiamo impiegato un accoppiamento metallo-metallo con teste di grande diametro mentre in 12 casi un accoppiamento metallo-polietilene con testina femorale 28 mm in Zirconio ossidato (Fig. 1 A, B).
Al controllo finale il risultato clinico, valutato secondo l'Harris Hip Score ha dimostrato un netto incremento del punteggio medio che passava da 31 nel pre-operatorio a 81 al controllo finale. In nessun caso abbiamo dovuto revisionare le componenti protesiche.
Nello stesso periodo abbiamo eseguito 5 interventi di revisione di anca tutti per allentamento asettico di impianti eseguite altrove. In 2 casi abbiamo eseguito una revisione isolata di cotile, in 1 caso una revisione isolata di stelo e in 2 casi una revisione completa di entrambe le componenti.
Per la revisione della componente acetabolare siamo ricorsi in tutti i casi ad un impianto in *trabecular metal* ricorrendo ad osso di banca miscelato a cellule staminali qualora fosse necessario ripristinare il *bone stock*. Nessun fallimento delle revisioni è stato riscontrato.
In conclusione i risultati della sostituzione protesica di anca nell'artropatia emofilica si sono rilevati estremamente soddisfacenti sia per quanto riguarda il dolore sia per quanto riguarda la funzionalità articolare e la protesizzazione si è dimostrato un intervento in grado incrementare in maniera significativa la qualità della vita del paziente emofilico.

Fig. 1 A-B. Artropatia emofilica anca destra di grado avanzato con coxa valga e antiversa (A) su cui è stata impiantata protesi totale non cementata con accoppiamento oxinium-polietilene (B).

ARTROPROTESI DI GINOCCHIO

Il ginocchio rappresenta la sede ove più frequentemente si ricorre ad una sostituzione protesica nel paziente emofilico (Fig. 2 A, B, C).
Dopo le prime pioneristiche esperienze degli anni '70-80, non sempre caratterizzate da risultati del tutto soddisfacenti [26,27,28] il miglioramento delle cure ematologiche e soprattutto l'evoluzione tecnologica delle protesi di ginocchio hanno reso questo intervento affidabile e dai risultati estremamente soddisfacenti [29,30,31]. In tutti i casi infatti i miglioramenti relativi a dolore, sanguinamento, allineamento dell'arto e capacità deambulatoria sono sorprendenti e determinano un netto incremento della qualità della vita del paziente emofilico.
Le problematiche emergenti, oltre al problema settico di cui abbiamo già parlato, sono rappresentate dal trattamento specifico delle gravi deformità articolari che caratterizzano l'artropatia emofilica al ginocchio e dalla giovane età dei paziente che richiedono una peculiare attenzione sia alla tecnica chirurgica che alla selezione dei materiali e della fissazione.
Per quanto riguarda la tecnica chirurgica vi sono due aspetti principali da affrontare: il ridotto arco di movimento, sia in flessione che in estensione, nonché la gestione delle deformità articolari.
Il ridotto arco di movimento rappresenta da sempre la principale sfida nell'approccio chirurgico del paziente emofilico, ed infatti in molte casistiche l'incremento medio dell'arco di movimento non supera i 20°, con una flessione media post-operatoria variabile da 60 a 75° [15]. Il ginocchio emofilico è infatti caratterizzato quasi sempre da una gravissima contrattura in flessione, da retrazioni capsulari e legamentose, da un retrazione dell'apparato estensore e da una grave limitazione della flessione che raramente supera i 90°.
Il primo problema da affrontare è pertanto l'esposizione: noi eseguiamo un'artrotomia pararotulea mediale che tuttavia spesso non è sufficiente per l'eversione della rotula e sono necessari tempi chirurgici accessori. In ordine eseguiamo lo *snip* del quadricipite e il distacco della tuberosità tibiale, evitando sempre il "*quadricep's turndown*"; per facilitare l'eversione in alcuni casi abbiamo eseguito le resezioni femorali come primo passaggio, o alternativamente la resezione tibiale senza lussare la tibia.
Eseguiamo quindi la resezione tibiale con un *slope* non superiore ai 3° e la resezione del femore distale aumentata di almeno 2 o 4 mm. Ambedue le scelte sono volte a migliorare le gravi contratture in flessione sempre presenti nel paziente emofilico. A questo punto completiamo i tagli femorali e successivamente eseguiamo il bilanciamento legamentoso selettivo dando la preferenza alla sostituzione del LCP e applicando una componente postero-stabilizzata.
La gestione delle deformità articolari talvolta richiede l'applicazione di cunei o spessori; più spesso abbiamo utilizzato spessori mediali a livello tibiale, o spessori posteriori a livello femorale. In questi casi utilizziamo uno stelo di estensione meta-diafisario con la modalità dell'"*exact fit*", cioè curando di non determinare un *fit* eccessivo che potrebbe determinare una riassorbimento metafisario col fenomeno dello *stress shielding*.
Eseguiamo costantemente la protesizzazione della rotula, diversamente da quanto facciamo nel trattamento dell'artrosi di ginocchio ove preferiamo la protesizzazione selettiva; diamo particolare importanza a centrare la rotula evitando sia il *tilt* che lo *shift* rotuleo; questo

Fig. 2 A-B-C. Severa distruzione articolare con grave deformità in varo in paziente emofilico di 37 aa (A). Impianto di protesi totale di ginocchio cementata con componente femorale in oxinium (B). Completo range di movimento a distanza di 3 mesi dall'intervento (C).

si ottiene curando in particolare l'allineamento rotatorio delle componenti femorale e tibiale che influenza strettamente il percorso della rotula protesica ed eseguendo una resezione rotulea con particolare attenzione alla direzione del taglio che deve essere parallelo all'equatore della rotula nativa, allo spessore del costrutto e alla posizione medio-laterale del bottone protesico; con tali accorgimenti è raro dover eseguire un *lateral release*, eventualmente preferendo una perforazione multipla del retinacolo piuttosto che un *release* formale.
Il secondo problema è la durata degli impianti per la giovane età nella quali questi pazienti ricorrono alla sostituzione protesica (34,5 aa. nella nostra casistica). Per tale motivo dal 2001 abbiamo utilizzato una componente femorale in zirconio ossidato (Oxinium) per cercare di ridurre i problemi relativi all'usura del polietilene [32] e utilizzando in questi casi impianti cementati.
Quando la qualità dell'osso lo rendeva possibile è stata impiegata un impianto con componente tibiale in *trabecular metal*, considerandoli idonei ad una componente non cementata particolarmente elastica, e riservando questa soluzione prevalentemente a pazienti con artropatia di anca e ginocchio omolaterale; l'elasticità del *trabecular metal* e il minore *lift off* di tale impianto permette alla tibia protesizzata di meglio assorbire carichi assiali particolarmente anomali quali in un paziente con artropatia sovra e sottostante (Fig. 3A, B, C, D, E, F).
Per quanto riguarda la nostra esperienza nel periodo compreso dal gennaio 1999 al dicembre 2009 abbiamo eseguito 67 protesi totali di ginocchio in pazienti affetti da artropatia emofilica con età media di 34,5 anni (*range* 24-72).
In 51 casi si trattava di protesi *Genesis* 43 ps e 8 cr, in 6 casi di protesi *Legion*, quando per la presenza di cunei siamo ricorsi e steli di estensione, in 7 casi abbiamo utilizzato una protesi *Next gen* con piatto tibiale non cementato in *trabecular metal*.
Solo in 3 casi, in presenza di una grave instabilità abbiamo utilizzato una protesi vincolata.
Con questo approccio abbiamo avuto un solo insuccesso costituito da un allentamento asettico della componente femorale risolta con un l'ausilio di un *cone* in *trabecular metal*.
Abbiamo peraltro revisionato 12 protesi impiantate in altri centri e in 8 casi si trattava di primi impianti vincolati con steli cementati

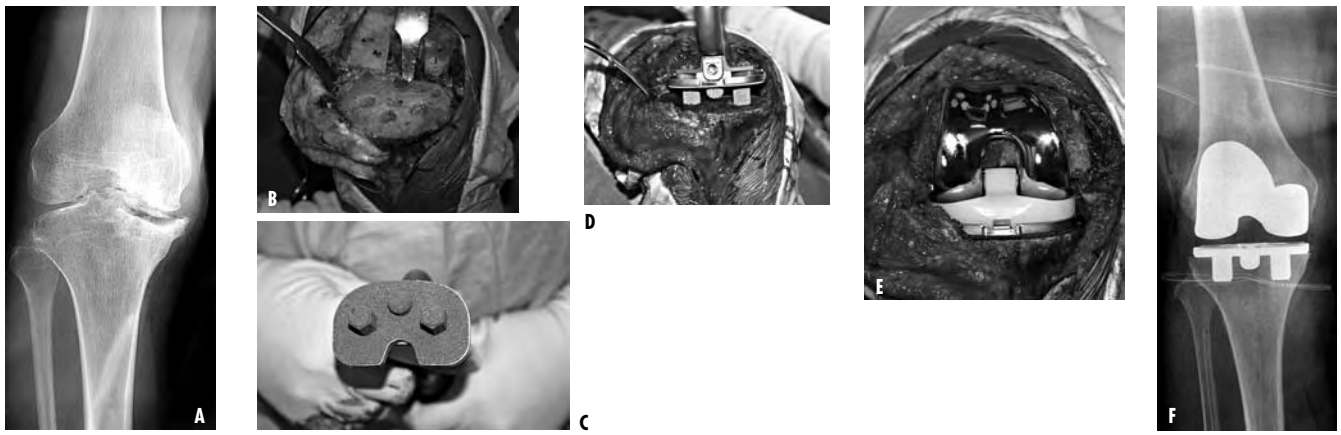

Fig. 3 A-B-C-D-E-F. Artropatia emofilica ginocchio destro in paziente di 42 aa (A). La buona qualità (B) ha permesso l'impianto di una componente tibiale a *press-fit* in *trabecular metal* modulare (C–D) con ottimo risultato intraoperatorio (E) e radiografico (F).

cui era conseguito in 3 casi un allentamento asettico e in 5 casi un allentamento settico.

Tutti gli allentamenti asettici sono stati revisionati con impianti *constrained* tranne uno nel quale la grave instabilità e la rilevante perdita di *bone stock* ha richiesto una protesi tumorale con femore cementato e tibia *press fit* e apporto di osso ingegnerizzato a colmare una estesa perdita ossea.

I fallimenti settici sono stati 3, di cui uno trattato con una revisione one stage. Si trattava di un paziente con infezione da stafilococco meticillino resistente, con inibitori, plurioperato e con fistola tibiale, cui era stata proposta l'amputazione di coscia; questo è stato sottoposto a bonifica della fistola, lembo di rotazione e revisione con protesi tumorale con componente femorale cementata e tibia press fit; la ampia lacuna tibiale e tutti gli spazi osteolitici sono stati colmati con osso ingegnerizzato e incubato in vancomicina; a 12 mesi di distanza è evidenza clinica, radiografica e laboratoristica di eradicazione dell'infezione; la ricostruzione ossea è ottimale e la funzione molto buone (Fig. 4A, B, C, D, E, F, G, H).

CONCLUSIONI

In conclusione la chirurgia protesi del paziente emofilico è una chirurgia complessa che richiede un'accurata pianificazione sia dal punto di vista farmacologico che da quello chirurgico. Deve essere eseguita in centri specializzati in quanto richiede una stretta collaborazione fra l'ematologo, l'ortopedico ed il fisiatra nella successiva fase di riabilitazione.

Con queste premesse i risultati sono più che soddisfacenti e consentono al paziente emofilico di recuperare un'autonomia di vita altrimenti gravemente pregiudicata dall'artropatia.

BIBLIOGRAFIA

1. Madhok R, York J, Sturrock RD. *Haemophilic arthritis.* Ann Rheum Dis 1991;50:588-91. Review.
2. Rodriguez-Merchan EC. *Pathogenesis, early diagnosis, and prophylaxis for chronic hemophilic synovitis*. Clin Orthop Relat Res 1997;(343):6-11. Review.
3. Hooiveld MJ, Roosendaal G, Jacobs KM, et al. *Initiation of degenerative joint damage by experimental bleeding combined with loading of the joint: a possible mechanism of hemophilic arthropathy.* Arthritis Rheum 2004;50:2024-31.
4. Wen FQ, Jabbar AA, Chen YX, et al. *C-myc proto-oncogene expression in hemophilic synovitis: in vitro studies of the effects of iron and ceramide*. Blood 2002;100:912-6.
5. Tajima T, Yoshida E, Yamashita A, et al. *Hemoglobin stimulates the expression of matrix metalloproteinases, MMP-2 and MMP-9 by synovial cells: a possible cause of joint damage after intra-articular hemorrhage*. J Orthop Res 2005;23:891-8. Epub 2005 Mar 2. Mar;(360):169-73.
6. Roosendaal G, van Rinsum AC, Vianen ME, et al. *Haemophilic arthropathy resembles degenerative rather than inflammatory joint disease*. Histopathology 1999;34:144-53.
7. Rodriguez-Merchan EC. *Methods to treat chronic haemophilic synovitis.* Haemophilia 2001;7:1-5. Review.
8. Rodriguez-Merchan EC. *Radionuclide synovectomy (radiosynoviorthesis) in hemophilia: a very efficient and single procedure.* Semin Thromb Hemost 2003;29:97-100. Review.
9. Fernandez-Palazzi F, Rivas S, Viso R. *Synovectomy with rifampicine in haemophilic haemarthrosis.* Haemophilia 2000;6:562-5.
10. Corrigan JJ Jr, Damiano ML, Leissinger C, et al. *Treatment of chronic haemophilic synovitis in humans with D-penicillamine*. Haemophilia 2003;9:64-8.
11. Innocenti M, Civinini R, Villano M, et al. *La viscosupplementazione nel trattamento dell'artropatia emofilica*. G.I.O.T. 2006;32:215-21.
12. Luck JV Jr, Silva M, Rodriguez-Merchan EC, et al. *Hemophilic arthropathy.* J Am Acad Orthop Surg 2004;12:234-45. Review.
13. Rodriguez-Merchan EC, Quintana M, Jimenez-Yuste V, et al. *Orthopaedic surgery for inhibitor patients: a series of 27 procedures (25 patients).* Haemophilia 2007;13:613-9.
14. Thomason HC 3rd, Wilson FC, Lachiewicz PF, et al. *Knee arthroplasty in hemophilic arthropathy*. Clin Orthop Relat Res 1999;(360):169-73.
15. Silva M, Luck JV Jr. *Long-term results of primary total knee replacement in patients with hemophilia*. J Bone Joint Surg Am. 2005;87:85-91.
16. Lehman CR, Ries MD, Paiement GD, et al. *Infection after total joint arthroplasty in patients with human immunodeficiency virus or intravenous drug use*. J Arthroplasty 2001;16:330-5.
17. Rodriguez-Merchan EC, Hedner U, Heijnen L, et al. *Prevention of haemophilic arthropathy during childhood. May common orthopaedic management be extrapolated from patients without inhibitors to patients with inhibitors?* Haemophilia 2008;14:68-81.
18. Powell DL, Whitener CJ, Dye CE, et al. *Knee and hip arthroplasty infection rates in persons with haemophilia: a 27 year single center experience during the HIV epidemic*. Haemophilia 2005;11:233-9.
19. Nelson IW, Sivamurugan S, Latham PD. *Total hip arthroplasty for hemophilic arthropathy.* Clin Orthop Relat Res 1992;(276):210-3.

Fig. 4 A-B-C-D-E-F-G-H. Esiti di protesi di ginocchio infetta impiantata in altra sede con fistola secernente in regione anteromediale tibiale e grave sofferenza della cute circostante (A-B-C). In un primo tempo chirurgico è stata eseguita una copertura della fistola con lembo di soleo (D). In un secondo tempo è stata eseguita una revisione one stage della protesi asportando a livello femorale i frammenti necrotici e impiegando osso ingegnerizzato impregnato di antibiotico (E). Controllo clinico e arco di movimento a distanza di 6 mesi (F-G-H).

[20] Viganó R, Whiteside LA, Roy M. *Clinical results of bone ingrowth TKA in patients with rheumatoid arthritis*. Clin Orthop Relat Res 2008;466:3071-7. Epub 2008 Jul 24.

[22] Kelley SS, Lachiewicz PF, Gilbert MS, et al. *Hip arthroplasty in hemophilic arthropathy.* Bone Joint Surg Am. 1995;77:828-34.

[22] Miles J, Rodríguez-Merchán EC, Goddard NJ. *The impact of haemophilia on the success of total hip arthroplasty.* Haemophilia 2008;14:81-4. Epub 2007 Nov 22.

[23] Yoo MC, Cho YJ, Kim KI, et al. *The outcome of cementless total hip arthroplasty in haemophilic hip arthropathy.* Haemophilia 2009;15:766-73.

[24] Goodman S, Gamble JG, Dilley M. *Hip motion changes in hemophilia*. J Pediatr Orthop. 1987;7:664-6.

[25] Mann HA, Choudhury MZ, Allen DJ, et al. *Current approaches in haemophilic arthropathy of the hip.* Haemophilia 2009;15:659-64. Epub 2009 Feb 27.

[26] Marmor L. *Total knee replacement in hemophilia*. Clin Orthop Relat Res 1977;(125):192-5.

[27] Goldberg VM, Heiple KG, Ratnoff OD, et al. *Total knee arthroplasty in classic hemophilia*. J Bone Joint Surg Am 1981;63:695-701.

[28] Figgie MP, Goldberg VM, Figgie HE 3rd, et al. *Total knee arthroplasty for the treatment of chronic hemophilic arthropathy.* Clin Orthop Relat Res 1989;(248):98-107.

[29] Norian JM, Ries MD, Karp S, et al. *Total knee arthroplasty in hemophilic arthropathy*. J Bone Joint Surg Am 2002;84-A(7):1138-41.

[30] Innocenti M, Civinini R, Carulli C, et al. *A modular total knee arthroplasty in haemophilic arthropathy.* Knee 2007;14(4):264-8. Epub 2007 Jun 29.

[31] Solimeno LP, Mancuso ME, Pasta G, et al. *Factors influencing the long-term outcome of primary total knee replacement in haemophiliacs: a review of 116 procedures at a single institution.* Br J Haematol 2009;145:227-34. Epub 2009 Feb 22.

[32] Innocenti M, Civinini R, Carulli C, et al. *The 5-year results of an oxidized zirconium femoral component for TKA.* Clin Orthop Relat Res. 2010;468:1258-63. Epub 2009 Oct 2.

Overview sulle malattie infettive dell'apparato locomotore

F. Aiuti, A. Esposito

INTRODUZIONE

Lo scopo di questa relazione è di riassumere le principali patologie infettive che interessano l'apparto muscolo-scheletrico e che sono spesso favorite da uno stato di immunodepressione.
L'immunodeficienza a volte è chiaramente manifesta e facilmente evidenziabile con le metodiche atte a valutare le varie componenti del sistema immunitario. In altre occasioni è presente solo un deficit funzionale, più difficilmente diagnosticabile.
La combinazione delle metodiche strumentali e delle indagini di laboratorio per l'identificazione dei possibili agenti eziologici permette la diagnosi delle principali malattie infettive muscolo-scheletriche.

MIOSITI

Si definiscono miositi le infezioni della muscolatura scheletrica. La classificazione più utilizzata distingue, in base alla eziologia e alla localizzazione, due forme:

1. forme piogeniche localizzate (piomiosite, gangrena gassosa, fascite necrotizzante)
2. forme non piogeniche generalizzate (mialgia epidemica, trichinosi, cisticercosi).

La piomiosite riconosce quale agente eziologico nella stragrande maggioranza dei casi lo Staphylococcus aureus e solo occasionalmente lo *Streptococcus pneumoniae* o enterobatteri Gram-negativi. A causa della sua distribuzione geografica è nota come "piomiosite tropicale": nelle regioni tropicali è, infatti, responsabile dell'1-4% delle ospedalizzazioni, soprattutto in età pediatrica. Recentemente la piomiosite è di sempre più frequente riscontro anche nei paesi a clima temperato, soprattutto in soggetti immunodepressi, come le persone con malattia da HIV (*Human Immunodeficiency Virus*) o diabete mellito. L'esordio in genere è acuto con febbre, dolore muscolare, edema del muscolo interessato, impotenza funzionale. I muscoli più frequentemente colpiti sono quelli degli arti inferiori e del tronco. La TAC consente di evidenziare l'ingrossamento del muscolo interessato e nelle fasi avanzate una raccolta ascessuale centrale con anello di rinforzo periferico dopo somministrazione del mezzo di contrasto. Il drenaggio chirugico della raccolta ascessuale è indispensabile e deve essere preceduto e seguito da una appropriata antibioticoterapia.
Per quanto riguarda la scelta dell'antibiotico da somministrare, talvolta essa è problematica per lo sviluppo di antibiotico resistenza. È sempre più frequente, infatti, il riscontro di infezioni da ceppi di *Staphylococcus aureus* meticillino-resistenti e di *Streptococcus pyogenes* eritromicina-resistenti [1-3].

La *gangrena gassosa* è causata nell'80% dei casi da *Clostridium difficile* e nel restante 20% dei casi da altri microrganismi del genere *Clostridium*, batteri Gram-positivi anaerobi che colonizzano come saprofiti la cute, il tratto digerente e le vie genitali femminili. L'infezione richiede due condizioni: in primo luogo, i clostridi devono essere inoculati nei tessuti; in secondo luogo, la tensione di ossigeno nei tessuti deve essere sufficientemente bassa perché essi possano proliferare e produrre tossine in grado di indurre mionecrosi. La gangrena gassosa è conseguente nel 50% dei casi a gravi traumi degli arti e nel 30% ad interventi chirurgici addominali e ginecologici; nel restante 20% dei casi viene definita spontanea e si osserva per lo più in soggetti immunodepressi (pazienti diabetici e neutropenici) o in pazienti affetti da neoplasie del colon.
La denominazione di gangrena gassosa è legata alla formazione di gas che provocano la comparsa di enfisema. Tale condizione è apprezzabile con la palpazione del muscolo interessato solo nelle fasi avanzate, ma con l'auscultazione è possibile apprezzare un fine crepitio già nelle fasi iniziali. L'infezione evolve con notevole rapidità e precocemente compaiono i segni dell'interessamento sistemico di tipo tossiemico (ipotensione, tachicardia e tachipnea). Lo scopo di una precoce e opportuna terapia chirurgica ed antibiotica è quello di prevenire le complicanze e ridurre la mortalità. La gangrena gassosa rappresenta un'emergenza chirurgica e richiede in alcuni casi l'amputazione dell'arto coinvolto e l'isterectomia quando è conseguente ad un aborto settico. L'antibiotico di prima scelta è stato per lungo tempo la penicillina G, ma studi recenti hanno mostrato come la somministrazione di inibitori della sintesi proteica (clindamicina, cloramfenicolo, rifampicina e tetracicline) sia più efficace in quanto in grado di interferire con la produzione delle tossine responsabili della mionecrosi e degli effetti tossici sistemici. Dal 1960 negli USA è stata utilizzata l'ossigenoterapia iperbarica, ma la sua efficacia in termini di riduzione della mortalità rimane ancora controversa. Sono disponibili in letteratura alcuni studi retrospettivi che documentano un aumento della sopravvivenza quando l'ossigenoterapia iperbarica viene effettuata precocemente in associazione alla terapia chirurgica ed antibiotica [4 5].

La *fascite necrotizzante* è un'infezione dei tessuti molli caratterizzata da una progressiva necrosi che si estende progressivamente e rapidamente ai piani muscolari.
Il microrganismo più strettamente legato alla necrotizzante è lo *Streptococco beta-emolitico di gruppo A*. In base alla eziologia se ne riconoscono, comunque, tre diversi tipi. Il tipo I, il più comune, è caratterizzato da un'infezione polimicrobica e si riscontra spesso in soggetti diabetici o con patologie vascolari periferiche. Altri fattori di rischio sono l'obesità, l'insufficienza renale cronica, l'infezione da HIV, l'abuso di alcool, l'utilizzo di droghe per via iniettiva, i traumi penetranti della cute, le perforazioni intestinali

da neoplasia o da diverticolite. A volte i traumi della cute non sono necessariamente estesi o profondi e spesso in persone anziane sono sufficienti piccole lesioni di continuo o da grattamento per indurre questa patologia.
Il tipo II è causato dallo *Streptococco di gruppo A* (*Streptococcus pyogenes*) da solo o in associazione a *Staphylococcus aureus*. Negli ultimi cinque anni sono diventate progressivamente più frequenti le infezioni causate da ceppi di stafilococco meticillino-resistenti, particolarmente tra tossicodipendenti per via iniettiva e soggetti defedati che vivono in comunità. Ad oggi lo stafilococco meticillino-resistente viene isolato da più del 40% delle ferite necrotiche. Da sottolineare, inoltre, il fatto che lo streptococco di gruppo A può sopravvivere e proliferare nei macrofagi, sfuggendo alla terapia antibiotica anche in tessuti adeguatamente vascolarizzati e facilmente raggiungibili dai farmaci. Il tipo III si riscontra a seguito della contaminazione di ferite cutanee profonde con acqua di mare contenente *Vibrio vulnificus*, per lo più in pazienti affetti da epatopatia cronica da HBV. Sebbene sia il tipo meno comune di fascite necrotizzante, è gravato da un elevato tasso di mortalità per il rapidissimo interessamento sistemico.
La terapia empirica di prima scelta era, fino a pochi anni fa, basata sulla somministrazione di penicillina e clindamicina, attive contro i microrganismi anaerobi Gram-positivi ed anche contro i clostridi. Poteva, in alcuni casi, essere opportuna l'aggiunta di un terzo farmaco attivo contro i microrganismi Gram-negativi. Oggi tale regime terapeutico è stato rivalutato a causa dell'emergenza di antibiotico resistenza. Vancomicina, linezolid e daptomicina sono gli antibiotici raccomandati per i batteri Gram-positivi meticillino-resistenti, causa di infezione soprattutto nei tossicodipendenti per via iniettiva. La clindamicina rimane utile in quanto in grado di inibire la produzione della proteina M e della esotossina dello *Streptococco di gruppo A*. I chinolonici hanno il vantaggio di un'ottima penetrazione nei tessuti molli e sono attivi contro i batteri Gram-negativi [6-8].
Sono state utilizzate le immunoglobuline per via endovenosa (IVIGs) per la loro capacità di legare le esotossine di streptococco e stafilococco e di modulare la secrezione di citochine ad attività proinfiammatoria, la cui secrezione risulta aumentata nella risposta infiammatoria sistemica. Tuttavia si tratta ancora di ricerche sperimentali e di studi non controllati.

ARTRITI SETTICHE

Fattori di rischio per lo sviluppo di artriti settiche sono: artrite reumatoide, protesi articolari, iniezioni endoarticolari di steroidi, ulcere cutanee, diabete mellito, alcoolismo, uso di droghe per via iniettiva. I pazienti con artrite reumatoide presentano la più alta frequenza di artriti infettive a causa della flogosi articolare cronica, della frequente rottura di noduli reumatoidi, della terapia immunosoppressiva [9]. La penetrazione dei batteri nell'articolazione può avvenire direttamente dal torrente ematico, per contiguità da un sito di infezione o per inoculazione diretta a seguito di traumi, interventi chirurgici, infiltrazioni intrarticolari. Entro poche ore si sviluppa una sinovite con marcato infiltrato neutrofilo e s'innesca un processo distruttivo della cartilagine articolare a seguito del rilascio di proteasi da parte delle cellule infiammatorie e dei condrociti [10 11].
Lo *Staphylococcus aureus* è il batterio isolato con maggiore frequenza a tutte le età. Il 90% dei pazienti presenta un coinvolgimento monoarticolare. Le infezioni poliarticolari si osservano per lo più nei pazienti con artrite reumatoide.
L'artrite settica è una malattia gravata da un elevato tasso di mortalità, fino all'11% [12]. Proprio per tale motivo deve essere considerata un'emergenza medico-chirurgica, che necessita di un immediato ed adeguato trattamento, finalizzato non solo alla riduzione della mortalità ma anche alla prevenzione di disabilità articolari permanenti. Poiché, come precedentemente detto, gli agenti eziologici di più frequente riscontro sono stafilococchi e streptococchi, il trattamento antibiotico iniziale, prima dell'isolamento dell'agente patogeno, dovrebbe prevedere l'utilizzo di farmaci attivi contro essi: penicilline resistenti alle β-lattamasi e cefalosporine. In pazienti a rischio per infezioni da stafilococchi meticillino-resistenti, soprattutto pazienti defedati che vivono in comunità, andrebbero utilizzati glicopeptidi come la vancomicina.
Gli enterobatteri possono essere causa di artriti settiche per lo più in soggetti anziani ed immunodepressi. Spesso tali batteri, in particolare Escherichia coli, presentano resistenza anche alle cefalosporine di terza generazione grazie alla loro capacità di produrre un ampio spettro di β-lattamasi. In tali casi può essere utile la somministrazione di carbapenemi, come il meropenem.
Il trattamento deve essere somministrato per più di sei settimane e nelle prime due settimane sarebbe opportuna la somministrazione parenterale per via endovenosa.

SPONDILODISCITI

Le spondilodisciti infettive vengono diagnosticate con sempre maggiore frequenza a causa dell'aumento della popolazione anziana ed immunodepressa, dell'incrementato utilizzo di procedure spinali invasive e delle migliorate tecniche di diagnostica per immagini.
Numerosi casi di spondilodiscite sono preceduti da infezioni con differente localizzazione: cute e tessuti molli, apparato respiratorio, tratto gastroenterico. Da questi siti l'infezione si diffonde al disco intervertebrale per via ematogena [13]. L'infezione può essere, inoltre, conseguenza di inoculazione diretta di agenti patogeni nello spazio discale a seguito di procedure spinali invasive (lo 0.1-4% di queste ultime è complicato da una spondilodiscite e precedenti procedure spinali invasive sono chiamate in causa nel 20-30% di tutti i casi di spondilodiscite) [14-16].
Nei soggetti immunodepressi l'eziologia è per lo più polimicrobica. In linea di massima, comunque, il microrganismo isolato più di frequente è lo *Staphylococcus aureus,* responsabile del 15-84% dei casi di spondilodiscite non tubercolare [17]. L'eziologia tubercolare è tipica di soggetti immunodepressi, alcoolisti, tossicodipendenti per via iniettiva, immigrati provenienti dall'Africa sub-sahariana e dal sud-est asiatico [18 19]. Le infezioni fungine rappresentano l'1% dei casi di spondilodiscite non tubercolare e di solito riconoscono quale agente causativo la *Candida albicans*. Meno frequente sono responsabili di spondilodiscite altre specie di *Candida* o di *Aspergillus* [20]. Fattori di rischio per le infezioni da Candida sono l'immunodepressione, il diabete, gli interventi chirurgici, l'uso di cateteri endovascolari, la somministrazione prolungata di antibiotici ad ampio spettro e l'ospedalizzazione in unità di terapia intensiva.

Per quanto riguarda la terapia, occorre sottolineare come la capacità dei diversi antibiotici di penetrare nel tessuto del disco intervertebrale non sia del tutto nota, a differenza di quanto avviene per il tessuto osseo, nel quale penetrano in maniera eccellente fluorochinoloni, clindamicina, rifampicina e metronidazolo e in maniera scarsa aminoglicosidi. Ovviamente, anche in questo caso, il trattamento empirico di prima scelta deve tenere in considerazione i dati epidemiologici che indicano gli stafilococchi come gli agenti eziologici di più frequente riscontro e la recente diffusione di ceppi meticillino-resistenti, soprattutto nelle infezioni acquisite in comunità. La terapia dovrebbe, infine, tenere in considerazione l'eventuale coinvolgimento neurologico, che viene considerato un fattore prognostico negativo in termini sia di morbidità (comparsa di sequele neurologiche permanenti) che di mortalità.

OSTEOMIELITI

Le osteomieliti possono essere classificate in base al loro decorso in forme acute o croniche, in base all'eziopatogenesi in forme a diffusione ematogena (19%), per inoculazione diretta di microrganismi (47%) o per diffusione da siti di infezione contigui (cute e tessuti molli), in base alla localizzazione in forme midollari, superficiali, localizzate o diffuse) [21 22]. In ogni forma di osteomielite l'agente patogeno di più frequente risconto è lo *Staphylococcus aureus* (50% dei casi). Nelle osteomieliti nosocomiali sono chiamati in causa con maggiore frequenza *Pseudomonas aeruginosa* ed enterobatteri. Le osteomieliti conseguenti ad ulcere cutanee o a piede diabetico sono per lo più polimicrobiche da streptococchi, stafilococchi, batteri Gram-negativi e batteri anaerobi. Nei soggetti immunodepressi possono essere isolati *Bartonella henselae*, *Mycobacterium avium complex*, *Candida albicans*. Nei tossicodipendenti per via iniettiva i germi patogeni di usuale riscontro sono *Staphylococcus aureus*, *Pseudomonas aeruginosa*, *Candida albicans* [23].

Il trattamento antibiotico, che deve essere instaurato precocemente in maniera empirica, in attesa dell'isolamento dell'agente eziologico, prevede la somministrazione per via parenterale, allo scopo di garantire una migliore penetrazione dei farmaci nel tessuto osseo, di vancomicina, per superare l'ostacolo della meticillino-resistenza, e di farmaci attivi contro i batteri Gram-negativi. Poiché alte dosi di antibiotico devono essere somministrate per via parenterale per lunghi periodi di tempo occorre porre particolare attenzione agli effetti collaterali. Il linezolid, dotato di attività contro i batteri Gram-positivi, compresi gli stafilococchi, gli streptococchi e gli enterococchi, è, ad esempio, responsabile di tossicità midollare e di neuropatie periferiche, se somministrato a lungo termine. Per tale motivo il suo utilizzo è limitato ai pazienti con osteomielite secondaria ad enterococchi vancomicina-resistenti o a quelli che non tollerano la vancomicina.

INFEZIONE DA HIV E APPARATO MUSCOLOSCHELETRICO

L'avvento della politerapia antiretrovirale, denominata anche Highly Active Antiretroviral Therapy (HAART), ha determinato un notevole allungamento della sopravvivenza dei pazienti con la malattia da HIV, che da infezione fatale è diventata una patologia cronica, gravata da una serie di complicanze metaboliche, cardiovascolari, renali, epatiche ed ossee. Tali complicanze sono in parte attribuibili allo stesso virus HIV ed in parte riconducibili agli effetti collaterali dei farmaci antiretrovirali [24 25].

Il riarrangiamento osseo è un'importante complicanza nel corso dell'infezione da HIV ed è causa di quadri di osteopenia/osteoporosi, osteomalacia e osteonecrosi.

Osteopenia ed osteoporosi sono le alterazioni ossee di più frequente riscontro: il rischio di sviluppare osteoporosi è 2.4 volte maggiore nei soggetti sieropositivi in trattamento antiretrovirale rispetto ai *naive* ed è 1.6 volte maggiore nei soggetti trattati con inibitori della proteasi rispetto a quelli che assumono schemi terapeutici alternativi.

L'equilibrio tra riassorbimento osseo ad opera degli osteoclasti e produzione ossea ad opera degli osteoblasti determina l'omeostasi del tessuto osseo. Nel corso dell'infezione da HIV questo equilibrio si altera per incremento dell'attività degli osteoclasti e per apoptosi ed inibizione dell'attività degli osteoblasti. La proteina gp 120 del virus HIV favorisce la differenziazione e potenzia l'attività degli osteoclasti attraverso l'up-regolazione di RANKL (receptor activator for nuclear factor kB ligand) e di M-CSF (macrophage colony-stimulating factor) rispettivamente nei linfociti T e nei macrofagi. Mentre M-CSF agisce principalmente favorendo la proliferazione dei precursori cellulari degli osteoclasti, RANKL gioca un ruolo chiave nella loro differenziazione e nella loro attivazione funzionale. Per quanto riguarda le interazioni tra HIV ed osteoblasti, gp 120 potenzia da parte degli osteoblasti l'epressione del TNF-α (tumor necrosis factor-α), che innesca l'apoptosi delle stesse cellule con meccanismo autocrino/paracrino.

Le interazioni tra inibitori della proteasi e tessuto osseo sono state studiate in vitro: nelfinavir, indinavir, saquinavir e ritonavir mostrano attività pro-osteoclastica, a differenza di lopinavir ed amprenavir. Per quanto riguarda gli effetti sugli osteoblasti indinavir e ritonavir sono in grado di determinare in vitro una sensibile diminuzione dell'attività degli osteoblasti [26].

L'osteomalacia sembra essere correlata soprattutto ad un'ipovitaminosi D, osservabile nelle fasi avanzate dell'infezione e nell'iperattivazione immunitaria conseguente.

Sebbene non siano ancora disponibili delle linee guida, è raccomandabile sottoporre i pazienti con malattia da HIV, soprattutto quelli che assumono una terapia antiretrovirale, a periodici controlli di laboratorio e strumentali finalizzati a valutare lo stato di salute dell'osso: densitometria ossea femorale e lombare, radiografia della colonna dorsale e lombare (per evidenziare eventuali fratture vertebrali), dosaggio del paratormone e della vitamina D, calcemia e fosfatemia, albuminemia, fosfatasi alcalina ossea, escrezione urinaria di calcio e fosfati, velocità di filtrazione glomerulare.

La terapia si basa su misure comportamentali, dietetiche e farmacologiche: modificazione dei fattori di rischio (abolizione del fumo di sigaretta, attività fisica, controllo del peso corporeo); adeguato introito di calcio e vitamina D con eventuali supplementi; terapia con bifosfonati. Prospettive terapeutiche future potrebbero essere basate sull'utilizzo di anticorpi monoclonali anti RANKL (deno-

sumab). Sono disponibili studi ad un anno su donne HIV negative in età postmenopausale, che documentano un incremento della densità minerale ossea e una riduzione del turnover osseo dopo terapia con tale farmaco.

In corso di infezione da HIV è stato, inoltre, descritto un aumento della prevalenza di malattie reumatiche. Artralgie/artriti sono presenti in più del 5% dei soggetti affetti e meno frequentemente sono state descritte artriti croniche erosive. Abbastanza frequenti in corso di infezione da HIV sono anche forme di spondiloartrite indifferenziata, che hanno aspetti clinici comuni con l'artrite reattiva e l'artrite psoriasica [27].

Nell'AIDS è più comune l'artrite psoriasica, che migliora con la terapia antiretrovirale.

Artriti settiche, osteomieliti e piomiositi sono state descritte come complicanze di una immunodepressione severa in corso di malattia da HIV e l'agente eziologico di più frequente riscontro è lo *Staphylococcus aureus,* soprattutto nei tossicodipendenti per via iniettiva. In pazienti con un numero di linfociti T $CD4^+ < 100$/mmc si riscontrano osteomieliti ed artriti settiche da micobatteri atipici (*Mycobacterium haemophilus and Mycobacterium kansasii*).

Un'osteomielite da *Mycobacterium avium intracellulare* è stata associata alla sindrome da immunoricostituzione dopo inizio del trattamento antiretrovirale.

Nel paziente con infezione da HIV il trattamento di un'eventuale malattia reumatica è lo stesso che si attua nel soggetto sieronegativo per HIV. Occorre solo porre maggiore attenzione nell'utilizzo dei farmaci immunosoppressori nei pazienti con elevato grado di compromissione immunitaria per l'ulteriore incremento del rischio di sviluppare infezioni opportunistiche.

In caso di dolori localizzati muscolari, ossei ed articolari, anche in assenza di modificazioni cutanee evidenti, è sempre utile richiedere esami diagnostici in grado di approfondire il sospetto diagnostico quali l'ecografia dei tessuti molli, la radiografia dello scheletro, la RM e la scintigrafia ossea con leucociti marcati.

CONCLUSIONI

In conclusione le infezioni muscolari, ossee ed articolari sono aumentate negli ultimi anni per l'aumento della età media dei pazienti, per le nuove patologie, come l'infezione da HIV, ed anche per l'immunodepressione iatrogena indotta da farmaci immunosoppressori usati per curare patologie sistemiche gravi quali le malattie autoimmuni.

BIBLIOGRAFIA

[1] Torralba KD, Quismorio FP Jr. *Soft tissue infections*. Rheum Dis Clin North Am 2009;35:45-62.

[2] Small LN, Ross JJ. *Tropical and temperate pyomyositis*. Infect Dis Clin North Am 2005;19:981-9.

[3] Roberts S, Chambers S. *Diagnosis and management of Staphylococcus aureus infections of the skin and soft tissue*. Intern Med J. 2005; 35:S97-105.

[4] Knapp O, Maier E, Mkaddem SB, et al. *Clostridium septicum alpha-toxin forms pores and induces rapid cell necrosis*. Toxicon 2010;55:61-72.

[5] Cimşit M, Uzun G, Yildiz S. *Hyperbaric oxygen therapy as an anti-infective agent*. Expert Rev Anti Infect Ther. 2009;7:1015-26.

[6] Olsen RJ, Musser JM. *Molecular pathogenesis of necrotizing fasciitis*. Annu Rev Pathol. 2010;5:1-31.

[7] Sarani B, Strong M, Pascual J, et al. *Necrotizing fasciitis: current concepts and review of the literature*. J Am Coll Surg 2009;208:279-88.

[8] Bartlett JG. *Methicillin-resistant Staphylococcus aureus infections*. Top HIV Med 2008;16:151-5.

[9] Mathews CJ, Weston VC, Jones A, et al. *Bacterial septic arthritis in adults*. Lancet 2010;6;375:846-55.

[10] Kaandorp CJ, Dinant HJ, van de Laar MA, et al. *Incidence and sources of native and prosthetic joint infection: a community based prospective survey*. Ann Rheum Dis 1997;56:470-5.

[11] Tarkowski A, Collins LV, Gjertsson I, et al. *Model systems: modeling human staphylococcal arthritis and sepsis in the mouse.* Trends Microbiol 2001;9:321-6.

[12] Coakley G, Mathews C, Field M, et al. *British Society for rheumatology standards, guidelines and audit working group. BSR & BHPR, BOA, RCGP and BSAC guidelines for management of the hot swollen joint in adults*. Rheumatology 2006;45:1039-41.

[13] Cottle L, Riordan T. *Infectious spondylodiscitis*. J Infect 2008;56:401-12.

[14] Lam KS, Webb JK. *Discitis*. Hosp Med 2004;65:280-6.

[15] Jiménez-Mejías ME, de Dios Colmenero J, Sánchez-Lora FJ, et al. *Postoperative spondylodiskitis: etiology, clinical findings, prognosis, and comparison with nonoperative pyogenic spondylodiskitis*. Clin Infect Dis 1999;29:339-45.

[16] Friedman JA, Maher CO, Quast LM, et al. *Spontaneous disc space infections in adults*. Surg Neurol 2002;57:81-6.

[17] Silber JS, Anderson DG, Vaccaro AR, et al. *Management of postprocedural discitis.* Spine J 2002;2: 279-87.

[18] Cormican L, Hammal R, Messenger J, et al. *Current difficulties in the diagnosis and management of spinal tuberculosis*. Postgrad Med J 2006 J;82:46-51.

[19] Grados F, Lescure FX, Senneville E, et al. *Suggestions for managing pyogenic (non-tuberculous) discitis in adults*. Joint Bone Spine 2007;74:133-9.

[20] Chia SL, Tan BH, Tan CT, et al. *Candida spondylodiscitis and epidural abscess: management with shorter courses of anti-fungal therapy in combination with surgical debridement*. J Infect 2005;51: 17-23.

[21] Chihara S, Segreti J. *Osteomyelitis*. Dis Mon 2010;56:5-31.

[22] Cierny G 3rd, Mader JT, Penninck JJ. *A clinical staging system for adult osteomyelitis*. Clin Orthop Relat Res 2003;414:7-24.

[23] Lew DP, Waldvogel FA. *Osteomyelitis.* N Engl J Med 1997;3;336:999-1007.

[24] Paccou J, Viget N, Legrout-Gérot I, et al. *Bone loss in patients with HIV infection*. Joint Bone Spine 2009;76:637-41.

[25] Brown TT, Qaqish RB. *Antiretroviral therapy and the prevalence of osteopenia and osteoporosis: a meta-analytic review*. AIDS 2006;14;20:2165-74.

[26] Borderi M, Gibellini D, Vescini F, et al. *Metabolic bone disease in HIV infection.* AIDS 2009;17;23: 1297-310.

[27] Nguyen BY, Reveille JD. *Rheumatic manifestations associated with HIV in the highly active antiretroviral therapy era*. Curr Opin Rhematol 2009;21:404-10.

Bacterial biofilms: the ultimate cause of implant-associated infections

Film batterico: causa primitiva delle infezioni negli impianti protesici

E. Meyle, G. M. Hänsch

Bacterial infections occurring after osteosynthesis or implantation of prostheses are serious complications in orthopaedic surgery. In the majority of cases, an antibiotic therapy is not successful. Infections therefore persist and can give rise to a progressive, destructive inflammatory process with massive tissue injury and osteolysis, an entity known as implant-associated posttraumatic osteomyelitis (for review see [1-5]). In most cases the removal of the implant, which might require extensive debridement and intricate, costly reconstructive surgery, is the only option. Therefore, in the recent years, considerable effort was put into unravelling the pathogenesis of implant-associated osteomyelitis as a prerequisite for an effective and eventually also causal therapy.

It became apparent that a specialised life-form of bacteria, the so-called "biofilm" was responsible for the persistent infection. Biofilms are defined as bacterial communities, where the bacteria are embedded in an extracellular polymeric substance, morphologically apparent as slime or film. In the case of implant-infection, the biofilm is attached rather firmly to the implant. The formation of the film is genetically programmed, with production of slime as a hallmark (reviewed in [6-8]).

Biofilm formation has been demonstrated for numerous bacteria species. In implant-associated infection, staphylococci are prevalent, and experimental data show that staphylococci readily attach to metal surfaces, especially in the presence of serum or plasma, and form biofilms there [9-11]. In vitro data imply that rough surfaces, as they are generated by handling for example – as shown in Fig. 1A – by clipping a wire favours the attachment of bacteria and hence biofilm formation (Fig. 1A).

The slimy matrix protects the bacteria against unfavourable environmental conditions, among others against antibiotics or biocides.

How the immune system deals with biofilm infection is not yet well understood. Most of our knowledge on bacteria-host defence interactions is derived from studying single, free swimming "planktonic" bacteria. Whether similar interactions occur also in biofilm infection is unknown. Moreover, the link between biofilm infection and the destructive inflammatory reaction is not yet understood, nor the pathomechanism of the ensuing osteolysis, that is a serious complication of implant-associated osteomyelitis.

To gain insight into the host defence against biofilm infections, the main object of our experimental research is focussed on systemic and local immune reaction in patients with implant-associated osteomyelitis. In that context, we assessed interactions between cells of the host defence with biofilms *in vitro.*

Institut für Immunologie der Universität Heidelberg, Germany

In the following, we will briefly summarise our findings:

1. Implant-associated osteomyelitis is a localised infection. Accordingly, systemic markers of infections, including fever or increased leukocyte counts are not regularly seen, but enhanced serum concentration of C-reactive protein (CRP) are found in approximately 85 % of the patients (our own data comprising 92 patients). An activation of phagocytic cells was also seen in the majority of patients, particularly of neutrophils, the so-called "first-line defence" against bacterial infection. Moreover, neutrophils, and to a lesser extent, T-lymphocytes, infiltrate the infected site, and can be recovered during surgery for functional analysis ex vivo. We found that these cells were highly activated, and "primed" for bactericidal and cytotoxic activity [12-15] (Fig. 1C; 1D).
2. The presence of neutrophils at the site of infection leads to the question whether these cells would be able to destroy biofilms. In order to analyse the interactions between PMN and biofilms of the staphylococci species we generated biofilms *in vitro.* Afterwards neutrophils from healthy donors were added and the effects were observed by means of time-lapse video microscopy. We saw that PMN migrated towards and across biofilms, and cleared areas of biofilm as they moved along. By laser scan microscopy and cytofluorometry we could detect and measure uptake of the bacteria by phagocytosis, similar to the process known for free swimming "planktonic" bacteria. After phagocytosis, the neutrophils died by a process known as "programmed cell death" (apoptosis) [16] (Fig. 1E-H).
3. Immediately after contact with the biofilm, the neutrophils also released lactoferrin, that in addition to its bactericidal activity is also known to inhibit biofilm formation what we could confirm in our experiments [17] (Fig. 1).

In Summary, our data indicate that biofilm infections are readily recognised by the immune system; Moreover, the appropriate immune cells infiltrate the infected site and are activated there; and in addition the biofilms are not inherently protected against the defence by neutrophils – at least *in vitro*.

Whether biofilms are attacked and cleared by PMN *in vivo* is difficult to prove, because a localised immune defence is likely to occur unnoticed by the patients. Only unsuccessful attempts of the host defence become apparent, particularly in late stages, when the tissue damage is already in an advanced state and the implant is loosening.

So the questions arise why in those patients the host defence is insufficient and how the infection is linked to the tissue damage.

With regard to the first question, the classical paradigm for infection "too little – too late" might hold true also for biofilm infection.

As the implant provides an especially attractive surface for the attachment of bacteria, and hence promotes biofilm formation, it is possible that the biofilms form faster than the neutrophils can infiltrate and destroy the biofilm.

With regard to the second question, a possible explanation is that this persistent biofilm infection elicits an ongoing neutrophil infiltration and activation. These neutrophils could then during the presumed phagocytosis – the main defence mechanism of neutrophils against invading pathogens – release cytotoxic entities, which in turn could attack the host cells and tissues, a process also known as "frustrated phagocytosis" [18 19]. The "frustrated PMN", but also dead and dying cells or the degraded tissue, would attract even more PMN, and also other cells of the immune system as reinforcement. In that situation two outcomes are possible: either the PMN together with the other cells of the immune response are now sufficiently activated to fight the biofilm resulting in a self-limitation of the local inflammatory response, or the host defence fails to clear the infection. In that case, the inflammatory reaction would progress, and tissue damage and loosening of the implant, would be the consequence. Of note, the proinflammatory environment might also attract monocytes as precursors of bone-degrading osteoclasts. There is evidence in the literature that proinflammatory mediators might promote the generation of osteoclasts [20-25]. In that, the persistent biofilm infection could finally be linked to bone resorption, as it occurs in patients with implant-associated osteomyelitis.

So far, the therapeutic options are rather limited. Attempts are made to select antibiotics or biocides that alone or in combination with other means, can detach, solubilise and eliminate established biofilms. Another major objective in research is the prevention of biofilm infection, e.g. by modifying the implanted materials or by impregnating them with antibiotics in order to inhibit attachment of bacteria and hence biofilm formation. Impregnated bone cement or silver-coated osteosynthesis materials are now available; their efficacy in clinical settings is now being tested.

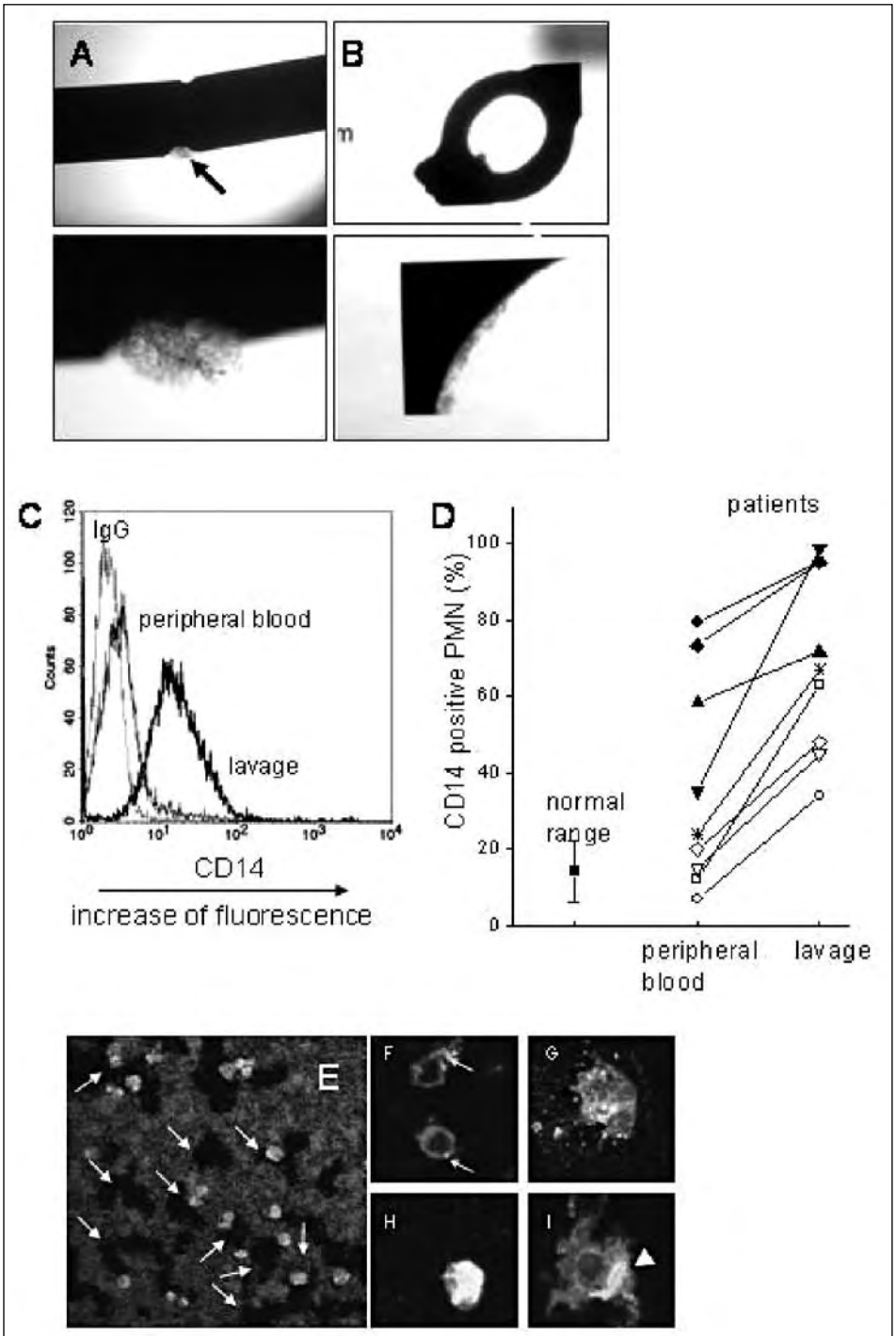

Fig. 1. Biofilms grown on metal implants: Shown is a Kirschner wire (A) where a *Staphylococcus aureus* biofilm (stained in red) is formed at a site of minor damage of the wire (arrow). The lower panel shows an enlargement of this area. In (B) a plate decorated with a biofilm is shown. (C) In the course of implant-associated osteomyelitis neutrophils are activated as seen by up-regulation of surface receptors, for example of the LPS-receptor CD14. Here, the results of cytofluorometric analysis of an individual patient is shown with IgG representing the isotype ("negative") control, and the other two histograms the expression of CD14 on the neutrophils isolated out of the peripheral blood and of cells recovered from the infected site ("lavage"). In (D) data of 10 patients are summarised. Each line represents one patient, with line connecting the mean fluorescence values obtained for the peripheral blood cells with that of the cells from the lavage. One the very left, the normal values (mean of 20 healthy donors) is shown.
(E) When neutrophils (large green dots with red rims) were placed on a biofilm (grown *in vitro*; stained green) areas depleted of biofilm (black areas) became apparent within 30 to 60 min, especially in the vicinity of the PMN (arrows). (F) The enlargement of selected cells shows binding of bacteria (small green dots) to the cells followed by uptake of those bacteria, shown in (G), which eventually results in a yellow staining of the cell (H). In parallel to the uptake, the neutrophils degranulate and release, among other components, lactoferrin (I), apparent as green "patches" around the cell (arrowhead).

REFERENCES

1 Lew DP, Waldvogel FA. *Osteomylitis*. N Engl J Med 1997;336:999-1007.

2 Tsukayama DT. *Pathophysiology of Posttraumatic Osteomyelitis*. Clin Orthop Relat Res 1999;360:22-9.

3 Costerton JW, Stewart PS, Greenberg EP. *Bacterial Biofilms: a common cause of persistent infections*. Science 1999;284:1318-22.

4 Donlan RM. *Biofilms and device associated infections*. Emerg Infect Dis 2001;7:277-81.

5 Wagner C, Obst U, Hänsch GM. *Implant-associated posttraumatic osteomyelitis: collateral damage by local host defense?* Int J Artif Org 2005;28:1172-80.

6 Watnick B, Kolter R. *Biofilms, city of microbes*. J Bacteriol 2000;182:2675-9.

7 Davey ME, O'Toole GA. *Microbial biofilms: from ecology to molecular genetics*. Microbiol Mol Biol Rev 2000;64:847-67.

8 Dunne WM jr. *Bacterial adhesion: seen any good biofilms lately?* Clin Microbiol Rev 2002;15:155-66.

9 Marrie TJ, Costerton JW. *Mode of growth of bacterial pathogens in chronic polymicrobial human osteomyelitis*. J Clin Microbiol 1985;22:924-33.

10 Arciola CR, An YH, Campoccia ME, et al. *Etology of implant orthopedic infections: a survey on 1027 clinical isolates*. Int J Art Or 2005;28:1091-1100.

11 Gristina AG, Naylor P, Myrvik Q. *Infections from biomaterials and implants: a race for the surface*. Med Prog Technol 1988-1989;14:205-24.

12 Wagner C, Kondella K, Bernschneider T, et al. *Post-traumatic osteitis: analysis of inflammatory cells recruited into the site of infection*. Shock 2003;20:503-10.

13 Wagner C, Heck D, Lautenschlager K, et al. *T lymphocytes in implant-associated posttraumatic osteomyelitis: Identification of cytotoxic T effector cells at the site of infection*. Shock 2006;25:241-6.

14 Wagner C, Kaksa A, Müller W, et al. *Polymorphonuclear neutrophils in posttraumatic osteomyelitis: Cells recovered from the inflamed site lack chemotactic activity but generate superoxides.* Shock 2004;22:108-15.

15 Zimmermann F, Lautenschlager K, Heppert V, et al. *Expression of elastase on polymorphonuclear neutrophils in vitro and in vivo: Identification of CD11b as ligand for the surface-bound elastase.* Shock 2005;23:216-23.

16 Günther F, Stroh P, Wagner C, Obst U, Hänsch GM. *Phagocytosis of staphylococci biofilms by polymorphonuclear neutrophils: S. aureus and S. epidermidis differ with regard to their susceptibility towards the host defense.* Int J Artif Org 2009;32:565-73.

17 Singh PK, Parsek MR, Greenberg EP, et al. *A component of innate immunity prevents bacterial biofilm development.* Nature 2002;417:552-5.

18 Wagner C, Obst U, Hänsch GM. *Implant-associated posttraumatic osteomyelitis: collateral damage by local host defense?* Int J Artif Org 2005;28:1172-80.

19 Gardiner EE, Mok SS, Sriratana A, et al. *Polymorphonuclear neutrophils release 35S-labelled proteoglycans ino cartilage during frustrated phagocytosis.* Eur J Biochem 1994;221:871-9.

20 Goldring SR. *Inflammatory mediators as essentials elements in bone remodeling*. Calcif Tissue Int 2003;73:97-100.

21 Walsh NC, Gravallese EM. *Bone loss in inflammatory arthritis: mechanisms and treatment strategies.* Curr Opin Rheumatol 2004;16:419-27.

22 Horowitz MC, Lorenzo JA. *The origin of osteoclasts 2004;16(4):456-464 of osteoclastogenesis and bone resorption is a mechanism for the increased osteolysis of metastatic bone disease.* Bone 2003;33:28-37.

23 Bendre MS, Montague DC, Peery T, Akel NS, et al. *Interleukin-8 stimulation of osteoclastogenesis and bone resorption is a mechanism for the increased osteolysis of metastatic bone disease.* Bone 2003;33:28-37.

24 Boyle WJ, Simonet WS, Lacey DL. *Osteoclast differentiation and activation.* Nature 2003;423:337-42.

25 Kudo O, Fujikawa Y, Itonaga I, et al. *Proinflammatory cytokines (TNFalpha/IL-1alpha) induction of human osteoclast formation.* J Pathol 2002;198:220-7.

Le infezioni tubercolari dell'apparato locomotore

M. D'Arienzo, L. Camarda, M. Ferruzza, S. Mannino, A. Sanfilippo

RIASSUNTO

Gli AA dopo aver presentato i dati epidemiologici più importanti della TBC osteoarticolare, si soffermano sulla fisiopatologia, il quadro clinico e radiografico delle localizzazioni più frequenti sottolineando i segni clinici e radiografici tipici di queste lesioni e l'importanza della RM, specie se eseguita con mezzo di contrasto, nella diagnosi precoce della malattia.
Vengono inoltre presi in considerazione gli aspetti evolutivi della malattia sia prima che dopo l'introduzione dei farmaci antitubercolari, la terapia medica ed il trattamento incruento e chirurgico delle varie forme.
Gli AA concludono che la TBC è una malattia purtroppo sempre di attualità contrariamente a quanto si pensava alla fine degli anni settanta quando si diffuse la convinzione che essa fosse stata debellata.
Importante è fare la diagnosi il più precocemente possibile, perché l'inizio precoce della terapia medica associata al trattamento ortopedico può assicurare la guarigione nel 90% dei casi, mentre negli altri casi si deve ricorrere agli interventi chirurgici.

Parole chiave: infezione; tubercolosi; apparato locomotore

SUMMARY

After introducing the most important epidemiological data about osteoarticular tuberculosis, the AA focus on the pathophysiology, clinical manifestations and radiographic signs of the most frequent localizations, highlighting the most typical clinical and radiographic signs and the importance of MRI, especially MRI-contrast, in order to make an early diagnosis. Developmental aspects of the disease after as well as before the pharmacologic treatment and both surgical and non-surgical treatment, have also been considered. Authors deduce that TBC is a disease that unfortunately is still current, although in the late seventies it seemed to be eradicated. It's important to make a diagnosis as soon as possible, because a medical therapy associated to an orthopaedic treatment can guarantee the healing in 90% of cases, while in the other cases is necessary a surgical intervention.

Key words: infection; tuberculosis; skeletal system

Clinica Ortopedica e Traumatologica dell'Università di Palermo

INTRODUZIONE

La tubercolosi osteo-articolare può localizzarsi in tutte le strutture ossee ed articolari dell'organismo e nel 20-40% dei casi si associa ad una forma viscerale [1,2].
Le localizzazioni extravertebrali, oggetto della nostra relazione, rappresentano la metà delle tubercolosi osteo-articolari [1,3,4].

GENERALITÀ

La TBC, causata quasi esclusivamente dal Mycobacterium tubercolosis, può localizzarsi e a livello osteo-articolare con una frequenza variabile, a seconda delle varie statistiche, dal 66 all'84% e, più raramente, a livello esclusivamente osseo (osteite-osteomielite), anche se quest'ultima forma è nettamente più frequente nei bambini soprattutto dei paesi sottosviluppati, zone queste di endemia tubercolare [2,5,6].
Le sedi più colpite sono l'anca ed il ginocchio, seguite dal collo piede, dalla spalla, dal gomito, dal polso e dalla sacro-iliaca, mentre le ossa più interessate sono il femore, la tibia, l'ischio, la clavicola e le coste [2,3,5-8].
Le localizzazioni multiple sono rare (3-10%) e non vi sono differenze per quanto riguarda il sesso [5,7-10].
Numerosi fattori possono favorire l'insorgenza della TBC e tra questi ricordiamo la malnutrizione, le cattive condizioni igienico-sanitarie, il diabete, i deficit immunitari, l'HIV, l'insufficienza renale, l'etilismo, la cirrosi epatica, etc. [2,6,8,11-13].

FISIOPATOLOGIA

Si tratta di forme paucibacillari con un bacillo di Koch a crescita lenta che si diffonde per via ematogena a partenza da un focolaio primario polmonare [7,14].
Se si localizza nelle zone di osso spongioso riccamente vascolarizzato, si instaura un'osteomielite specifica caratterizzata da ipervascolarizzazione e demineralizzazione importante con proliferazione granulomatosa e susseguente necrosi ossea, con formazione di ascessi freddi che hanno la tendenza a migrare ed a fistolizzarsi [15].
Dall'osso il processo si può estendere all'articolazione sia attraverso la capsula che per distruzione della cartilagine.
Se l'infezione comincia dalla membrana sinoviale, il processo evolve più lentamente e si assiste alla formazione di un panno sinoviale che erode i margini ossei e la superficie articolare, a partire dalla periferia; nelle forme avanzate i frammenti cartilaginei e l'accumulo di materiale fibrinoso possono portare alla formazione di corpi estranei, i granuli orizoidei [15].

QUADRO CLINICO E RADIOGRAFICO

Il quadro clinico di un'osteo-artrite tubercolare è caratterizzato da un decorso sub-acuto o cronico con un'evoluzione progressiva della durata di molti mesi.
Il dolore, la tumefazione, l'impotenza funzionale e la limitazione articolare fino all'anchilosi sono i segni più costanti; l'ipotrofia si manifesta prevalentemente negli stadi avanzati della malattia ed una linfoadenopatia satellite non è rara.
Gli ascessi freddi sono presenti nel 20-25% dei casi mentre le fistole si riscontrano nel 15%.
A livello dell'anca nelle fasi più avanzate oltre all'achilosi si può riscontrare una lussazione (Fig. 1) più frequente nei bambini, o una protrusione acetabolare, mentre nel ginocchio prevale, nelle fasi avanzate, una subanchilosi (Fig. 2) essendo la lussazione posteriore o laterale della tibia meno frequente. Un cenno particolare merita la localizzazione alle ossa lunghe della mano, metacarpi e falangi, anche questa tipica dei bambini, dove si realizza un quadro denominato "spina ventosa" con dolore e tumefazione dei segmenti interessati.
I sintomi generali sono frequenti e sono costituiti da tosse, febbricola serotina, astenia, anoressia e dimagrimento.
Il quadro radiografico inizialmente non mostra alcuna lesione ad eccezione di un ispessimento delle parti molli. In uno stadio più avanzato si riscontrano osteoporosi diffusa, distruzione della cartilagine e dell'osso con erosioni, geodi subcondrali in genere comunicanti con l'articolazione (carie ossea) e restringimento dell'interlinea articolare. In fase avanzata se non si è intervenuti con terapia adeguata, si può assistere, specie nei bambini, a quadri di anchilosi e sublussazioni o lussazioni soprattutto a carico dell'anca.
L'introduzione della RM ha permesso di evidenziare alterazioni, quali presenza o meno di panno sinoviale, edema ed erosioni ossee, anche nelle fasi iniziali permettendo così una diagnosi precoce ed un trattamento medico adeguato prima che si verifichino lesioni gravi a carico delle ossa e delle articolazioni.
La scintigrafia ossea mostra prevalentemente segni di ipercaptazione che sono però aspecifici e pertanto l'esame di maggior utilità, oltre all'esame batteriologico, per la diagnosi precoce è la RM meglio se eseguita con mezzo di contrasto.

Fig. 1. Quadro di lussazione di anca destra in esiti coxite tubercolare.

Fig. 2. Gonilite tubercolare esitata in anchilosi dopo trattamento con farmaci antitubercolari ed immobilizzazione per tre mesi.

EVOLUZIONE

Prima dell'introduzione dei farmaci specifici l'osteo-artrite tubercolare era una malattia grave che portava ad estese alterazioni osteo-cartilaginee, ad anchilosi, a lussazioni, ad ascessi che frequentemente si fistolizzavano favorendo così un'infezione secondaria il più delle volte stafilococcica e si poteva arrivare anche alla morte specie in bambini ed in soggetti defedati o immunodepressi.
Attualmente la prognosi quoad vitam è favorevole e quella *quoad functionem* è in rapporto alla precocità della diagnosi e quindi del trattamento [9].
Per poter parlare di guarigione, tutti gli AA concordano nel sostenere che occorre la scomparsa dei segni clinici generali e locali, la normalizzazione degli esami di laboratorio, la scomparsa delle alterazioni radiologiche che comunque va ricordato impiegano parecchi mesi per normalizzarsi e che non si può parlare di guarigione definitiva se non sono passati almeno 5 anni senza recidive [6 9 10 16 17].

TERAPIA

Il trattamento della tubercolosi osteo-articolare può essere medico o chirurgico, quest'ultimo riservato a casi particolari o a complicazioni. Il trattamento medico, impiegato per la prima volta nel 1944 dopo la scoperta della streptomicina, si basa attualmente sull'utilizzo di rifampicina (dose massima pro die: 600mg), isoniazide (d.m. 300mg), etambutolo (d.m. 1600mg.) e pyrazinamide (d.m. 2 gr.) per 2 mesi, per passare successivamente all'associazione di rifampicina e isoniazide per 10 mesi; un trattamento medico più prolungato attualmente non è più consigliato [6 18 19].

Il trattamento medico deve essere associato nelle forme distruenti anche all'immobilizzazione in posizione funzionale per 3-6 mesi per prevenire e/o correggere le deformità.

Il trattamento chirurgico viene attualmente impiegato sempre meno e può essere precoce e tardivo; il primo si propone di preservare la funzione articolare e la stabilità ossea e deve essere eseguito se 3 o 4 mesi di terapia medica non hanno sortito alcun effetto.

Gli interventi più comunemente eseguiti sono il drenaggio di ascessi, la sinoviectomia e il dèbridment osteo-articolare con exeresi dei tessuti necrotici, dei sequestri ossei e pulizia delle cavità purulente ed il curettage osseo nelle osteomieliti. Un'artrodesi precoce può essere eseguita nel piede soprattutto nei casi in cui non si ha alcuna risposta al trattamento medico eseguito per almeno 3-4 mesi.

La chirurgia tardiva ha uno scopo funzionale di ricostruzione e di stabilizzazione di un'articolazione seriamente compromessa con associata deformità e/o instabilità. L'intervento più utilizzato è l'artrodesi che permette di ottenere una guarigione dell'infezione e di assicurare un'articolazione stabile e non dolorante e che a livello dell'anca viene prevalentemente eseguita per via extrarticolare secondo Brittain.

Le protesi d'anca e di ginocchio non devono mai essere utilizzate nella fase attiva della malattia ed anche a processo spento bisogna procedere con cautela perché l'intervento lo può riattivare. Le linee guida attuali [10 20] sono per un'attesa di almeno dieci anni dopo lo spegnimento del focolaio e l'impianto di protesi deve essere accompagnato da terapia medica specifica per 3-6 mesi.

CONCLUSIONI

La tubercolosi è sempre una malattia di attualità contrariamente a quanto si pensava alla fine degli anni settanta quando si diffuse la convinzione che la malattia tubercolare fosse stata debellata. Nel 1993 l'OMS ha definito la TBC una *global emergency* e successivamente ha dichiarato che il 1995 è stato l'anno in cui è stato registrato il maggior numero di decessi per TBC. La globalizzazione e l'approdo in Europa di immigrati regolari o clandestini provenienti da paesi ad alta endemia tubercolare ci obbligano a riavere una cultura "tisiologica" per affrontare adeguatamente la recrudescenza della malattia e la sua nuova aggressività dovuta alla coinfezione TBC-HIV e alla multifarmacoresistenza.

A tutt'oggi nonostante l'introduzione di nuove tecniche diagnostiche, quali l'RM, che però sono aspecifiche, il ritardo diagnostico medio è di 6 mesi e la diagnosi di certezza si basa ancora oggi sulle prove batteriologiche e/o anatomo-patologiche. Se la diagnosi viene fatta nelle fasi iniziali della malattia, nella TBC osteo-articolare il trattamento medico eventualmente associato ad immobilizzazione può assicurare la guarigione in oltre il 90% dei casi; in casi particolari e nelle forme avanzate gli interventi chirurgici rappresentano il trattamento elettivo.

BIBLIOGRAFIA

1. Pertuiset E, Beaudreuil J, Horusitzky A, et al. *Aspects épidémiologiques de la tubercolose ostéo-articulaire de l'adulte. Étude rétrospective de 206 cas diagnostiqués en région parisienne durant la période 1980-1994*. Presse Méd 1997;26:311-5.
2. Houshian S, Poulsen S, Riegels-Nilesen P. *Bone and joint tuberculosis in Denmark. Increase due to immigration*. Acta Orthop Scand 2000;71:312-5.
3. Watts HG, Lifeso RM. *Tuberculosis of bone and joints.* J Bone Joint Surg [Am] 1996;78:288-98.
4. Pertuiset E, Beaudreuil J, Horusitzky A, et al. *Spinal Tuberculosis in adults A study of 103 cases in a developed country, 1980-1994*. Medicine 1999;78:309-20.
5. Monach PA, Daily JP, Rodriguez-Herrera §G, et al. *Tuberculosis osteomyelitis presenting as shoulder pain.* J Rheumatol 2003;30:851-586.
6. Teklali Y, Fellous El Alami Z, El Madhi T, et al. *La tuberculose ostéo-articulaire chez l'enfant (mal de Pott exclu): à propos de 106 cas.* Rev Rhum Mal Ostéoartic 2003;70: 595-99.
7. Martini M. *La tubercolose ostéo-articulaire*. Berlin: Springer-Verlag, 1988: 215.
8. Benbouazza K, El Maghraoui A, Lazrak N, et al. *Les aspects diagnostiques de la tubercolose ostéo-articulaire. Analyse d'une série de 120 cas identifiés dans un service de rhumatologie*. Sem HôpParis 1999;75:1057-64.
9. Pertuiset E, Beaudreuil J, Horusitzky A, et al. *Traitement médical de la tubercolose ostéo-articulaire. Étude rétrospective de 143 cas chez l'adulte.* Rev Rhum Mal Ostéoartic 1999;66:26-31.
10. Tuli SM. *General principles of osteoarticular tuberculosis. Clin Orthop* 2002;398:11-9.
11. Evanchick CC, Davis DE, Harrington TM. *Tuberculosis of peripheral joints: an often missed diagnosis.* J Rheumatol 1986;13:187-9.
12. Garrido G, Gomez-Reino JJ, Fernandez-Dapica P, et al. *A review of peripheral tuberculous arthritis.* Semin Arthritis Rheum 1988;18:142-9.
13. Cottin S, Tanguy G, Ponge A, et al. *Tuberculose multifocale des os chez une femme âgée de race blanche.* Rev Rhum Mal Ostèoartic 1987;54:745-9.
14. Jellis JE. *Bacterial infections: bone and joint tuberculosis*. Bailliéres Clin Rheumatol 1995;9:151-9.
15. Vuyst de D, Vanhoenacker F, Gielen J, et al. *Imaging features of musculoskeletal tuberculosis*. Eur Radiol 2003;13:1809-19.
16. Dhillon MS, Nagi ON. *Extraspinal tuberculosis: tuberculosis of the foot and ankle*. Clin Orthop 2002;398:93-9.
17. Pertuiset E. *Traitement medical de la tubeculose ostéo-articulaire en 1998*. Rev Rhum Mal Ostéoartic 1999;66:171-7.
18. Chang JH, Kim SK, Lee WY. *Diagnostic issues in tuberculosis of the ribs with a review of 12 surgically proven cases*. Respirology 1999;4:249-53.
19. Chen WS, Wang Cj, Eng HL. *Tuberculous arthritis of the elbow*. Int Orthop 1997;21:367-70.
20. Babhulkar S, Pande S. *Extraspinal tuberculosis: tuberculosis of the hip.* Clin Orthop 2002;398:93-9.

L'artrite infettiva ematogena oggi

E. Meani, A. Pellegrini, P. Trezza

RIASSUNTO

L'artrite infettiva è ancora oggi una patologia grave e potenzialmente invalidante; pur non mancando strumenti diagnostici e tecniche terapeutiche valide, il paziente che ne è affetto spesso rischia danni articolari irreversibili.
Il principale fattore di rischio è risultato essere il ritardo diagnostico. La diagnosi si fonda principalmente sull'anamnesi e sull'esame clinico dell'articolazione colpita; le tecniche radiologiche non sono all'inizio dirimenti essendo poco sensibili (radiologia tradizionale) e poco specifiche (scintigrafia, RMN) per il tipo di patologia in questione, mentre, perché gli esami microbiologici vengano eseguiti tempestivamente per conferma della diagnosi clinica e per orientamento terapeutico, è necessaria la conoscenza dell'esistenza, della diffusione e della gravità della malattia.
Negli anni è stata proposta una classificazione della patologia che tiene conto dei quadri di danno articolare ed osseo e che funge anche da valido strumento per indirizzare la terapia successiva.
Il *debridement* artroscopico rappresenta oggi, nei quadri e nelle articolazioni in cui sia tecnicamente realizzabile, il *gold standard* terapeutico per la cura delle artriti infettive.
L'infezione tubercolare, che ha rappresentato in passato una causa relativamente comune di artrite ematogena, dopo un periodo di sostanziale riduzione della sua incidenza e prevalenza nel nostro Paese, vede oggi una nuova espansione dei casi registrati anche in considerazione degli attuali flussi migratori.

Parole chiave: ematogena, artrite, infezione, tubercolosi, arthroscopia

SUMMARY

The septic arthritis is still today a severe disease that can seriously affect the articular function.
Even if we have many diagnostic therapeutic tools available, the affected patient often is exposed to irreversible articular damages.
The main risk factor is represented by the diagnostic delay. The diagnosis is mainly based on the patient medical history and the clinical examination of the affected articulation. The imaging techniques are in the early period not enough sensitive (traditional x-ray examination) and not specific (MRI, bone scan).
On the other hand to proceed prompltly with microbiological samples, such as cultures and antibiograms, the infective disease has to move on to more severe steps, and the diffusion, prevalence and gravity of this pathology has to be well understood and suspected by the surgeon.
In the last decades a classification of the disease has been proposed, which is also useful for the subsequent surgical planning.
The arthroscopic debridement is today the procedure of choice for all those cases where it can be performed safely.
The tubercular arthritis, that in the past has represented a quite common cause of haematogenous infective arthritis, after a substantial reduction in the last 40 years, is now bursting up in our Country due to the current migratory flow.

Key words: haematogenous, arthritis, infection, tuberculosis, arthroscopy

Unità Operativa per il Trattamento delle Complicanze Settiche Osteoarticolari (COS), Istituto Ortopedico G. Pini, Milano

Indirizzo per la corrispondenza:
Paolo Trezza, Istituto Ortopedico G. Pini, via Pini 3, 20122 Milano.
E-mail: paolo.trezza@gpini.it

EPIDEMIOLOGIA

Ad una ricerca nei motori *Medline* e *Embase*, riguardo a tutte le pubblicazioni indicizzate sino al 1960 per le parole chiave "artrite infettiva", il numero totale di risultati è stato pari a 169 voci, delle quali 8 strettamente inerenti infezioni ematogene della prima infanzia, ma ben 145 a quadri di artrite tubercolare!
Nel corso degli ultimi decenni hanno avuto luogo alcuni cambiamenti significativi sia nell'epidemiologia che nella microbiologia e nella terapia delle artriti infettive. I batteri Gram-negativi rappresentano una causa in aumento di infezione, in particolare nei pazienti immunocompromessi; gli anaerobi sono spesso implicati nelle infezioni generatesi a partire da materiali impiantati (protesi vascolari, impianti dentari, cateteri a permanenza). I Gram-negativi e gli anaerobi sono spesso presenti nelle osteoartriti polimicrobiche non ematogene (post-traumatiche, post-chirurgiche), ma, ancora oggi lo Stafilococco aureo rimane la causa più comune di osteortrite ematogena acuta, con gli Stafilococchi coagulasi negativi e poi di seguito gli Streptococchi e l'Haemophilus influenza e responsabili per gran parte dei restanti casi. Una diagnosi microbiologica accurata è comunque fondamentale.
Essa va ottenuta attraverso la colorazione di Gram e l'esame colturale a partire da agoaspirato o biopsia articolare.
I prelievi effettuati devono essere più d'uno, raccolti prima dell'inizio di qualsivoglia terapia antibiotica, o dopo adeguata sospensione della stessa.
Ai più comuni organismi causa di artrite infettiva dell'adulto, che sono poi gli stessi responsabili della gran parte delle osteiti settiche e delle osteomieliti, va aggiunta l'artrite gonococcica del giovane

sessualmente attivo, che risponde in tempi brevi alla terapia antibiotica sistemica.
Al fine di perfezionare la diagnosi eziologica è quindi fondamentale l'agoaspirazione utile anche per la conta dei globuli bianchi, (peraltro fondamentale per la diagnosi di infezione quando si abbia una non rara falsa-negatività dell'esame colturale).

L'EVOLUZIONE DEL TRATTAMENTO

Fino agli anni '70 il trattamento artrotomico era il *gold standard* per le artriti infettive di ginocchio. Nell'articolo pubblicato nel 1975 sul JBJS dal Colonnello Ballard e coll., del corpo medico dell'esercito degli Stati Uniti sono riportati 34 casi di gonartriti settiche (7 ematogene + 8 post-chirurgiche + 19 post-traumatiche), nell'80% dei casi da S. aureo e nei rimanenti da S. epidermidis, P. aeruginosa, N. gonorrhoeae.
Tutti i pazienti sono stati sottoposti a pulizia artrotomica, lavaggi articolari con soluzione fisiologica, sinoviectomia subtotale se evidente necrosi sinoviale, medicazione a piatto, mobilizzazione precoce, antibioticoterapia mirata su antibiogramma da esame colturale intraoperatorio. Le ferite (doppia incisione pararotulea mediale e laterale) sono state lasciate guarire per seconda intenzione.
I risultati sono stati buoni (ginocchio non dolente, ROM>90°, ripresa funzionale) nel 47% dei casi, discreti (modesto dolore residuo, ROM tra 30-90°, limitazione funzionale parziale) nel 35% dei casi, insufficienti (dolore persistente, ROM <30°, limitazione funzionale severa) nel 18%.
In qualche paziente sono stati necessari 2 interventi di pulizia articolare; tra i risultati insufficienti qualcuno ha esitato in artrodesi.
La diffusione delle tecniche artroscopiche nei primi anni '80 ha permesso di trattare in modo efficace e contemporaneamente poco invasivo una patologia grave come la gonartrite infettiva, allargando lo spettro di indicazione anche a pazienti debilitati o poco collaboranti, pazienti che gli specialisti internisti preferivano curare con terapia antibiotica endovena abbinata ad artrocentesi evacuative quotidiane.
I buoni risultati ottenuti da Gainor con la tecnica del lavaggio continuo artroscopico in pazienti grandi anziani, vasculopatici, immunocompromessi, affetti da gonartriti infettive di grado avanzato hanno contribuito a diffondere nella classe medica la convinzione che la tecnica artoscopica può risolvere brillantemente e in modo poco invasivo anche una patologia difficile e ai più sconosciuta come quella settica articolare.
Previ esame colturale ed antibiogramma, sulla base del quale impostare la terapia antibiotica, i pazienti sono stati sottoposti ad un'artroscopia diagnostica e di pulizia articolare (lisi di aderenze, drenaggio di sacche purulente, sinoviectomia delle aree necrotiche), seguita da un lavaggio intraarticolare continuo di soluzione fisiologica (4 litri) addizionata di antibiotico, con fasi alterne di distensione e svuotamento, per le successive 72 ore.
I risultati sono stati buoni sia perché è stata ottenuta in molti casi la guarigione clinica sia perché la scarsa invasività ha permesso una riabilitazione articolare molto più precoce rispetto al trattamento artrotomico tradizionale.
L'impiego di questa tecnica è stata in seguito molto ridimensionata: a parte i problemi di gestione dei flussi di lavaggio (necessità di personale addetto a cicliche manovre di distensione alternate a svuotamento articolare), è stato dimostrato che è difficile ottenere concentrazioni intraarticolari di antibiotico efficaci senza rischiare né l'inutile sottodosaggio né il tossico sovradosaggio; inoltre il flusso intraarticolare continuo unidirezionale crea correnti preferenziali di flusso e zone di ristagno.
La tecnica del lavaggio intraarticolare continuo è stata abbandonata a partire dagli anni '90 alla luce dei buoni risultati di chirurghi come S. Parisien che sono riusciti ad ottenere la guarigione in pazienti affetti da gonartrite infettiva a volte anche solo con un unico tempo artroscopico, seguito ovviamente da un adeguato periodo di terapia antibiotica dapprima e.v. e poi per os.
I 13 casi di gonartrite descritti (4 in seguito a ferite da arma da fuoco, 4 ematogene, 4 post-chirurgiche e 1 in seguito all'iniezione intraarticolare di steroidi) presentavano tutti all'ingresso in ospedale febbre, dolore, versamento articolare, leucocitosi e aumento della VES. L'esame colturale del liquido sinoviale prelevato tramite artrocentesi ha permesso di isolare nella maggioranza dei casi S. aureo, e negli altri E. coli, P. aeruginosa e N. gonorrhoeae.
Dopo un breve corso di terapia antibiotica endovena, i pazienti sono stati sottoposti a *debridement* artroscopico delle aderenze e delle raccolte saccate intraarticolari, rimozione dei tessuti necrotici tramite strumento motorizzato, abbondanti lavaggi articolari con soluzione fisiologica, in pochi casi addizionata di una sostanza mucolitica; non è mai stato ritenuto utile il lavaggio articolare con soluzioni antisettiche o antibiotiche.
I pazienti sono stati studiati nel *follow-up* e classificati secondo i criteri di Jackson: risultati eccellenti (asintomatici, ROM completo, nessun segno di recidiva) per 8 pazienti, buoni (lieve gonalgia occasionale, lieve riduzione del ROM, nessun segno di recidiva) per 4 pazienti. Nessun paziente ha riportato un risultato mediocre (dolore moderato, ROM limitato, possibili segni di recidiva) o scadente (dolore costante, rigidità, recidiva).
È quindi una conquista degli anni '90 la consapevolezza che la tecnica artroscopica, associata ad una terapia antibiotica mirata e prolungata, è il *gold standard* per il trattamento delle artriti infettive di ginocchio.
Autori contemporanei hanno riportato risultati analoghi senza la necessità di addizionare il liquido di lavaggio con farmaci o antisettici.
Alcuni autori, tra i quali Stutz, in lavori anche più recenti (17), hanno però limitato l'indicazione alla tecnica artroscopica solo a pazienti classificati secondo Gaechter allo stadio I, II o III, riservando ai pazienti con le infezioni articolari più avanzate (IV) il trattamento artrotomico.
Va comunque rilevato come valutazione "probabilistica" basata sull'osservazione clinica quotidiana, che risulta più facilmente ottenibile la guarigione (a parità di stadio) di un quadro di artrite infettiva postchirurgica, anziché ematogena.

L'IMPORTANZA PROGNOSTICA DELLA DIAGNOSI PRECOCE: LA CLASSIFICAZIONE SECONDO GAECHTER

Risulta fondamentale ai fini prognostici la tempestività della diagnosi: numerosi studi hanno dimostrato che la risposta del sistema immunitario inizia già poche ore dopo la penetrazione del

microrganismo a livello articolare: i linfociti rilasciano le citochine pro-infiammatorie che richiamano la risposta immunitaria cellulo-mediata e che provocano la liberazione degli enzimi proteolitici: inizia il danneggiamento delle cartilagini articolari e delle strutture collaginee (41).
Già dopo 2 o 3 giorni si osservano le prime lesioni cartilaginee con esposizione dell'osso subcondrale.
Dopo una settimana le lesioni cartilaginee sono gravemente destruenti, si possono essere formate raccolte ascessuali inaccessibili agli antibiotici e inizia la fibrosi granuleggiante dei tessuti articolari (42).
La classificazione secondo Gaechter (1) risale al 1985: è una classificazione anatomopatologica che descrive la progressiva distruzione articolare in corso di artrite infettiva:

1. grado I: iperemia sinoviale con versamento articolare;
2. grado II: presenza di essudato purulento intraarticolare, ipertrofia sinoviale, aumento della cellularità del liquido sinoviale;
3. grado III: ipertrofia sinoviale, aderenze e sedimenti;
4. grado IV: marcata ipertrofia sinoviale, danni cartilaginei, segni radiografici di osteolisi con erosioni subcondrali.

La progressione dei danni articolari decorre in funzione del tempo trascorso dalla contaminazione alla diagnosi: da ciò si deduce l'importanza della diagnosi precoce e di conseguenza del trattamento immediato

MATERIALI E METODI

La casistica presso la nostra Unità Operativa dal 1994 al 2005 comprende 58 pazienti operati con diagnosi di artrite infettiva di ginocchio, di questi 47 sono stati inclusi nello studio, con età variabile da 22 a 75 anni (media 48 anni), 29 maschi e 18 femmine.
Il 36% dei pazienti, pari a 21 su 58 totali, era affetto da un'artrite ematogena di ginocchio.
Secondo la stadiazione di Gaechter al momento del trattamento 8 pazienti (17%) erano allo stadio II, 9 pazienti erano allo stadio III (19%), e 30 pazienti (63,8%) allo stadio IV. Di questi, 37 sono stati sottoposti a trattamento artroscopico e 10 a trattamento artrotomico (entrambe le procedure consistenti in lavaggio, sbrigliamento dei tessuti infetti e sinoviectomia parziale superficiale).
In tutti i pazienti è stata eseguita una precoce riabilitazione post-operatoria, con l'uso di mobilizzazione passiva continua e fisio-chinesiterapia assistita, oltre a terapia antibiotica mirata, quando possibile, per non meno di 8 settimane; in nessun caso è stata adottata la tecnica dell'istillazione lavaggio continuo con soluzioni antisettiche o antibiotiche.

RISULTATI

Dei 37 pazienti operati artroscopicamente, 32 sono guariti dall'infezione (86,5%) e 5 pazienti hanno avuto una recidiva (11,1%), di questi ultimi 5 pazienti 1 è guarito dopo altri due interventi. Sono stati valutati i risultati sotto il profilo generale secondo la classificazione di Jackson, abbiamo ottenuto risultati eccellenti in 12 pazienti (33,3%), buoni in 15 pazienti (40,6%), mediocri in 8 (21,6%), e scarsi in 2 pazienti (5,4%).
Dei 10 pazienti trattati per via artrotomica, i risultati sull'infezione sono stati analoghi, mentre dal punto di vista funzionale secondo la classificazione di Jackson abbiamo avuto in 4 casi risultati buoni (40%), mediocri in 4 casi (40%) e insoddisfacenti in 2 (20%).

ARTRITI INFETTIVE DI ALTRI DISTRETTI ARTICOLARI

Dal 1998 abbiamo trattato forme di artrite infettiva in altri distretti articolari. In particolare, abbiamo trattato 14 casi di artrite settica di spalla, 15 casi di artrite settica di polso-mano, 10 casi di artrite settica di anca, 9 di caviglia e infine 7 relative alle articolazioni del piede.
Mentre per la spalla, il gomito e la caviglia si è sempre proceduto, almeno in prima istanza, con un approccio artroscopico, nelle rimanenti forme il debridement è stato eseguito per via artrotomica.
La scelta artrotomica è stata dettata dall'impossibilità di utilizzare con vantaggio la tecnica artroscopica.

ARTRITE TUBERCOLARE

L'artrite tubercolare è un'infezione dell'articolazione causata da una localizzazione "postprimaria" del Micobacterium Tubercolosis.
Solo una piccola parte della popolazione affetta da tubercolosi primaria dei polmoni o linfonodale sviluppa una forma di artrite tubercolare, le articolazioni prevalentemente colpite sono le anche, le ginocchia, il rachide e in misura decisamente minore le caviglie ed i polsi.
Nella maggior parte dei casi si tratta di una forma monoarticolare, sebbene non sia raro il coinvolgimento di più articolazioni.
Nella maggior parte dei casi in anamnesi è descritto un trauma pregresso dell'articolazione coinvolta, alcune settimane prima dell'insorgenza del quadro artritico.
Questo quadro patologico non è attualmente diffuso come avveniva alcune generazioni fa, in particolare per la prevalenza di infezioni a partire da latte non pastorizzato contaminato da *Micobatterium bovis*, anche grazie alla migliorata sorveglianza veterinaria degli allevamenti.
I flussi migratori a carattere mondiale da aree di endemia dell'infezione, che si sono attuati negli ultimi anni, stanno riportando questo quadro patologico di attualità anche nel nostro Paese.
La storia naturale di questa infezione articolare, in assenza di terapia, implica una risoluzione spontanea, dopo che si sia verificato comunque un grave danno articolare, senza che vi sia un rischio.
La presentazione clinica della malattia è subdola rispetto alle forme non specifiche.
Assistiamo ad una riduzione dell'articolarità, pur in assenza di una sintomatologia dolorosa importante, alla presenza di un versamento articolare in assenza di segni di infiammazione eclatanti, a cui vanno aggiunti i segni sistemici di infezione specifica (febbricola, sudorazione notturna, anemizzazione ed eventuale calo ponderale).
Il punto di partenza è sempre la contaminazione strettamente ematogena della membrana sinoviale articolare, da cui l'aggressione batterica si estende alle superfici articolari comportando un danno cartilagineo irreversibile.

La guarigione spontanea del quadro acuto porta ad una subanchilosi dell'articolazione coinvolta.
La diagnosi avviene innanzitutto clinicamente, ma deve poi avvalersi dell'esame del liquido articolare, dell'isolamento del micobatterio e della ricerca citologica, ma soprattutto dell'esame istologico; la radiografia del torace per la ricerca del complesso primario, ed il test di intradermoreazione tubercolare completano il percorso di studio del paziente.
Uno studio TAC e RMN del rachide è particolarmente indicato nella forma interessante il rachide (Morbo di Pott).
La terapia di queste artriti è eminentemente medica, con schemi terapeutici di lunga durata (talora anche più di 12 mesi) ed è appannaggio degli specialisti infettivologi.

LA PROTESIZZAZIONE IN ESITI DI ARTRITE SETTICA

A tutt'oggi non è ancora disponibile un algoritmo univoco di comportamento per il clinico ortopedico.
Tenendo ben presente la possibilità di riprese di malattia anche a mesi di distanza, risulta difficile stabilire con certezza un cut off temporale certo.
Il monitoraggio degli indici di flogosi sierici, correlato al quadro clinico locale, rappresenta il parametro più affidabile.
Riteniamo comunque che la distanza di 12 mesi dalla risoluzione dell'infezione, senza ulteriori terapie antibiotiche, rappresenti un tempo sufficiente per valutare l'opportunità di un impianto protesico.
La scintigrafia ossea ed il prelievo di liquido sinoviale per esame colturale e conta dei globuli bianchi, possono rappresentare uno strumento di ulteriore necessaria valutazione a conferma della decisione di procedere con la protesizzazione, per la quale, se il processo infettivo risulta davvero spento, non vi è motivo di applicare protocolli di profilassi antibiotica differenziati per durata rispetto a quelli di un normale primo impianto, pur gravato da maggiore rischio infettivo.

BIBLIOGRAFIA

1. Stutz G., Kuster MS, Kleinstuck F, et al. *Arthroscopic management of septic arthritis: stages of infection and results*. Knee Surg, Sports Traumatol, Arthrosc 2000;8:270-4.
2. Gächter A. *Der Gelenkinfekt*. Inform Arzt 1985;6:35-43.
3. Vispo Seara JL, Barthel T, Schmitz H, et al. *Arthroscopic treatment of septic joints: prognostic factors*. Arch Orthop Trauma Surg 2002;122:204-11.
4. Indelli PF, Dillingham M, Fantom G, et al. *Septic arthritis in post-operative anterior cruciate ligament reconstruction.* Clin Orthop 2002;398:182-8.
5. Kim SJ, Choi NH, Ko SH, et al. *Arthroscopic treatment of septic arthritis of the hip*. Clin Orthop 2003;407:211-4.
6. Williams III Rj, Laurencin CT, Warren RF, et al. *Septic arthritis after arthrotscopic anterior cruciate ligament reconstruction: diagnosis and management.* Am J Sports Med 1997;25:261-7.
7. Slama TG. *Treatment of septic arthritis. Diagnostic approach and rational use of antibiotics*. Orthop Rev 1987;16:236-40.
8. Ivey M, Clark R. *Arthroscopic debridement of the knee for septic arthritis.* Clin Orthop 1985;199:201-6.
9. Argen RJ, Wilson CH, Wood P. *Supurative arthritis*. Arch Intern Med 2006;117:661.
10. Meani E, Anelati G, Trezza P, et al. *Classificazione e trattamento dell'artrite infettiva di ginocchio.* Atti delle XII Giornate Ortopedico-Reumatologiche dell'Istituto Ortopedico Gaetano Pini Milano, 2007.
11. Dickie AS. *Current concepts in the management of infections in bones and joints.* Drugs 1986;32:458-75.

Le infezioni dell'arto superiore ad elevato rischio di vita

A. Leti Acciaro, M. Codeluppi*, A. Landi

RIASSUNTO

Gli autori riportano la loro esperienza nel trattamento delle infezioni a rischio di vita al livello dell'arto superiore. La classificazione proposta va dalle fasciti necrotizzanti e gangrene gassose, alla sindrome da shock tossico e varie patologie infettive, sottolineando i particolari aspetti delle infezioni nella popolazione immunocompromessa. La pietra angolare del trattamento è un'approccio multidisciplinare nella gestione di queste complesse e gravi affezioni, condotto in collaborazione con l'intensivista e l'infettivologo nella fase acuta ed il fisiatra nell'immediato post-operatorio a paziente stabilizzato. Gli autori propongono delle linee guide per una rapida diagnosi e trattamento medico e chirurgico delle infezioni potenzialmente mortali. La prima linea di terapia medica è stata proposta e disegnata su differenti basi, dipendenti dalle condizioni di salute generale del paziente ed il suo stato immunitario (immunocompromessi, neonati, anziani). Il miglioramento delle procedure salvavita ha permesso di estendere gli obiettivi del trattamento al recupero ed alla gestione degli esiti e del recupero funzionale dell'arto coinvolto, sottolineando il ruolo rilevante della fase rieducativi precoce nel prevenire gli esiti a distanza, come rigidità, aderenze tendinee e retrazioni cicatriziali.

Parole chiave: infezioni, fascite necrotizzante, gangrena gassosa, embolia settica; sindrome da shock tossico, terapia medica, fasciotomia, riabilitazione

ABSTRACT

The authors report their experience in the management of the life threatening infections at the upper limb. The proposed classification ranges from the necrotising fasciitis and gas gangrene to the toxic shock syndrome and various infective diseases, underlining the peculiar aspects of the infections in the immunocompromised population. The cornerstone of the treatment is a multidisciplinary effort in the care of these severe pathologies, in collaboration with the intensive care unit and infectious diseases service in the acute phase, and the physiatrist in the early following phases. The authors propose common guide-lines for the prompt diagnosis and medical and surgical treatment of the potential life threatening infections. The first line medical therapy has been drawn on different bases, according to the general health condition of the patient, newborn, and elderly. Improvements in life-saving procedures extended the goals of the treatment towards achieving maximal preservation of function, highlighting the relevant role of the rehabilitation program and the treatment of the early and late sequelae of the life threatening infections of the upper limb, such as skin defect, stiffness, and tendon and nerve disruption.

Key words: infections, necrotising fasciitis, gas gangrene, septic emboli, toxic shock sindrome, medical therapy, fasciotomy, rheabilitation

S.C. di Chirurgia della Mano e Microchirurgia, Azienda Ospedaliero Universitaria Policlinico di Modena; * Clinica di Malattie Infettive, Azienda Ospedaliero Universitaria Policlinico di Modena.

Indirizzo per la corrispondenza:
Andrea Leti Acciaro, S.C. di Chirurgia della Mano e Microchirurgia, Azienda Ospedaliero Universitaria Policlinico di Modena, L.go del Pozzo 71, 41100, Modena. Tel. +39 059 4222144. Fax +39 059 4222818.
E-mail: chirurgiamano@policlinico.mo.it.

INTRODUZIONE

Le infezioni dell'arto superiore possono comportare una serie di complicanze, fra cui la perdita dell'arto stesso o, nei casi più gravi, della vita. Possono, infatti, progredire rapidamente e coinvolgere altri apparati, nonostante la terapia antibiotica in corso e le metodiche di rianimazione e supporto vitale adottate.
Non è infrequente che anche le più semplici manovre invasive, come le iniezioni, possano essere a rischio di gravi infezioni. A tale scopo, il personale medico e paramedico deve adottare gli opportuni accorgimenti per l'igiene delle mani, l'asepsi e la disinfezione della cute [1].
È mandatorio quindi il rispetto di linee guida per la prevenzione, la diagnosi e il trattamento delle infezioni ad elevato rischio di vita.

CLASSIFICAZIONE

Le principali complicanze a coinvolgimento sistemico sono:
- gangrena gassosa
- fascite necrotizzante
- tromboflebite settica
- osteomielite acuta
- sindrome da shock tossico
- infezioni (tetano, rabbia, botulismo e Vibrio vulnificus)
- infezioni nella popolazione immunocompromessa

La mortalità da infezione da bacilli Gram negativi sembra essersi stabilizzata negli ultimi decenni (25%), con una maggiore incidenza nei pazienti immunocompromessi [2 3] (HIV, leucemie, linfomi, terapie citotossiche, diabete, cirrosi epatica, emocromatosi, abuso di droga o alcool, etc.).

Il miglioramento nelle tecniche di rianimazione, le terapie retrovirali e l'aumento di trapianti allo genici [4] (anche in condizioni di assenza di rischio di vita, come nei trapianti di mano o facciali) hanno migliorato l'aspettativa di vita dei pazienti, prolungando la longevità anche di coloro affetti da malattie croniche o immunocompromessi. Per questi ultimi, tutte le possibili procedure diagnostiche come l'istologia, le colture in laboratorio, la PCR e la ricerca antigenica sono richieste per una corretta diagnosi.
Negli anziani, le infezioni comportano maggiore morbilità e mortalità rispetto alla popolazione giovane, a causa di predisponenti co-morbidità e aspetti clinici età-correlati, differente immunologia, epidemiologia e batteriologia [5]. Una diagnosi ritardata può, in questi soggetti, portare a gravi complicanze locali o sistemiche.
Anche neonati e bambini, fisiologicamente immaturi nel loro sistema immunitario, possono presentare patologie che predispongono o aggravano infezioni latenti (ittero, patologie eritematose, leucemia infantile, disfunzioni o ostruzioni urinarie, malnutrizione, elevati livelli di fattore VIII…) [6-8].

LINEE GUIDA NELLA TERAPIA ANTIBIOTICA

Il requisito fondamentale per l'applicazione di un'adeguata terapia antibiotica è la comprensione dell'eziologia dell'infezione. In pazienti con neutropenia e febbre, gli antibiotici di prima linea sono normalmente quelli agenti contro lo *Pseudomonas* (ceftazidime o piperacilline/tazobactami, più aminoglicosidi o una monoterapia con carbapenemi). Agenti antimicotici (anfotericina B-desossicolata, o suoi derivati associati lipidici, o capsofungini) sono aggiunti in terapia in pazienti con febbre persistente per l'alto rischio di sviluppare micosi profonde. In pazienti non neutropenici, il trattamento dipende da fattori predisponenti (dal momento che l'incidenza dei patogeni è in relazione anche ad essi) e dall'agente patogeno; per esempio l'amfotericina B o i nuovi azoli sono generalmente somministrati come trattamento medico in caso di infezioni fungine (es. quelli dovuti a Criptococco, Candida, Istoplasma), mentre aciclovir o ganciclovir sono somministrati per agire rispettivamente contro *Herpesvirus* e *Citomegalovirus*.

FISIOPATOLOGIA E ASPETTI CLINICI DEL DANNO TISSUTALE

Comunemente, le infezioni degli arti ad elevato rischio di vita, conseguenti a una lesione cutanea traumatica che necessita di revisione chirurgica o di manovre invasive, sono dovute a bacilli Gram positivi. La loro incidenza nello shock settico è aumentata dal 10% negli anni '70 al 30% in questi ultimi anni [9].
Tali infezioni possono originare a livello della sede traumatizzata, in contiguità ad aree infette adiacenti o in seguito a disseminazione metastatica attraverso il sistema linfatico o vascolare.
La sede e i segni clinici di infezione possono suggerire l'eziologia ancor prima dei risultati di colture in laboratorio.
Il decorso naturale del processo infettivo parte da un focolaio di infezione cui può seguire, in assenza di un'adeguata terapia, il coinvolgimento sistemico con successiva compromissione d'organo fino allo shock settico. Il processo infettivo quindi deve essere monitorato nell'ottica di cogliere i primi segni di coinvolgimento sistemico e interrompere quanto prima la cascata di eventi biologici che potrebbero portare alla morte del paziente:

I stadio: sospetto focolaio infettivo. Il paziente presenta segni locali più o meno evidenti di infezione. La storia clinica e l'esame obiettivo già dovrebbero orientare per un processo patologico piuttosto che un altro. Si eseguono i tamponi per l'esame colturale e nel frattempo si imposta una terapia antibiotica a largo spettro. All'accettazione si devono raccogliere prontamente valori quali la temperatura corporea, la frequenza respiratoria, la frequenza cardiaca, la pressione arteriosa, i valori emocromocitometrici, in particolare i globuli bianchi, le piastrine ed i parametri della coagulazione, il D-dimero, la VES e la PCR.

II stadio: SIRS e SEPSI. È sufficiente l'alterazione di tre dei parametri sopra indicati per fare diagnosi di SIRS. È già uno stadio allarmante che richiede il ricovero. Se possibile si programma il curettage e il drenaggio chirurgico. È necessario effettuare il controllo dei valori di funzionalità d'organo (transaminasi, bilirubina, glicemia, creatinina, CPK, PT, PTT, monitoraggio della diuresi, etc.) nell'ottica del consistente rischio di un'evoluzione verso un quadro conclamato di sepsi; La definizione di SEPSI si associa al quadro di SIRS con certezza e visibilità del focolaio settico-infettivo.

III stadio: SEPSI SEVERA. Se dunque sono presenti segni di compromissione d'organo, con obnubilamento del paziente, oliguria, iperpiressia ed ipotensione, siamo dinanzi ad un quadro di sepsi severa. Le emocolture sono dirimenti solo nel 5% dei casi, l'agoaspirato e la biopsia sono indicativi nel 40% dei casi.
In questo caso saranno poche le ore a disposizione per riuscire ad interrompere i processi biologici che portano allo shock settico per cui è indispensabile il trasferimento nell'Unità di rianimazione. Si dovranno controllare costantemente i parametri vitali e rivalutare l'efficacia della terapia antibiotica. Il D-dimero si è rivelato un buon elemento per monitorare l'andamento del processo infettivo (sovrapponibile al metodo Apache II). L'assistenza rianimatoria con il monitoraggio cardiorespiratorio e di funzionalità d'organo (catetere venoso centrale, catetere vescicale per monitorare la diuresi nelle 24 ore, rilevamento della saturazione di ossigeno nel sangue e della pressione arteriosa, esami ematochimici: emocromo, Hb, piastine, parametri della coagulazione, albumina, creatinina, GOT, GPT, etc.) e la terapia intensiva serviranno per compensare e correggere i segni di compromissione d'organo, evitando l'evoluzione in shock settico.

Tale condizione di sepsi severa comporta rischi di disseminazione di emboli settici a livello sistemico, CID, e la presenza di diffuse alterazioni dei fattori della coagulazione all'esame del sangue predice un indice di mortalità fino al 75%. Il paziente è ipoperfuso e ipoteso, in un quadro di insufficienza multiorgano, che diventa rapidamente irreversibile dopo le prime 6 ore di sepsi severa, in cui è ancora riconducibile il deficit multiorgano ad una sorta di risposta reversibile metabolica adattativa funzionale, endocrino-mediata, all'infezione ed alle condizioni di flogosi sistemica. In rianimazione, la terapia intensiva ha lo scopo di ripristinare rapidamente i parametri vitali (fluidi, vasopressori, inotropi e trasfusioni

di sangue) e stabilizzare il paziente impedendone l'evoluzione in shock settico.

IV stadio: SHOCK SETTICO. Il paziente non risponde neanche alle terapie infusive iniziali e richiede l'utilizzo progressivo di vasopressori (dopamina), inotropi (dobutamina in presenza di PVC inferiore a 70mmhg e ematocrito inferiore al 30%) fino a trasfusioni (in presenza entro le prime 6 ore di shock settico di Hb inferiore ai 7gr/dl), alla ricerca della stabilizzazione clinica dei parametri vitali.

CELLULITE E LINFEDEMA E CAMMINO EVOLUTIVO IN FASCITE NECROTIZZANTE

Un'infezione dei tessuti molli presenta generalmente come prima manifestazione clinica la cellulite acuta e il linfedema (Fig. 1a).
L'emocoltura è positiva in meno del 5% dei casi, mentre l'aspirazione con ago dà risultati positivi nel 5-40% dei casi.
Diversi studi hanno dimostrato che lo Streptococco è il patogeno più frequentemente implicato, mentre lo Stafilococco lo è in forma più rara. Altri patogeni interessati sono Peptostreptococco, *Capnocytophaga canimorsus*, *Pasteurella multocida*, *Aeromonas hydrophila*.

Per i pazienti immunocompromessi o esposti a patogeni inusuali, a traumi, a morsi d'animale e/o a tumori maligni è indispensabile l'esame microbiologico, a volte supportato dall'esame dell' aspirato con ago o dalla biopsia.
In attesa della diagnosi, il microrganismo patogeno aggredisce progressivamente i tessuti molli, superficiali e profondi, causando la necrosi e la liquefazione degli stessi e il loro successivo scollamento dalle strutture profonde [10] (Fig. 1b). Il processo può autoalimentarsi ed incrementare la quantità di tossine che vengono rilasciate in circolo ed agiscono a livello sistemico. L'invasione diretta "per contiguità" attraverso il sistema vascolare e linfatico contribuisce alla disseminazione batterica e al potenziale sviluppo di tromboflebiti settiche, emboli settici e/o infezioni metastatiche a distanza.
La pulizia e il drenaggio chirurgico dei tessuti coinvolti devono essere da subito effettuati insieme alla terapia antibiotica (Fig. 1c, 1d). Per i pazienti per cui non vi è sospetto di patogeni inusuali, si somministra l'oxacillina, mentre la cefazolina viene usata per casi meno gravi. Un'opzione alternativa sono ampicillina/sulbactam. In pazienti con infezione grave o ipersensibilità alla penicillina si possono somministrare vancomicina, clindamicina, cotrimoxazolo o fluorochinoloni di nuova generazione con attività antistafilococcica (come la levofloxacina).

Fig. 1a, 1b, 1c, 1d. Sepsi severa a seguito di infezione in decompressione del nervo mediano al polso (a). Particolare dell'infezione e della fascite necrotizzante in rapida evoluzione dopo una fase iniziale di infezione locale al polso con linfedema esteso (b). Quadro clinico a 10 gg dopo la pulizia chirurgica e la fasciotomia estesa al braccio (c). Outcome finale a 10 mesi che mostra la guarigione clinica dei tessuti, con coadiuvamento di medicazioni avanzate, e funzionale dell'arto (d).

I macrolidi possono essere usati per le forme meno gravi, anche se recentemente, e particolarmente in Italia, la resistenza di *Streptococcus pyogenes* a macrolidi e clindamicina è progressivamente aumentata.
In pazienti diabetici, la maggior probabilità di infezione da *Enterobacteriaceae* fa propendere come prima scelta a cefalosporine di terza generazione o a ampicillina/sulbactam, in associazione a un aminoglicoside.

GANGRENA GASSOSA

Una ferita contaminata da spore di *Clostridium* (*C. perfrigens*, *C. septicum*, *C. hystoliticum*, o *C. novyi*) può rapidamente esitare in gangrena gassosa. In presenza di una ferita profonda agli arti, con tessuto necrotico e ipossia locale da scarsa ossigenazione, il clostridium (e principalmente il *C. perfrigens*) si moltiplica e produce enzimi ed esotossine che agiscono sui tessuti causando liquefazione e necrosi massiva del tessuto adiposo sottocutaneo, della fascia e dei muscoli [9]. La biopsia in tali sedi mostra la presenza di bacilli Gram positivi e delle loro spore. L'edema si può rapidamente sviluppare ed interessare l'arto intero in poche ore. L'idrogeno solfato e il biossido di carbonio che si formano si diffondono a tutto l'arto, lungo il piano dei tessuti molli, e da qui alla fascia e ai muscoli, producendo la caratteristica "*crepitatio*" alla palpazione [9 11]. In pochi giorni è apprezzabile mionecrosi e diffusione sistemica dell'infezione, con shock settico e disfunzione multiorgano [11].
La contaminazione delle ferite profonde da *Clostridium* ricorre nel 30% dei casi; la diagnosi differenziale fra gangrena gassosa e gas prodotto dal metabolismo di altri germi anaerobi è principalmente clinica.
La gangrena in assenza di occlusioni arteriose o lesioni traumatiche è generalmente rara; nei bambini affetti da gastroenteriti, iperosmolarità e ipernatriemia da diabete mellito materno o da inaccurata preparazione del latte artificiale, si possono osservare forme spontanee di gangrena [12]. Le cause spesso risiedono nella scarsa conoscenza dei genitori sulla preparazione del latte artificiale, incrementata dalla difficoltà nel leggere le istruzioni spesso scritte in lingua straniera.
Nei Paesi meno sviluppati, è stata riscontrata nei bambini sottoposti a enteroclismi a base di erbe una grave disidratazione seguita da una particolare forma severa di gangrena diffusa [12]. Purghe e enteroclismi fanno spesso parte della cultura tribale di tali popoli. Sono noti gli effetti vasocostrittivi, veno-occlusivi e citotossici sul fegato e sui reni di alcune erbe medicinali. La necrosi perineale o della mucosa del colon distale sono segni patognomonici. In questi casi, sono indispensabili una rapida ed efficace idratazione e la correzione del danno metabolico. L'approccio chirurgico in urgenza non è generalmente indicato, ma va effettuato in maniera radicale in presenza di gangrena; può eventualmente essere dilazionato nel tempo per poter avere una migliore demarcazione delle lesione.

FASCITE NECROTIZZANTE

La FN consiste nella necrosi massiva di cute, tessuto adiposo sottocutaneo, fascia e muscoli. L'incidenza è di 0,4 casi su 100.000 negli adulti e di 0,08 casi su 100.000 nei bambini [10]. La mortalità varia da 43,5% a 73% a seconda dell'età (maggiore negli anziani) e delle condizioni predisponenti associate. In base ai microrganismi patogeni la FN può essere divisa in:

a) polimicrobica, con infezione sinergica di batteri aerobi e anaerobi (*Bacteroides* o *Peptostreptococcus* in combinazione con *E. Coli*, *Enterobacter*, *Klebsiella* o *Proteus*). Si osserva più frequentemente nel decorso postoperatorio, nelle ulcere da decubito, negli ascessi perianali, in seguito a somministrazione di droghe e in condizioni di immunosoppressione;
b) monomicrobica, da Streptococco gruppo A (*S. pyogenes*) con/senza sovrainfezione da Stafilococco [10 13], o abbastanza frequentemente da *Vibrio vulnificus*, *Aeromonas hydrophila* o Stafilococco *aureus* meticillino-resistente (MRSA).

In base alla progressione dei segni clinici la FN può essere definita:

a) fulminante, della durata di poche ore con bolle su una piccola superficie cutanea;
b) acuta, della durata di qualche giorno con interessamento di ampie aree cutanee;
c) subacuta, della durata di qualche settimana con coinvolgimento cutaneo localizzato [14].

Durante l'infanzia, la sovrainfezione streptococcica durante/dopo il decorso della varicella è una delle cause possibili di FN. Mentre negli adulti sono più frequentemente interessati gli arti, nei bambini il tronco e gli organi sottostanti sono maggiormente a rischio, in tale zona anatomica, la possibile compromissione diretta di organi vitali rende maggiore la mortalità della FN nell'infanzia [13].
La diagnosi precoce delle forme gravi di FN è fondamentale per abbatterne l'eleva letalità. Le colture in laboratorio e la valutazione microscopica dei pezzi bioptici e dei fluidi possono aiutare nella diagnosi differenziale fra infezione stafilococcica e streptococcica, almeno nelle forme monomicrobiche.
Nella forma acuta, la FN si diffonde e distrugge rapidamente (2-3 gg) i tessuti dell'arto interessato, dal tessuto adiposo sottocutaneo, alla fascia, al muscolo. L'invasione diretta del sistema vascolare peggiora la situazione locale e ne causa la disseminazione sistemica.
Nella forma fulminante, la disfunzione multiorgano e lo shock settico possono evolversi nell'arco di poche ore.
La diffusione dell'infezione e le condizioni generali di salute del paziente vanno valutate al momento stesso del suo accesso in ospedale in modo da adottare il piano terapeutico più adeguato in paziente immunocompromesso con shock settico in fasciti necrotizzanti multiple e necrosi segmentali da tromboembolie settiche (Fig. 2a-b).
I valori ematici di creatinina, acido lattico, conta piastrinica, PT, PTT e D-dimero possono aiutare nel definire la prognosi.
Il cardine del trattamento della FN è la diagnosi precoce, mentre l'accurata e radicale pulizia chirurgica e la terapia antibiotica ad ampio spettro sono essenziali per salvare la vita al paziente (Fig. 1a-d) [15].
Le dita della mano, se interessate da celluliti necrotizzanti, possono incorrere in una sindrome compartimentale acuta ed in ischemie periferiche per cui si presentano necessari un'immediata fasciotomia ed il drenaggio delle colliquazioni.
Il trattamento medico prevede l'utilizzo di antibiotici efficaci su aerobi e anaerobi: ampicillina/sulbactam o piperacillina/tazobactam in associazione a clindamicina e ciprofloxacina, o, in alterna-

Fig. 2a, 2b. Setticemia e shock settico, sostenuti da infezione streptococcica ed enterococcica, in paziente di 57 aa trapiantato di fegato. Particolare della fascite necrotizzante (a) e delle ischemie segmentali facciali (b) sostenute da emboli settici multipli.

tiva, una cefalosporina di terza generazione con metronidazolo o clindamicina. La monoterapia utilizza i carbapenemi (come imipenem, meropenem o ertapenem) dotati di un ampio spettro di azione contro Anaerobi e *Enterobacteriaceae*. La FN da Streptococco viene usualmente trattata con penicillina e clindamicina, della quale, recentemente, è stata dimostrata una maggiore efficacia rispetto ai beta-lattamici. Dovrebbe essere aggiunta anche la Penicillina, a causa dell'incrementata resistenza dello Streptococco ai macrolidi e alla clindamicina. La FN da Stafilococco richiede l'utilizzo di oxacillina anche se vancomicina o teicoplanina sono più appropriate in pazienti a rischio di meticillino-resistenza e/o recentemente ospedalizzati. La FN da *Clostridium* necessita dell'associazione della penicillina alla clindamicina.

L'avvio immediato di una terapia antibiotica ad ampio spettro, dopo aver effettuato emocolture e prelievi per la microbiologia, è indispensabile nei pazienti con sepsi al fine di migliorarne la prognosi. In queste condizioni di urgenza, il rischio di superinfezioni o di sviluppo di colonie resistenti da terapia ad ampio spettro passa in secondo piano.

I risultati delle emocolture o delle raccolte microbiologiche sono utili per eventualmente modificare la terapia impostata in base alla sensibilità del/i microrganismo/i coinvolto/i.

La terapia empirica deve comunque essere rivalutata a 18 ore dal suo inizio per considerare l'opportunità di introdurre la vancomicina nei casi poco o per nulla rispondenti e quindi sospetti di infezione da ceppi meticillinoresistenti.

Il trattamento chirurgico prevede l'asportazione radicale dei tessuti necrotici e di parte di quelli perilesionali, oltre i margini macroscopicamente visibili dell'infezione, fino al riscontro di una continuità anatomica fra sottocute e fascia profonda.

Durante la fase acuta della FN (sepsi severa) è spesso necessario il trasferimento del paziente in Unità intensiva per un'adeguata osservazione clinica e una valida terapia di supporto. Questa prevede l'adozione, entro le prime 6 ore dall'esordio clinico, di progressivi livelli di assistenza rianimatoria e di terapia intensiva in base alla risposta del paziente. Proponendosi come *target* il mantenimento di PVC 8-12 mmHg, PAM > 65 mmHg, diuresi > 0,5 ml kg h, PO_2 > 70%, al paziente vengono inizialmente somministrati 1500 ml di fluidi (cristalloidi/colloidi), cui seguono, in assenza di miglioramento clinico, vasopressori (dopamina) e/o inotropi (dobutamina). Si effettuano trasfusioni di sangue generalmente se Hb < 7g/dl nelle prime 6 ore. Durante questo iter, il continuo monitoraggio cardiorespiratorio, con eventuale supporto ventilatorio meccanico, e il controllo dei parametri di funzionalità d'organo sono mandatori. È stato osservato che in pazienti ad alto rischio di mortalità da shock settico, MOFS diffusa in sepsi severa, ARDS o con APACHE ≥ 25 la somministrazione di rhAPC può migliorarne la prognosi. L'rhAPC, ovvero la proteina C attivata ricombinante umana, è un anticoagulante endogeno con proprietà anti-infiammatorie che andrebbe a inibire la risposta infiammatoria dell'organismo (attività procoagulante e attivazione endoteliale) indotta dalla sepsi. La sua efficacia è stata dimostrata entro le prime 24 ore dall'esordio settico. A causa della sua attività anticoagulante, è assolutamente controindicata nelle emorragie attive, nei recenti (3 mesi) ictus emorragici, nei recenti (2 mesi) interventi intracranici o spinali, nei traumi cranici, nelle masse intra-craniche, nella cirrosi, nella piastrinopenia (< 30.000). Deve inoltre essere sospesa 2 ore prima di un intervento chirurgico e può essere somministrata 12 ore dopo l'intervento.

Una volta stabilizzato il paziente critico, si può quindi valutare l'utilità di eseguire prontamente l'intervento chirurgico e quindi somministrare l'rhAPC nel postoperatorio dopo 12 ore, e comunque entro 24 ore dall'esordio clinico della sepsi.

In caso di setticemia con FN ampiamente estesa e a sedi multiple, l'amputazione dei segmenti coinvolti rimane comunque la scelta terapeutica migliore in considerazione dell'elevato rischio di morte e dei prevedibili esiti compromettenti la funzione degli arti.

LINEE GUIDA NEL PLANNING RIABILITATIVO

Gli effetti dell'infezione possono permanere dopo la risoluzione del quadro acuto, per cui è importante prevenire le sequele (rigidità globale, grave difetto o retrazione cutanea, lesioni muscolari e/o tendinee). Nel caso di pazienti giovani, deve essere considerato il rischio di deformità angolari o di dismetrie degli arti.

La medicazione della ferita, dopo l'asportazione chirurgica dei tessuti necrotici, deve promuovere la formazione di tessuto di granulazione e la guarigione per seconda intenzione. Medicazioni avanzate (collagene, acido ialuronico…) possono portare direttamente a guarigione (Fig. 1d) o essere utili per preparare la sede per un innesto cutaneo; in presenza di ampia esposizione ossea, articolare o tendinea, è indispensabile il ricorso ai lembi liberi o peduncolati.

Nell'ambito di un ampio ed integrato percorso medico-rieducativo

nella gestione della fase post-acuzie e prevenzione degli esiti, sono stati introdotti programmi di riabilitazione e di supporto psicologico durante la prolungata ospedalizzazione. Le articolazioni della mano che non vengono trattate con un'efficace e precoce riabilitazione possono andare incontro a rigidità delle singole articolazioni o rigidità interconnessa a carico di tute le articolazioni dello stesso raggio o rigidità globale coinvolgente tutta la mano [16].

Il trattamento clinico prevede: i) il monitoraggio della diuresi (controllo sierico della creatinina) onde evitare l'insufficienza renale; ii) la somministrazione di EBPM per prevenire le trombosi venose profonde; iii) il controllo dello stato nutrizionale per ovviare a gastrocoliti o infezioni ricorrenti; iv) il controllo dell'analgesia per via endovenosa, finché essa non sia possibile per via orale.

Il trattamento rieducativi precoce è di estrema importanza quando l'infezione delle dita e della mano inducono un quadro di grave edema stagnante con la comparsa di un ciclo vizioso di riduzione del flusso arterioso, venoso e linfatico, con rigidità conseguenti. Il ruolo del terapista, nella fase acuta, è quello di confezionare uno splint mano-polso in postura funzionale, per proteggere la superficie lesa, ridurre l'edema, il dolore da malposizionamento e la contrattura in flessione delle dita.

Il terapista non deve attivare manualmente il drenaggio linfatico nella fase acuta dell'infezione o in presenza di raccolte residue per il rischio di infiltrare il tessuto fasciale non infetto.

Successivamente è possibile eseguire un massaggio per il drenaggio retrogrado dell'intero arto; eseguire esercizi di mobilizzazione passiva e attiva assistita dell'arto compromesso e di quello controlaterale, esercizi di scivolamento tendineo allo scopo di creare una valida pompa muscolare distale che favorisca il ritorno venoso dalla mano e prevenire la formazione di tessuto cicatriziale peritendineo. Può essere anche molto utile per il paziente l'immersione della mano e dell'avambraccio in bacinelle di acqua sterile a contrasto di temperatura. Questa dovrebbe oscillare dai 38-44°C, per avere vasodilatazione, ai 10-18°C per provocare vasocostrizione. Ciò facilita la circolazione locale ed il drenaggio linfatico. Solo in caso di edema resistente al trattamento, il ciclo dovrebbe terminare con l'immersione nella bacinella fredda.

CONCLUSIONI

Un'accurata attenzione deve essere riservata alle linee guida per la prevenzione, la diagnosi e il trattamento di infezioni potenzialmente pericolose per la vita. L'approccio multidisciplinare ha un ruolo rilevante nella programmazione di tali linee guida.

La diagnosi precoce è il punto forte del trattamento di tali infezioni, mentre la fasciotomia e il debridment radicale, associati alla terapia antibiotica ad ampio spettro, sono essenziali per salvare la vita del paziente.

Durante la fase acuta,l'osservazione clinica e il trattamento in Unità intensiva sono necessari per garantire un'adeguata ventilazione, apporto di fluidi, monitoraggio cardiaco, in particolare per quei pazienti indicati a un trattamento chirurgico di ampio debridment.

Gli effetti dell'infezione possono permanere dopo la risoluzione del quadro acuto, per cui è importante un'accurata osservazione clinica per ridurre le sequele. La riabilitazione, effettuata precocemente ed efficacemente, e la medicazione con tecniche avanzate delle ferite, svolgono un ruolo rilevante nel prevenire retrazioni cicatriziali o ulteriori perdite di sostanza, e quindi nuovi interventi chirurgici.

Una stretta collaborazione fra ortopedici, rianimatori, infettivologi, internisti e fisiatri deve quindi portare a condividere comuni linee guida che favoriscano una diagnosi precoce e un ottimale trattamento medico e chirurgico, fondamentale per salvare la vita del paziente, prima, e la funzione dell'arto poi.

BIBLIOGRAFIA

1. Bader L, Maydl G, Gieseke K, et al. *Bacterial infections following injections and infusion caused by errors of hygiene.* MMW Fortschr Med 2005;147:28-32.
2. Tomono K. *Etiology of sepsis occurring in the immunocompromised host and its prevention.* Kansenshogaku Zasshi 1989;63:479-88.
3. Seltzer DG, McAuliffe J, Campbell DR, et al. *AIDS in the hand patient, the team approach*. Hand Clin 1991;7:433-45.
4. Baumeister S, Kleist C, Dohler B, et al. *Risk of allogenic hand transplantation*. Microsurgery 2004;24:98-103.
5. Werner H, Kuntsche J. *Infection in the elderly, what is different?*. Z Gerontol Geriatr 2000; 33:350-6.
6. Aldin AS, Kinzl L, Eisele R. *Severe complications of staphylococcus aureus infection in the child.* Unfallchirurg 2001;104:85-90.
7. Hirotsu T, Akatsuka J. *Infectious complications in childhood leukaemia.* Acta Perdiatr Jpn 1991;33:564-72.
8. McCarthy JJ, Dormans JP, Kozin SH, et al. *Muscoloskeletal infections in children: basic treatment principles and recent advancement.* Inst Course Lect 2005;54:515-28.
9. Lewis RT. *Soft tissue infections.* World J Surg 1998;22:146-51.
10. Wilkerson R, Paull W, Coville FV. *Necrotizing fasciitis, review of the literature and case report.* Clin Orhtop Relat Res 1987;216:187-92.
11. Stevens DL, Bryant AE. *The role of clostridial toxins in the pathogenesis of gas gangrene*. Clin Infect Dis 2004;35:93-100.
12. Mokoena T, Hadley GP. *Surgical management of multiple limb gangrene following dehydratation in children*. S Afr Med J 1991;80:185-8.
13. Descamps V, Aitken J, Lee MG. *Hippocrates on necrotizing fasciitis*. Lancet 1994;344:556.
14. Trent JT, Kirsner RS. *Necrotizing fasciitis*. Wounds 2002;14:284-92.
15. Hsiao GH, Chang CH, Hsiao CW, et al. *Necrotizing soft tissue infections. Surgical or conservative treatment?* Dermatol Surg 1998;24:243-7.
16. Saffar P. *Treatment of stiffness of the proximal interphalangeal joint*. In: *Joint stiffness of the upper limb*. Landi A, et al (eds). Martin Dunitz. London. 1997. Pp. 265-72.

What's new in acute osteo articular hematogenus infections of the child?

Nuovi approcci terapeutici nell'osteomielite acuta ematogena del bambino

M. Ben Ghachem

SUMMARY

Acute osteoarticular hematogenous infections of the child are a serious disease. Their incidence remains stable even in countries with a high socioeconomic level.

A new approach of this disease is necessary due to appearance of new clinical forms. In fact, new causal bacteriological strains have appeared. This is also probably due to many factors, of which:

- The change of our environment and of our food habits polluted by veterinary breeding using antibiotics.
- The inadequate use of antibiotics without bacteriological proof.

The saying «The slightest doubt over the diagnosis of acute osteomyelitis has to lead to starting the antibiotic treatment in the following quarter of hour and immobilization in the next hour» is no longer necessary. We actually have more means to prove a bacteriological infection:

- The bacteriologic techniques have developed thus allowing to incriminate more frequently other germs like Kingella Kingea. The staphylococcus aureus remains the most frequently found pathogen with the emergence of new community-acquired methicillin resistant strains, particularly more virulent. With the development of molecular biology, we have been able to bring to light the fact that this virulence is due to the secretion by these strains of a new toxin, The Panton Valentine Leucocidin. It's responsible of serious clinical pictures with frequent complications such as deep venous thrombosis.
- MRI is more and more performing thus giving more sensitive «biological images»

The absence of signal modification allows to eliminate bacteriologic infection.

The new profile of this sickness alters our therapeutic attitude with a tendency to shorten the antibiotic treatment while maintaining the same efficiency.

Key words: osteomyelitis, septic athritis, leucocidine of Panton and Valentine

* Professeur, Chef de Service d'Orthopédie, Hôpital d'Enfants, 1007 Bab Saadoun Tunis, Tunisie.

Spondilodisciti non tubercolari

F. Ghisellini, S. Borrè*, R. Ceffa**

RIASSUNTO

La spondilodiscite può essere patologia grave in caso di diagnosi tardiva o trattamento inadeguato. L'incidenza è di circa 2,4/100.00/anno. Lo stafilococco aureo è il patogeno più comune. La Risonanza Magnetica è la modalità diagnostica di scelta per lo studio delle spondilodisciti. La terapia antibiotica è ragionata in funzione dei risultati degli accertamenti microbiologici.

Parole chiave: discite, spondilodiscite batterica, osteomielite vertebrale

SUMMARY

Spondylodiscitis may be a serious disease due to diagnostic delay and inadequate treatment. The annual incidence is around 2,4/100.000. Staphylococcus aureus is the commonest pathogen. MRI is the diagnostic modality of choice for detecting spondylodiscitis. The antibiotic therapy is adjusted according to microbiological results.

Key words: discitis, bacterial spondylodiscitis, vertebral osteomyelitis

EPIDEMIOLOGIA

La spondilodiscite definisce il coinvolgimento da parte di un agente infettivo del tessuto osseo e discale vertebrale. Le spondilodisciti ad eziologia batterica, divise in tubercolari e non, costituiscono la quasi totalità di tali forme, essendo le fungine estremamente rare.
Si tratta di patologie di sempre maggior osservazione: l'incidenza [1] è stimata, nei paesi industrializzati, nel 0,4-2,4/100.000/abitanti/anno e raggiunge il 6/100.000 nei soggetti di oltre 70 anni, dove le alterazioni ossee e discali dovute al processo cronico-degenerativo artrosico favoriscono l'impianto di patogeni anche per transitorie batteriemie.

Primario Emerito Ospedale Maggiore di Novara; * S.C. Medicina Infettivi, Ospedale di Vercelli; ** S.C. Ortopedia e Traumatologia, Az.Osp.Univ. "Maggiore della Carità" di Novara

Indirizzo per la corrispondenza:
Remo Ceffa, Via Torelli 31/A, 28100 Novara. Tel. 335 5204671.
E-mail: remo.ceffa@gmail.com

EZIOLOGIA

Nella maggior parte dei casi, dopo diffusione per via ematogena, l'infezione inizia nella parte anteriore di una vertebra nella regione sub condrale, estendendosi poi attraverso il corpo vertebrale al disco e da qui al soma adiacente, realizzando così il quadro tipico di spondilodiscite. Più raramente nei giovani o a seguito di inoculazione iatrogena, il battere arriva direttamente al disco, dando inizio ad una discite con successivo interessamento dei corpi vertebrali.

Spondilodisciti iatrogene
L'infezione può essere *diretta* (20-30% dei casi) [1], conseguenza di una manovra diagnostica o più frequentemente terapeutica (chirurgia del rachide, nucleotomia percutanea, iniezione intrarachidea, posizionamento di catetere per terapia antalgica) o *indiretta,* per via ematica, da batteriemia indotta a seguito di interventi chirurgici prevalentemente uro-genitali, di posizionamento di cateteri venosi, di estrazioni dentarie, di emodialisi, di tossicodipendenza [2].

Spondilodisciti non iatrogene
Fanno seguito a infezioni batteriemiche della cute, delle alte e basse vie respiratorie, delle strutture urinarie, dei genitali, dell'apparato gastroenterico (prevalentemente colon), oltre che a endocarditi. Casi particolari, ancora frequenti in alcune regioni, sono sostenuti da brucella, ciò per la contaminazione del cibo o per contatto con prodotti contaminati. Spesso nelle forme sub acute, anche dopo attenta anamnesi, il punto di partenza rimane sconosciuto.
Fattori predisponenti accanto alla già citata artrosi, sono il diabete, l'etilismo cronico, l'insufficienza renale cronica, la cirrosi, le neoplasie, i trattamenti immunosoppressivi e le chemioterapie antitumorali. Va ricordata infine la drepanocitosi omozigote, favorente l'impianto di salmonella a livello del corpo vertebrale [1].

Batteri
In entrambe le forme *staphylococcus aureus* è l'agente eziologico più frequentemente individuato [3]. Stafilococchi coagulasi negativi assumono rilevanza eziologica nelle forme iatrogene. Considerate le differenti possibilità batteriemiche, in realtà tutti i batteri possono essere responsabili di una spondilodiscite: streptococchi/enterococchi, bacilli gram negativi tra cui *Escherichia coli Proteus* spp., *Pseudomonas* spp., ecc.

CLINICA

Più frequenti sono le localizzazioni lombari, seguite da quelle dorsali e cervicali [3 4]. L'insorgenza dei sintomi è estremamente variabile [1]: dolore più o meno intenso, persistente con recrudescen-

za notturna e scarsa risposta agli antidolorifici, condizionante una impotenza funzionale più evidente nelle forme acute. Di accompagnamento possono essere rilevati i segni dovuti alla compressione delle strutture nervose: sciatalgia, cruralgia, nevralgia intercostale o cervico-brachiale, ipostenia agli arti inferiori, mancato controllo sfinterico [5]. Anche i segni sistemici sono estremamente variabili, condizionando spesso il ritardo diagnostico: febbre, sudorazioni notturne, astenia sono i sintomi più frequentemente riferiti.

ESAMI EMATOLOGICI

Anche in queste forme infettive, il dosaggio della PCR risulta essere il marcatore più attendibile, con valori alterati in oltre il 90% dei casi. VES in genere è elevata come pure α_2 alla elettroforesi proteica. Leucocitosi è riscontrabile in oltre il 50% dei casi.

IMAGING

RM: costituisce il gold standard della diagnostica strumentale [6]; è l'esame più sensibile e precocemente positivo a cui va fatto ricorso quando la sintomatologia è suggestiva, nonostante le radiografie standard siano negative (va ricordato che il ritardo tra l'inizio dell'infezione e le alterazioni ossee evidenziabili con tale metodica può essere di 2-8 settimane) [7]; la RM permette di evidenziare anomalie di segnale del disco intervertebrale, del piatto e corpo vertebrale, l'epidurite (evidenziata dal gadolinio in T1), la presenza di flogosi o ascesso paravertebrale, la compressione midollare (Fig. 1); come segno precoce di spondilodiscite va ricordata l'immagine RM di edema parziale o totale dei corpi vertebrali, legata alla reazione edematosa midollare [2].

Scintigrafia ossea: la scansione dopo somministrazione dei radioisotopi tecnezio/gallio evidenzia un'iperfissazione vertebrale; a fronte della precocità rispetto alle alterazioni radiografiche, l'aspecificità della metodica e i falsi negativi (verosimilmente dovuti all'ischemia flogistica del corpo vertebrale) hanno fatto perdere d'importanza a tale metodica; parimenti le indagini con leucociti marcati possono essere inficiate dall'evento ischemico; l'indagine scintigrafia trova indicazione solo nei pazienti impossibilitati a sottoporsi a RM.

PET: di recente introduzione tale metodica ha dimostrato alta specificità e sensibilità, evidenziando l'attività del focolaio flogistico; trova razionale impiego nelle forme rimaste dubbie alla RMN, come pure nel monitoraggio della risposta alla terapia antibiotica (Fig. 2).

TAC rachidea con MdC: inutile quando si può disporre di una RM, assume significato diagnostico accanto alla scintigrafia nei pazienti che non possono eseguire la RM; la TC risulta invece essenziale per l'esecuzione di agoaspirato per la diagnostica eziologica.

DIAGNOSI EZIOLOGICA

Va fortemente sottolineata l'importanza di identificare il germe responsabile della spondilodiscite: a parte i pochi casi di lesione in corso di setticemia, dove la terapia antibiotica empirica (dopo esecuzione di emocolture) deve essere prontamente iniziata, in tutti gli altri casi l'unica urgenza è quella di identificare l'agente eziologico. *Resistere alla tentazione di iniziare la somministrazione di chemioterapici deve essere un imperativo.*
Accanto alle già citate emocolture, una attenta anamnesi può indirizzare nella ricerca del momento (iatrogena?) o del punto di partenza dell'infezione: ulcere o ascessi cutanei, infezioni polmonari, dentarie, gastroenteriche, urinarie (anche nei mesi precedenti l'insorgenza della sintomatologia). Va eseguita l'indagine sierologica per brucella e salmonella.
In assenza di riscontro da emocolture o da focolai infettivi extravertebrali, è necessario procedere ad una puntura/biopsia nella sede dell'infezione per prelevare materiale idoneo alle indagini microbiologiche (identificazione nel 60-70% dei casi descritti) e anatomopatologiche.
Il materiale prelevato (meglio se in presenza del microbiologo o dell'infettivologo) deve essere rapidamente inviato al laboratorio di Microbiologia: è questo un momento cruciale per la sopravvivenza e quindi l'identificazione batterica.

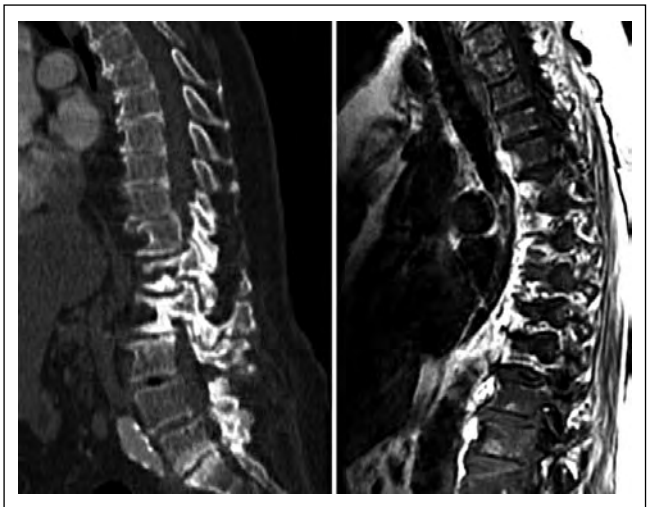

Fig. 1. Immagini TAC e RM di spondilodiscite diffusa al passaggio dorso-lombare.

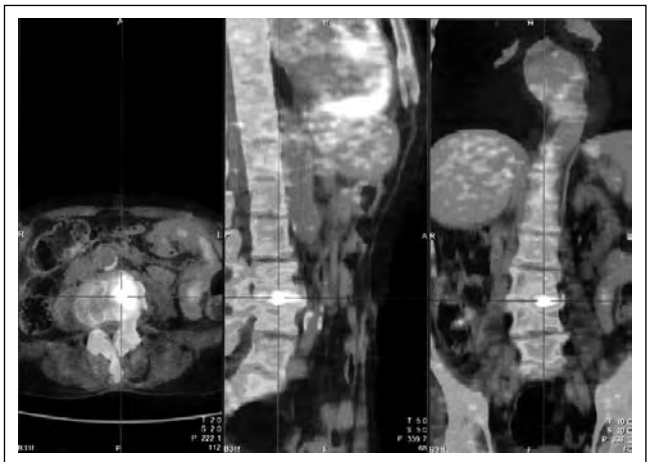

Fig. 2. Studio PET di spondilodiscite L3-L4.

TRATTAMENTO

Il trattamento della spondilodiscite si basa sulla associazione tra una terapia antibiotica protratta e la immobilizzazione del tratto di rachide interessato [1]. L'intervento chirurgico è riservato alle forme con importante compressione midollare o per drenare voluminosi ascessi delle parti molli o per grave instabilità della colonna o per rimuovere eventuali mezzi di sintesi contaminati [8].

Proprio perché ogni battere può essere chiamato in causa quale agente eziologico l'antibiotico dovrebbe essere iniziato (eccetto che in corso di sepsi o shock settico) al momento dell'identificazione batterica o dopo puntura bioptica del disco.

Nonostante vi siano antibiotici che hanno una ottima biodisponibilità orale, il trattamento viene comunemente iniziato e protratto per circa 2-4 settimane per via venosa e quindi consolidato con somministrazione orale per 2-3 mesi (la tempistica è fortemente condizionata dal patogeno in causa, dalla sua chemio sensibilità e dalla precoce o tardiva diagnosi) [3]. Vanno prediletti antibiotici battericidi con buona penetrazione ossea e discale. L'impiego di antibiotici di recente introduzione (al momento in studio) potrebbe ridurre significativamente il periodo di trattamento.

CONCLUSIONI

Nella pratica clinica il "mal di schiena" è di quotidiana osservazione: è essenziale cogliere le sfumature inerenti tipologia del dolore, modalità di insorgenza e sintomi a corollario che possono e devono far pensare ad una spondilodiscite.

La radiografia standard negativa, a fronte di persistenza o incremento della sintomatologia, deve avvalorare tale ipotesi e portare all'esecuzione di una RNM in tempi brevi. A diagnosi avvenuta, occorre astenersi dalla prescrizione antibiotica fino alla identificazione del patogeno o quanto meno alla esecuzione degli atti idonei alla sua identificazione: l'attesa sarà ansiogena per il Medico ma estremamente remunerativa per il Paziente.

L'approccio multidisciplinare alle complicanze infettive dell'apparato locomotore, che in questi anni ha visto l'ortopedico affiancarsi sempre più frequentemente a microbiologi e infettivologi, trova nella spondilodiscite un'ulteriore conferma di questa che non è una cortesia tra colleghi, ma una imprescindibile necessità.

BIBLIOGRAFIA

1. Cottle L, Riodan T. *Infectious spondylodiscitis*. J of Infect 2008;56:401-12.
2. Dufour V, Feydy A, Rillardon L, et al. *Comparative study of postoperative and spontaneous pyogenic spondylodiscitis*. Sem in Arthr and Rheum 2005;34:766-71.
3. Legrand E, Flipo R, Guggenbuhl P, et al. *Management of nontuberculous infectious discitis. Treatments used in 110 patients admitted to 12 teaching hospitals in France*. J Bone Spine 2001;68:504-9.
4. Karadimas EJ, Bunger C, Lindblad BE, et al. *Spondylodiscitis. A retrospective study of 163 patients*. Acta Orthop 2008;79:650-9.
5. Shunji A, Hiroshi D, Nobusuke K, et al. *Spondylodiscitis: diagnosis and treatment*. Surg Neur 2005;64:103-8.
6. Varma R, Lander P, Assaf A. *Imaging of pyogenic infectiuos spondylodiscitis*. Radiol Clin North Am 2001;39:203-13.
7. Govender S. *Spinal infections*. J Bone Joint Surg 2005;87-B:1454-8.
8. Mann S, Schütze M, Sola S, et al. *Nonspecific pyogenic spondylodiscitis: clinical manifestations, surgical treatment, and outcome in 24 patients*. Neurosurg Focus 2004;15;17(6):E3.

La sinovialectomia artroscopica nel trattamento dell'artrite idiopatica giovanile pauciarticolare

R.M. Toniolo, V. Guzzanti*

RIASSUNTO

L'Artrite Idiopatica Giovanile (AIG) corrisponde ad un gruppo eterogeneo di patologie a carattere reumatico ad etiologia non ancora individuata, caratterizzato dall'insorgenza in età evolutiva, comunque prima dei 16 anni d'età. È la forma più frequente di patologia reumatica in età evolutiva e rappresenta un'importante causa di invalidità funzionale sia temporanea che come esiti. Scopo di questo studio è valutare i risultati a breve ed a lungo termine del trattamento chirurgico mediante sinovialectomia artroscopica del ginocchio in un gruppo selezionato di 18 bambini (21 ginocchia, un bambino trattato bilateralmente ed un caso di re-intervento), durante il periodo 1986-1992.

Parole chiave: artrite idiopatica giovanile, artroscopia, sinovialectomia

ABSTRACT

Juvenile Idiopathic Arthritis (JIA) is a clinically heterogeneous group of arthritides of unknown origin, beginning before 16 years of age. It is the commonest rheumatologic disease in children and represents a significant cause of functional disability. Aim of this study is to evaluate short and long term results of arthroscopic synovectomy in a selected group of 18 children (21 knees, 2 bilateral, 1 resynovectomy), during the period 1986-1992.

Key words: juvenile idiopathic arthritis, arthroscopy, knee synovectomy

BACKGROUND

L'Artrite Idiopatica Giovanile (AIG) rappresenta un gruppo eterogeneo di forme cliniche di patologia reumatica, ad etiologia sconosciuta. È la più frequente forma di reumatismo articolare cronico e colpisce, per definizione, pazienti di età inferiore a 16 anni (prevalenza tra il 16 e 150/100.000). Viene classificata in base alle modalità di insorgenza ed all'evoluzione clinica. Caratterizzata da infiammazione cronica di una o più articolazioni, può comportare limitazioni funzionali, temporanee durante la fase acuta o permanenti. La terapia medica e la terapia fisica sono il trattamento di elezione ed hanno permesso buoni risultati, soprattutto dopo l'introduzione di farmaci particolarmente efficaci (Methotrexate e farmaci biologici) ed un maggior uso di infiltrazioni endo-articolari con preparati cortisonici. Pur tuttavia alcuni casi rispondono ancora poco alle terapie mediche ed in questi casi viene chiesto di essere più aggressivi. Mentre alcuni interventi chirurgici risultano da tempo codificati nel correggere o compensare difetti dell'apparato locomotore instaurati dalla persistenza della malattia particolarmente aggressiva, poco controllata o di lunga durata (limitazioni articolari, deviazioni assiali, dismetria degli arti inferiori, ecc.) non vi è univoca valutazione circa il ruolo che può essere svolto dalla sinovialectomia "precoce". La sinovialectomia è da tempo utilizzata nel trattamento nell'artrite reumatoide, con grado di consenso diverso, ma nelle forme di artrite idiopatica giovanile la sinovialectomia a cielo aperto non aveva trovato mai una ampia diffusione perché considerata eccessivamente invasiva. Nella seconda parte degli anni ottanta è stata proposto il trattamento mediante sinovialectomia artroscopia [1].

U.O. di Traumatologia Ospedale Pediatrico Bambino Gesù I.C.C.R.S.; * Cattedra di Ortopedia e Traumatologia Università degli Studi di Cassino

Indirizzo per corrispondenza:
Renato Maria Toniolo, Viale Leonardo da Vinci 114 C/4, 00145 Roma. E-mail: rmtoniolo@yahoo.it

OBIETTIVI

Lo scopo di questo studio è verificare il risultato a distanza della sinovialectomia artroscopica effettuata su 18 bambini affetti da artrite idiopatica giovanile (AIG). I dati in Letteratura sono infatti ancora oggi contrastanti (vedi anche Rydholm, 1990) [2-4].

MATERIALI E METODI

Nel periodo 1986-1992 abbiamo posto l'indicazione operatoria in 18 (diciotto) pazienti affetti da forme mono- o pauci-articolari di Artrite Idiopatica Giovanile coinvolgenti il ginocchio. Sono state operate di sinovialectomia per via artroscopica 22 ginocchia, essendo la forma bilaterale in due pazienti ed essendo stato necessario re intervenire in due casi (Tab. I). I pazienti trattati sono stati selezionati da una casistica generale comprendente all'epoca *182 bambini*, di questi *113* erano affetti da forme pauciarticolari. In queste forme il ginocchio era l'articolazione più colpita, con maggiore disturbo funzionale per il piccolo paziente. Il trattamento medico si era dimostrato scarsamente efficace ed erano presenti idrartri o ipertrofia della membrana sinoviale da almeno sei/dodici mesi. Tutti i pazienti operati non presentavano evidenti alterazioni dell'esame radiografico. L'età era compresa tra i 4 ed i 16 anni, con leggera prevalenza dei maschi rispetto alle femmine (10 ♂:8 ♁).

Tab. I.

Nominativo Età Sesso	ANA	REUM	Forma di AIG	Articolazioni trattate	Quadro clinico pre-operatorio	Risultato post-operatorio locale 6 mm/1 a	Risultato post-operatorio locale 1 a/7 aa	Peggioramento quadro Rx	Sospensione terapia medica
R.D. ♂ 11 aa	+	-	Pauci-articolare	1 ginocchio	Tumefazione, limitazione funzionale, irido-ciclite	Buono Irido-ciclite	Buono Irido-ciclite persistente	NO	NO
C.A. ♂ 13 aa	+	-	Pauci-articolare	1 ginocchio	Tumefazione, limitazione funzionale, claudicazione	Buono Ipotrofia muscolare	Buono	NO	SI
C.V. ♁ 8 aa	+	-	Pauci-articolare	1 ginocchio	Tumefazione, limitazione funzionale, claudicazione	Buono	Buono	NO	SI
S.A. ♂ 12 aa	+	-	Pauci-articolare + complicazioni oculari	ginocchio dx e sin + reintervento a destra	Tumefazione, limitazione funzionale, claudicazione	Ripetuta la sinovialectomia Irido-ciclite Ipotrofia muscolare	Buono articolare Ipotrofia muscolare Irido-ciclite seguita da grave disturbo visus	SI	NO
F.B. ♂ 4 aa	+	-	Mono-articolare	1 ginocchio	Tumefazione, limitazione funzionale, claudicazione	Buono	Buono	NO	NO
M.G. ♂ 6 aa	-	-	Mono-articolare	1 ginocchio	Tumefazione, limitazione funzionale, claudicazione, dolore	Buono Scomparsa dolore	Buono Persiste assenza dolore	NO	SI
M.L. ♁ 7 aa	+	-	Pauci-articolare	1 ginocchio	Tumefazione, limitazione funzionale, claudicazione	Buono	Buono	NO	SI
I.A. ♂ 11 aa	+	-	Pauci-articolare	1 ginocchio	Tumefazione, limitazione funzionale, claudicazione	Buono	Buono	NO	SI
F.R. ♁ 16 aa	+-	-	Mono-articolare	1 ginocchio	Tumefazione, limitazione funzionale, claudicazione	Buono	Buono Minima ipotrofia muscolare	SI	SI
G.S. ♂ 9 aa	-	-	Pauci-articolare	1 ginocchio	Tumefazione, limitazione funzionale, claudicazione	Buono Ipotrofia muscolare	Buono	NO	SI
D.L.A. ♁ 10 aa	+	-	Mono-articolare	1 ginocchio	Tumefazione, limitazione funzionale, claudicazione	Buono Ipotrofia muscolare	Buono Minima ipotrofia muscolare	NO	NO
G.G. ♁ 12 aa	+	-	Pauci-articolare	ginocchio dx e sin	Tumefazione, limitazione funzionale, claudicazione	Buono	Buono	NO	SI
L.M. ♂ 14 aa	-	-	Pauci-articolare	1 ginocchio	Tumefazione, limitazione funzionale, claudicazione	Buono	Buono	NO	SI
T.L. ♁ 13 aa	+	-	Pauci-articolare	1 ginocchio	Tumefazione, limitazione funzionale, claudicazione, irido-ciclite	Buono Irido-ciclite Ipotrofia muscolare	Buono Irido-ciclite Minima ipotrofia muscolare	SI	NO
V.V. ♁ 11 aa	+	-	Mono-articolare	Ginocchio dx + reintervento	Tumefazione, limitazione funzionale, claudicazione	Ripetuta la sinovialectomia Buono	Buono	NO	SI
C.P. ♁ 9 aa	+	-	Pauci-articolare	1 ginocchio	Tumefazione, limitazione funzionale, claudicazione, dolore	Buono Scomparsa dolore	Buono Persiste assenza dolore	NO	SI
G.L. ♂ 10 aa	+	-	Pauci-articolare	1 ginocchio	Tumefazione, limitazione funzionale, claudicazione	Buono	Buono	NO	NO
L.P.A. ♂ 13 aa	+	-	Pauci-articolare	1 ginocchio	Tumefazione, limitazione funzionale, claudicazione	Buono	Buono	NO	SI

La tecnica nell'esecuzione dell'intervento (è stata quella suggerita da diversi AA. (Highenboten, 1985; Aglietti, 1985) ed ha previsto l'accesso alla cavità articolare attraverso tre o quattro vie, tutte anteriori. Sono state utilizzate, in tutti i casi, ottiche standard (a 30°), ed è stata praticata la sinovialectomia in regione sovrarotulea, itercondilica e nei compartimenti mediale e laterale, comprese le porzioni parameniscali, dopo una accurata ispezione della cavità articolare, con stadiazione del danno articolare (ipertrofia membrana sinoviale, lesioni cartilaginee), così poco valutabile in era pre-RMN Alla fine dell'atto chirurgico è stato sempre eseguito un abbondante lavaggio di soluzione fisiologica.

RISULTATI

I pazienti trattati sono stati controllati periodicamente dopo l'esecuzione dell'intervento a 1, 2, 3, 6 mesi e, dopo l'anno, ogni

sei mesi per alcuni anni. Abbiamo considerati buoni i risultati a breve termine (tre mesi) tenendo conto soprattutto dei parametri clinici (risoluzione della tumefazione, normalizzazione del termotatto e dell'ampiezza del movimento attivo e passivo, scomparsa della sintomatologia dolorosa nei due pazienti che la presentava (caso 6, M.G. e caso 16 C.P.).
I risultati a più lungo termine (minimo 1, massimo 7 anni), giudicati buoni in tutti i casi operati, hanno tenuto conto, oltre ai parametri citati in precedenza, anche del tono-trofismo dei muscoli viciniori all'articolazione operata, delle modificazioni dei dati di laboratorio e di studi per immagini (radiografie, ecografie e, nei casi più recenti R.M.N.).
In solo 3 (tre) casi, pur in presenza di un buon risultato clinico ed emato-chimico, si è osservato un deterioramento del quadro radiografico.
Altro dato significativo la possibilità di ridurre i tempi, fino ad arrivare in 12 casi alla sospensione, della terapia medica. (In particolare si è notato, rispetto un gruppo di controllo formato da otto pazienti affetti da forma pauciarticolare e non sottoposti per vari motivi al trattamento chirurgico, una migliore risposta alla terapia medica).

CONCLUSIONI

In conclusione, i risultati ottenuti con la metodica artroscopia sono stati buoni. È stata notata, oltre all'efficacia locale dell'atto chirurgico, una maggiore risposta alle terapie mediche sul decorso generale della malattia e, in alcuni casi, si è osservato il miglioramento delle altre articolazioni eventualmente coinvolte. La sinovialectomia artroscopia si è dimostrata sempre ben tollerata e priva di complicazioni.
L'atto chirurgico, caratterizzato da un ridotto sanguinamento, è seguito da minima sintomatologia dolorosa post-operatoria e da un recupero funzionale più facile e rapido, senza riduzione dell'escursione articolare. Inoltre, l'uso dell'artroscopia non condiziona la possibilità di intervenire successivamente con tecniche diverse (sinovialectomia a cielo aperto, artroplastica, ecc.) né quella di ripetere lo stesso atto chirurgico.
Accanto a queste osservazioni è da considerare il rispetto della biologia articolare, così importante in questa particolare fascia di età. Nell'ipotesi poi, che a differenza dell'adulto, la malattia possa avere un decorso favorevole o guarire, riteniamo che l'asserito limite della subtotalità della sinovialectomia eseguita per via artroscopia attraverso soli accessi anteriori possa non essere visto come tale. Solo una membrana sinoviale sufficientemente rappresentata nelle sue componenti cellulari e vascolari potrà svolgere la sua funzione biologica e meccanica di nutrizione, lubrificazione e protezione della cartilagine articolare.
L'abbondante lavaggio articolare ha, probabilmente, il compito di rimuovere gli agenti immuno-attivi causa del danno articolare oltre che i frammenti macro e microscopici di componenti endoarticolari lesi, elementi cito-tossici che, secondo alcuni autori possono agire quali concause nel determinare o mantenere il danno cartilagineo sinoviale.

BIBLIOGRAFIA

1. Rydholm U, Elborgh R, Ranstam J, et al. *Synovectomy of the knee in juvenile chronic arthritis. A retrospective, consecutive follow-up study.* J Bone Joint Surg Br 1986;68:223-8.
2. Kvien TK, Pahle JA, Høyeraal HM. et al. *Comparison of synovectomy and no synorectomy in patients with juvenile rheumatoid arthritis. A 24-months controlled study*. Scand J Rheumatol 1987;16:81-91.
3. Martinez Toledo MM, Martini G, Gigante C, et al. *Is there a role for arthroscopic synovectomy in oligoarticular juvenile idiopathic arthritis?* J Rheumat 2006;33:9.
4. Dell'Era L, Facchini R, Corona F. *Knee synovectomy in children with juvenile idiopathic arthritis*. J Pediatric Orthop B 2008;17:128-30.

La chirurgia del piede reumatoide

F. Barca, A. Saracino

RIASSUNTO

L'artrite reumatoide è una patologia sistemica che colpisce spesso il piede e la caviglia. Colpisce il sesso femminile con un rapporto di 3:1, l'età in cui si manifesta più frequentemente è circa 50 anni.
Nel piede l'esordio più frequentemente è a livello dell'avampiede dove la sinovite può determinare alterazioni capsulo legamentose prima e cartilaginee in fase tardiva che portano ad una serie di quadri clinici diversi quali l'alluce valgo, l'alluce rigido, l'alluce a "Z", quando è compromesso il flessore lungo. L'interessamento delle dita laterali si evidenzia con lussazioni delle metatarso falangee e con la tipica deformità " a colpo di vento", o *cross-finger* tra I e II dito. Il retropiede è caratterizzato da un compromissione dapprima dell'astragalo calcaneare seguita dalla astragalo scafoidea e calcaneo cuboidea. Gli autori indicano le modalità di trattamento dalle fasi iniziali in cui un'accurata sinoviectomia e artroplastica è sufficiente a ritardare di anni il danno cartilagineo associata all'indispensabile terapia medica. Nelle fasi tardive propongono il trattamento dell'avampiede: correzione-artrodesi per l'alluce valgo-rigido, allineamento metatarsale alla Duvries. Per il retro piede duplice (sottoastraglica e astragalo-scafoidea) o triplice artrodesi (sottoastraglica, astragalo scafoidea e calcaneo cuboidea). Nei casi in cui vi è grave compromissione della Tibio Tarsica la sostituzione protesica sarà indicata così come la panartrodesi se vi è compromissione pluriarticolare.

Parole chiave: piede reumatoide, avampiede reumatoide, retropiede reumatoide, tibio tarsica reumatoide, artrodesi alluce, artrodesi retro piede, artrodesi tibio tarsica, allineamento metatarsale, chirurgia piede reumatoide

SUMMARY

Reumatoid arthritis is a systemic disease that often affects the foot and ankle. The feminine sex is more interested with a relationship of 3:1, the age in which manifest more frequently one is approximately 50 years. In the foot the debut more frequently is to level of fore foot where the synovitis can determine ligamentous damages and, in late phase, capsulo and cartilaginous damages. There are many clinical aspects as Hallux Valgus, Hallux Rigidus, "Z" Hallux, subcutaneouse rupture of the flexor hallucis longus. The damage of the lateral toes is evidenced with luxation of the metatarso- phalangeal joint and the typical deformity, "wind-blown deviation" and "cross-finger" between I and II toe. In the hind foot there is the involvement at first of the talo-calcaneal then the talo-navicular and, at the end, the calcaneo- cuboidal joint. The authors indicate the modalities of treatment from the initial phases of the disease in which the synoviectomy and artroplasty, associated to the medical therapy, can temporary resolve the symptoms and delay many years the cartilaginous damage. In the late phases of disease they propose the surgical treatment of the forefoot. Correction of the Hallux Valgus or Rigidus, Duvries osteotomy of the metatarsal heads.
For the hindfoot double (talo-calcanear and talo-navicular joint) or triple artrodesis (talo-calcanear, talo-navicular and calcaneo-cuboidal jont). In any cases in which there is a serious damage of the ankle the total ankle arthroplaty will be indicated therefore like the panartrodesis if there is a pluriarticular damages.

Key words: rheumatoid foot, rheumatoid forefoot, rheumatoid hindfoot, rheumatoid ankle joint, artrodesis in rheumatoid hallux, artrodesis in rheumatoid hindfoot, artrodesis in rheumatoid ankle joint, rheumatoid foot surgery.

INTRODUZIONE

L'Artrite Reumatoide è una patologia infiammatoria sistemica comune che ha un incidenza stimata tra lo 0,3 e l'1,5% della popolazione mondiale. L'età media dell'insorgenza dell'Artrite Reumatoide recentemente si è attestata a circa 50 anni con le donne affette tre volte più degli uomini.
L'eziologia specifica è ancora sconosciuta, avendo una genesi multifattoriale legata a processi immunogenetici. La sua presentazione ed evoluzione clinica è caratterizzata da una sinovite infiammatoria che coinvolge tipicamente le articolazioni, causandone una distruzione cartilaginea diretta ed una distruzione delle strutture legamentose e dei tessuti molli periarticolari.
Le articolazioni più piccole vengono interessate prima delle maggiori, con un coinvolgimento delle articolazioni degli arti inferiori più precoce di quelle degli arti superiori [1-14].
L'interessamento del piede e della caviglia è, pertanto, estremamente frequente e precoce, con una prevalenza significativamente correlata con la durata della malattia sistemica [32].
Nel 15,7% dei pazienti il piede è la sede iniziale dell'Artrite Reumatoide, e nel 50% dei pazienti con diagnosi di Artrite Reumatoide la sintomatologia nel piede risulta presente al momento della valutazione clinica ortopedica. Tale percentuale sale fino al 76-91% se la malattia sistemica è presente da più di 20 anni [14 25 26].
L'avampiede risulta, comunque, la sede interessata più precocemente; il retropiede e la caviglia vengono coinvolti più tardivamente ma con esiti maggiormente invalidanti, legati a fenomeni degenerativi secondari agli alterati rapporti statici e dinamici del passo a seguito delle deformità articolari primariamente indotte dalla malattia all'astragalo-calcaneare [26 32].

Indirizzo per la corrispondenza:
Dottor Francesco Barca, C/O Hesperia Hospital, Via Arquà 80, 41100, Modena.
Tel. +39 329 3357219. E-mail: francescobarca@hotmail.it

È da sottolineare come le manifestazioni a carico del piede abbiano un'influenza importante sulle strutture segmentarie sovrastanti con possibile destabilizzazione del ginocchio e dell'anca e viceversa. Nella valutazione clinica ed eziopatogenetica dell'artrite reumatoide dell'arto inferiore è importante, considerare quest'ultimo come un sistema integrato, in cui il danneggiamento di un suo distretto comporta inevitabilmente una anomala distribuzione del carico e degli stress su tutta la catena cinetica [26] (Fig 1a-b).

EVOLUTIVITÀ ANATOMO-PATOLOGICA ED ESAME CLINICO

L'esame clinico del paziente affetto da anni di Artrite Reumatoide deve prevedere una valutazione complessiva sistemica e distrettuale, tenendo conto dell'estrema variabilità con cui si possono presentare le manifestazioni della patologia.
L'esordio generalmente risulta insidioso, con una *fase non produttiva*, caratterizzata da processi sinovitici a carico dei tessuti molli e delle strutture peri-articolari, per poi giungere alla progressiva cronicizzazione della *fase produttiva*, in cui il panno sinoviale causa la distruzione articolare con esiti severi ed invalidanti.
Tuttavia sono possibili *pattern* diversi di esordio ad andamento Monociclico, con una sinovite che dura molti mesi per poi regredire senza lasciare danni o deformità articolari, o Policiclico-Palindromico, con una sinovite intermittente che presenta intervalli liberi di qualche giorno o mese in cui la clinica regredisce parzialmente o completamente [47].
In casi più rari l'esordio insidioso si è rivelato lento ma implacabile e più destruente di quello classico.
I sintomi ed i segni riscontrabili all'esame clinico dipendono molto dallo stadio della patologia, e possono coesistere allo stesso tempo quadri evolutivi cronologicamente differenti non solo tra diversi distretti, ma anche nelle articolazioni di un medesimo segmento anatomico.
Un dolore diffuso e non specifico costituisce il sintomo più precoce, accompagnato dall'edema e tumefazione dei tessuti.
L'ispezione della cute alla ricerca di soluzioni di continuo, infezioni o ulcere diventa importante nelle fasi più avanzate della malattia, mentre i segni più precoci da ricercare sono essenzialmente rappresentati dalle alterazioni a carico delle parti molli. La sinovite infiammatoria iniziale costituisce, infatti, il *primum movens* del danneggiamento e dell'elongazione delle strutture di contenimento articolare, conseguenti a tenosinoviti cronico-degenerative ed instabilità capsulo-legamentose. La palpazione deve ricercare lo slittamento dei cuscinetti adiposi sottometatarsali e l'erniazione delle teste metatarsali, con le successive ipercheratosi e callosità plantari. Va ricercata anche la presenza di tenosinoviti cronico-degenerative dei tendini tibiale posteriore, achilleo, dei peronei.
La fase produttiva a carico del tibiale posteriore e dei peronei, infiltrando la sottoastragalica e la tibio-tarsica, provoca le deformità articolari, correlate alla progressiva distruzione che il panno sinoviale provoca nei tessuti di supporto capsulo legamentosi e sulle stesse superfici articolari.
La semeiotica clinica deve essere orientata all'inquadramento delle deformità articolari della caviglia, del valgismo del retropiede, della perdita dell'arco longitudinale (piede plano-valgo), delle sublussazioni o lussazioni delle teste metatarsali, dell'asse del I raggio e dell'escursione articolare del I dito (alluce valgo- rigido) [6 7]. Tali segni frequentemente si possono rilevare quando il quadro radiografico risulta ancora negativo.
Nelle fasi avanzate e conclamate della malattia è importante valutare anche condizioni di danno sistemico quali la pulsatilità dei vasi arteriosi della arteria tibiale posteriore e della pedidia, e lo stato neurologico periferico sensitivo e motorio del piede. La stima complessiva di tutto l'arto inferiore non va mai tralasciata, per non rischiare di ignorare la possibilità che le lesioni del piede non siano primitive, bensì secondarie ad alterati allineamenti delle articolazioni più prossimali.

LA DIAGNOSTICA STRUMENTALE PER IMMAGINI

La valutazione radiografica costituisce un passaggio importante della patologia reumatoide.
Molti autori hanno mostrato che la maggior parte dei pazienti con artrite reumatoide sviluppa, già entro il primo anno della malattia, segni di danno osteoarticolare nelle piccole ossa del piede e della mano, e che la progressione di tali segni ha un significativo valore predittivo sulle future evoluzioni della malattia [14 27 41]. I segni radiografici del piede, come accade anche per l'evoluzione clinica, sono più precoci di quelli della mano [10 39 40 4].
Lo studio va condotto eseguendo una serie standard di radiografie sotto carico in Antero-Posteriore, in Latero-Laterale del piede e della caviglia più una proiezione Obliqua non in carico del piede [45].
L'esame comparativo dei due piedi è di estremo aiuto poiché è frequente la simmetria del danno articolare nell'Artrite Reumatoide [5].
Il segno radiografico più precoce è rappresentato dalla tumefazione dei tessuti molli e dalla osteoporosi periarticolare, secondari all'iperemia della sinovia ipertrofica. Una osteoporosi diffusa indica una vivace attività infiammatoria del processo sinovitico ancora non produttivo [12].
Nella diagnosi precoce dell'artrite reumatoide l'Ecografia [11] è d'obbligo per una valutazione delle strutture periarticolari, mentre un ruolo rilevante lo svolge la RMN, che è in grado di visualizzare strutture anatomiche non apprezzabili alle immagini radiografiche convenzionali. La RMN può evidenziare i processi infiammatori

Fig. 1 a-b. Localizzazione primaria artrite reumatoide al ginocchio sx con successiva lussazione delle teste metatarsali a causa dell'alterato carico sull'avampiede.

sinovitici articolari e tendinei, nonchè le distruzioni articolari, in fase iniziale, quando la clinica e la radiografia possono essere ancora negative [12] (Fig. 2).
In seguito, il danno causato dal panno infiammatorio, provoca la comparsa di erosioni marginali che tuttavia non interessano ancora la superficie articolare [20].
Le erosioni sono un ritrovamento caratteristico e patognomico dell'Artrite Reumatoide.
Il margine mediale e laterale della testa del V metatarso viene coinvolto per primo, mentre le teste dal I al IV metatarso e l'epifisi distale della F1 dell'alluce presentano le erosioni tipicamente sul solo margine mediale, con interessamento di quello plantare più tardivo (Fig. 3).
Il segno di danno articolare irreversibile con distruzione della cartilagine è rappresentato dalla riduzione delle rime articolari e presenza di erosioni multiple (Fig. 4). La comparsa delle deformità è generalmente, ma non necessariamente, più tardiva.
La proiezione in AP sotto carico permette di poter valutare nell'avampiede la deformità in abduzione e la sublussazione delle teste metatarsali con il segno *a "canna di fucile"* delle F1 delle dita; evidenzia inoltre l'angolo astragalocalcaneare anteriore, che tende a convergere nel retropiede valgo; mentre nella caviglia mostra il suo eventuale grado di coinvolgimento, *l'impingement calcaneo peroneale*, e il *"tilt" astragalico* segno del valgismo del retropiede [7]. Quest'ultimo può essere misurato elettivamente anche con la proiezione di Morrey (radiografia in piedi della tibiocalcaneare).
La proiezione Latero-Laterale è estremamente indicativa per le deformità del retropiede, permettendo la misurazione dell'angolo astragalico laterale, dell'angolo astragalo-I metatarsale, che diverge puntando plantarmente nel piede plano valgo, e dell'arco di volta calcaneare oltre che dell'arco longitudinale [25].

Fig. 2. Rm con iniziale esordio della malattia interessante la sottoastragalica e l'astragalo scafoide.

Fig. 3. Rx che dimostra la presenza di precoce erosione sulla testa del quinto metatarsale.

Fig. 4. Presenza di erosioni multiple.

In letteratura numerosi sono i metodi di stadiazione qualitativa e quantitativa basati sulle osservazioni delle varie anomalie cliniche e strumentali [19 44 49]. Tutti sono fondamentalmente finalizzati alla quantificazione del danno e della progressione dello stesso, sulla base di punteggi da attribuire ai vari gradi di dolore, limitazione funzionale, osteoporosi, erosioni, riduzione degli spazi articolari e deformità. Complessivamente tutti hanno evidenziato come la Artrite Reumatoide rappresenti una malattia estremamente eterogenea nelle sue manifestazioni sia cliniche che radiografiche e come l'evoluzione dei danni articolari sia lenta e progressiva [34 35]. Tale eterogeneità non sempre fa coincidere il cammino evolutivo clinico con quello radiografico e nessun metodo riesce da solo ad essere esaustivo nella valutazione. Solo un corretto equilibrio tra l'esame clinico e strumentale è importante per una stadiazione attendibile.

L'AVAMPIEDE REUMATOIDE

L'avampiede viene interessato spesso precocemente e severamente dall'artrite reumatoide. La combinazione della sinovite distruttiva e del peso corporeo conduce rapidamente l'avampiede ad una serie di disordini che generano dolore, limitazione funzionale e deformità.

Nel piede, come nella mano, sono frequenti le rotture spontanee dei tendini [37]. Sono interessati soprattutto i tendini flessori lunghi delle dita, e ciò a causa del maggiore panno sinoviale che li ricopre. Se nella fase precoce è possibile associare la semplice *tenolisi* delle guaine tendinee, nelle fasi tardive le rotture possono concorrere alle deformità dell'avampiede, come accade nella lesione del flessore lungo dell'alluce con conseguente atteggiamento a Z dell'alluce per esagerata pronazione o iperestensione dell'interfalangea da rottura sottocutanea del flessore lungo dell'alluce [4] e presenza di ipercheratosi dolente all'interfalangea. Il trattamento chirurgico, tenendo presente che il più delle volte viene ad essere conservato il flessore breve, consiste in una *artrodesi* in fisiologica flessione dell'interfalangea, così da poter ridare forza e potenza all'alluce nella fase di stacco del piede dal terreno (Fig. 5). Non sono da tentare interventi di reinserzione o di ricostruzione tendinea, che sarebbero destinati all'insuccesso.

Nell'avampiede le articolazioni metatarsofalangee sono le prime ad essere coinvolte, con un processo che frequentemente prende inizio dalle più laterali. Tipica è la visione precoce all'esame radiografico dell'avampiede di una erosione a livello della testa del quinto metatarso (Fig. 3).

Distinguiamo tre tipi di deformità: Avampiede triangolare – Avampiede a colpo di vento – Avampiede atipico (Fig. 6).

La sinovite infiammatoria danneggia progressivamente le strutture capsulolegamentose delle metatarsofalangee, fino a giungere alla distruzione diretta della superficie articolare stessa. Al dolore, all'edema ed alla tumefazione dei tessuti molli si aggiunge, quindi, l'instabilità dell'articolazione, con la conseguente sublussazione iniziale delle metatarsofalangee, fino alla lussazione franca delle stesse. La base della F1 delle dita, pertanto, andrà progressivamente a collocarsi in prossimità del collo della testa metatarsale corrispondente. Il contemporaneo avanzamento del tessuto fibroadiposo sottotarsale, connesso con la base della F1, agevolerà ulteriormente l'erniazione delle teste metatarsali attraverso la capsula plantare,

Fig. 5a. Rottura flessore lungo alluce con deformità a Z.
Fig. 5b. Stabilizzazione con artrodesi Interfalangea

conducendo ad un inevitabile sbilanciamento degli apparati flesso-estensori delle dita, con sublussazione degli interossei, contrattura dei tendini estensori e dislocazione dei tendini flessori negli spazi intermetatarsali. La diretta conseguenza clinica di tali arrangiamenti strutturali è rappresentata dalla comparsa di evidenti callosità dolorose nella cute al di sotto delle teste metatarsali, dalla formazione di borsiti e dalle inevitabili deformità delle dita, con deviazione laterale a *"colpo di vento"*, iperestensione delle metatarsofalangeee, flessione delle interfalangee prossimali e flessione delle interfalangee distali con deformità *"a martello"*. Deformità che col tempo si struttureranno in una rigidità articolare intrinseca.

Lo stesso angolo tra il I ed il V metatarso, per l'insufficienza del primo raggio e dei muscoli intrinseci, tenderà ad aumentare oltre i 30° conformando, il più delle volte, un *"piede triangolare"*.

Altrettanto tipiche sono anche le deformità che coinvolgono l'alluce. In quest'ultimo, proprio la sublussazione delle dita adiacenti e la perdita dell'integrità articolare fanno si che vengano meno gli elementi stabilizzatori [12]. La conseguente dislocazione volare laterale dell'estensore lungo dell'alluce, che funzionerà così da abduttore, comporterà la progressiva deformità in *valgo* dell'alluce (tra i 20° ed i 40°), spesso indotta anche dalla pronazione del retropiede [2 8].

Numerosi studi hanno infatti dimostrato come le deformità del I° raggio possano essere l'esito del coinvolgimento del medio e del retropiede [3]. Con il tempo l'alluce valgo induce la dislocazione dorsale della seconda metatarsofalangea che, portandosi al di sotto del secondo dito, determina la cosidetta deformità in *"cross finger"*.

In alcuni casi la contrattura antalgica del flessore breve dell'alluce, che cerca di sgravare il carico dalla prima metatarsofalangea dolente, può ridurre la sua dorsiflessione passiva a meno di 20°, causando un alluce rigido. I pazienti, affetti da artrite reumatoide, sono a rischio di fratture metatarsali da stress con particolare inte-

Fig. 6. Avampiede triangolare — Avampiede a colpo di vento — Avampiede atipico

ressamento del 2°-3° metatarsale, nella deformità in valgo dell'alluce, mentre nella deformità in varo sono più frequenti le fratture dei metatarsali laterali [28 29].

Al danno diretto provocato dall'artrite reumatoide sulle articolazioni e sui tessuti molli, anche nel piede, si osservano associate lesioni extraarticolari con fenomeni vasculitici, caratterizzati da quadri clinici diversi che possono andare da emorragie peri-ungueali fino ad infarti, gangrene distali, neuropatie sensitivo-motorie [37 43] con riduzione della sensibilità plantare, con frequenti soluzioni di continuo della cute e conseguenti infezioni in corrispondenza delle zone di decubito e frizione.

La presenza di *Neuromi di Morton* si può associare nelle fasi di lussazioni franche, come anche presentarsi isolatamente per gli squilibri legamentosi, con conseguenti dislocazioni metatarsali, o per compressione diretta dei nervi da parte delle borsiti intermetatarsali.

Il trattamento chirurgico deve essere pianificato sulla base dell'estensione, dell'attività produttiva e della severità del danno articolare ed extra-articolare. È importante ricordare inoltre che non sempre il cammino evolutivo clinico coincide con quello radiografico e la stessa progressione del danno anatomopatologico è differente per articolazioni dello stesso distretto, facendo convivere fasi produttive con fasi ancora solo sinovitiche.

Alla luce dell'evolutività anatomo-patologica il programma terapeutico dovrà prevedere una chirurgia precoce delle strutture capsulolegamentose e tendinee in fase ancora non produttiva, ed una chirurgia degli esiti della fase avanzata. In *fase non produttiva* lo scopo da prefiggersi è di ridurre o risolvere il processo infiammatorio delle sinovie articolari e delle guaine tendinee così da far recedere non solo il dolore ma soprattutto fermare l'evolutività anatomo-patologica del danno articolare. In tal modo riusciremo a prevenire i danni funzionali delle deformità tardive che, quando presenti, andranno invece affrontati nella chirurgia funzionale e correttiva della *fase produttiva*.

Un sistema in equilibrio dinamico come l'arto inferiore, sotto l'effetto dei carichi, inevitabilmente fa si che ognuna delle sue articolazioni risenta dell'alterato allineamento delle altre andando incontro a fenomeni degenerativi artrosici aggiuntivi ai danni diretti dell'artrite reumatoide.

Nella pianificazione chirurgica, questo rappresenta un altro elemento da tenere in considerazione nel "*timing*" degli interventi da programmare. Per quello che riguarda il piede, ad esempio, in presenza di deformità associate dell'avampiede e del retropiede la precedenza va, secondo la nostra esperienza, alla stabilizzazione del retropiede prima del trattamento dell'avampiede (nello stesso modo che avviene nella mano reumatoide dove le stabilizzazioni debbono iniziare dal polso).

Il trattamento chirurgico deve essere globalmente orientato a dare, da una parte, stabilità ed equilibrio all'avampiede, e dall'altra ad alleviare il dolore del paziente durante la deambulazione [15 17].

Nella fase iniziale non produttiva della patologia non tutte le articolazioni sono o possono essere interessate con la stessa intensità. In particolar modo siamo di fronte, alcune volte, all'interessamento di una metatarsofalangea isolata o al solo interessamento dell'alluce.

Eccezionalmente potrà essere proposta una *sinoviectomia* di *uno o due raggi*, avvertendo il paziente che una recidiva della sintomatologia ed una estensione della patologia potrà essere possibile nel futuro. Più generalmente la sinoviectomia riguarda le *metatarsofalangee nella loro globalità*.

L'interessamento *isolato della prima metatarsofalangea*, in assenza di erosioni o di invaginazioni della sinoviale al di sotto della corticale, può essere trattato con buoni risultati mediante *sinoviectomia* accurata con *associato riequilibrio* osteo-legamentoso della prima metatarsofalangea.

Se questa non presenta segni di erosioni a livello della testa e di instabilità clinica, il riequilibrio potrà essere effettuato attraverso un intervento correttivo mediante *osteotomia* della testa del primo metatarsale (tipo *Austin o Reverdin* in presenza di iniziale alluce rigido), associando anche una osteotomia secondo Akin della prima falange. Solo in caso di lussazione non riducibile della prima MF, ed articolazione distrutta, preferiamo effettuare da subito una *artrodesi della prima MF* con circa 5°-10° di valgismo ed in flessione dorsale di circa 15° [18 30].

Nella fase tardiva con presenza di elevata produttività e danni articolari alle metatarsofalangee, la sinoviectomia non è più sufficiente

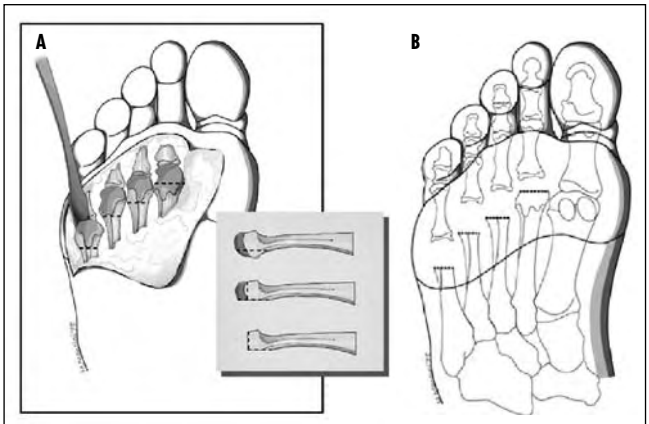

Fig. 7. Osteotomie delle teste metatarsali secondo Duvries per ottenere la formula di Lelievre, con il primo metatarsale uguale al secondo, il secondo maggiore del terzo, il terzo maggiore del quarto ed il quarto maggiore del quinto.

Fig. 8.

e *l'allineamento metatarsale* rappresenta l'intervento di scelta. L'accesso alle teste metatarsali si ottiene mediante una incisione plantare che, partendo dallo spazio tra il primo ed il secondo metatarso, si dirige lungo il solco digito plantare fino ad arrivare al bordo esterno del piede, e precisamente fino al terzo medio del quinto metatarsale. Si scolpisce poi un lembo di pelle che comprende le ipercheratosi presenti e che permette oltre che una buona luce operatoria di suturare mettendo in tensione plantare le metatarso falangee.
Vanno ricercati ed asportati gli igromi presenti nel tessuto sottocutaneo e anche gli eventuali neuromi presenti [38].

Fig. 9. Artrodesi alluce ed allineamento metatarsale: controllo a 1 anno.

Le capsule articolari, ove esistenti, vanno incise lateralmente in modo che una flessione dorsale delle dita permetterà una esposizione delle teste metatarsali. La tecnica chirurgica dovrà ottenere contemporaneamente una riduzione delle lussazioni esistenti ed un ripristino dell'appoggio plantare secondo la *formula di Lelievre*, con il primo metatarsale uguale al secondo, il secondo maggiore del terzo, il terzo maggiore del quarto ed il quarto maggiore del quinto (1=2>3>4>5). Per ottenere ciò si provvederà dapprima ad una condilectomia longitudinale plantare, che faciliterà la successiva fase di resezione delle teste secondo la formula di Lelièvre, modellandole, quindi, per non avere asperità residue (Fig. 7).
Una volta accertata la corretta riduzione delle lussazioni preesistenti, la buona escursione articolare delle falangi sui metatarsi e l'assenza di frammenti ossei, si provvederà alla chiusura delle capsule ed alla sutura cutanea (Fig. 8).
Nella Tabella I riportiamo parte dei numerosi lavori e revisioni casistiche che riferiscono sulle varie tecniche mettendole a confronto.

IL RETROPIEDE REUMATOIDE

Le alterazioni a carico del retropiede si manifestano di norma più tardivamente.
Il retropiede è costituito dall'astragalo e dal calcagno con le rispettive articolazioni sottoastragalica, astragalo-scafoidea e calcaneo-cuboidea. L'articolazione astragalo-calcaneare è quella più frequentemente colpita dall'artrite reumatoide, seguita dall'astragalo-scafoidea ed infine dalla calcaneo-cuboidea. L'importanza dell'articolazione sottoastragalica è ormai dimostrata nel suo ruolo di minimizzazione dei fattori di stress durante il carico e nella sua capacità di eseguire movimenti di eversione abduzione e dorsiflessione, in relazione alle capacità pronatorie, e di inversione adduzione e flessione plantare, in relazione alle capacità supinatorie [46].
La distruzione articolare indotta dal processo infiammatorio si accompagna, anche nel retropiede, al grave danneggiamento delle strutture capsulolegamentose periarticolari, con conseguente dolore, edema, tumefazione dei tessuti molli e perdita della capacità di assorbire le forze e gli stress meccanici.
Le alterazioni principali iniziano a livello dei tendini peronei, del tibiale posteriore e del flessore lungo delle dita. L'ipertrofia della sinovia, oltre a provocare la progressiva distruzione dei tendini e l'infiltrazione delle articolazioni vicine, può dar luogo a sindromi canalicolari per impegno e compressione del canale tarsale.
Nel tempo si può assistere a vere e proprie rotture del tendine tibiale posteriore, con conseguente insufficienza del suo ruolo stabilizzatore del retropiede e dell'arco mediale [31-33].
La perdita di resistenza alle azioni di carico, così determinata, porta a severe deformità. Nei pazienti con Artrite Reumatoide da più di 5 anni, infatti, la percentuale di malati con patologie a carico del retropiede passa dall'8 al 25%, testimoniando l'importanza del carico nell'evoluzione della degenerazione sottoastragalica.
La principale deformità del retropiede reumatoide è il piede *planovalgo*. L'astragalo, non più frenato dal tendine del tibiale posteriore, si sposta medialmente e plantarmente, ed il resto del medio ed avampiede va in abduzione, mentre il calcagno si porta in valgo e l'arco longitudinale del piede si appiattisce [31 32-46].
In assenza di interventi la deformità acquisita tende inevitabilmente

Tab. I.

Autore	Anno	N. Pazienti	Follow-up mesi	Trattamento	Risultati
Coughlin [6]	2000	32	72	Artrodesi 1 MF e allineamento	Valutazione AOFAS 69
Justen [23]	2000	72	140	Allineamento metat	87,5% soddisfatti
Fuhrmann [11]	2001	188	96	Keller e UT MAyo	Keller40% soddi UtMayo70% soddisfatti
Hanyu [16]	2001	61		Protesi Swanson I MF	74% soddisfatti
Mulcahy [34]	2003	61		Artrodesi contro artroplastica	Risultati migliori con artrodesi
Nagashima [36]	2006	47	-	Allineamento Metatarsa	78% soddisfatti
Hulse [22]	2006	29	55	Allineamento Metatarsa	73% soddisfatti
Grondal [13]	2006	29	72	Artrodesi contro UT-Mayo	Equivalenti
Reize [42]	2006	26	63	Allineamento Metatarsa	96% soddisfatti

a divenire rigida, fino ad una possibile anchilosi delle articolazioni tarsali e ad una lussazione mediale dell'astragalo, che può anche indurre, con l'accentuazione dell'eversione, delle lesioni ulcerative della cute al di sotto di se stesso.

Sono descritte possibili fratture da stress al malleolo peroneale, per impingement con il calcagno valgizzato, del calcagno stesso, e rotture tendinee dell'achilleo e del tibiale posteriore, per i processi tenosinovitici cronici, la frizione con le superfici ossee degenerate, infarti per processi vasculitici ed agenti iatrogeni (corticosteroidi).

Le deformità del retropiede, spingendo il piede nel suo complesso in pronazione ed eversione, aggravano quelle dell'avampiede, se già esistenti, e sono in grado di indurle secondariamente se ancora assenti.

Tra le manifestazioni extraarticolari, ai tipici noduli ed ai fenomeni vasculitici, si aggiungono tenosinoviti croniche, e neuropatie periferiche con sindromi canalicolari legate alle compressioni della sinovia ipertrofica.

Nelle *fasi iniziali* della sintomatologia a carico del retropiede è fondamentale l'accurata pulizia chirurgica dei tendini interessati dal processo sinovitico. Tale intervento è più importante di una sinoviectomia precoce delle articolazioni dell'avampiede.

La *sinoviectomia* dovrà essere accurata e *completata da una asportazione dei noduli* reumatoidi tendinei e della sinovia invaginata dentro le articolazioni confinanti.

Una cura particolare dovrà essere data alla sinoviectomia mediale nella *liberazione ed apertura del canale tarsale.*

Nella fase tardiva invece le *artrodesi* [9] delle articolazioni sottoastragalica, astragalo-scafoidea e calcaneo-cuboidea sono gli interventi più indicati. Il dolore per la degenerazione e la deformazione fissa in plano-valgo con sub-anchilosi del retropiede rappresentano l'indicazione d'elezione delle artrodesi della sottoastragalica e della astragaloscafoidea (*duplice artrodesi*), ed eventualmente anche della calcaneocuboidea (*triplice artrodesi*), come proposto frequentemente nella letteratura anglosassone. Lo scopo è quello di stabilizzare il piede in posizione plantigrada per risolvere il dolore ed evitare l'aggravamento delle deformità. Si ottiene ciò con un doppio accesso, il primo laterale, mediante un'incisione rettilinea descritta da Ollier, o mediante un'incisione obliqua curvilinea estesa dall'apice della fibula fino alla base del quarto metatarsale, ed il secondo al dorso del piede, parallelamente al decorso del tendine Tibiale Anteriore, in corrispondenza dell'articolazione astragalo-calcaneare. Il paziente viene posizionato supino, con un cuneo sotto il bacino omolateralmente al piede da operare, in modo da poter dominare facilmente sia il versante mediale che laterale del piede. Preferiamo eseguire in primis l'incisione al dorso del piede per procedere alla decorticazione dell'articolazione astragalo-scafoidea. Questo ci permetterà di avere una maggiore libertà e facilità di movimento della sottoastragalica quando quest'ultima verrà aggredita per eseguirne l'artrodesi. L'incisione laterale deve ricadere in un piano compreso tra il nervo cutaneo dorsale superiormente ed il nervo surale inferiormente, e si deve avere cura di isolare i tendini peronei al fine di evitare il rischio di incorrere in una loro lesione iatrogena durante l'apertura della sottoastragalica posteriore. Dopo aver rimosso il tessuto cellulare lasso con il cuscinetto adiposo dal seno del tarso, si incide la fascia del pedidio e si sposta il muscolo distalmente al seno del tarso, esponendo così il processo anteriore del calcagno. Si effettua quindi la decorticazione della cartilagine articolare dopo essersi assicurati di avere ottenuto un corretto allineamento. Quando la sottoastragalica è, infatti, in neutra e l'articolazione astragalo-scafoidea è stata riposizionata in modo da aver ripristinato i fisiologici rapporti tra lo scafoide tarsale e l'astragalo, è allora possibile procedere alla stabilizzazione delle articolazioni mediante innesti ossei ed applicazione di mezzi di sintesi metallici o riassorbibili. L'artrodesi della sottoastragalica viene eseguita per prima per stabilizzare successivamente l'astragalo-scafoidea.

In passato abbiamo effettuato prelievi di osso dalla cresta iliaca, tuttavia il dolore e la limitazione funzionale che ne derivavano ci hanno indotto, nel paziente reumatoide, a preferire prelievi dall'apofosi tibiale. La quantità di osso prelevata, tuttavia, risulta di norma sufficiente per artrodesi isolate, ma nel caso della duplice artrodesi si rende spesso necessario l'utilizzo di osso di banca.

Nella cruentazione delle superfici articolari dell'astragalo-scafoidea, infatti, la perdita di sostanza è notevole, ma è proprio a questo livello che, compattando maggiormente con meno innesto osseo, è possibile ottenere un'abduzione del mesopiede che aiuta la decompressione anche dell'articolazione calcaneo-cuboidea.

Il posizionamento dei mezzi di sintesi indispensabili per stabilizzare l'artrodesi sottoastragalica avviene mediante l'utilizzo di un compasso disegnato appositamente per tale procedura. Questo può essere fissato grazie ad una forcella dentata al corpo superiore del calcagno, e permette di inserire, tramite un filo guida di circa 3,2 mm di diametro orientato lungo l'asse di Henke, la vite cannulata autoperforante ed autofilettante del calibro 7,2 mm.

Fig. 10. Artrodesi della sottoastragalica ed astragalo scafoidea e prima metatarso falangea a due anni.

Negli esiti con degenerazione particolarmente grave ed anchilosi completa, eseguiamo l'artrodesi direttamente attraverso l'infissione percutanea di viti cannulate (Fig. 10).
Possono, tuttavia, anche essere effettuate *artrodesi isolate* [24] dell'astragalo scafoidea, qualora, in una fase clinica precoce, la deformità del piede non sia rigida, ma ancora correggibile pur avvertendo il paziente di un probabile intervento futuro di artrodesi della sottoastragalica in caso di ripresa della malattia. Un accesso longitudinale mediale, sopra la tuberosità scafoidea, esporrà, dopo la capsulotomia, l'articolazione astragalo-scafoidea, la cui artrodesi in posizione di corretta pronazione dell'avampiede, ridurrà il dolore ed i rischi di deformità future.
Il rischio di complicanze quali la pseudoartrosi è descritto soprattutto a carico dell'articolazione astragalo-scafoidea in ragione del 3-5-%, considerando che nella sottoastragalica la superficie articolare di contatto è significativamente maggiore e la linea di carico è perpendicolare all'artrodesi. Molta attenzione va posta anche ai rischi infettivi, che appaiono comunque superiori nell'artrodesi della caviglia.

LA CAVIGLIA REUMATOIDE

La caviglia comprende l'articolazione tibio-peroneo-astragalica e tibio-peroneale distale. Viene interessata dal processo reumatoide molto tardivamente; è eccezionale un suo coinvolgimento primario. Le sue articolazioni possiedono, infatti, una stabilità intrinseca superiore a quella del resto del piede. Il coinvolgimento della caviglia, quindi, si legge per lo più come un fenomeno secondario all'alterato allineamento della sottoastragalica.
Il trattamento chirurgico prevede in fase iniziale, con superfici articolari ancora integre all'indagine RMN, la sinoviectomia della tibio-tarsica, anche in considerazione che qui la sinovia è estremamente più abbondante che nelle altre articolazioni.
Possiamo assistere ad una degenerazione articolare senza deformità o ad una degenerazione con deformità. Il trattamento chirurgico prevede o l'intervento di artroprotesi o l'artrodesi.
Le controindicazioni all'artroplastica sono date da una deformità in varo o valgo superiore a 20°, la scomparsa del malleolo, un'evidente insufficienza vascolare periferica, condizioni generali scadenti, neuropatia e non ultimo la presenza di una necrosi massiva dell'astragalo.
In caso di interventi tardivi la caviglia si trova spesso in grave atteggiamento di varo o valgo e con necrosi dell'astragalo e il danno articolare, con il dolore e la limitazione funzionale conseguenti, impone al chirurgo di ricorrere alla artrodesi.
L'intervento di artrodesi della tibio tarsica deve essere il più atraumatico possibile con accurata dissezione dei tessuti molli, correzione delle deformità in varo-valgo e sintesi rigida e stabile con precoce carico (Fig. 11).
Se le condizioni ossee lo permettono preferiamo l'utilizzo del chiodo bloccato in compressione per via retrogada perché oltre che un'ottima stabilità consente la messa in carico del paziente in modo celere.

CONCLUSIONI

L'artrite reumatoide necessita di un approccio plurispecialistico. La collaborazione tra il reumatologo, il fisiatra ed il chirurgo ortopedico deve essere concreta e fattiva, nell'interesse del paziente, sin dall'inizio della presa in carico del paziente.
Il chirurgo ortopedico si pone come un tecnico cui debbono rivolgersi i colleghi reumatologi e fisiatri per il trattamento chirurgico delle sinoviti e per le stabilizzazioni dell'avampiede e del retropiede [29]. Il raggiungimento di una sintesi stabile è l'obiettivo principale da perseguire, al fine di consentire una riduzione dei tempi di immobilizzazione e permettere una riabilitazione precoce. Nel caso

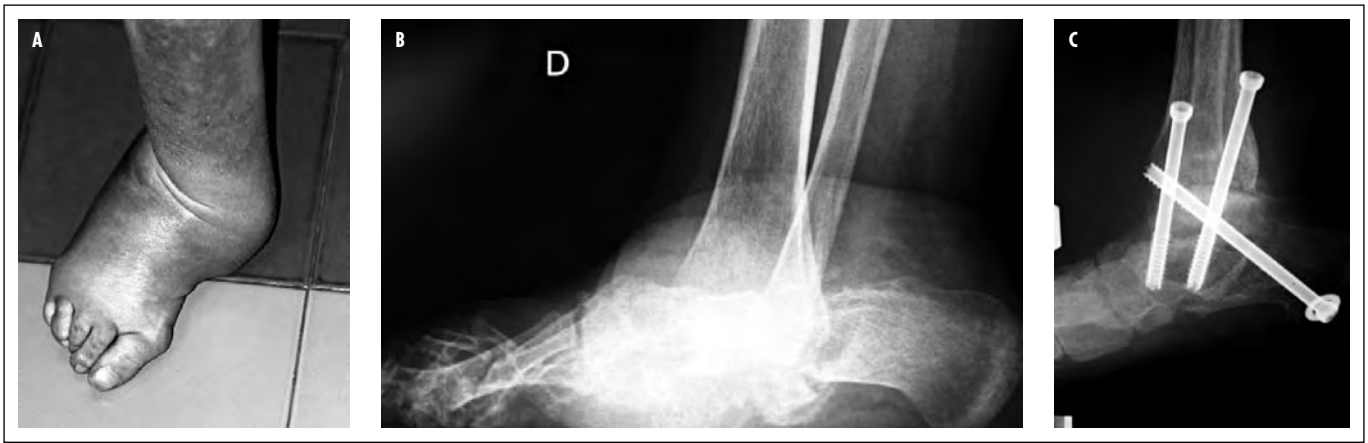

Fig. 11. Grave lussazione della tibio tarsica trattata con artrodesi con viti e stabilizzazione artrodesi della sottoastragalica.

della chirurgia limitata all'avampiede si ricorre nel postoperatorio all'utilizzo di plantari con scarico calcaneare, sostegno della volta longitudinale e mediale e stabilizzazione del retropiede. Si possono così ridurre i rischi di progressione della malattia. In questa ottica ha senso ricorrere all'utilizzo di plantari di sostegno da subito, anche prima dell'intervento chirurgico. Tali plantari vanno realizzati sempre "su impronta" per disegnarli il più anatomicamente possibile sul piede del singolo paziente.

Il trattamento medico della patologia di base è, e deve essere, appannaggio del reumatologo, il quale deve dare l'indirizzo sui tempi dei trattamenti e deve concordare il programma terapeutico riabilitativo con l'ortopedico ed il fisiatra.

Il trattamento isolato senza una visione complessiva medica, fisiatrica e chirurgica non giova certo alla prognosi della malattia.

BIBLIOGRAFIA

1. Barca F, Leti Acciaro A. *La Duplice Artrodesi – Il Piede reumatico – 195*-204 *Progressi in medicina e chirurgia del piede aulo*. Gaggi Editore, Bologna 2002,
2. Bouysset M, Tebib J, Noel E, et al. *Rheumatoid flat foot and deformity of the first ray*. J Rheumatol 2002;29:903-5.
3. Bouysset M, et al. *Rheumatoid metatarsus. The original evolution of the first metatarsal*. Cl. Rheum 1991;10:408-12.
4. Burra G, Katchis SD. *Rheumatoid arthritis of the foot.* Rheum Des Cl North Am 1998; 24:173-80.
5. Cimino W, O'Malley MJ. Rheunatoid arthritis of the ankle and hindfoot. Rheum. Dis Cl. North Am., 24:157-170,1998.
6. Coughlin MJ. *Rheumatoid forefoot reconstruction. A long term follow-up study.* J Bone Joint Surg Am 2000;82:322-41.
7. Cracchiolo A. *Rheumatoid arthritis*. Cl Orthop 1997;340:58-68.
8. Dixon A. *The anterior tarsus and forefoot. Bailliere's Cl.* Rheum 1987;2:261-74.
9. Figgie MP, et al. *Triple arthrodesis in rheumatoid arthritis*. Cl Orthop 1993;292:250-4.
10. Forslind K, Larsson EM, Svensson B. *Detection of joint pathology by magnetic resonance imaging in patients with early rheumatoid arthritis.* Br J Rheumatol 1997;36:683-8.
11. Fuhrmann RA, Anders JO. *The long-term results of resection arthroplasties of the first metatarsophalangeal joint in rheumatoid arthritis*. Int Orthop 2001;25:3:12-6.
12. Geppert MJ, et al. *The rheumatoid foot: forefoot*. Foot ankle 1992;13:550-7.
13. Grondal L, Brostrom E, Wretenberg P, et al. *Arthrodesis versus Mayo resection: the management of the first metatarsophalangeal joint in reconstruction of the rheumatoid forefoot.* J Bone Joint Surg Br 2006;88:914-9.
14. Halla JT, et al. *Small joint involvement: a systematic roentgenographic study in rheumatoid arthritis*. Annals Rheum Dis 1986;45:327-30.
15. Hamalainen M, Raunio P. *Long term follow up of rheumatoid forefoot surgery*. Cl Orthop 1997;340:34-47.
16. Hanyu I, Yamazaki H, Ishikawa H. *Flexible hinge toe implant arthroplasty for rheumatoid arthritis of the first metatarsophalangeal joint: long-term results*. J Orthop Sci 2001;6:141-7.
17. Haynie R, Yakel J. *Perioperative management of rheumatoid patient*. J Foot Ankle Surg 1996;35:94-9.
18. Hecht PJ, et al. *Arthrodesis of the first Metatarsophalangeal joint to salvage failed silicone implant arthroplasty*. Foot Ankle Int 1997;18:383-9.
19. Heijde DMFM, et al. *Biannual radiographic assessment of hands and feet in a 3 years prospective follow up of patients with early rheumatoid arthritis*. Arth and rheum 1992;35:26-33.
20. Heijde DMFM, et al. *Radiographic progression on radiographs of hands and feet during the first 3 years of rheumatoid arthritis measured according to Sharp's method (van der Heijde modification).* J Rheumatol 1995;22:1792-6.
21. Heijde DMFM, et al. *Validity of single variables and composite indices for measuring disease activity in rheumatoid arthritis.* Annals Rheum Dis 1992;51:177-81.
22. Hulse N, Thomas AM. *Metatarsal head resection in the rheumatoid foot: 5-year follow-up with and without resection of the first metatarsal head.* J Foot Ankle Surg 2006;45:107-12.
23. Justen HP, Berger W, Leeb I, et al. *Long-term outcome of metatarsal head resection in rheumatoid arthritis*. Z Rheumatol 2000;59:101-7.
24. Kindsfater K, et al. *Management of the rheumatoid hinfoot with special reference to talonavicular arthrodesis.* Cl Orthop 1997;340:69-74.
25. Kitaoka BH. *Rheumatoid hindfoot*. Orthop Cl North Am 1989;20:593-604.
26. Klenerman L. *The foot and ankle in rheumatoid arthritis*. Br J Rheumatol 1995;34:443-8.
27. Kuper HH, et al. *Radiographic damage in large joints in early rheumatoid arthritis: relationship with radiographic damage in hands and feet, disease activity and physical disability*. Br J Rheumatol 1997;36:855-60.
28. Maenpaa H, Lehto MUBelt EA. *Stress fractures of the ankle and forefoot in patients with inflammatory arthritides.* Foot Ankle Int 2002;23:833-7.
29. Maenpaa HM, Soini I, Lehto MU, et al. *Insufficiency fractures in patients with chronic inflammatory joint diseases.* Clin Exp Rheumatol 2002;20:77-9.
30. Mann AG, Thompson FM. *Arthrodesis of the first metatarsophalangeal joint for hallux valgus in rheumatoid arthritis.* Foot Ankle Int 1997;18:65-6.
31. Menninger H et al. *Progression and repair in radiographs of hands and forefeet in early rheumatoid arthritis.* J Rheumatol 1995;22:1048-53.
32. Michelson J, et al. *Foot and ankle problem in rheumatoid arthritis*. Foot and Ankle Int 1994;15:608-13.
33. Michelson J, et al. *Posterior tibial tendon dysfunction in rheumatoid arthritis*. Foot and Ankle Int 1995;16:156-61.
34. Mulcahy D, Daniels TR, Lau JT, et al. *Rheumatoid forefoot deformity: a comparison study of 2 functional methods of reconstruction.* J Rheumatol 2003;30:1440-50.
35. Mulherin D, et al. *Clinical improvement and radiological deteriration in rheumatoid arthritis: evidence that the pathogenesis of synovial inflammation and articular erosion may differ.* Br J Rheumatol 1996;35:1263-8.
36. Nagashima M, Kato K, Miyamoto Y, et al. *A modified Hohmann method for hallux valgus and telescoping osteotomy for lesser toe deformities in patients with rheumatoid arthritis*. Clin Rheumatol 2006.
37. O'BrienTS, et al. *Extraosseous manifestations of rheumatoid arthritis in the foot and ankle.* Cl Orthop 1997;340:26-33.
38. Phillipson A, et al. *Forefoot arthroplasty and changes in plantar foot pressures.* Foot Ankle Int 1994;15:595-8.
39. Plant MJ, et al. *Measurement and prediction of radiological progression in early rheumatoid arthritis.* J Rheumatol 1994;21:1808-13.
40. Plant MJ et al. *Prediction of radiographic damage in hands and feet in rheumatoid arthritis by clinical evaluetion*. Cl Rheumatol 1994;13:487-91.
41. Priolo F, et al. *Radiographic changes in the feet of patients with early rheumatoid arthritis*. J Rheumatol 1997;24:2113-18.
42. Reize P, Ina Leichtle C, Leichtle UG, et al. *Long-term results after metatarsal head resection in the treatment of rheumatoid arthritis*. Foot Ankle Int 2006;27:586-90.
43. Rosenbaum D, Schmiegel A, Meermeier M, et al. *Plantar sensitivity, foot loading and walking pain in rheumatoid arthritis.* Rheumatology (Oxford) 2006;45:212-4.
44. Saag GK et al. *The foot function index for measuring rheumatoid arthritis pain: evaluating side-to-side reliability.* Foot Ankle Int 1996;17:506-10.
45. Sartoris DJ. *Radiography of articular disorders in the foot*. J Foot Ankle Surg 1994;33:518-26.
46. Smidt L. *The subtalat joint and rheumatoid arthritis*. Bailliere's Cl Rheum 1987;2:275-87.
47. Smyth CJ, Janson RW. *Rheumatologic view of the rheumatoid foot*. Cl Orthop 1997;340:7-17.
48. Thomas S, Kinninmonth AW, Kumar CS. *Long-term results of the modified Hoffman procedure in the rheumatoid forefoot. Surgical technique.* J Bone Joint Surg Am 2006;88 Suppl I Pt 1:149-57.
49. Wassenberg S, Rau R. *Problems in evaluating radiographic findings in rheumatoid arthritis using different methods of radiographic scoring: examples of difficult cases and study design to develop an improved scoring method.* J Rheumatol 1995;22:1990-7

La coxopatia nella spondilite anchilosante

A. Capone, D. Podda, M. Planta, V. Setzu*

RIASSUNTO

Il coinvolgimento dell'anca nella spondilite anchilosante rappresenta una condizione frequente che accentua notevolmente la limitazione funzionale del paziente. Negli stadi iniziali della coxopatia è indicato un trattamento conservativo con terapia medica per ridurre il dolore e la progressione della malattia e con fisiochinesiterapia per prevenire la limitazione funzionale e la disabilità. Negli stadi avanzati con danno strutturale dell'articolazione coxofemorale trova indicazione l'impianto di un artroprotesi di anca. Abbiamo pertanto condotto uno studio retrospettivo per valutare i risultati dopo l'intervento di artroprotesi in gruppo di 20 pazienti affetti da spondilite anchilosante. L'età media dei pazienti era di 44,5 anni. La durata media della malattia prima dell'intervento è stata di 14,5 anni. I risultati clinici e radiografici sono stati valutati ad un *follow-up* medio di 4,7 anni. Il punteggio medio secondo l'*Harris Hip Score* era 48 punti nel preoperatorio ed 85 punti al *follow-up* con il riscontro dopo l'intervento di un significativo miglioramento della sintomatologia dolorosa, dell'escursione articolare e dell'autonomia funzionale. Non abbiamo riscontrato alcun caso di mobilizzazione o di revisione delle componenti protesiche. In 5 su 28 anche (18 %) sono state evidenziate ossificazioni eterotopiche.

Parole chiave: artroprotesi totale d'anca, spondilite anchilosante, patologia dell'anca

SUMMARY

Hip involvement in ankylosing spondylitis is a common and disabling problem with functional impairment for the patient. Conservative treatment for early disease stages of the hip includes medical therapy to reduce pain and disease activity and physiotherapy to prevent loss of function and disability. In the advanced disease stages with structural hip joint damage the total hip arthroplasty is an effective treatment. We retrospectively reviewed 20 patients (28 hips) who underwent cementless total hip arthroplasty for ankylosing spondilytis. The mean age of the patients was 44,5 years. The average duration of disease before surgery was 14,5 years. The clinical and radiographic results were evaluated at an average follow-up period of 4,7 years. Harris hip scores averaged 48 before surgery and 85 at the follow-up examination. Significant improvements in pain, range of motion and function were observed following total hip arthroplasty. No arthroplasty was loose or required a surgical revision. Heterotopic ossification was observed in 5 of 28 hips (18%).

Key words: total hip arthroplasty, ankylosing spondilylitis, hip disease

Clinica Ortopedica, Università degli Studi di Cagliari; * Servizio di Ortopedia e Traumatologia, Ospedale Muravera, ASL 8 Cagliari

Indirizzo per la corrispondenza:
Antonio Capone, Clinica Ortopedica, Ospedale Marino, Lung. Poetto 12, 09216 Cagliari. Tel. e Fax +39 070 372377. E-mail anto.capone@tiscali.it

INTRODUZIONE

La spondilite anchilosante (S.A.) è una spondiloartrite sieronegativa caratterizzata da un'infiammazione delle articolazioni sacroiliache, del rachide, di altre articolazioni periferiche e delle entesi che colpisce circa 1% della popolazione. L'eziopatogenesi risulta ancora non ben definita: i fattori genetici risultano determinanti ed in particolare l'antigene leucocitario HLA B 27 risulta presente nel 90% dei pazienti che presentano le manifestazioni cliniche della spondilite anchilosante. In realtà la sola presenza dell'antigene B 27 non determina l'insorgenza della malattia ma predispone all'evoluzione dell'artrite se agiscono altri fattori auto-immuni determinati da altre malattie o infezioni [1]. Le manifestazioni cliniche si evidenziano nei giovani adulti in una fascia di età compresa tra i 20 ed i 40 anni con un rapporto maschi/femmine di 3:1. L'interessamento dell'articolazione coxo-femorale presenta un'incidenza compresa tra 24 e 36% e nel 90% dei casi risulta bilaterale. Risulta più frequente nei pazienti con esordio della malattia in età giovanile (< 20 anni) e rappresenta un fattore prognostico negativo per la progressione dell'anchilosi anche a livello assiale [2]. L'artrite comporta un danno iniziale a livello della cartilagine e successivamente coinvolge l'osso subcondrale e le strutture capsulari con la formazione di osteofiti e la comparsa di erosioni e/o di sclerosi ossea [3]. Radiograficamente possiamo riscontrare vari gradi di alterazione dell'articolazione coxo-femorale. La testa femorale presenta una migrazione assiale verso l'acetabolo che determina una riduzione concentrica della rima articolare ed in alcuni una protrusione dell'acetabolo. La formazione di osteofiti inizia dalla porzione supero-laterale e può interessare l'intero collo femorale portando all'anchilosi ossea [4]. Secondo la valutazione radiologica semiquantitativa BASRI (*Bath Ankylosing Spondylitis Radiographic Index*) hip il coinvolgimento dell'anca può essere classificato in 4 stadi: 1 stadio = dubbio: riduzione focale della rima articolare, 2 stadio = lieve: riduzione concentrica della rima con spazio articolare > 2 mm, stadio 3 = moderato: riduzione concentrica della rima con spazio articolare inferiore o uguale a 2 mm od osteofita < 2 cm, 4 = severo: deformità testa femorale ed ostofiti superiori a 2 cm [5]. Le alterazioni strutturali dei capi articolari comportano una progressiva riduzione

dell'escursione articolare a partire dal movimento di abduzione ed intrarotazione e successivamente di realizza una progressiva deformità dell'anca in flessione ed extrarotazione che determina una limitazione nella deambulazione. La combinazione della rigidità del rachide dorso-lombare con quella delle anche comporta una grave limitazione funzionale nelle attività quotidiane e nelle attività lavorative di questi pazienti. Il trattamento della coxite nella S.A. prevede una terapia farmacologica, una terapia riabilitativa ed una terapia chirurgica. La terapia farmacologica comprende l'impiego di farmaci antinfiammatori non steroidei (FANS), cortisonici, farmaci anti-reumatici che modificano il decorso della malattia (DMARD) e farmaci biologici che inibiscono il fattore di necrosi tumorale (TNF). I FANS sono efficaci nel 70-80% dei pazienti per ridurre la sintomatologia clinica ma non arrestano la progressione delle lesioni articolari. L'impiego sistemico dei corticosteroidi non comporta sensibili benefici per le manifestazioni cliniche della spondilite anchilosante a livello del rachide e dell'anca mentre risultano efficaci nell'applicazione come infiltrazioni intra-articolari a livello delle articolazioni sacro-iliache e coxo-femorali. Tra i farmaci anti-reumatici DMARD quelli più efficaci sono risultati la sulfasalazina ed il metotrexate [6]. I farmaci biologici agiscono contro il fattore alpha di necrosi tumorale (TNF-a) e numerosi studi clinici hanno dimostrato l'efficacia dell'infliximab (Remicade), etanercept (Enbrel) ed adalimunab (Humira) nel trattamento della S.A. riducendo l'infiammazione articolare e la sintomatologia dolorosa, migliorando la funzionalità articolare e, soprattutto, arrestando la progressione radiografica della malattia [7 8]. Oltre alla terapia farmacologica la fisioterapia svolge un importante ruolo nella riduzione della sintomatologia dolorosa e nella prevenzione della limitazione funzionale. Il programma riabilitativo prevede l'esecuzione di esercizi per migliorare la mobilità e la forza muscolare del rachide e delle anche da svolgersi preferibilmente in gruppo ed in acqua (idrochinesiterapia) [9]. Secondo le linee guida ASAS (*ASsessment in Ankylosing Spondilitis*) ed EULAR (*European League Against Rheumatism*) pubblicate nel 2006 l'artroprotesi di anca trova indicazione, a prescindere dall'età, nei pazienti con dolore, limitazione funzionale e con quadro radiografico di lesione delle strutture articolare. L'analisi degli studi prospettici hanno evidenziato una significativa riduzione della sintomatologia dolorosa ed un netto miglioramento della funzionalità articolare [8]. L'impianto dell'artroprotesi di anca pone alcune problematiche specifiche relative al tipo di paziente (giovane età, interessamento bilaterale, cifosi rachide, maggiori incidenza di ossificazioni eterotopiche) ed all'alterazioni della morfologia dei capi articolari (anchilosi, antiversione del femore prossimale, orientamento cavità acetabolare, osteoporosi da non uso) che necessitano un'accurata pianificazione preoperatoria per ridurre l'incidenza delle complicanze. Abbiamo pertanto condotto questo studio retrospettivo per valutare i quadri clinici e radiografici della coxite ed i risultati clinici e radiografici dopo l'intervento di artroprotesi in gruppo di 20 pazienti affetti da spondilite anchilosante.

MATERIALI E METODI

Abbiamo valutato 20 pazienti affetti da spondilite anchilosante ed operati di artroprotesi d'anca non cementate (28) nel periodo 2000-2007. La diagnosi di spondilite era stata confermata prendendo in considerazione i criteri di New York modificati: dolore e rigidità del rachide lombare che dura da più di 3 mesi e che migliora con il movimento, limitazione dell'escursione articolare del rachide sul piano frontale e sagittale, limitazione nell'espansione del torace, segni radiografici di sacroileite bilaterale [5]. I maschi erano 18 e le donne 2 con un'età media di 44,5 anni (*range* 34-55). L'antigene HLA B27 e l'interessamento bilaterale delle anche erano presenti in tutti i pazienti. La durata media della malattia al momento dell'intervento era in media di 14,5 anni (*range* 7-20). L'indicazione all'intervento era stata posta per la presenza di dolore ed una notevole riduzione dell'escursione articolare che comportava una limitazione nella deambulazione e nell'autonomia funzionale. La terapia farmacologica eseguita prima dell'intervento è stata FANS (4 pazienti), sulfasalazina (10 pazienti), metotrexate (6 pazienti). Radiograficamente era presente preoperatoriamente in 25 casi un'artrosi concentrica ed in 3 casi una protrusione dell'acetabolo. L'anestesia spinale è stata possibile eseguirla in 14 pazienti mentre negli altri 6 è stata eseguita un anestesia generale impiegando il broncoscopio per rendere più agevole l'intubazione. L'intervento di artroprotesi è stata eseguito dal primo autore impiegando la via d'accesso di Hardinge ed utilizzando sempre componenti non cementate. La tecnica chirurgica ha previsto in tutti casi un'estesa capsulotomia anteriore per risolvere la contrattura in flessione ed in 4 casi di anchilosi fibrosa è stata eseguita un'osteotomia della testa femorale prima della lussazione. La preparazione dell'acetabolo inizia con l'asportazione degli osteofiti e successivamente, identificato il paleocotile in base alla presenza di tessuto molle nella fovea, è sufficiente utilizzare frese con diametro crescente per ottenere una cavità acetabolare emisferica preservando il fondo acetabolare che spesso presenta una ridotta resistenza meccanica. Nei casi di protrusione acetabolare il difetto mediale è stato riempito con innesti ossei autologhi spongiosi prelevati dalla testa ed è stata utilizzata una componente acetabolare con maggiore diametro equatoriale per realizzare una valida stabilità primaria. Sono stati impiegati 2 tipi di impianti protesici. Dal 2000 al 2005 sono stati utilizzati cotili emisferici con rivestimento in idrossiapatite (Securfit, Stryker), steli retti con ancoraggio meta-diafisario e rivestimento prossimale in idrossiapatite (Omnifit, Styker) con accoppiamento articolare polietilene-metallo e testa di 28 mm (16 artroprotesi) Dal 2005 al 2007 abbiamo impiegato cotili emisferici con rivestimento in idrossiapatite (EP-FIT, Smith & Nephew) e steli a conservazione del collo femorale con rivestimento prossimale in idrossiapatite (Nanos, Smith & Nephew) con accoppiamento articolare ceramica-ceramica e diametro della testa di 36 mm (12 artroprotesi). In 8 pazienti l'intervento di artroprotesi è stato eseguito bilateralmente con un intervallo medio di 1,4 anni (min. 6 mesi, max 36 mesi). In tutti i pazienti è stata eseguita una profilassi con antibiotici ed eparine a baso peso molecolare mentre in nessun paziente è stato eseguita un profilassi specifica per la prevenzione delle ossificazioni eterotopiche. Nel periodo post-operatorio abbiamo riscontrato 1 caso di neuroapraxia del nervo femorale che si è risolta completamente dopo 3 mesi. Non abbiamo riscontrato alcun caso di lussazione o d'infezione. Il protocollo riabilitativo postoperatorio ha previsto una deambulazione

Tabella 1. Confronto dell'escursione articolare in gradi nei 2 gruppi di pazienti con differente diametro di testa protesica nei movimenti dell'anca in flesso-estensione (FLEX-EST), abduzione-adduzione (ABD-ADD) ed intra-extrarotazione (INTRA-EXTRA).

Arco di movimento	Diametro testa	N.	Escursione articolare preoperatoria media	Escursione articolare postoperatoria media	Incremento
FLEX-EST	36 mm	12	43,49	115,32 *	71,83
	28 mm	16	41,95	92,38	50,43
ABD-ADD	36 mm	12	17,46	40,65 *	23.19
	28 mm	16	18,69	35,24	16,55
INTRA-EXTRA	36 mm	12	10,68	40,23 *	29,55
	28 mm	16	9.25	30,29	21,04

*(*p<0,01)*

con appoggi e carico progressivo sull'arto operato per 6 settimane. I pazienti sono stati valutati clinicamente secondo il sistema a punteggio *Harris Hip Score* (H.H.S.) [11]. La valutazione clinica è stata eseguita preoperatoriamente e dopo l'intervento a distanza di 6,12 mesi ed al *follow-up*. La valutazione radiografica è stata eseguita tramite l'analisi comparativa degli esami radiografici eseguiti pre-operatoriamente e nei controlli post-operatori nelle proiezioni bacino per anche, antero-posteriore e laterale dell'anca operata. La valutazione del posizionamento della componente acetabolare è stata eseguita prendendo in considerazione l'inclinazione in base alla linea che congiunge le gocce radiografiche. La stabilità del cotile è stata valutata in base alla variazione della sua posizione superiore a 3 mm ed all'analisi dell'interfaccia osso-protesi secondo i criteri di Manley [12]. La fissazione dello stelo femorale è stato valutato secondo i criteri di Engh prendendo in considerazione eventuali affondamenti ed, a livello dell'interfaccia osso-protesi, la comparsa di addensamenti ossei e/o di linee di radiotrasparenza [13]. Le ossificazioni eterotopiche sono state classificate in base ai criteri di Brooker [14] in quattro classi. È stata eseguita un'analisi statistica con il Mann-Whitney U Test per valutare la significatività (p< 0,01) tra i valori dell'escursione articolare nei due gruppi di pazienti con differente diametro di testa protesica.

RISULTATI

Il punteggio medio H.H.S. è passato da 48 punti (*range* 43-57) preoperatori a 85 punti (*range* 78-98) al *follow-up* medio di 4,7 anni (min. 2, max. 9). In base al punteggio complessivo abbiamo valutato i risultati ottimi (90-100 p.) in 10 pazienti, buoni (80-89 p.) in 7 pazienti, discreti in 3 pazienti (70-79 p). Il punteggio relativo al dolore è passato da un valore medio di 18 punti del preintervento a 41,3 punti ad 1 anno. Anche l'escursione articolare dell'anca risulta significativamente migliorata dopo l'intervento con un maggiore incremento nella flessione (da 41° a 96°), abduzione (da 18° a 35°) ed extrarotazione (da 10° a 30°) passiva. In particolare abbiamo riscontrato valori maggiori nei movimenti dell'anca in flesso-estensione, abduzione-adduzione ed intra-extrarotazione nei pazienti operati con accoppiamento ceramica-ceramica e testina di 36 mm rispetto a quelli in cui è stato utilizzato un accoppiamento politilene-metallo con testina di 28 mm (Tab. I). Per quanto riguarda il recupero funzionale 16 pazienti (80%) deambulavano senza zoppia, 4 pazienti presentavano una zoppia legata alla limitazione funzionale dell'anca controlaterale. L'inclinazione della componente acetabolare è risultata compresa tra 35°e 45° in 20 su 28 impianti mentre negli altri 8 risultava superiore a 45°. In nessun caso è stata riscontrata una migrazione superiore a 3 mm. L'esame delle linee di radiotrasparenza al *follow-up* ha evidenziato che queste erano assenti in 22 componenti (78,5 %) ed erano presenti con estensione < 50% in zona 2 o 3 in 6 componenti (21,5 %) con una valutazione quindi in tutti i casi di una stabilità ossea. La valutazione radiografica degli steli femorali ad un *follow-up* medio di 4,7 anni ha evidenziato una stabilità ossea nei 12 steli Nanos ed in 15 steli Omnifit. In uno stelo Ominifit la stabilità è stata giudicata fibrosa per la presenza di linee di radiotrasparenza evolutive a distanza di 6 anni dall'impianto. L'analisi degli esami radiografici sequenziali negli steli a preservazione del collo femorale Nanos ha evidenziato che, nonostante il livello di osteotomia sia stato eseguito al di sotto dell'istmo, l'ancoraggio prossimale a livello del calcar e della corticale laterale ha consentito di realizzare una valida fissazione secondaria dell'impianto anche in casi con netta riduzione dell'osso spongioso metafisario (Fig. 1). Le ossificazioni eterotopiche erano presenti in 5 anche (18%): classe I (2 casi) e classe II (3 casi) di Brooker.

Fig. 1. Paziente di 50 affetto da spondilite anchilosante con coxopatia bilaterale (A), operato di artroprotesi all'anca sinistra: cotile EP-FIT, stelo Nanos, accoppiamento articolare ceramica-ceramica e testa di 36 mm.(B).

DISCUSSIONE

Il coinvolgimento dell'anca nella spondilite anchilosante rappresenta una condizione frequente che accentua notevolmente la limitazione funzionale di questi pazienti. Risulta quindi importante eseguire una diagnosi precoce della malattia per impostare un terapia medica e riabilitativa efficace per rallentare la sua evoluzione. Studi randomizzati-controllati hanno evidenziato una reale efficacia dei farmaci biologici anti-TNF nel ridurre l'attività e la progressione dei danni articolari a livello del rachide e dell'anca [15]. L'impianto di un'artroprotesi di anca rappresenta spesso l'unica soluzione nei casi con grave distruzione articolare per migliorare l'autonomia funzionale. La giovane età di questi pazienti e la progressione della S.A pone delle problematiche legate a quando eseguire l'intervento ed alla sopravvivenza degli impianti. Sweeney et al. [16] in uno studio retrospettivo su 340 artroprotesi cementate e non cementate in pazienti con età media di 40 hanno riscontrato una percentuale di sopravvivenza del 90% a 10 anni, del 79% a 15 anni e del 65% a 20 anni. Bhan et al. [17] riportano i risultati delle artroprotesi non cementate ad un *follow-up* medio di 8,5 anni in 92 anche affette da anchilosi ossea secondaria a S.A. con età media dei pazienti di 25,5 anni. Gli autori evidenziano le maggiori difficoltà tecniche nella tecnica chirurgica di impianto in questi pazienti che presentano un'assenza dell'escursione articolare ed una deformità dei capi articolari. L'iperestensione della pelvi e l'alterazione della morfologia dell'acetabolo comporta un posizionamento della componente acetabolare più verticale ed antiversa (11%) che aumenta il rischio di lussazione anteriore (4,3%). La deformità in extrarotazione del femore rende difficile definire l'esatto livello di osteotomia del collo ed un corretto posizionamento dello stelo femorale con maggiore incidenza di fratture intraoperatorie (3,2%) e mobilizzazione a distanza dell'impianto (12%). Nel complesso la percentuale di revisione è stata del 14% con un sopravvivenza del 85,8% a 8,5 anni. I risultati radiografici del nostro studio hanno evidenziato ad un *follow-up* massimo di 9 anni una stabilità ossea nel 96% delle componenti protesiche non cementate con rivestimento in idrossiapatite. L'effetto osteoconduttivo dell'idrossiapatite può favorire la fissazione secondaria delle protesi nei pazienti affetti da S.A. che spesso presentano un'osteoporosi da non uso ed un alterato metabolismo osseo per la terapia farmacologia eseguita. Per quanto riguarda il recupero dell'escursione articolare e dell'autonomia funzionale i risultati clinici riportati nelle varie casistiche dimostrano che i pazienti affetti da S.A. dopo l'intervento di artroprotesi hanno un netto incremento della mobilità dell'anca ma presentano ancora delle limitazioni funzionali correlate alla spondilite e/o alla coxite contro laterale [18-20]. L'analisi dei dati raccolti nel nostro studio retrospettivo in 20 pazienti operati di artroprotesi non cementate ha evidenziato che l'età di diagnosi di malattia era stata inferiore ai 30 anni e l'età media al momento dell'intervento era 44,5 anni con una durata di malattia prima dell'intervento di 14,5 anni. Il quadro radiografico preoperatorio era prevalentemente un'artrosi concentrica con scomparsa della rima articolare, deformità della testa ed estesi osteofiti (stadio IV BASR hip). I risultati clinici ad un *follow-up* medio di 4,7 anni evidenziano una netta riduzione della sintomatologia algica ed un significativo incremento dell'escursione articolare e della funzionalità. Il punteggio medio complessivo H.H.S. è stato punti con 10 pazienti giudicati ottimi, 7 buoni e 3 discreti. Al *follow-up* 13 pazienti (65%) continuavano a svolgere un'attività lavorativa. Per quanto riguarda il recupero dell'escursione articolare questa risulta correlata al diametro delle testa protesica in quanto nei pazienti operati con teste di diametro di 36 mm abbiamo riscontrato un maggiore arco di movimento dell'anca rispetto a quelli con testa di diametro 28 mm. L'importanza del diametro della testa nel recupero dell'escursione articolare è confermato dai risultati riportati da Li e collaboratori [21] che evidenziano un incremento complessivo dell'escursione articolare dell'anca di 147° nei pazienti operati con protesi di rivestimento (diametro medio della testa 49,2 mm) rispetto a 113° nei pazienti operati con artroprotesi tradizionale (diametro medio testa 30,4). Un'altra problematica riportata nei pazienti affetti da S.A. ed operati di artroprotesi è l'incidenza delle ossificazioni eterotopiche che nelle varie casistiche risulta compresa tra 10 e 70% [18 20 22]. In realtà se valutiamo solo le ossificazioni di classe III e IV che possono comportare una limitazione funzionale l'incidenza è compresa tra 11 e 21% che non risulta superiore a quella riportate in altre patologie [10 17 23]. Nella nostra casistica abbiamo riscontrato la presenza di ossificazioni eterotopiche nel 18% (classe I o II) senza aver eseguito una profilassi specifica.

CONCLUSIONI

Nella coxopatia secondaria alla spondilite anchilosante l'intervento di artroprotesi di anca è un trattamento efficace nel recupero della funzionalità articolare e dell'autonomia funzionale che però deve essere eseguito tempestivamente prima che si realizzi l'anchilosi. Considerato la giovane età di questi pazienti risulta opportuno utilizzare componenti protesiche non cementate, teste di grande diametro per migliorare l'escursione e la stabilità articolare ed accoppiamenti articolari con ridotta usura per aumentare la sopravvivenza degli impianti. Non risulta giustificata una prevenzione delle ossificazioni eterotopiche in tutti pazienti ma solo in quelli che, oltre alla spondilite anchilosante, presentano altri fattori di rischio quali anchilosi ossea o presenza di precedenti ossificazioni nell'anca controlaterale o in altre articolazioni.

BIBLIOGRAFIA

1. Dakwar E, Reddy J, Vale FL, et al. *A review of the pathogenesis of ankylosing spondylitis*. Neurosurg Focus 2008;24:20-5.
2. Cruyssen BV, Muñoz-Gomariz E, Font P, et al. *Hip Involvement in ankylosing spondylitis: epidemiology and risk factors associated with hip replacement surgery*. Rheumatology 2010;49:73-81.
3. Appel H, Kuhne M, Spiekermann S, et al. *Immunohistochemical analysis of arthritis in ankylosing spondylitis. Evaluation of the bone-cartilage interface and subchondral bone marrow*. Arthritis & Rheumatism 2006; 54:1805-13.
4. Dwosh IL, Resnick D, Becker MA. *Hip involvement in ankylosing spondylitis*. Arthritis and Rheumatism 1976;19:683-92.
5. MacKay K, Brophy S, Mack C, et al. *The development and validation of a radiographic grading system for the hip in ankylosing spondylitis; the bath ankylosing spondylitis radiology hip index*. J. Reumatology 2000;27:2866-72.
6. Braun J, Baraliakos X, Godolias G, et al. *Therapy of ankylosing spondylitis – a review. Part I: Conventional medical treatement and surgical therapy*. Scand J Rheumatol 2005;34:97-108.

[7] Braun J, Baraliakos X, Brandt J, et al. *Therapy of ankylosing spondylitis – a review. Part II: Biological therapies in the spondyloarthritides.* Scand J Rheumatol 2005;34:178-90.

[8] Zochling J, Van Der Hijde D, Burgos-Vargas R, et al. *ASAS/EULAR recommendations for the management of ankylosing spondylitis.* Ann Rheum Dis 2006;65:442-52.

[9] Van Tubergen A, Landewe R, Van der Heijde D, et al. *Combined spa-exercise therapy is effective in patients with ankylosing spondylitis: a randomized controlled trial*. Arthritis Rheum 2001;45:430-8.

[10] Van der Linden S., Vakenburg HA, Cats A. Evaluation of diagnostic criteria for ankylosing spondylitis. A proposal for modification of the New York criteria. Arthritis Rheum 1984; 27: 361-368

[11] Harris WH. *Traumatic arthritis of the hip after dislocation and acetabular fracture: treatament by mold arthroplasty. An end-result study using a new method of result evaluation.* J Bone J Surgery 1969;51A:737-47.

[12] Manley MT, Capello WN, D'Antonio JA, et al. *Fixation of acetabular cup without cement in total hip arthroplasty. A comparison of three different implant surfaces at a minimum duration of follow-up of five years.* J Bone J Surgery 1998;80A:1175-84.

[13] Engh CA, Massin P, Suthers KE. *Roentgenographic assessment of the biologic fixation of porous-surfaced femoral components.* Clin Orthop 1990;257:107-20.

[14] Brooker AF, Bowerman JW, Robinson RA, et al. *Ectopic ossification following total hip replacement: incidence and a method of classification*. J Bone J Surgery 1973;55A:1629-32.

[15] Cruyssen V, Muñoz-Gomariz E, Font P, et al. *Hip involvement in ankylosing spondylitis and poor function but successful outcome with early total hip replacement*. Int J Clin Rheumatol 2010;5:25-7.

[16] Sweeney S, Gupta R, Taylor G, et al. *Total hip arthroplasty in ankylosing spondylitis: outcome in 340 patients.* J Rheumatology 2001;28:8:1862-66.

[17] Bhan S, Eachempati KK, Malhotra R. *Primary cementless total hip arthroplasty for bony ankylosis in patient with ankylosing spondylitis.* J Arthroplasty 2008;23:859-66.

[18] Kilgus DJ, Namba JE, Cracchiolo A, et al. *Total hip replacement for patient who have ankylosing spondylitis. The importance of the formation heterotopic bone and of the durability of fixation of cemented components.* J Bone J Surgery 1990;72A:834-9.

[19] Joshi AB, Markovic L, Hardinge K, et al. *Total hip arthroplasty in ankylosing spondylitis*. J Arthroplasty 2002;17:427-33.

[20] Brinker MR, Rosenberg AG, Kull L, et al. *Primary noncemented total hip arthroplasty in patient with ankylosing spondylitis.* J Arthroplasty 1996;11:802-11.

[21] Li J, Xu W, Xu L, et al. *Hip resurfacing arthroplasty for ankylosing spondylitis.* J Arthroplasty 2009;24:1285-91.

[22] Toni A, Baldini N, Sudanese A. *Total hip arthroplasty in patients with ankylosing spondylitis with a more than two year follow-up*. Acta Orthop Belgica 1987;53:63-70.

[23] Tang WM, Chiu KY. *Primary Total hip arthroplasty in patients with ankylosing spondylitis.* J Arthroplasty 2000;15:52-8.

L'anca nell'artrite reumatoide

M. Laus, M.C. Malaguti*, F.A. Zappoli, V. Bochicchio

RIASSUNTO

Background: l'artrite infiammatoria dell'anca presenta aspetti comuni a diverse malattie articolari infiammatorie, delle quali l'artrite reumatoide (AR) è la più frequente. Il chirurgo ortopedico osserva più frequentemente le forme avanzate dell'AR dell'anca, in cui si osservano alterazioni degenerative sovrapposte a quelle della sinovite infiammatoria.
Obiettivi: Presentare la storia naturale e condizionata dalle cure dell'AR dell'anca, proporre una classificazione clinico-radiografica e presentare i risultati della chirurgia nei pazienti affetti da AR dell'anca.
Metodi: In 31 pazienti con AR sono state eseguite 38 artroprotesi totali d'anca. I casi sono stati classificati in base alle radiografie nelle due proiezioni standard dell'anca affetta, secondo una classificazione radiologica specifica suddivisa in 6 gruppi, proposta dagli autori sulla base del danno articolare, dei fenomeni degenerativi artrosici secondari alla malattia infiammatoria e del quadro morfologico finale, esito di arresto evolutivo spontaneo della AR o mediato dalla terapia.
Risultati: tutti i pazienti hanno avuto riduzione o scomparsa del dolore all'anca operata. Le complicazioni osservate comprendono 2 trombosi venose profonde, 3 sguantamenti cutanei della gamba omolaterale all'anca operata, 3 riaccensioni della artrite delle articolazioni periferiche nel postoperatorio, 1 infezione profonda della protesi trattata con espianto e Girldestone.
Conclusioni: l'inquadramento anatomo-patologico, la conoscenza della storia naturale e condizionata dalle cure dell'AR, una classificazione radiologica specifica consentono di pianificare ed eseguire, riducendo al minimo le complicazioni, l'intervento di artroprotesi d'anca, i cui risultati a medio termine sono paragonabili a quelli ottenuti nella protesizzazione dell'anca artrosica degenerativa primitiva.

Parole chiave: artrite reumatoide, protesi d'anca, classificazione radiologica.

SUMMARY

Background: inflammatory arthritis of the hip presents some aspects that are the same in many inflammatory arthritis of which rheumatoid arthritis (RA) is the most frequent of all. The orthopaedic surgeon deals more frequently with the later stages of the RA of the hip, in which the degenerative lesions are superimposed to those due to inflammatory synovitis.
Objectives: to present the natural history and the one modified by the medical therapy of the RA of the hip, to suggest a clinical and radiological classification, and to present the results of surgery in patients with RA of the hip.
Methods: in 31 patients with RA were performed 38 hip arthroplasties. These cases were classified in 6 groups according to a specific classification proposed by the authors and based on the articular damage, on the degenerative aspects superimposed to the inflammatory lesions of the AR and on the final morphological aspects of hip due to the spontaneous limitation or mediate by medical therapy of the RA.
Results: all the patients had mild or no pain in the operated hip. Complications observed include 2 deep vein thrombosis, 2 skin lesions of the leg ipsilateral to the artrohplasty, 3 acute rebounds of the arthritis of the distal joints occurred in the p.o. period, and 1 deep infection of the implant requiring removal and Girdlestone.
Conclusions: correct anatomo-pathological classification, knowledge of the natural history of AR and of that one mediated by the medical therapy, specific radiological classification allow to plan and to perform, with a lower rate of complications, hip arthroplasty whose results are comparable to those achieved in prosthetic surgery of degenerative arthrosis.

Key words: rheumatoid arthritis, hip arthroplasty, radiological classification.

U.O. di Ortopedia e Traumatologia, Azienda Ospedaliero-Universitaria di Bologna, Policlinico S.Orsola-Malpighi; * U.O. di Radiologia, Istituto Ortopedico Rizzoli, Bologna

Indirizzo per la corrispondenza:
Massimo Laus, U.O. Ortopedia e Traumatologia, Azienda Ospedaliero-Universitaria di Bologna, Policlinico S. Orsola-Malpighi, Via Albertoni 15, 40138 Bologna. Tel. +39 051 6362670. E-mail: massimo.laus@aosp.bo.it

L'artrite infiammatoria dell'anca presenta aspetti comuni a diverse malattie articolari infiammatorie, delle quali l'artrite reumatoide (AR) è la più frequente: si tratta dell'artrite psoriasica, dell'artrite nelle malattie intestinali infiammatorie, del lupus eritematoide, dell'artrite nella periarterite nodosa, della spondiloartrite anchilopoietica.
Il chirurgo ortopedico osserva più frequentemente le forme avanzate dell'artrite reumatoide dell'anca, nelle quali il processo infiammatorio si è spento, ovvero è limitato dalla terapia farmacologica. In questi casi si osservano alterazioni degenerative sovrapposte al danno articolare causato dalla sinovite infiammatoria, che è l'elemento caratterizzante la malattia nelle fasi di esordio e progressione flogistica. Scopo del nostro studio è di presentare la storia, naturale e condizionata dalle cure, dell'artrite reumatoide dell'anca, di proporre una classificazione clinico-radiografica, e di presentare le considerazioni sui risultati della chirurgia da noi eseguita nei pazienti affetti da artrite reumatoide dell'anca.

MATERIALE E METODO

La nostra esperienza si basa su 38 casi di artrite reumatoide dell'anca operati presso l'U.O. di Ortopedia e Traumatologia del

Policlinico S. Orsola-Malpighi di Bologna nel periodo dal maggio 1995 all'aprile 2010. Tali casi sono stati isolati da un numero complessivo di protesi totale dell'anca di 2600 operati nello stesso periodo. Altre fonti del nostro materiale sono state osservazioni dell'ambulatorio di Ortopedia del Policlinico di Bologna e della Radiologia dell'Istituto Ortopedico Rizzoli.

Sulla base di tale casistica considereremo la storia naturale della malattia, l'anatomia patologica, le alterazioni radiologiche, proponendo una classificazione, le particolarità del trattamento chirurgico, le complicazioni, i risultati a distanza disponibili.

La nostra casistica è costituita da 31 pazienti, di cui 22 di sesso femminile; 7 pazienti sono stati sottoposti ad intervento bilaterale di protesi totale d'anca, per un totale di 38 impianti. L'età media al momento dell'intervento è di 63.2 anni (min. 50 – max. 74). I casi sono stati classificati in base alle radiografie convenzionali dell'anca eseguite in due proiezioni (antero-posteriore e assiale) secondo i criteri proposti nella Tabella I. Alla categoria A1 appartengono 18 casi, 4 casi sono classificati A2, 4 casi B1, 5 casi B2, 4 casi C1, 3 casi C2. Nei primi 12 casi l'impianto protesico eseguito è di tipo ibrido con lo stelo femorale cementato a pressione con tecniche di terza generazione; successivamente sono state impiantate solo protesi non cementate. In tutti i casi la componente acetabolare impiantata è del tipo *press-fit*; in aggiunta sono sempre state usate 1 o 2 viti per aumentare l'ancoraggio del cotile protesico all'osso iliaco. In 8 casi l'accoppiamento delle superfici di scorrimento protesico è del tipo ceramica-ceramica; nei restanti 30 metallo-polietilene. In 5 casi di protrusione acetabolare sono stati impiegati innesti ossei autologhi ottenuti macinando con *bone-mill* l'epifisi femorale resecata; gli innesti sono stati disposti a rinforzare la lamina quadrilatera e la regione superomediale del cotile osseo contribuendo anche a ripristinare i corretti rapporti articolari e la dismetria degli arti inferiori. In tutti i pazienti si è provveduto a sospendere la terapia steroidea tra 1 e 5 giorni prima dell'intervento, riprendendola a distanza di 1 mese. La profilassi della trombosi venosa profonda è stata eseguita con calze elastiche antitromboemboliche ed eparina a basso peso molecolare (ebpm) somministrata quotidianamente a partire da 6-8 ore dopo la sutura e proseguita fino a ripresa del carico completo sull'arto operato. La profilassi delle infezioni è stata eseguita con cefalosporina di seconda generazione somministrata immediatamente prima dell'inizio delle manovre anestesiologiche e richiamo a 8 e 16 ore dalla prima somministrazione. La rimozione dei drenaggi è avvenuta in seconda giornata post-operatoria. La rieducazione funzionale assistita è iniziata con artroplastica elettrica (CPM) in seconda giornata e ortostasi e deambulazione con carico parziale sull'arto operato a partire dalla terza giornata post-operatoria fino a 1 mese dall'intervento. Eseguito il controllo radiografico a 30 gg dall'intervento è stato concesso il carico totale.

Tab. I. Classificazione Radiologica per l'Anca nell'Artrite reumatoide

A1	Simil-artrosi primitiva	Riduzione interlinea, geodi, reazione osteofitaria
A2	Simil-artrosi displasica	Sublussazione
B1	Coxa profunda	
B2	Protrusio acetabolare	
C1	Necrosi cefalica	
C2	Necrosi cefalica e acetabolare	Quadro simile all'artrosi a rapida evoluzione dell'anziano

RISULTATI

Tutti i pazienti hanno avuto una netta riduzione o scomparsa del dolore all'anca operata con miglioramento dell'escursione articolare. Il ripristino di una corretta deambulazione è stato in alcuni casi condizionato dal coinvolgimento da parte della malattia di base dell'anca controlaterale, delle ginocchia, caviglie e piedi. Come complicazioni sono state osservate 2 Trombosi Venose Profonde (TVP) risolte con terapia medica senza complicazioni polmonari o reliquati, 3 sguantamenti cutanei al terzo distale della gamba omolaterale all'anca operata occorsi all'atto della manovra di riduzione intraoperatoria della protesi, favoriti dalla distrofia cutanea causata dal trattamento cortisonico prolungato a cui sono frequentemente sottoposti i pazienti affetti da artrite reumatoide. In 3 casi si è osservata riaccensione acuta di artrite delle articolazioni periferiche (caviglia, piede, polso, mano) a 5 giorni di distanza dall'intervento. Infine in 1 caso si è sviluppata infezione profonda dell'impianto protesico che ha richiesto l'espianto della protesi a distanza di 1 anno dal primo intervento con esito in Girdlestone.

DISCUSSIONE

L'artrite reumatoide (AR) è la forma più frequente delle artriti infiammatorie rappresentate, oltre che dalla AR, dalla artrite psoriasica, dall'artriti associate alle malattie infiammatorie intestinali, dal lupus eritematoide, dall'artrite nella periarterite nodosa e della spondiloartrite anchilopoietica. In tutte queste forme, sebbene siano diverse le manifestazioni cliniche, la base patogenetica è comune ed è rappresentata, in contrasto con le forme di artrosi degenerativa, dal primitivo interessamento della membrana sinoviale e solo successivamente della cartilagine articolare e dell'osso subcondrale [1]. L'AR è una malattia infiammatoria cronica che colpisce prevalentemente le articolazioni diartrodiali, anche se ogni distretto dell'organismo può essere coinvolto [2]. È 5 volte più frequente nelle popolazioni indiane nord-americane rispetto a quelle europee ove la prevalenza è variabile dallo 0,3 fino al 2% della popolazione [2 3]. Colpisce maggiormente le femmine con un rapporto da 3:1 a 4:1; l'esordio della malattia può avvenire a qualsiasi età, ma è più frequente tra i 40 e i 60 anni con un picco nella quinta decade di vita [2 3]. L'eziopatogenesi dell'AR non è ancora completamente chiarita. Si ritiene si sviluppi in individui geneticamente predisposti ad opera di un antigene scatenante rappresentato da un agente infettivo, un autoantigene o da un superantigene [2]. Tale antigene determinerebbe un'attivazione del sistema immunitario sia umorale che cellulare con sviluppo di un processo dapprima induttivo con proliferazione dei sinoviociti, dei capillari sinoviali e con depositi di fibrina a livello articolare; a questo segue un processo infiammatorio acuto caratterizzato dall'attivazione linfocitaria e successivamente dall'automantenimento e cronicizzazione che coincidono con la proliferazione del panno sinoviale e la distruzione articolare

operata principalmente da sinoviociti di tipo A similmacrofagicici e da fibroblasti [1-3].

Le alterazioni articolari rappresentano la principale manifestazione della malattia che tipicamente assume il carattere della poliartrite a distribuzione simmetrica con esordio nelle piccole articolazioni delle mani e dei piedi ed andamento centripeto ed aggiuntivo, coinvolgendo successivamente le articolazioni più prossimali degli arti [2]. Il sintomo principale è il dolore, cui si accompagnano tumefazione articolare, debolezza e progressiva limitazione funzionale con esito in deformità articolare ed anchilosi. Il grado di coinvolgimento dell'articolazione dell'anca in pazienti affetti da AR è difficile da stabilire. Studi svolti mediante *screening* a ultrasuoni hanno dimostrato che la sinovite asintomatica è frequente almeno quanto quella sintomatica [4]. Le forme sintomatiche sono presenti in percentuale variabile dal 20 al 40% dei pazienti con AR [2 5] e si manifestano con il tipico dolore inguinale irradiato al ginocchio o in sede glutea con progressiva limitazione dell'escursione articolare fino all'anchilosi o alla distruzione articolare con mobilità ampia e dolorosa. L'evoluzione clinica avviene solitamente nell'arco di anni, ma non sono rare le forme a rapida evoluzione. Il danno articolare dell'anca avviene con le stesse modalità con cui si realizza nelle altre articolazioni. La sinovite è caratterizzata inizialmente da essudato, infiltrazione cellulare di linfociti, plasmacellule e proliferazione estesa di vasi, fibroblasti e sinoviociti che causano tumefazione dell'articolazione, cospicuo versamento endoarticolare e marcato aumento di spessore della capsula articolare. Il processo determina come primo effetto la necrosi e distruzione della sinovia in prossimità delle inserzioni capsulari sull'osso. Con il progredire della malattia la capsula articolare è infiltrata dal tessuto di granulazione e aumenta ulteriormente di spessore. La continua proliferazione di cellule mesenchimali associata allo sviluppo del tessuto di granulazione porta all'invasione dell'osso subcondrale e della cartilagine articolare, procedendo dalla periferia verso il centro dell'articolazione. Il tessuto oblitera progressivamente tutta la cavità articolare assumendo le caratteristiche del "panno sinoviale", responsabile della distruzione enzimatica della cartilagine articolare e dell'osso subcondrale. La distruzione dell'osso subcondrale con progressiva e finale atrofia ossea, favorita anche dall'impiego terapeutico degli steroidi, costituisce un elemento peculiare e distintivo dell'AR

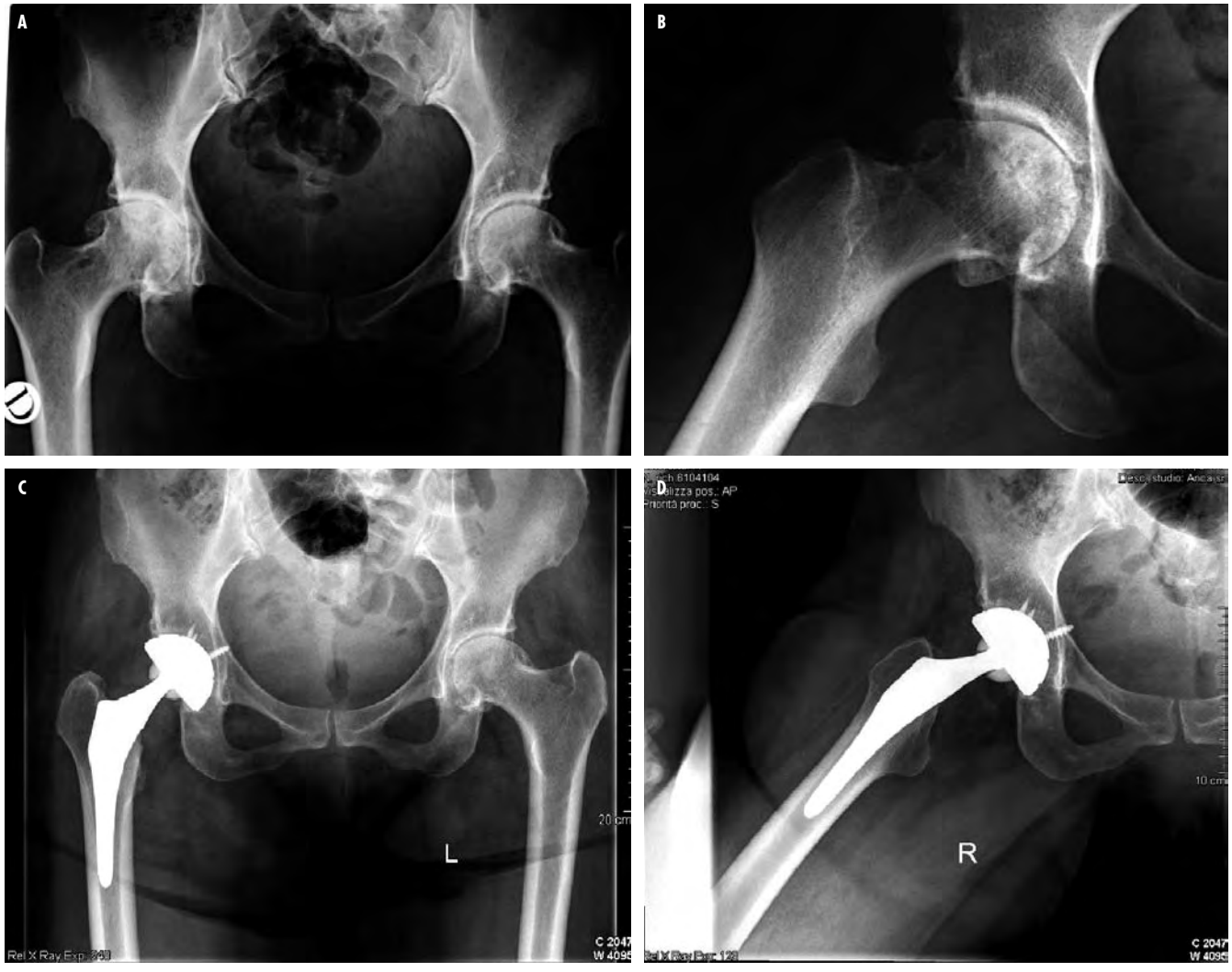

Fig 1A-D. A-B: Artrite reumatoide bilaterale dell'anca più grave a destra classificata A1 "simil-artrosi primitiva" secondo la classificazione riportata in Tab. I. C-D: Controllo a distanza dopo intervento di artroprotesi totale d'anca a destra.

nei confronti delle forme di artrosi degenerativa nelle quali si osserva viceversa una marcata sclerosi reattiva subcondrale. Negli stadi avanzati la progressiva maturazione istologica del tessuto di granulazione determina la trasformazione della capsula articolare in un sottile manicotto fibroso; l'articolazione è occupata da tessuto connettivo denso responsabile dell'anchilosi fibrosa articolare che in periodi di tempo solitamente lunghi può trasformarsi in qualche caso in anchilosi ossea attraverso un processo di ossificazione intramembranosa. La capsula articolare assume progressivamente l'aspetto di una sottile membrana simil-periostea. La sequenza evolutiva della AR può interrompersi in qualsiasi stadio per arresto spontaneo della malattia o per effetto della terapia medica. Quando questo avviene la distruzione articolare di vario grado e l'effetto del carico ponderale determinano lo sviluppo di un'artrosi degenerativa secondaria i cui aspetti tipici si associano o prevalgono su quelli della malattia infiammatoria reumatoide. L'insufficienza meccanica della capsula articolare degenerata è inoltre responsabile dei fenomeni di sub-lussazione frequentemente osservabili nell'artrite reumatoide dell'anca [1].

Le fasi evolutive della coxite reumatoide sono documentabili attraverso diverse metodiche d'indagine strumentale. L'ecografia e la

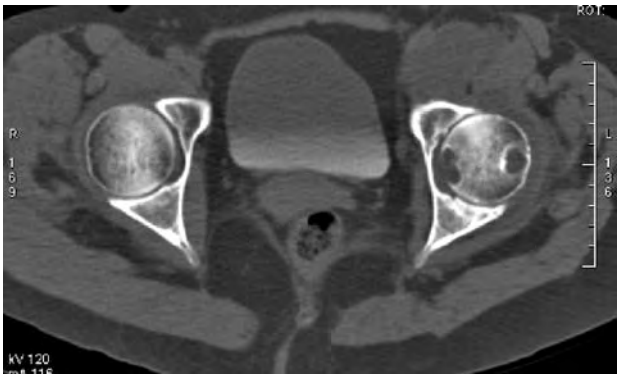

Fig. 2. Scansione assiale in TC di paziente affetta da artrite reumatoide dell'anca. Sono evidenti a sinistra la riduzione dello spazio articolare, gli osteofiti, le cisti sinoviali e geodi con distruzione ossea cefalica.

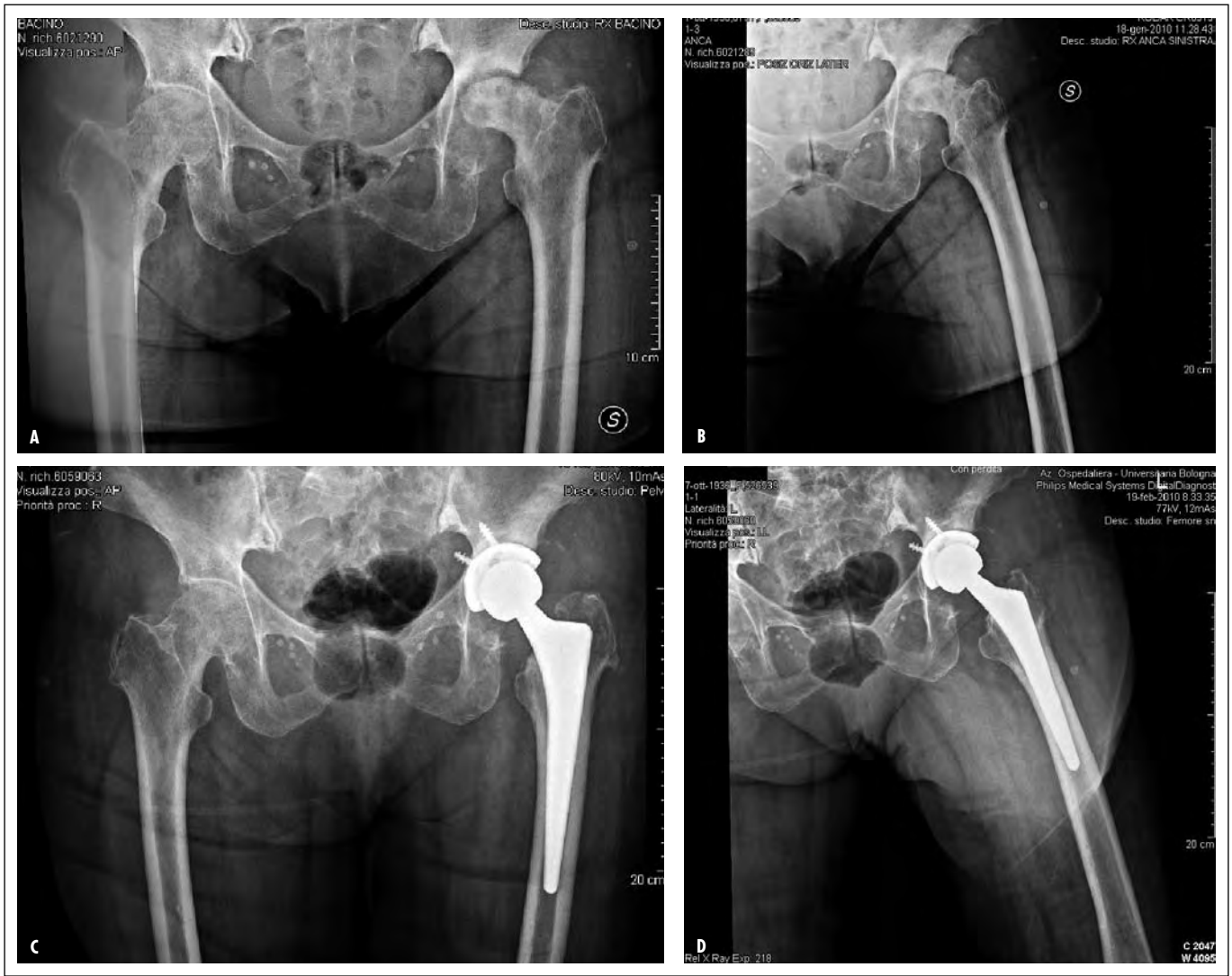

Fig. 3A-D. A-B: Artrite reumatoide dell'anca sinsitra classificata C2 "necrosi cefalica e acetabolare" secondo la classificazione riportata in Tab. 1. C-D: Controllo a distanza dopo intervento di artroprotesi totale d'anca sinistra

RM sono indagini potenzialmente non invasive che permettono di diagnosticare l'AR dell'anca anche nelle fasi iniziali evidenziando alterazioni sulle parti molli quali il versamento articolare, le cisti sinoviali e la sinovite. La RM e la TC sono utili per monitorare l'evoluzione della malattia articolare e per la corretta pianificazione preoperatoria in caso di intervento [2 3 6]. Recentemente anche la PET è stata proposta come metodica non invasiva per la diagnosi precoce e per valutare l'efficacia della terapia e l'evoluzione della AR attraverso la rilevazione del livello di attività macrofagica [7]. La radiologia convenzionale è tuttavia ritenuta ancora l'indagine di scelta e il "gold standard" della diagnostica per immagini dell'AR [1 3 6]. Le radiografie in due proiezioni dell'anca (antero-posteriore e assiale) consentono di diagnosticare, direttamente o indirettamente, tutte le fasi evolutive dell'AR. Nelle fasi iniziali l'aumento di opacità delle parti molli è indice del versamento e tumefazione articolare causati dalla sinovite. La comparsa di osteoporosi iuxtaarticolare associata alle tipiche erosioni ossee nelle sedi di inserzione capsulare (bare areas) costituisce uno dei markers maggiormente specifici dell'AR. Successivamente si osserva riduzione dell'interlinea articolare, osteorarefazione subcondrale, comparsa di cisti ossee sinoviali sub condrali, geodi, osteofiti ed erosioni ossee che negli stadi avanzati assumono i caratteri della necrosi ossea cefalica o acetabolare. L'anchilosi ossea rappresenta infine uno dei possibili quadri evolutivi terminali della AR che non sia andata incontro a fenomeni di arresto evolutivo spontaneo o conseguente a terapia medica. In tutti gli altri casi alle lesioni infiammatorie si sovrappongono i caratteri degenerativi della successiva artrosi secondaria. La radiologia convenzionale consente inoltre di eseguire spesso la diagnosi differenziale con altre artropatie infiammatorie, degenerative, metaboliche e infettive [3]. In letteratura sono proposti numerosi criteri classificativi della AR in radiologia convenzionale, ecografia, RM e TC; alcuni considerano anche parametri utili alla formulazione della prognosi e del grado di attività del processo flogistico articolare [8-11]. In radiologia convenzionale le classificazioni maggiormente usate sono la Sharp/Van der Heijde e la Larsen/Scott che valutano l'AR su radiogrammi delle mani e dei piedi [8]; gli stessi criteri radiografici possono essere utilizzati per analogia sulle grandi articolazioni ma con il limite della aspecificità e di non fornire indicazioni utili al trattamento chirurgico. A tale proposito proponiamo in Tab. I una classificazione radiografica formulata sulla base del danno articolare provocato dalla AR, della sovrapposizione dei fenomeni degenerativi artrosici secondari alla malattia infiammatoria, della eventuale atrofia ossea causata dalla prolungata terapia steroidea e del quadro morfologico finale esito di arresto evolutivo spontaneo o mediato dalla terapia farmacologica. La classificazione fornisce inoltre uno schema utile alla pianificazione della tecnica chirurgica in caso di protesizzazione dell'anca.

La terapia della AR si avvale della terapia medica che si propone di limitare o arrestare l'evoluzione del processo infiammatorio, controllandone anche i sintomi, e della terapia chirurgica che ha lo scopo di ovviare ai danni articolari causati dalla artropatia nelle fasi avanzate o stabilizzate, sebbene la remissione della malattia sia ritenuta sempre parziale con periodi di inattività non superiore ai 74 mesi [2]. I principali farmaci utilizzati nella terapia dell'AR sono i FANS, gli analgesici, i glucocorticoidi per via sistemica, i sali d'oro, il methotrexate, gli antimalarici di sintesi (clorochina, salazopirina), gli immunosoppressori con selettività di azione (ciclosporina, leflunomide) e una nuova categoria di farmaci di fondo costituita dai farmaci biologici (recettori, interleuchine o anticorpi monoclonali riprodotti con l'ingegneria genetica) [2 3]. Ognuna di queste classi di farmaci è responsabile di importanti effetti collaterali, il cui rischio di insorgenza è particolarmente elevato, considerati i prolungati periodi di assunzione della terapia nei pazienti affetti da AR. I più frequenti effetti collaterali osservati sono lesioni gastroduodenali, ipertensione e nefropatie per i FANS; ulcera peptica, glaucoma, cataratta, osteoporosi, atrofia ossea, aumentata suscettibilità alle infezioni, distrofia e atrofia cutanea per i cortisonici; nausea, vomito, dispepsia, aumentato rischio infettivo, epatotossicità e mielopatie per gli immunosoppressori e immunomodulatori. La terapia medica influenza l'evoluzione dell'artropatia articolare dell'anca. I casi in cui si ottiene l'arresto evolutivo in fase iniziale svilupperanno un quadro di tipo A1 (simil-artrosi primitiva) della classificazione proposta in Tab. I; quelli in cui ai fenomeni degenerativi si è già associato un indebolimento della capsula articolare con sublussazione articolare saranno classificati A2 (simil-artrosi displasica); le forme che progrediscono con ulteriore danno osseo dei capi articolari saranno classificate C1 (necrosi cefalica) o C2 (necrosi cefalica e acetabolare) a seconda del danno osseo prevalentemente cefalico o anche acetabolare. Il danno articolare delle forme classificate B1 (coxa profunda) e B2 (protrusio acetabolare) è probabilmente causato almeno in parte dal trattamento cronico con corticosteroidi; l'atrofia ossea e l'osteoporosi indotte dal trattamento farmacologico possono contribuire alla perdita di resistenza meccanica dell'osso parietale acetabolare con migrazione cefalica che conduce alla coxa profunda e alla protrusio. La terapia medica della AR aumenta il rischio di sviluppare infezioni superficiali o profonde, particolarmente temibile in pazienti affetti da AR e sottoposti ad intervento di protesi articolare. Nella nostra casistica si è manifestato 1 caso di infezione profonda dell'impianto che ha reso necessario l'espianto della protesi d'anca a 1 anno dal primo intervento, con esito in Girdlestone. L'aumentato tasso di infezioni con complicazioni gravi per la sopravvivenza dell'impianto protesico è ampiamente riportata in letteratura per i pazienti afetti da AR nei confronti di quelli operati di protesi d'anca per osteoartrosi [12 13]. Una complicazione non riportata in letteratura è quella connessa alla distrofia cutanea tipica dei pazienti sottoposti a prolungata terapia corticosteroidea per via sistemica. Nella nostra serie abbiamo osservato 3 sguantamenti cutanei al terzo inferiore della gamba omolaterale all'anca operata di sostituzione protesica occorsi all'atto della manovra di riduzione intraoperatoria della protesi, seppure eseguita sempre con estrema delicatezza e senza manovre improvvise o di forza. Questa grave complicazione, che ha richiesto un lungo periodo di sorveglianza clinica e medicazioni per giungere a guarigione, impone massima attenzione nelle manovre intraoperatorie e nel mantenimento della posizione dell'arto da parte del primo operatore e degli aiuti, evitando o limitando al massimo le prese e le manovre di forza e l'impiego sulla cute distrofica di materiali adesivi la cui rimozione è sufficiente da sola a causare ampie lesioni cutanee.

La terapia chirurgica nell'anca affetta da AR è sostanzialmente rappresentata dalla sostituzione articolare protesica nelle forme di danno articolare avanzato. In letteratura sono riportate casistiche con percentuali di successo nei controlli a medio termine simili a quelli descritti negli impianti eseguiti per artrosi degenerativa; le casistiche riportate differiscono per il tipo di ancoraggio della protesi all'osso (cementato, non cementato, ibrido con componente acetabolare

non cementata o viceversa)[3 14-20]. Nella nostra serie non abbiamo osservato differenze in termini di sopravvivenza a distanza fra i primi 12 impianti ibridi con stelo femorale cementato e i successivi impianti totalmente non cementati, anche se questi ultimi hanno un follow-up minore. La classificazione radiologica proposta in Tab. I si è dimostrata utile anche nella scelta della pianificazione preoperatoria e nell'esecuzione dell'intervento. Nei casi classificati A1 l'impianto e la tecnica non differiscono da quanto eseguito in una normale artrosi degenerativa; nei casi A2 la protesizzazione del cotile è stata eseguita con cotili di piccole dimensioni, analogamente a quanto si esegue nei casi di displasia dell'anca, ma con steli femorali anatomici in quanto il collo femorale non presenta antiversione patologica. Nei casi B1 la fresatura acetabolare è stata subito eseguita con frese di diametro compatibile alla misura del cotile osseo evitando l'uso iniziale di quelle di minori dimensioni e ponendo attenzione al rispetto della parete mediale. Nei casi B2 il rinforzo della lamina quadrilatera e della porzione supero-mediale dell'acetabolo è stato ottenuto con innesti ossei autologhi ottenuti dalla macinazione con *bone-mill* della epifisi femorale resecata; gli innesti ossei autologhi rappresentano il "*gold-standard*" nel trattamento dei deficit cavitari ossei essendo gli unici a garantire osteogenicità, osteoconduttività e osteoinduzione a confronto dell'osso omologo e di qualsiasi altro sostituto osseo; riducono inoltre il rischio infettivo e la possibile trasmissione di malattia già elevati in questi pazienti spesso immunodepressi. In questi casi l'impiego degli innesti ossei contribuisce inoltre al corretto ripristino del centro di rotazione articolare e al recupero della dismetria degli arti inferiori spesso non possibile sfruttando la sola modularità dell'impianto protesico. I casi C1 sono stati trattati come i comuni casi di necrosi cefalica, mentre nei casi C2 il cotile impiegato è solitamente di piccole dimensioni, alloggiato nell'osso iliaco residuo. In tutti i casi l'ancoraggio *press-fit* del cotile protesico è stato aumentato con impiego di 1 o 2 viti acetabolari per migliorare la tenuta meccanica nell'osso iliaco, spesso osteoporotico o atrofico. L'aumentato rischio infettivo nei pazienti affetti da AR e operati di artroprotesi totale d'anca impone la sospensione o la riduzione della terapia medica immunosoppressiva e corticosteroidea nella fase perioperatoria. Nella nostra esperienza la sospensione è avvenuta tra 1 e 5 gg prima dell'intervento con ripresa della terapia a distanza di 1 mese; in 3 casi abbiamo osservato ripresa acuta di artrite delle piccole articolazioni della caviglia, piede, polso o mano che ha richiesto una ripresa anticipata della terapia rispetto ai tempi previsti. In questi casi riteniamo si debbano utilizzare dapprima i FANS ricorrendo solo successivamente agli immunosoppressori o glucocorticoidi per via sistemica qualora gli antinfiammatori non steroidei si dimostrassero insufficienti al controllo della ripresa flogistica.

CONCLUSIONI

L'AR dell'anca è osservata dal chirurgo ortopedico più frequentemente nelle forme avanzate, nelle quali il processo infiammatorio è spento ovvero limitato dalla terapia farmacologica. In questi casi le alterazioni articolari causate dalla malattia infiammatoria sono associate alle alterazioni artrosiche degenerative secondarie. Un corretto inquadramento anatomo-patologico, la conoscenza della storia naturale della AR e delle variazioni ottenute con la terapia medica, l'utilizzo di una classificazione radiologica specifica consentono di pianificare ed eseguire correttamente l'intervento di artroprotesi d'anca, riducendo al minimo le complicazioni generali e specifiche per l'AR di questo tipo di procedura, i cui risultati positivi appaiono oggi paragonabili nel medio termine a quelli ottenuti nella protesizzazione dell'anca artrosica degenerativa primitiva.

BIBLIOGRAFIA

1. Enneking WF. *Clinical Muscoloskeletal Pathology*. Gainesville, Florida: Storter Printing Company, 1986.
2. Todesco S, Gambari PF, Punzi L. *Malattie reumatiche*. Milano: The Mc Graw-Hill Companies, 2007.
3. Firestein GS, Panayi GS, Wollheim FA. *Artrite reumatoide*. Milano: Masson editore, 2002.
4. Eberhardt K, Fex E, Johnsson K, et al. *Hip involvment in early rheumatoidarthritis*. Annales of the rheumatic diseases 1995;54:45-8.
5. Lehtimaki MY, Kaarela K, Hamalainen MMJ. *Incidence of hip involvement and need for total hip replacement in rheumatoid arthritis. An eight year follow up study*. Scandinavian Journal of Rheumatology 1986;15:387-91.
6. Ostergaard M, Pedersen SJ, Dohn UM. *Imaging in rheumatoid arthritis. Status and recent advances for magnetic resonance imaging, ultrasonography, computed tomography and conventional radiography.* Best Practice and Research Clinical Rheumatology 2008;22:1019-44.
7. Van der Laken CJ, Elzinga EH, Kropholler MA, et al. *Non invasive imaging of macrophages in rheuatoid synovitis using C-®-PK11195 and positron emission tomography*. Arthritis & Rheumatism 2008;58:3350-5.
8. Bruynesteyn K, van der Heijde D, Booers M, et al. *The Sharp/van der Heijde method out-performed the Larsen/Scott method on the individual patient level in assessing radiographs in early rheumathoid arthritis*. Journal of Clinical Epidemiology 2004;57:502-12.
9. Moller U, Ejbjerg BJ, Hasselquist M, et al. *Rheumatoid arthritis bone erosin volumes on CT and MRI: reliability and correlations with erosion scores on CT, MRI and radiography*. AnnRheum Dis 2007;66:1338-92.
10. Ostergaard M, Edmonds J, McQueen F, et al. *An introduction to the EULAR-OMERACT rheumatoid arthritis MRI reference image atlas*. Ann Rheum Dis 2005;64:1-17.
11. Scheel AK, Hermann K-GA, Kahler E, et al. *A novel ultrasonographic synovitis scoring system suitable for analyzing finger joint inflammation in rheumatoid arthritis.* Arthritis & Rheumatology 2005;52:733-43.
12. Bongartz T, Halligan CS, Osmon DR, et al. *Incidence and risk factors of prosthetic joint infection after total hip or knee replacement in patients with rheumatoid arthritis*. Arthritis Rheum 2008;59:1713-20.
13. Schrama JC, Espehaug B, Hallan G, et al. *Risk of revision for infection in primary total hip and knee arthroplasty in patients with rheumatoid arthritis compared with osteoarthritis: a prospective, population-based study on 108,786 hip and knee arthroplasties from the Norvegian Arthroplasty register*. Arthritis Care Res 2010;62:473-9.
14. Keisu KS, Orozco F, McCallum JD 3rd, et al. *Cementless femoral fixation in the rheumatoid patient undergoing total hip arthroplasty: minimum 5-year results*. J Arthroplasty 2001;16:415-21.
15. Thomason HC 3rd, Lachiewicz PF. *The influence of technique on fixation of primary total hip arthroplasty in patients with rheumatoid arthritis.* J Arthroplasty 2001;16:628-34.
16. Mont MA, Domb B, Rajadhyaksha AD, et al. *The fate of revised uncemented acetabular components in patients with rheumatoid arthritis.* Clin Orthop Relat Res 2002;(400):140-8.
17. Rud-Sorensen C, Pedersen AB, Johnsen SP, et al. *Survival of primary total hip arthroplasty in rheumatoid arthritis patients.* Acta orthop 2010;81:60-5.
18. Małdyk P. *The Rheumatoid hip*. Ortop Traumatol Rehabil 2000;30;2:23-6.
19. Eskelinen A, Paavolainen P, Helenius I, et al. *Total hip arthroplasty for rheumatoid arthritis in younger patients: 2,557 replacements in the Finnish Arthroplasty Register followed for 0-24 years.* Acta Orthop 2006;77:853-65.
20. Keisu KS, Orozco F, McCallum JD 3rd, et al. *Cementless femoral fixation in the rheumatoid patient undergoing total hip arthroplasty: minimum 5-year results*. J Arthroplasty 2001;16:415-21.

La protesizzazione della caviglia nell'artrite reumatoide

M. Guelfi, A. Bertelli*, M. Grasso, M. Guelfi*****

RIASSUNTO

L'artrite reumatoide è una malattia infiammatoria cronica che colpisce le articolazioni diartroidiali producendo distruzione della cartilagine e dell'osso.
L'articolazione T-T, dal punto di vista biomeccanico, è difficile da protesizzare poiché deve sopportare forze che superano da 4 o 5 volte il peso del corpo a differenza del ginocchio che con una superficie quasi doppia sopporta forze di 3-4 volte il peso del corpo.
La sede tibio-astragalica durante il decorso della AR viene colpita nel 50% dei casi con insorgenza nell'età adulta e nel 70% con insorgenza giovanile; perciò il paziente spesso è un adulto giovane con richieste funzionali non elevate ma neppure trascurabili
Di fronte ad un'artropatia da AR il chirurgo ortopedico può scegliere tra artrodesi o protesi; nel primo caso purtroppo ormai sono note le alterazioni biomeccaniche dovute ad un aumento degli stress meccanici che si producono nelle articolazioni viciniori (sotto-astragalica, mediotarsica e metatarso-falangee) e a distanza (ginocchio ed anca), instaurando infine in queste sedi un processo artrosico secondario.
Proprio per il carattere poliartritico e l'età dei pazienti occorre garantire oltre alla riduzione del dolore anche il mantenimento della funzione articolare; per questo la Protesi di caviglia si presenta come una valida alternativa all'artrodesi, tanto che per molti autori, specie scandinavi ed anglosassoni, AR rappresenta la prima indicazione.
Un problema che spesso si riscontra in pazienti affetti da AR è la presenza di un osso osteoporotico a causa dei lunghi periodi di trattamento con steroidi, ma i pareri degli autori sono discordanti al riguardo: Takakura riporta risultati più scarsi nel gruppo AR a confronto della Artrosi Primaria o Post-traumatica, Kofoed riporta risultati sovrapponibili con 85% di buoni risultati a 14 anni dall'intervento, Bonin addirittura in controtendenza riporta uno studio di 68 mesi (*follow-up* medio) con 100% di sopravvivenza nel gruppo AR contro il 97% nel gruppo di Artrosi.
Un altro problema non infrequente è la deiscenza della ferita chirurgica, aggravata in particolare dal periodo di mantenimento dello stivaletto gessato, da un'infezione superficiale si può giungere ad un'infezione profonda.

Parole chiave: artroprotesi di caviglia, artrite reumatoide

Consulente ortopedico ASL 3 Genovese. Dipartimento Caviglia Piede del Gruppo Policlinico di Monza Direttore: Marco Guelfi, Clinica Salus Alessandria; * Dipartimento Caviglia Piede del Gruppo Policlinico di Monza Direttore: Marco Guelfi, Responsabile della I U.O. di Ortopedia della Clinica Eporediese, Ivrea; ** Dipartimento Caviglia Piede del Gruppo Policlinico di Monza, Clinica San Gaudenzio Novara; *** Facoltà di Medicina e Chirurgia, Università di Genova.

Indirizzo per la corrispondenza:
Marco Guelfi, via Caprera 7/3, 16146 Genova. Tel. +39 348 3853713. E-mail: marco.guelfi@fastwebnet.it

SUMMARY

RA is a chronic inflammatory disorder affecting diarthrodial joints and producing cartilage and bone destruction.
From the mechanical point of view, the TT articulation prosthesis is particularly complicated since it has to withstand forces exceeding of 4 or 5 times the patient's body weight while the knee withstands forces of 3-4 times the body weight, having an almost twice area.
During the course of RA, the tibio-talar seat is affected with onset in adulthood in 50% of cases and with juvenile onset in 70% of cases; this is the reason why the patients are, often, young adults with low but not negligible functional requirements.
Facing an RA arthropathy, the orthopedic surgeon chooses between arthrodesis or prosthesis; in the first case, unfortunately, biomechanics changes due to an increase in mechanical stress occurring in the neighboring joints (subtalar and metatarsal-phalangeal midtarsal) as well as in remote joints (knee and hip) are known as the cause of secondary arthritis' process on these joints.
Considering the polyarthritis nature as well as the age of the patients, it is necessary to ensure their pain relief as well as the maintaining of the joints' functions; this is why the ankle prosthesis is today a valid alternative to arthodesis, so that for many authors, especially Scandinavian and Anglo-Saxon, RA is the first indication.
A problem that often occurs in R.A. affected patients is the presence of osteoporotic bone due to long periods of steroids treatments but the opinions of the authors are conflicting in this regard: Takakura underlines scarce results in RA group compared with the primary or post-traumatic arthritis; Kofoed reported 85% of good results at 14 years after surgery intervention while Bonin reports a 68 month study (medium follow-up average) with 100% survival in RA group against 97% in the arthritis group.
Another problem is the not infrequent surgical wound dehiscence, particularly exacerbated by the maintenance period of the boot stripes, sometimes causing deep infections from a superficial one.

Key words: total ankle replacement, reumatoid arthritis

L'artrite reumatoide (AR) è una malattia infiammatoria cronica che colpisce le articolazioni diartroidali producendo distruzione della cartilagine e dell'osso.
In una prima fase pre-clinica si assiste alla comparsa di fenomeni autoimmuni, che si sviluppano sulla base di fattori genetici e ambientali [1]. L'AR ha un'incidenza maggiore nei paesi scandinavi ed anglosassoni e minore nei paesi mediterranei, il ruolo del fattore genetico è stato confermato dalla dimostrazione di un antigene di classe 2 del

complesso maggiore di istocompatibilità HLA-DR4, il 70% dei soggetti che manifesta un quadro di AR esprime questo antigene.
Non è possibile spiegare l'incidenza della AR soltanto sulla base di fattori genetici, anche i fattori ambientali, quali il clima e il grado di urbanizzazione, svariati microorganismi e il fumo di sigaretta hanno un ruolo ezipatogenetico, quantomeno nel determinare la gravità della malattia [2].
Questo spiega le differenze riguardo la casistica di pz. sottoposti a TAR (*Total Ankle Artroplasty*) tra i nostri centri e quelli del nord Europa.
In Italia è sicuramente l'artrosi post-traumatica l'indicazione più frequente, viceversa nei paesi quali Svezia o Inghilterra l'AR rappresenta la causa prima di intervento per TAR. Nella nostra casistica in un totale di 122 TAR eseguite dal 2003 al 2009 solo 16 casi erano pz. affetti da AR.
L'articolazione T-T, dal punto di vista biomeccanico, è difficile da protesizzare poiché deve sopportare forze che superano da 4 o 5 volte il peso del corpo a differenza del ginocchio che con una superficie quasi doppia sopporta forze di 3-4 volte il peso del corpo. L'insieme dei carichi è trasmesso dalla gamba al piede e viceversa, attraverso le superfici articolari, che hanno una superficie limitata di 17 cm^2, di fatto durante la marcia la superficie di contatto scende al 50% a causa dei movimenti di flesso-estensione [3-4].
L'AR è una poliartrite a carattere aggiuntivo con andamento centripeto, nella maggioranza dei casi con distribuzione simmetrica; il chirurgo deve considerare attentamente queste caratteristiche, infatti il pz. che si presenta a visita lamentando dolore alla caviglia raramente ha un'artrite isolata a questo segmento, ed anche se fosse proprio la caviglia la prima articolazione colpita (molto raro), bisogna considerare che con il passare del tempo altre articolazioni saranno colpite proprio in virtù delle caratteristiche proprie di AR. Altro fattore importante è l'età di insorgenza infatti AR colpisce mediamente tra i 40 e i 60 aa. Il pz. affetto da AR è un giovane o un adulto con richieste funzionali non elevate ma neanche trascurabili.
La sede Tibio-astragalica durante la malattia colpisce il 50% dei pz. con insorgenza nell'età adulta ed il 70% dei pz. con insorgenza nell'età giovanile, il sesso femminile presenta un'incidenza maggiore con un rapporto di 4:1 *versus* il maschile.
Considerando il carattere poliartritico e l'età dei pz. occorre garantire; la riduzione del dolore e la funzione articolare. Per questo la TAR si presenta coma una valida alternativa all'artrodesi; per molti autori la AR rappresenta la prima indicazione alla TAR [5-7].

CASO 1

A: Rx caviglie in proiezione AP sotto carico preoperatoria
B: Rx caviglia Sn in proiezione LL sotto carico preoperatoria
C: Rx caviglia Sn in proiezione AP postoperatoria protesi AES
D: Rx caviglia Sn in proiezione LL postoperatoria protesi AES
E: Mano dello stesso paziente con le classiche alterazioni della AR

Come è noto l'artrodesi determina un aumento degli stress meccanici al retro piede e al mesopiede conducendo alla degenerazione della sottoastragalica e della Chopard. Inoltre il pz. AR presenta, o presenterà, degenerazione delle piccole articolazioni dell'avampiede le quali non saranno in grado di compensare gli squilibri biomeccanici dovuti alla fusione tibio-astragalica.
Anche le articolazioni sovra segmentarie (ginocchio ed anca) in questi pz. spesso sono colpite; per cui essendo anch'esse possibile sede di impianto protesico (PTA e PTG) appare inopportuna, per esempio, l'indicazione di artrodesi ipsilaterale ad una protesi totale di ginocchio per il fatto che verrebbero negati i principi basilari della biomeccanica dell'arto inferiore, portando ad un sovraccarico sovra segmentario [8 9].
Nei pz. affetti da AR spesso si riscontra la presenza di osso osteoporotico a causa dei lunghi trattamenti con farmaci steroidei, per questo motivo alcuni autori riportano risultati meno soddisfacenti in confronto a pz. affetti da artrosi primaria [10-12].
Di diverso parere è Kofoed il quale riporta risultati sovrapponibili sia per il gruppo di pz. affetti da AR che da artrosi primaria [13].
La deiscenza della ferita chirurgica è un altro problema non infrequente che s'incontra nel trattamento chirurgico dei pz. affetti da AR, aggravato in particolare dal periodo di mantenimento del gambaletto gessato, infatti ciò può essere causa di un'infezione superficiale la quale può progredire in infezione profonda. Per questo motivo è consigliabile in questi pz. una permanenza ridotta di 3 settimane dell'apparecchio gessato, se possibile.
Altra evenienza non rara di questa malattia è la presenza di un piede piatto valgo, esso dovrà essere corretto precedentemente, anche se alcuni autori eseguono la correzione in contemporanea alla TAR [14].

TECNICA CHIRURGICA

Bisogna rispettare alcuni imperativi anatomici per rispondere ai criteri di posizionamento ideale della protesi; occorre che le componenti siano situate esattamente al disotto dell'asse meccanico della tibia sia sul piano frontale sia sul sagittale, l'interlinea articolare deve essere parallela al piano del suolo. Per quanto concerne la componente astragalica, sul piano frontale il domo deve essere necessariamente parallelo alla componente tibiale, sul piano sagittale deve rispettare necessariamente l'anatomia del domo; cioè non deve essere posizionato né troppo anteriormente né posteriormente ("il cappello non va indossato né sulla fronte né sulla nuca" Asencio). Ogni mal posizionamento delle componenti è una certezza di fallimento [14].
Noi usualmente utilizziamo l'accesso anteriore alla caviglia, passando tra il T. Tibiale Anteriore e il T. Estensore Lungo dell'Alluce, bisogna porre attenzione ad individuare e divaricare lateralmente il N. Peroneo Superficiale e l'arteria Tibiale Anteriore divaricandola medialmente. Quindi si procede incidendo il retinacolo e la capsula articolare, divaricandola medialmente e lateralmente con l'ausilio di 2 divaricatori posizionati presso i malleoli al fine di mostrare completamente la faccia anteriore della caviglia. Segue l'artrolisi e se necessaria la cheilotomia fino a quando non si delineano netti i margini articolari.
Da questo momento il procedere dell'intervento è dettato dall'utilizzo dello strumentario dedicato a seconda del tipo di protesi.
Comunque si procede con la resezione tibiale eseguita con maschera

CASO 2

A: Rx in proiezione AP sotto carico preoperatoria
B: Rx in proiezione LL sotto carico preoperatoria
C: Rx caviglia Sn in proiezione AP postoperatoria protesi BOX
D: Rx caviglia Sn in proiezione LL postoperatoria protesi BOX

dedicata, segue la resezione astragalica guidata, ricordo che nelle protesi di 3° generazione questi tagli sono molto conservativi (mediamente 10 mm il taglio tibiale, 6 mm quello astragalico). Una volta eseguiti gli scassi ossei si posizionano le componenti di prova per saggiare: l'articolarità, il bilanciamento legamentoso, l'eventuale brevità del T. Achilleo, la stabilità articolare e delle componenti. Infine si procede all'impianto definitivo non cementato.

Nel post-operatorio manteniamo lo stivaletto in resina per 4 settimane, se possibile 3 settimane nel pz. affetto da AR, proprio per gli eventuali problemi di cicatrizzazione. Il carico sfiorato può essere concesso a partire dalla 1° settimana, in base al dolore riferito dal pz. Alla 3° settimana il carico può essere concesso interamente.

La nostra casistica è iniziata nel 2003 ed abbiamo valutato i pz. fino al 2009, il numero dei pz. trattati è di 122 di cui 1 pz. erano affetti da AR (11 F e 5 M).

Di questi 16 in 2 casi abbiamo assistito ad una deiscenza della ferita chirurgica senza avere un'infezione profonda, per il resto il decorso post operatorio ed il successivo recupero funzionale ci è apparso sovrapponibile ai pz affetti da Artrosi post-traumatica, anzi migliore per quanto riguarda il ROM mediamente e con notevole miglioramento della marcia come ben dimostrato da Giannini e Leardini [15].

CASO 3

A: Rx in proiezione APdi Meary sotto carico preoperatoria
B: Rx in proiezione LL sotto carico preoperatoria
C: Rx caviglia Sn in proiezione AP postoperatoria protesi MOBILITY
D: Rx caviglia Sn in proiezione LL postoperatoria protesi MOBILITY

BIBLIOGRAFIA

1. Todesco S, et Al. *Malattie Reumatiche*. Mc Graw Hill: 1998.
2. Harrison. *Principi di medicina interna.* Fauci A.S. et al. Mc Graw Hill: 2009.
3. Klein A, et al. *Implication Biomeqanique de l'analyse de surface de contact de l'articulation tibio-tarsenne*. Universitè libre de Bruxel: 1978.
4. Pipino F, et al. *Biomeccanica dell'apparato scheletrico*. Utet.
5. Felix NA, et al. *Ankle arthrodesis in patiens with rheumatoid arthritis*. Clinic Ortop 1998;349:58-64.
6. Michelson J, et al. *Foot and Ankle problems in Rheumatoid arthritis*. Foot and Ankle Int 1994;15:608-13.
7. Miehlke W, et al. *Compression arthrodesis of the rheumatoid anckle and hindfoot*. Clinical Orthopedics 1997;340 75-86.
8. Edwin P, et al. *Total Ankle replacement in patients with Rheumatoid arthritis*. Clinical Ortopedics 2004;424:32-8.
9. Mazur JM, et al. *Ankle Arthrodesis: long term follow-up with gait analysis*. JBJ Sb 1979;61A:964-75.
10. Takakura Y, et al. *Ankle arthroplasty using three generation of metal and ceramic prostheses.* Clinica Orthopedics 2004;424:130-6.
11. Bonnin M, et al. *Midterm results of salto total ankle prostheses*. Clinic Or 2004;424:6-18.
12. Newton E, et al. *An Artificiale ankle joint*. Clinica Orthopedics 2004;424:3-5.
13. Kofoed H. *Scandinavian total ankle replacement (STAR).* Clinica Orthopedics 2004;424:73-9.
14. Asencio et al. *La cheville degenerative et post traumatic*. Collectin de pathologie locomotrice et medicine orthopedique 2000.
15. Leardini A, O'Connor JJ, Catani F, et al. *Mobility of the human ankle and the design of total ankle replacement.* Clin Orthop Relat Res 2004;(424):39-46.

Aspetti genetici delle osteocondrodisplasie e delle malattie muscolari

B. Dallapiccola, R. Mingarelli

RIASSUNTO

Sono note diverse centinaia di malattie muscolo-scheletriche, molte delle quali sono state caratterizzate a livello biologico. In particolare, le analisi genetiche hanno mappato e clonato numerosi geni-malattia, hanno contribuito a riclassificare queste malattie, evidenziandone sia l'eterogeneità genetica, sia l'eterogeneità allelica e, in molti casi, hanno definito precise correlazioni genotipo-fenotipo. Sono stati identificati diversi meccanismi di eredità atipica, compresa la trasmissione di malattie per disomia uniparentale, espansione di sequenze ripetute trinucleotidiche, mosaicismo germinale, eredità triallelica, alterazione dei meccanismi di *imprinting*, e, in alcune patologie, hanno definito il contributo delle mutazioni somatiche. Queste acquisizioni hanno inciso significativamente sulla diagnosi, sulla consulenza genetica e sulla possibilità di controllo di queste malattie, soprattutto attraverso la prevenzione, e in prospettiva promettono di migliorarne le possibilità di presa in carico e di trattamento.

Parole chiave: eterogeneità genetica, eterogeneità allelica, mappatura genica, mutazioni somatiche, imprinting, disomia uniparentale, mosaicismo germinale, consulenza genetica

SUMMARY

Some hundreds of disorders are known affecting the muscle and skeletal development and function, many of which were characterized at the biological level. Genetic analyses have mapped and cloned many disease-genes, have provided new classifications by disclosing genetic and allelic heterogeneity and in several instances have also established distinct genotype-phenotype correlations. Different mechanisms of atypical inheritance have been discovered, including uniparental disomy, expansion of trinucleotide repeats, germinal mosaicism, triallelic inheritance, abnormal imprinting, while the role of somatic mutations has been determined in a few conditions. Current knowledge has a major impact onto diagnosis and genetic counseling of these disorders, improves the possibility of prevention and, in perspective, could expand the opportunity for management and therapy.

Ospedale Pediatrico Bambino Gesù, IRCCS, Roma

Indirizzo per la corrispondenza:
Bruno Dallapiccola, Direttore Scientifico Ospedale Bambino Gesù, IRCCS, Piazza S. Onofrio 4, 00165 Roma. Tel. +39 06 68592277. Fax +39 06 68592101. E-mail: bruno.dallapiccola@opbg.net

Key words: genetic heterogeneity, allelic heterogeneity, gene mapping, somatic mutation, imprinting, uniparental disomy, germinal mosaicism, genetic counselling

INTRODUZIONE

Le malattie muscolo-scheletriche di natura genetica sono un gruppo altamente eterogeneo di condizioni cliniche. Il catalogo OMIM (*On-line Mendelian Inheritance in Man*; http://www.ncbi.nlm.nih.gov/sites/entrez?db=omim), sotto la denominazione *muscular disorders*, elenca 259 titoli, mentre, sotto la denominazione *skeletal disorders*, ne elenca 812. Queste malattie sono prevalentemente ereditate con il modello dell'eredità semplice (mendeliana o monogenica), dominante o recessiva, autosomica o legata all'X, ma occasionalmente, nel caso di alcune malattie neuromuscolari, anche con il modello dell'eredità mitocondriale e, in rari casi, con il modello genomico (delezione di geni contigui; ad es. fenotipo simil-Albright da delezione 2q37).

ETEROGENEITÀ GENETICA E ALLELICA

La significativa eterogeneità fenotipica delle malattie muscolo-scheletriche riflette la complessità dei segnali genetici e perciò delle proteine necessarie allo sviluppo e alla funzione di questi apparati. Ne consegue che le mutazioni che coinvolgono uno di questi geni producono quadri clinici che possono mostrare analogie con altri fenotipi dovuti alle mutazioni di geni che appartengono alla stessa via metabolica. Su questo concetto si basa un problema ricorrente nella genetica mendeliana, quello dell'eterogeneità genetica, intesa come presenza di mutazioni in geni diversi, che producono quadri clinici simili. Può essere illustrativo l'esempio della distrofia muscolare dei cingoli, ad eredità autosomica recessiva, che può essere dovuta alle mutazioni nei geni della disferlina (LGMD2B), del gamma sarcoglicano (LGMD2C), dell'alfa-sacoglicano (LGMD2D), del beta-sarcoglicano (LGMD2E), del delta-sarcoglicano (LGDM2F), nei geni *TCAP* (LGMD2G), *TRIM32* (LGMD2H), *FKRP* (LGMD2I), *TTN* (LGMD2J), *POMT1* (LGMD2K); oppure l'esempio della displasia epifisaria multipla, che può essere dovuta a mutazioni nei geni *COMP* (EDM1), *COL9A2* (EDM2), *COL9A3* (EDM3), *DTDST* (EDM4), *MATN3* (EDM5), *COL9A1* (EDM6). L'eterogeneità genetica produce perciò non solo una riclassificazione su base patogenetica delle malattie, ma anche ne determina una suddivisione, spesso molto complessa, sul piano clinico-nosologico.
D'altra parte, la biologia molecolare ha anche abbattuto un concetto storico della genetica, quello di "un gene-una malattia", che riteneva che le mutazioni di un gene causassero un'unica condizione clinica.

Oggi sappiamo che le mutazioni alleliche che coinvolgono qualche centinaio di geni possono causare malattie clinicamente distinte. È esemplificativo il caso del gene FGFR3, le cui mutazioni possono associarsi all'acondroplasia, all'ipocondroplasia, alla displasia tanatofora di tipo 1, di tipo 2, al fenotipo SADDAN *(Severe Achodroplasia, Developmental Delay, Achanthosis Nigricans)*, alla sindrome di Crouzon con *acanthosis nigricans*, alla sindrome di Muenke, alla sindrome CATSHL (camptodattilia, artrogriposi, alta statura, sordità). In questi casi, l'analisi molecolare identifica spesso specifiche correlazioni genotipo-fenotipo. Ad esempio, non meno del 98% delle acondroplasie sono dovute a una mutazione ricorrente (transizione G-A al nucleotide 1138), che, nei casi 'de novo', origina sempre nella spermatogenesi.

I progressi nella definizione delle basi biologiche di numerose malattie muscolo-scheletriche hanno perciò determinato una sostanziale rivisitazione della loro nosologia. È illustrativo il caso delle displasie scheletriche, che sono state riclassificate in 37 gruppi, che tengono conto dei difetti molecolari o del metabolismo biochimico dell'osso, oppure delle lesioni evidenziate sia a livello clinico che radiologico (Tab. I).

MAPPATURA E CLONAGGIO DEI GENI-MALATTIA

La cosiddetta rivoluzione genetica è stata guidata sia dal progresso metodologico sia da quello tecnologico, che ha permesso di identificare alcune migliaia di geni-malattia. Nei casi familiari, la mappatura e il successivo clonaggio dei geni correlati a specifiche condizioni cliniche sono stati resi possibili dall'analisi, nelle persone affette, della co-segregazione della malattia con specifiche regioni polimorfiche, identificate attraverso l'analisi genomica. In pratica, la dimostrazione che tutti i pazienti condividono una regione cromosomica non presente nelle persone non affette della famiglia, permette di mappare fisicamente il gene-malattia. La successiva analisi fine della regione d'interesse e dei geni in essa localizzati, consente di identificare la mutazione patogenetica ereditata solo dai pazienti e non dalle persone non affette (Lathrop et al., 1984). La ricerca del gene-malattia può essere accelerata quando, nella regione nella quale mappa il locus d'interesse, è presente un gene candidato alla malattia, sulla base delle sue caratteristiche funzionali e di espressione tissutale. Nelle malattie recessive segregate da genitori geneticamente correlati, la consanguineità rende possibile identificare il gene-malattia mediante la mappatura per omozigosi, cioè attraverso l'analisi della segregazione "per discesa", da un antenato comune, ai genitori consanguinei del paziente e, da essi, al proband affetto, di una regione cromosomica condivisa, presente in due dosi negli ammalati e assente oppure presente in singola dose nei fratelli non affetti (Lander e Botstein, 1987). Negli anni '90 questi processi richiedevano addirittura anni per il loro completamento;

Tab. I. Classificazione delle displasie scheletriche (Superti-Furga et al., 2006)

- Mutazioni del gene FGFR3 (ad es. acondroplasia)
- Mutazioni del collagene tipo 2 (ad es. sindrome di Stickler)
- Mutazioni del collagene tipo 11 (ad es. displasia otospondilomegaepifisaria)
- Malattie della solfatazione (ad es. displasia diastrofica)
- Malattie dei perlecani (ad es. sindrome di Schwartz-Jampel)
- Malattie delle filamine (ad es. sindrome di Larsen)
- Displasie a costa corta (con o senza polidattilia) (ad es. sindrome di Ellis van Creveld)
- Displasie epifisarie multiple e pseudoacondroplasia (ad es. DEM tipi 1-6)
- Displasie metafisarie (ad es. tipo Schmid)
- Displasie spondilometafisarie (ad es. tipo Kozlowski)
- Displasie spondiloepifisometafisarie (ad es. displasia immuno-ossea di Schike)
- Displasie gravi spondilodisplastiche (ad es. acondrogenesi tipo 1A)
- Displasie lievi spondilodisplastiche (brachiolmie) (ad es. tipo Toledo)
- Displasie acromeliche (ad es. sindrome di Lander-Giedion)
- Displasie acromesomeliche (ad es. displasia di Grebe)
- Displasie mesomeliche e rizo-mesomeliche (ad es. discontrosteosi di Leri-Weill)
- Displasie con ossa ricurve (ad es. displasia campomelica)
- Displasie con ossa assottigliate (ad es. displasia di Kenny-Caffey)
- Displasie con dislocazioni articolari multiple (ad es. displasia pseudodiastrofica)
- Condrodisplasia puntata (ad es. tipo Conradi-Hünermannn)
- Displasie neonatali osteosclerotiche (ad es. malattia di Caffey)
- Malattie con aumento della densità ossea (senza modificazioni della morfologia ossea) (ad es. osteopetrosi)
- Malattie con aumento della densità ossea con interessamento metafisario e/o diafisario (ad es. displasia di Camurati-Engelmann)
- Malattie con ridotta densità ossea (ad es. osteogenesi imperfetta)
- Malattie con deficit della mineralizzazione (ad es. rachitismo ipofosfatemico)
- Malattie da accumulo lisosomiale con coinvolgimento dello scheletro (disostosi multiple) (ad es. mucopolisaccaridosi)
- Malattie con osteolisi (ad es. displasia mandibolo-acrale)
- Malattie con sviluppo disorganizzato delle componenti scheletriche (ad es. cherubismo)
- Displasie cleidocraniche (ad es. sindrome CDAGS)
- Sindromi con craniosinostosi e altre malattie dell'ossificazione del cranio (ad es. sindrome di Apert)
- Disostosi con prevalente coinvolgimento craniofacciale (ad es. sindrome di Treacher-Collins)
- Disostosi con prevalente coinvolgimento vertebrale e costale (ad es. disostosi spondilo-costale)
- Disostosi della rotula (ad es. sindrome nail-patella)
- Brachidattilie (con o senza sintomi extrascheletrici) (ad es. sindrome di Poland)
- Difetti in riduzione con ipoplasia degli arti (ad es. sindrome di Roberts)
- Polidattilia-sindattilia-trifalangismo (ad es. sindrome di Greig)
- Difetti nella formazione delle articolazioni e sinostosi (ad es. sindromi da sinostosi multiple)

oggi possono essere realizzati in poche settimane. Le tecniche più moderne sono in grado di analizzare comparativamente il genoma codificante di un individuo affetto e dei suoi familiari non affetti, consentendo di risalire al gene-malattia. Quest'approccio e, in particolare, l'analisi esonica completa, ovvero la caratterizzazione di tutti gli esoni presenti in un soggetto, è stata recentemente utilizzata per definire le basi biologiche di alcune malattie, come la sindrome di Miller (Ng et al., 2009).

EREDITÀ NON-TRADIZIONALE

La biologia molecolare ha identificato i meccanismi responsabili di molte malattie che colpiscono l'apparato muscolo-scheletrico, compresi alcuni modelli che non rientrano nell'eredità tradizionale:

- È stato scoperto che alcune malattie sono ereditate attraverso mutazioni che comportano l'espansione di triplette ripetute all'interno di un gene-malattia (ad es. sinpolidattilia tipo 1 e tipo 5 da duplicazione parziale del fattore di trascrizione *HOXD13*; Malik e Grzeschik 2008);
- Le malattie autosomiche recessive possono eccezionalmente essere trasmesse da un solo genitore eterozigote. In questi casi lo zigote è originariamente trisomico, possedendo, a seguito di non-disgiunzione del cromosoma mutato, due copie del gene-malattia segregate dal genitore eterozigote. Per successiva perdita casuale di un cromosoma, la trisomia si corregge e l'embrione diventa disomico, potendo mantenere due copie del cromosoma mutato ereditate dal genitore eterozigote e nessuna copia del genitore a genotipo selvatico (ad es. atrofia muscolare spinale da disomia uniparentale del gene *SMN*; Brzustowicz et al., 1994);
- In alcune condizioni autosomiche recessive, la malattia origina attraverso un meccanismo triallelico, cioè, oltre alla mutazione omozigote del gene-malattia, è indispensabile la coesistenza di una mutazione eterozigote in un altro gene che partecipa alla stessa via metabolica (ad es. sindrome di Bardet-Biedl; Katsanis et al., 2001);
- Il fenotipo di una malattia non solo è correlato alla mutazione germinale, ma è dipendente anche da mutazioni somatiche che avvengono casualmente nel corso della vita (ad es. la perdita dell'allele selvatico del gene *NF1* causa la displasia tibiale nei pazienti con neurofibromatosi tipo 1; Stevenson et al., 2006);
- La corretta regolazione genica e, in particolare, il fisiologico bilanciamento tra i geni ereditati indipendentemente dai genitori, che sono soggetti a diversa regolazione, è critica nello sviluppo. L'alterato meccanismo di *imprinting* genetico è alla base di diverse malattie (ad es. circa il 40% dei pazienti con sindrome di Silver-Russell mostra ipometilazione nella regione 1 che controlla l'*imprinting* sul cromosoma 11p15.5, mentre il 10% possiede una doppia dose di una regione 'silenziata' del cromosoma 7 materno; Eggermann, 2009);
- La ricorrenza di malattie autosomiche dominanti a penetranza completa tra i figli di genitori non affetti è stata ricondotta alla presenza di un mosaicismo germinale, cioè alla presenza di una mutazione confinata nelle gonadi del genitore non affetto (ad es. osteogenesi imperfetta da mutazione nel gene COLA1 confinata ai gameti; Lund et al. 1996).

CONCLUSIONI

La comprensione delle basi biologiche delle malattie muscolo-scheletriche ha significativamente inciso sul loro inquadramento nosologico, sulla diagnosi, sulla consulenza genetica e sulla possibilità di controllo, in particolare attraverso interventi preventivi, e in prospettiva, in almeno un limitato numero di esse, promette di migliorare le possibilità di presa in carico, verosimilmente incidendo anche sul loro trattamento.

BIBLIOGRAFIA

Brzustowicz LM, Allitto BA, Matseoane D, et al. *Paternal isodisomy for chromosome 5 in a child with spinal muscular atrophy*. Am J Hum Genet 1994;54:482-8.

Eggermann T. *Epigenetic regulation of growth: lessons from Silver-Russell syndrome*. Endocr Dev 2009;14:10-9.

Katsanis N, Ansley SJ, Badano JL, et al. *Triallelic inheritance in Bardet-Biedl syndrome, a mendelian recessive disorder.* Science 2001;293:2256-9.

Lander ES, Botstein D. *Homozygosity mapping: a way to map human recessive traits with the DNA of inbred children.* Science 1987;236:1567-70.

Lathrop GM, Lalouel JM, Julier C, et al. *Strategies for multilocus linkage analysis in humans*. Proc Natl Acad Sci USA 1984;81:3443-6.

Lund AM, Schwartz M, Raghunath M, et al. *Gly802Asp substitution in the pro alpha 2(I) collagen chain in a family with recurrent osteogenesis imperfecta due to paternal mosaicism*. Eur J Hum Genet 1996;4:39-45.

Malik S, Grzeschik KH. *Synpolydactyly: clinical and molecular advances*. Clin Genet 2008;73:113-20.

Ng SB, Buckingham KJ, Lee C, et al. *Exome sequencing identifies the cause of a mendelian disorder.* Nat Genet 2010;42:30-5.

Stevenson DA, Zhou H, Ashrafi S, et al. *Double inactivation of NF1 in tibial pseudarthrosis.* Am J Hum Genet 2006;79:143-8.

Superti-Furga A, Unger S, ISDS Nosology Group. *Nosology and classification of genetic skeletal disorders: 2006 revision*. Am J Med Genet A 2007;143:1-18.

Zhao X, Sun M, Zhao J, et al. *Mutations in HOXD13 underlie syndactyly type V and a novel brachydactyly-syndactyly syndrome.* Am J Hum Genet 2007;80:361-71.

La chirurgia del nanismo disarmonico

A. Berizzi, A. Zambito, R. Aldegheri

RIASSUNTO

Gli autori presentano un riassunto delle ultime evidenze presenti nella letteratura nazionale e internazionale riguardo alle indicazioni, alle tecniche e ai risultati della chirurgia ortopedica nei soggetti affetti da bassa statura (nanismo) disarmonica. Viene inoltre presentata l'esperienza di oltre 30 anni di chirurgia per l'allungamento degli arti.

Le forme di bassa statura disarmonica di più frequente riscontro sono l'acondroplasia, l'ipocondroplasia, la displasia epifisaria multipla, le displasie spondilo-epifiso-metafisarie, le displasie metafisarie e le sindromi Turneriane. Ogni forma di bassa statura presenta caratteri peculiari e particolari indicazioni alla chirurgia ortopedica: allungamento degli arti dove predominante è il difetto staturale, correzione delle deformità congenite o acquisite del rachide in caso di disturbi neurologici, correzione delle deformità peri o intraarticolari nelle forme dove predomina il danno articolare.

Con le corrette indicazioni, con una buona conduzione del gesto chirurgico e con un adeguato programma riabilitativo di supporto i risultati che si ottengono sono buoni, con una percentuale di insuccessi bassa, nonostante l'alto numero di complicazioni riscontrate. In tutti i casi infatti, dopo l'intervento chirurgico ortopedico, vi è un evidente miglioramento della qualità della vita.

Parole chiave: bassa statura, nanismo disarmonico

SUMMARY

The authors present a summary of the evidence in the latest national and international literature about the indications, techniques and results of orthopedic surgery in patients with disharmonic short stature (dwarfism). It also presented the experience of over 30 years of surgery for limb lengthening. Forms of disharmonic short stature most frequently found are achondroplasia, hypochondroplasia, the multiple epiphyseal dysplasia, the spondylo-epimetaphyseal dysplasia, the metaphyseal chondrodysplasia and the Turner syndrome. Any form of short stature has particular characteristics and specific indications for orthopedic surgery: lengthening of the limbs where the predominant defect is mainly statural, correction of congenital or acquired deformities of the spine in case of neurological disorders, correction of congenital or acquired deformity where predominat is the intra-articular joint damage. With the correct indications, with the proper surgical technique and with a good rehabilitation program the results obtained are good, with a low failure rate, despite the high number of complications encountered. In all cases, in fact, after orthopedic surgery, there is a clear improvement in quality of life.

Key words: short stature, disharmonic dwarfism

Clinica Ortopedica, Università di Padova

Indirizzo per la corrispondenza:
Antonio Berizzi, Clinica Ortopedica, Università di Padova, Via Giustiniani 3, 35128, Padova. Tel. +39 049 8213311. Cell. +39 349 3600232. Fax +39 049 8213365. E-mail: antonio.berizzi@sanita.padova.it

INTRODUZIONE

Una persona viene definita affetta da bassa statura se presenta un'altezza inferiore di più di due deviazioni standard rispetto al valore medio per soggetti di pari età e sesso, cioè al di sotto del 3° percentile, o inferiore di più di due deviazioni standard rispetto all'altezza media dei genitori [1].

Il termine nanismo è utilizzato come sinonimo di bassa statura nella letteratura scientifica internazionale, anche se tale termine, nel linguaggio comune assume una connotazione relativamente spregiativa e negativa. Per questo motivo le associazioni di pazienti affetti da bassa statura spingono affinché non sia più utilizzato.

In soggetti armonici esistono relazioni stabili tra l'altezza complessiva (statura), la lunghezza del tronco (misurata come altezza da seduto) e la lunghezza degli arti inferiori [2].

Sono quindi nanismi disarmonici tutte quelle condizioni di bassa statura in cui esiste una sproporzione tra la lunghezza del tronco e la lunghezza degli arti inferiori.

Le basse stature disarmoniche sono caratteristiche delle osteocondrodisplasie genotipiche e di altre sindromi di origine genetica [3]. Di più frequente riscontro sono l'acondroplasia e l'ipocondroplasia, più rare sono la displasia epifisaria multipla, le displasie spondilo-epifiso-metafisarie e le displasie metafisarie [4]. Tra le sindromi di origine genetica le più frequenti causa di bassa statura disarmonica sono le Sindromi Turneriane [3-5].

Scopo del lavoro è la presentazione delle ultime evidenze riguardo alle indicazioni alla chirurgia ortopedica nelle forme di bassa statura disarmonica. Presenteremo inoltre i risultati e le considerazioni frutto di 30 anni di esperienza nell'allungamento degli arti per bassa statura disarmonica.

ACONDROPLASIA

L'acondroplasia è la forma più frequente di bassa statura disarmonica, e per questo motivo anche la più studiata e la meglio definita.

È causata da un disordine genetico ereditario con trasmissione autosomico dominante, a penetranza completa. La mutazione avviene nel braccio corto del cromosoma 4 (locus 4p 16:3) e comporta un difetto del gene che codifica per il recettore 3 per il fattore di crescita dei fibroblasti (FGFR3): il 95% dei soggetti presenta la sostituzione dell'aminoacido Gly380Arg nel dominio transmembrana del FGFR3.
L'incidenza alla nascita è stimata tra 1/10.000 a 1/30.000 a seconda delle casistiche. Al mondo sono stimati più di 250.000 individui affetti. La maggior parte dei casi origina da una mutazione spontanea, legata sembrerebbe all'età paterna [6].
E tipicamente caratterizzata da una bassa statura sproporzionata: il rapporto tronco/arti inferiori è pari a 1/0,5 quando nella popolazione normale è pari a 1/0,95 [7]. L'accorciamento degli arti è più marcato nelle ossa prossimali (omeri, femori). Alcune caratteristiche tipiche si riscontrano già alla nascita. Altre compaiono durante lo sviluppo o nell'età adulta [6].
In tutti i casi alla nascita si notano, oltre alla brevità degli arti, la prominenza dell'osso frontale, l'ipoplasia della faccia e della base cranica e le mani corte e tozze a tridente.
Nell'infanzia si nota un ritardo di sviluppo motorio, con sviluppo psico-cognitivo normale, dovuto verosimilmente ad ipotonia muscolare; una cifosi toraco-lombare da ipotonia della muscolatura del dorso, aggravata dalla posizione seduta; un deficit di estensione del gomito e delle anche; un varismo delle ginocchia da tibia vara prossimale, con iperaccrescimento del perone prossimale e lassità del compartimento capsulo-legamentoso laterale [8]; otiti acute ricorrenti da ipoplasia delle tube di Eustachio e da iperplasia relativa delle adenoidi e delle tonsille faringee; in alcuni casi il restringimento del forame occipitale comporta il rischio di idrocefalo da ipertensione venosa intracranica (presente nel 4,3%-50% dei pazienti, a seconda delle casistiche pubblicate) e il rischio di compressione cervico-midollare (10% dei pazienti) [9].
Nei bambini e negli adulti si nota: la parziale correzione della cifosi toraco-lombare per miglioramento del tono muscolare. In alcuni casi (10%-15%) la persistenza della cifosi toraco-lombare è causata dalla cuneizzazione progressiva, ad apice anteriore, dei corpi vertebrali del passaggio toraco-lombare [10]. L'aggravarsi del varismo della tibia distale con iperaccrescimento del perone [8]. L'accorciamento e il varismo del collo femorale; la stabilizzazione della bassa statura: 125 cm in media nei maschi e 120 cm nelle femmine; una tendenza alla obesità; l'accorciamento dei peduncoli vertebrali con crescente diminuzione della distanza interpeduncolare tra le prime e le ultime vertebre lombari [11]. L'iperlordosi lombare con sacro orizzontale e il restringimento della piccola pelvi.
L'obiettivo della chirurgia è il trattamento delle deformità scheletriche, causa di limitazione funzionale e il trattamento delle deformità vertebrali causa di disturbi neurologici. Le indicazioni chirurgiche principali sono l'allungamento degli arti inferiori e superiori e la decompressione del midollo spinale e delle radici nervose del tratto lombare. Indicazioni meno frequenti, in casi particolari, sono la correzione del varismo tibiale, l'estensione chirurgica delle anche [7], la sostituzione protesica delle anche e la correzione con stabilizzazione della cifosi toraco-lombare.
L'indicazione all'allungamento degli arti inferiori è riconosciuta e ben codificata, così come l'indicazione per l'allungamento degli omeri [7 12-14].
In tutti le casistiche pubblicate, i risultati sono pressoché sovrapponibili, sia riguardo l'entità dell'allungamento raggiunto (dal 25% a oltre il 50% della lunghezza iniziale), sia riguardo il miglioramento della funzione e sia riguardo le complicazioni e le sequele riscontrate [14-20].
Riguardo la patologia vertebrale si stima che circa il 50% degli acondroplasici adulti soffrano di lombalgia cronica, con sintomi e segni neurologici presenti nel 78% dei casi (parestesie, ipostenia, alterazione dei riflessi osteotendinei, *claudicatio spinalis*, incontinenza vescicale o intestinale) [21]. Questi segni sono soprattutto presenti in soggetti con marcata stenosi del canale aggravata da cifosi toraco-lombare [6]. Secondo le casistiche presentate il 10%-25% dei soggetti con dolore lombare e disturbi neurologici richiede il trattamento chirurgico di decompressione mediante laminectomia lombare, associata o meno ad artrodesi strumentata [9].

IPOCONDROPLASIA

L'ipocondroplasia è una forma di bassa statura disarmonica causata da un difetto genetico, autosomico dominante, del FGFR3. Il difetto, qualitativamente analogo, è quantitativamente inferiore rispetto all'acondroplasia. La bassa statura non è quasi mai evidente alla nascita ma si evidenzia durante i primi mesi di accrescimento. Il difetto staturale è meno importante rispetto all'acondroplasia. Non vengono riferite anomalie della base cranica e della colonna vertebrale.
Esistono poche pubblicazioni riguardo la chirurgia ortopedica in caso di ipocondroplasia, tutte centrate sull'allungamento degli arti: i risultati, in termini di allungamento ottenuto, tempi di guarigione e complicazioni osservate sono comparabili con quelli dell'allungamento nell'acondroplasia [12 17-20].

ALTRE OSTEOCONDRODISPLASIE

Basse stature disarmoniche, spesso di grave entità, si riscontrano in tutte le osteocondrodisplasie che coinvolgono lo sviluppo delle epifisi e delle metafisi.
Le forme più frequenti di queste rare patologie, sono quelle del gruppo della Displasia Epifisaria Multipla (DEM). La malattia, causata da almeno 6 mutazioni genetiche diverse, riconosce forme autosomiche dominati e recessive. Si manifesta sempre come malattia articolare, associata a bassa statura. La malattia non è riconoscibile alla nascita ma si evidenzia nei primi 2 anni di vita. Il quadro clinico, verso i 5-6 anni di età è dominato dalla insorgenza di dolori articolari in un bambino con ritardo di crescita, a volte grave.
La forma dominante è caratterizzata da ipotonia muscolare e ritardo di sviluppo psicomotorio, associato a dolore articolare. È presente iperlassità articolare, che associata alla deformità epifisaria, porta all'insorgenza precoce di artrosi.
La forma recessiva, riscontrabile in un terzo dei soggetti affetti da DEM, ha spesso come unico sintomo il dolore articolare, cronico, associato a rigidità articolare. La statura può essere bassa, normale o addirittura alta [22]. La chirurgia ortopedica in queste forme è soprattutto indirizzata alla correzione delle deformità articolari, quando possibile e in giovane età. Instaurati i danni articolari da

artrosi la chirurgia più indicata è quella di sostituzione protesica [23 24].
Il gruppo delle displasie spondilo-epifiso-metafisarie comprende un ampio numero di patologie, tutte caratterizzate da bassa statura disarmonica grave, associata a grave danno delle articolazioni e a deformità del rachide (instabilità atlo-assiale, iperlordosi lombare, scoliosi e cifosi toracica). La chirurgia ortopedica è anche in queste forme indicata per la correzione dei problemi articolari e rachidei [25]. Dato il grave e precoce danno articolare la chirurgia di allungamento degli arti è controindicata.
Il gruppo delle displasie metafisarie comprende malattie genetiche autosomiche dominanti, che interessano solo la regione metafisaria delle ossa lunghe con danno articolare indiretto. Possono essere associate a patologie multiorgano con vari deficit enzimatici [26].
La forma più comune è la Displasia metafisaria tipo Schmid, variante lieve della forma tipo Jansen, caratterizzata da moderata bassa statura disarmonica (130-160 cm) e da alterazioni metafisarie del femore prossimale (coxa vara) e della tibia prossimale e distale [27]. La chirurgia ortopedica è indicata nella correzione delle deviazioni assiali degli arti inferiori e nelle forme con danno articolare lieve anche alla correzione della bassa statura.

SINDROMI TURNERIANE

Sono definite sindromi Turneriane un gruppo di patologie pressoché esclusive del sesso femminile, accomunate da bassa statura e da alcuni caratteri fenotipici propri della sindrome di Turner. Sono malattie genetiche ereditarie, con trasmissione legata al sesso o autosomica.
Sono dovute ad anomalie cariotipiche legate al sesso la sindrome di Turner, relativamente frequente (1/5000 nati vivi), che è caratterizzata dalla delezione del cromosoma X (45 X0) e la Disgenesia gonadica mista, più rara, che è caratterizzata da mosaicismo (45X0/46XX).
Sono autosomiche, legate ad aberrazioni cromosomiche con cariotipi normali, la sindrome di Turner maschile (46XY) e la sindrome di Noonan (46XX o 46XY) maschile o femmnile [5].
Il quadro clinico è polimorfo, potendo essere presenti differenti stadi dalla sindrome di Turner conclamata a forme sfumanti nella normalità.
La bassa statura è di media gravità (circa il 15,5% in meno rispetto al normale), disarmonica con 2/3 del difetto a carico degli arti inferiori e 1/3 a carico della colonna vertebrale. L'accorciamento degli arti è tipicamente mesomelico essendo più accorciate le tibie rispetto ai femori [28]. La statura media nelle forme più gravi è di circa 142 cm [29].
In letteratura esistono poche esperienze pubblicate [5 28 30-31]. Nei lavori presentati si nota un'alta incidenza di complicazioni (21% – 90% al femore; 33,3% – 40% alla tibia), soprattutto legate a difetti nell'osteogenesi, che hanno comportato aumento dei tempi di guarigione e aumento del numero di interventi chirurgici. Per ridurre le complicazioni Hahn ha pensato di ricorrere, in questi pazienti all'allungamento del femore con chiodo endomidollare telescopico [28].

MATERIALI E METODI

Dal gennaio 1981 al dicembre 2009 abbiamo operato per allungamento degli arti inferiori oltre 250 pazienti affetti da bassa statura disarmonica. Di questi pazienti la maggioranza (67%) era affetta da acondroplasia. Le altre cause di bassa statura registrate sono state l'ipocondroplasia (17%%), le sindromi Turneriane (12%) mentre nel 4% dei casi non è stato possibile porre una diagnosi eziologica certa. Di questi 250 pazienti 20, tutti acondroplasici, sono stati operati anche per l'allungamento degli omeri.
Le tecniche utilizzate e i risultati ottenuti sono stati oggetto di differenti revisioni, già pubblicate nei dettagli [5 12 17 32 33].

DISCUSSIONE

L'allungamento chirurgico degli arti, nonostante i miglioramenti delle tecniche e delle strategie chirurgiche e riabilitative adottate, continua ad essere una procedura complessa, invasiva, rischiosa, con un alto numero di complicazioni e comportante lunghi tempi di trattamento. Oltre a questo richiede un particolare approccio psicologico da parte dell'equipe di operatori (chirurghi, fisiatri, fisioterapisti) nei confronti dei pazienti e dei loro familiari. Infatti il paziente che affronta l'allungamento possiede grosse aspettative che non sempre potranno essere soddisfatte e che in tutti i casi andranno a scontrarsi con la sofferenza e i costi (sociali, familiari, temporali) derivanti dalla procedura.
Nonostante ciò, i benefici che l'allungamento degli arti porta ai pazienti una volta completata la procedura, sono tangibili e di lunga durata. Tutti i pazienti da noi trattati hanno riconosciuto un netto miglioramento della loro vita quotidiana, sia per quanto riguarda un miglioramento delle funzioni quotidiane sia per quanto riguarda l'autostima: l'aumento di statura ha comportato in tutti i casi la sensazione di sentirsi meglio accettati con una riduzione del senso di impotenza legato alla disabilità causata dalla bassa statura. Infine la complessità stessa della procedura di allungamento, le complicazioni incontrate, la sofferenza legata alle fasi di distrazione e di recupero funzionale sono state in molti casi vissute come "prove" di forza e di carattere.
Riguardo alla chirurgia delle deformità peri e intraarticolari, presenti nella maggior parte delle forme di osteocondrodisplasie, le indicazioni chirurgiche non differiscono da quanto riportato in letteratura per la correzione delle deformità osteoarticolari: correzione dei difetti assiali e rotatori degli arti prima dello sviluppo di lesioni degenerative intraarticolari e sostituzione protesica articolare in caso di danno cartilagineo massivo. Per quanto riguarda la chirurgia protesica bisogna comunque considerare la complessità dell'intervento legata alla presenza della deformità ossea, alla taglia dei segmenti da sostituire e alla scarsa qualità del patrimonio osseo presente.
La chirurgia ortopedica delle deformità rachidee causa di danno neurologico richiede infine una attenta ricerca della comparsa di sintomi e segni di danno neurologico ingravescente, un attento studio delle cause e il loro precoce trattamento.

CONCLUSIONI

La chirurgia ortopedica nelle forme di nanismo disarmonico offre complessivamente buoni risultati soprattutto per quanto riguarda il miglioramento della qualità della vita dei soggetti operati, come si evince dalla letteratura analizzata e come abbiamo riscontrato nella nostra esperienza. È importante segnalare che questo miglioramen-

to è stato ottenuto nonostante la complessità delle patologie causa di bassa statura disarmonica e nonostante la difficoltà e l'alta incidenza di complicazioni insite nelle strategie chirurgiche adottate.

BIBLIOGRAFIA

[1] Grimberg A, Lifshitz F. Wossisome Growth. *Growth, adrenal, sexual, thyroid, calcium and fluid balance disorders.* 5th ed. New York, NY: Informa Healthcare;2007:1-50.

[2] Aldegheri R, Agostini S. *A chart of anthropometric values*. J Bone Joint Surg Br 1993;75:86-8.

[3] Nwosu BU, Lee MM. *Evaluation of short and tall stature in children*. Am Fam Physician 2008;78:597-604.

[4] Basset GS. *Displasie scheletriche ed altri disturbi genetici.* In: *Ortopedia Pediatrica.* 1ª ed. Roma: Verducci Editore 1996:339-75.

[5] Trivella GP, Brigadoi F, Aldegheri R. *Leg lengthening in Turner Dwarfism*. J Bone Joint Surg Br 1996;78:290-3.

[6] Baujat G, et al. *Achondroplasia.* Best Pract Res Clin Rheumatol 2008;22:3-18.

[7] Peretti G. *L'acondroplasia.* Editoriale. Archivio di Ortopedia e Traumatologia 2009;120:1-3.

[8] Beals RK, et al. *Surgical correction of bowlegs in achondroplasia*. J Pediatr Orthop B 2005;14:245-9.

[9] King JAJ, et al. *Neurosurgical implications of achondroplasia*. J Neurosurg Pediatrics 2009;4:297-306.

[10] Pauli RM, et al. *Prevention of fixed, angular kyphosis in acondroplasia*. J Ped Orthop 1997;17:726-33.

[11] Srikumara U, et al. *Pedicle and spinal canal parameters of the lower thoracic and lumbar vertebrae in the achondroplastic population*. Spine 2007;32;2423-31.

[12] Aldegheri R, et al. *Limb lengthening in short stature patients*. J Pediatr Orthop B 2001;10:238-47.

[13] Lavini F, et al. *Psychologic, vascular and physiologic aspect of lower limb lengthening in achondroplastics.* Clin Orthop Rel Res 1990;250:138-42.

[14] Kashigawi N, et al. *Bilateral humeral lengthening in achondroplasia*. Clin Orthop Rel Res 2001;391:251-7.

[15] Catagni MA, et al. *Strategia nel trattamento chirurgico degli acondroplasici: tecniche applicate nel dipartimento di Ortopedia e Traumatologia dell'Ospedale di Lecco*. Archivio di Ortopedia e Traumatologia 2009;120:8-9.

[16] Verdoni F, et al. *L'allungamento degli arti inferiori nel nanismo acondroplasico.* Archivio di Ortopedia e Traumatologia 2009;120:10-11.

[17] Aldegheri R. *Distraction osteogenesis for lengthening of the tibia in patients who have limb-length discrepancy or short stature*. J Bone Joint Surg Am 1999;81:624-34.

[18] Lie CW, et al. *Limb lengthening in short-stature patients using monolateral and circular external fixators.* Hong Kong Med J 2009;15:280-4.

[19] Venkatesh KP, et al. *Femoral lengthening in achondroplasia*. J Bone Joint Surg [Br] 2009;91-B:1612-7.

[20] Yasui N, et al. *Lengthening of the lower limb in patients with achondroplasia and hypochondroplasia.* Clin Orthop Rel Research 1997(344):298-306.

[21] Ain MC, et al. *Rates of perioperative complications associated with laminectomies in patients with achondroplasia*. J Bone Joint Surg Am 2008;90:295-8.

[22] Unger S, et al. *Multiple epiphyseal dysplasia: clinical and radiographic features, differential diagnosis and molecular basis*. Best Pract Res Clin Rheumatol 2008;22:19-32.

[23] Sebik A, et al. *The orthopaedic aspects of multiple epiphyseal dysplasia*. Int Orthop (SICOT) 1998;22:417-21.

[24] Pavone V, et al. *Bilateral total hip arthroplasty in subjects with multiple epiphyseal dysplasia*. J Arthrop 2009;24:868-72.

[25] Cormier-Daire V, et al. *Spondylo-epi-metaphyseal dysplasia*. Best Pract Res Clin Rheumatol 2008;22:33-44.

[26] Spranger JW, et al. *Metaphyseal chondrodysplasia*. Postgraduate Med J 1977;53:480-6.

[27] Gokhale S. *Schmid type metaphyseal chondrodysplasia*. Indian Ped 2005;42:1252.

[28] Hahn SB, et al. *Lower limb lengthening in Turner Dwarfism*. Yonsei Med J 2003;44:502-7.

[29] Aldegheri R, et al. *Sindrome di Turner. Valutazioni auxometriche in 10 soggetti*. Riv Ital Ortop Pediatr 1992;8:275-81.

[30] Bidwell JP, et al. *Leg lengthening for short stature in Turner's syndrome*. J Bone Joint Surg [Br] 2000;82-B:1174-6.

[31] Noonan KJ, et al. *Limb lengthening in Turner syndrome*. Iowa Orhop J 1997;17:96-101.

[32] Aldegheri R, et al. *Lengthening of the lower limbs in achondroplastic patients. A comparative study of four techniques.* J Bone Joint Surg Br 1988;70:69-73.

[33] De Bastiani G, et al. *Lengthening of the lower limbs in achondroplastics*. Basic Life Sci 1988;48:353-5.

La malattia esostosante in età pediatrica

O. Donzelli, L. Sangiorgi*, S. Stilli, G.L. Di Gennaro, M. Lampasi

RIASSUNTO

La malattia esostosante o malattia delle esostosi multiple, è una patologia a trasmissione autosomica dominante, caratterizzata dalla presenza di osteocondromi multipli. Tale condizione è geneticamente eterogenea, ed è associata a mutazioni nel gene EXT1 o EXT2, geni della famiglia EXT con funzione di oncosoppressori, che portano a difetti nella regolazione della proliferazione e della maturazione dei condrociti. Nonostante si tratti di lesioni benigne, l'alterata crescita ossea che ne deriva può provocare disturbi invalidanti legati alla crescita delle neoformazioni (compressione vascolo-nervosa, per esempio) e l'instaurarsi di quadri clinici tipici, che includono bassa statura, dismetrie, deformità degli arti, ecc.
Scopo del presente lavoro è la revisione delle conoscenze attuali in ambito genetico su questa condizione, l'analisi dei principali quadri clinici che essa può comportare, nonché fornire un protocollo di trattamento per i diversi problemi che ne possono derivare.

Parole chiave: esostosi multiple, età pediatrica, EXT1, EXT2

SUMMARY

Hereditary multiple exostoses is an autosomal dominant disorder, characterized by the formation of multiple osteochondromas. This condition is genetically heterogeneous, and is associated with mutations in EXT1 or EXT2 genes, both tumor-suppressor genes of the EXT family, leading to an error in the regulation of chondocyte proliferation and maturation. Even though exostoses are benign lesions, this abnormal bone growth may lead to disturbances caused by the local growth of the tumors (compression on vessels, nerves, etc) or to the typical manifestations, including short stature, limb-length discrepancies, limb deformities, etc.
The aim of the present work is a review of genetic aspects, the analysis of the more common clinical features, and to provide a protocol of management for the different problems of this condition.

Key words: multiple exostoses, children, EXT1, EXT2

Struttura Complessa di Ortopedia e Traumatologia Pediatrica; * Struttura Semplice Dipartimentale di Genetica Medica e malattie rare, Istituto Ortopedico Rizzoli, Bologna

Indirizzo per la corrispondenza:
Dott. M. Lampasi, Divisione di Ortopedia e Traumatologia Pediatrica, Istituto Ortopedico Rizzoli, via G.C. Pupilli 1, 40136, Bologna. Tel. +39 051 6366837. Fax +39 051 6366837. E-mail: manuele.lampasi@hotmail.it

INTRODUZIONE

La malattia delle esostosi multiple o malattia esostosante è una condizione piuttosto rara, con un'incidenza di 1-2 casi ogni 100.000 abitanti, caratterizzata da una trasmissione genetica di tipo autosomico dominante [1-3].
La caratteristica di questa patologia è la formazione di amartomi cartilaginei e osteocartilaginei multipli, che presentano una crescita continua fino alla maturità scheletrica, epoca in cui generalmente smettono di crescere. Tali lesioni si localizzano per lo più a livello delle metafisi delle ossa lunghe (ed in particolare alle estremità a maggior crescita), ma frequentemente anche a livello di scapole, coste ed altri distretti.
Tali esostosi mostrano un'evoluzione radiografica caratteristica: in genere gli esami radiografici eseguiti in epoca neonatale sono negativi (può essere presente una lieve irregolarità delle corticali), mentre con la crescita si evidenziano le tipiche salienze ossee, che in età adolescenziale portano alla deformazione delle metafisi.
La morfologia radiografica delle esostosi varia inoltre anche in base alla localizzazione anatomica: ad esempio a livello del femore distale le esostosi tendono ad assumere un aspetto peduncolato in direzione prossimale, alla tibia prossimale aspetto peduncolato in direzione distale, a livello del perone e dell'omero aspetto sessile (ma peduncolato nei casi di esostosi sulla superficie esterna dell'omero), a livello dell'ulna tendono a localizzarsi nella parte distale del segmento e a dare piuttosto accorciamento dello stesso, a livello dei metacarpi e delle falangi le rare esostosi sono generalmente piccole ma provocano deviazioni angolari.
Tali formazioni porteranno quindi al quadro clinico tipico della malattia da esostosi multiple, che fondamentalmente è caratterizzato da:

- tumefazioni multiple a partenza dal piano osseo;
- limitazione funzionale variabile da paziente a paziente;
- danno estetico variabile da paziente a paziente;
- bassa statura;
- asimmetria di lunghezza degli arti;
- deformità angolari degli arti
- possibile trasformazione maligna.

Occorre sottolineare che all'interno della stessa condizione clinica rientrano quadri ad estrinsecazione differente e dunque con differente prognosi ortopedica: da fenotipi a gravità moderata e severa, con presenza di esostosi numerose ed interessamento marcato dell'accrescimento scheletrico (deviazioni angolari, dismetrie, ecc), a fenotipi lievi con esostosi di numero limitato ed interessamento della crescita scarso o nullo, fino a fenotipi che possono passare anche inosservati, il che spiegherebbe il fatto che una familiarità positiva viene riscontrata solamente nel 70-80% dei casi.

ASPETTI GENETICI E MOLECOLARI

La malattia esostosante è una condizione geneticamente eterogenea: le mutazioni associate alla malattia sono state mappate su due differenti loci, EXT1 (Exostosin-1, localizzato nella regione 8q23-q24) ed EXT2 (Exostosin-2, localizzato nella regione 11p11-p12), mentre un terzo locus identificato, EXT3 (localizzato sul braccio corto del cromosoma 19), rappresenterebbe un locus minore. I prodotti dei geni EXT1 ed EXT2 formano un complesso oligomerico che svolge un'importante attività glicosiltrasferasica nella biosintesi degli eparansolfati [4 5].

Gli eparansolfati, così come altri glicosamminoglicani quali condroitinsolfati, dermatansolfati e keratansolfati, sono componenti dei proteoglicani presenti sulla superficie cellulare.

I proteoglicani, insieme al collagene, sono strettamente connessi col tessuto osseo e cartilagineo e influenzano il livello di idratazione del tessuto, l'elasticità e la composizione cationica. Molti eparansolfati, inclusi glipicano, perlecano, e betaglicano, sono presenti nella matrice extracellulare e sono coinvolti in una grande varietà di processi biologici che includono, oltre allo sviluppo osseo, diversi *pathway* di *signaling* cellulare; infatti, stabilendo interazioni con una grande varietà di altre molecole, essi prendono parte a vari processi cellulari, come ad esempio il *signaling* dei fattori di crescita, la proliferazione, l'adesione cellulare e la diffusione di morfogeni, come Ihh, che regolano la proliferazione ed il differenziamento dei condrociti [5].

Il malfunzionamento di tali proteine sarebbe quindi alla base di un'insufficiente sintesi degli eparansolfati; inoltre, negli osteocondromi è stato osservato un accumulo di proteoglicani-eparansolfati nel citoplasma. In particolare, a seconda dell'ampiezza del danno genetico sui geni EXT, la funzionalità degli eparansolfati nello stoccaggio dei fattori di crescita e nella mediazione dei contatti ad alta affinità tra recettore ed agonista risulterà ridotta, con gravi conseguenze nella regolazione dell'accrescimento scheletrico, finemente regolato dalla presenza di fattori secreti e liberi di diffondere nella matrice extracellulare in momenti precisi dello sviluppo.

Le mutazioni riportate in letteratura sembrano interessare maggiormente EXT1 (60-70%) piuttosto che EXT2 (30-40%). La classe più comune di mutazioni è rappresentata da mutazioni inattivanti (*frame shift*, nonsenso, e *splice-site*) che determinano una terminazione prematura delle proteine codificate dai geni EXT, inducendone una rapida degradazione e portando ad una perdita quasi completa della loro funzionalità [6 7]. Mutazioni missenso sono meno frequenti e riguardano principalmente residui che sono cruciali per il corretto funzionamento delle proteine EXT [6 8].

Le conoscenze fino ad ora acquisite a proposito di questo disturbo e dei meccanismi che ne sono alla base forniscono poche informazioni sulla possibile correlazione esistente fra un particolare tipo di mutazione mappata in un locus EXT e i caratteri fenotipici che vengono evidenziati nel soggetto affetto. Nonostante siano state identificate numerose mutazioni di diversa entità e localizzazione, non si conoscono attualmente le cause della variabilità riscontrata a livello clinico [4 5].

PRINCIPI DI TRATTAMENTO

L'approccio terapeutico a tale patologia, dal punto di vista ortopedico, dovrà innanzitutto avvalersi di alcuni principi di base, che tengano in considerazione la continua e contemporanea crescita di numerose formazioni esostosiche (e dunque la necessità di evitare un accanimento diagnostico e terapeutico).

I controlli

Sono necessari controlli periodici dei pazienti:

- Tali controlli routinari saranno effettuati clinicamente ogni 6-8 mesi durante l'accrescimento; può essere di ausilio effettuare delle foto cliniche per valutare più agevolmente l'evolutività della condizione. Nel corso di tali controlli, alcune condizioni andranno sorvegliate con particolare attenzione (ad esempio, il rischio di progressiva lussazione del capitello radiale, ed il rischio di compressione nervosa a livello del perone prossimale);

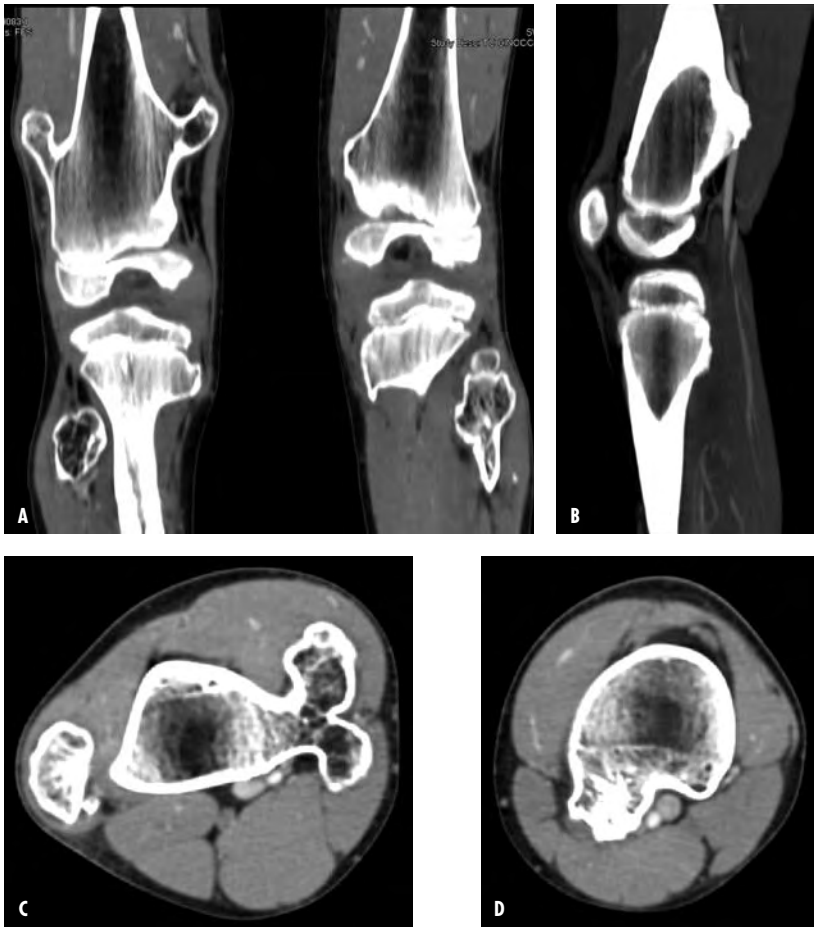

Fig. 1. M, 9 aa, esame TC con mezzo di contrasto iodato: esostosi multiple femorali, tibiali e peroneali, che a sinistra sono in stretta contiguità con l'asse vascolare. L'asse artero-venoso femorale appare decorrere all'interno di una neo-doccia delimitata da esostosi per un'estensione di circa 4 cm.

Fig. 2. M, 15 aa, voluminosa esostosi del perone prossimale che crea compressione sullo SPE.

- verranno effettuati esami radiografici solo in caso di: aumento volumetrico evidente di una lesione esostosica, deformità ingravescente, dubbia trasformazione;
- esami RMN e TC verranno effettuati in caso di dubbia trasformazione, o in caso di compressione delle strutture limitrofe (vasi, nervi, ecc).

La chirurgia di asportazione delle esostosi

- Evitare di effettuare interventi di asportazione ogni qual volta si noti la comparsa di una nuova lesione: così facendo si rischierebbe di sottoporre il paziente a una serie infinita ed inutile di interventi (vi è infatti il rischio di recidiva delle lesioni) nonché al rischio di lesioni iatrogene delle fisi nei soggetti in accrescimento. Una delle priorità, nel corso di tali interventi, sarà di stabilire correttamente (con amplificatore di brillanza) i rapporti tra esostosi e cartilagine di accrescimento, evitando di danneggiare quest'ultima con gli strumenti chirurgici necessari all'asportazione;
- il primo elemento che deve guidare un'indicazione chirurgica è la limitazione funzionale, come ad esempio un deficit di prono-supinazione dell'avambraccio;
- altro elemento fondamentale è la compressione sulle strutture limitrofe: vasi (per esempio l'arteria poplitea nelle esostosi del femore distale) e nervi (tipico il caso del nervo SPE, Sciatico Popliteo Esterno nei casi di esostosi del perone prossimale). Nel primo caso sono stati descritti aneurismi, pseudoaneurismi, trombosi arteriosa e trombosi venose: i quadri clinici di presentazione più comuni sono la claudicatio, la flebite e l'ischemia acuta. Nel secondo caso il quadro clinico potrà comprendere sintomi motori, sensitivi, acuti o cronici;
- importante è anche la presenza di dolore accusato dal paziente: tale dolore è secondario o alla compressione di strutture vicine (per esempio, nervi), o per contatto con elementi esterni (tipicamente, il dolore da bretella dello zaino nei casi di esostosi scapolari);
- ultimo elemento che potrà portare ad un'indicazione chirurgica è una richiesta estetica nel caso di esostosi molto visibili clinicamente;
- ovviamente, un'asportazione chirurgica immediata verrà effettuata nei casi di dubbia trasformazione maligna. In genere questi pazienti si presentano con un aumento di dimensioni di una massa, che appare dolente. L'incidenza

Fig. 3. F, 14 aa: intervento di allungamento femorale dx con fissatore esterno di Ilizarov.

Fig. 4. M, 10 aa, ipometria dell'arto inferiore sinistro con valgismo del ginocchio: quadro clinico e radiografico.

Fig. 5. (a) M, 11 aa e 8 mesi, severo valgismo delle ginocchia. (b) Controllo radiografico dopo intervento di asportazione di esostosi a livello della tibia prossimale mediale ed epifisiodesi asimmetrica temporanea con cambre di Blount (c) Controllo a 1 anno di distanza: correzione completa dell'asse, si decide l'asportazione delle *cambre*.

di trasformazione maligna varia notevolmente a seconda delle casistiche (0,5-25%), e si verifica più facilmente in età adulta, a livello di cingoli, tronco e intorno al ginocchio. Pertanto i pazienti affetti da malattia esostosante dovrebbero eseguire periodicamente (ogni 2-3 anni) in età adulta controlli radiografici delle localizzazioni esostosiche profonde e non direttamente palpabili (rachide, bacino).

*La chirurgia di correzione delle deformit*à:

- si avvale di interventi di osteotomia, epifisiodesi asimmetriche, allungamenti per la correzione delle deviazioni angolari già instauratesi (vedi descrizione nei paragrafi specifici).

Fig. 6. M, 11 aa, esostosi a partenza dalla tibia distale che provoca compressione del perone. In questo caso, è stata eseguita resezione dell'esostosi.

La chirurgia di correzione delle dismetrie:

- a livello degli arti superiori, interventi chirurgici per la correzione della differenza di lunghezza saranno eseguiti solo eccezionalmente e per dismetrie notevoli (maggiori di 7-8 cm), viste le limitate conseguenze funzionali di una dismetria a tale livello. Una particolare menzione dovrà essere fatta a proposito della dismetria relativa delle due ossa dell'avambraccio, che può determinare la lussazione del capitello radiale (vedi oltre);
- a livello degli arti inferiori, dismetrie inferiori ai 2 cm verranno compensate con l'uso di rialzi alla calzatura;

Fig. 7. M, 13 aa, esostosi a partenza dal perone distale dx che provoca scarso accrescimento relativo del perone rispetto alla tibia e conseguente valgismo della tibio-tarsica. A sinistra era stata eseguita opportuna resezione dell'esostosi; a dx era stato effettuato erroneamente solo intervento di calcaneo stop.

- per dismetrie maggiori di 2 cm, è previsto un trattamento chirurgico, che si avvale di:
  - interventi di epifisiodesi simmetriche per il rallentamento della crescita dell'arto più lungo, in soggetti vicino al termine di accrescimento (età: 11-13 anni circa) e per dismetrie comprese tra 2 e 3 cm;
  - interventi di allungamento saranno presi in considerazione solo a partire da dismetria maggiori di 3 cm.

Verranno qui di seguito descritte le localizzazioni esostosiche più frequenti, insieme con le problematiche che esse provocano.

ESOSTOSI A LIVELLO DEL GINOCCHIO

Le formazioni esostosiche intorno al ginocchio assumono generalmente un aspetto peduncolato in direzione prossimale a livello del femore distale, peduncolato in direzione distale a livello della tibia prossimale e sessile a livello del perone prossimale.
La crescita di queste formazioni comporta due ordini di problematiche: la compressione delle strutture limitrofe e i disturbi dell'accrescimento delle fisi [1 2].

- Esostosi a sviluppo posteriore a partenza dalla metafisi prossimale di tibia o (più frequentemente) distale di femore possono determinare compressione dei vasi poplitei. In questi casi sarà indicata l'asportazione delle lesioni, preceduta da uno studio RMN, ed eventuale TC con mezzo di contrasto o angiografia;
- Le esostosi a partenza dal perone prossimale possono determinare una compressione nervosa a carico dello Sciatico Popliteo Esterno. Tale nervo, infatti, decorre girando intorno alla testa del perone e può quindi essere uncinato tra il tendine bicipitale (prossimamente) e un'eventuale esostosi: la conseguenza può essere una sofferenza nervosa di tipo cronico o acuto.
  - Nel primo caso è presente una sintomatologia cronica di tipo doloroso/parestesico nel territorio di innervazione dello SPE, che può essere associata o meno a deficit muscolari ingravescenti e a disturbi di sensibilità in tale territorio. È indicata l'asportazione dell'esostosi, previo studio RMN ed esame elettrico/ElettroMioGrafia;
  - il secondo caso rappresenta una vera e propria urgenza ortopedica: la compressione del nervo determina una paralisi acuta a carico dei muscoli innervati dallo SPE (tra cui m. tibiale anteriore, m. estensore comune delle dita, m. estensore proprio dell'alluce, mm. peronei) con conseguente impotenza nella flessione dorsale attiva della caviglia e delle dita del piede e *steppage*. Se la compressione nervosa non viene risolta nel giro di poche ore, ovvero se il paziente non viene sottoposto urgentemente ad intervento di asportazione dell'esostosi peroneale con liberazione del nervo, il danno diventerà progressivamente irreversibile: ciò vuol dire che anche un'asportazione chirurgica tardiva dell'esostosi non porterà comunque a una ripresa completa dell'attività muscolare e sensitiva in tale distretto, e condannerà tra l'altro il paziente all'uso di ortesi (molla di Codivilla) per compensare il deficit di flessione dorsale attiva.
    È opportuno che tutti i genitori di pazienti con esostosi multiple (nonché i pazienti stessi, non appena possibile) siano ben informati di tale rischio, e dell'opportunità di verificare periodicamente (ogni 8-10 giorni possibilmente) la capacità del paziente di flettere dorsalmente in maniera attiva la caviglia e le dita del piede.
- *Dismetria*: a causa del fatto che le fisi intorno al ginocchio contribuiscono alla maggior parte della crescita in lunghezza degli arti inferiori (rispettivamente, la fisi femorale distale contribuisce all'80% di crescita del femore, la fisi tibiale prossimale contribuisce al 70% di crescita in lunghezza della tibia), un disturbo di accrescimento secondario a formazioni esostosiche a tale livello, potrà determinare un'ipometria dell'arto interessato (e di conseguenza una differenza di lunghezza tra i due arti), che in genere non supererà i 2-2,5 cm. Saranno dunque indicati rialzi o interventi di epifisiodesi/allungamento in base all'entità dell'ipometria. Inoltre, l'accorciamento potrà essere associato

Fig. 8. A) F, 8 aa, deformazione dell'avambraccio tipo 1 secondo Masada. B) Controllo rx dopo intervento di asportazione dell'esostosi ulnare distale ed osteotomia correttiva del radio distale

Fig. 9. M, 9 aa, deformazione dell'avambraccio tipo 2 secondo Masada. In tale caso si è proceduto ad intervento di allungamento dell'ulna. Si programmerà eventuale resezione del capitello radiale a termine di accrescimento.

alla presenza di deformità angolari, e un eventuale trattamento chirurgico dovrà prendere in considerazione anche quest'ultime.

- *Deviazioni angolari*: pur non essendo noto il meccanismo patogenetico alla base di tale fenomeno, le formazioni esostosiche (soprattutto quelle ad origine dalla tibia prossimale) possono provocare un disturbo di crescita asimmetrico delle fisi del ginocchio che generalmente esita in un progressivo valgismo delle ginocchia (mono o bilaterale) [9].

  Tale valgismo, riportato in letteratura nell'8-33% dei pazienti con malattia esostosante, raggiunge gradi di severità variabile da paziente a paziente: da casi in cui si riscontra solo una lieve accentuazione del valgismo fisiologico delle ginocchia, con un modesto disturbo estetico in assenza di disturbi funzionali e senza che il grado di valgismo possa predisporre a un'artrosi secondaria precoce per l'alterazione di carico, a quadri di valgismo severo (con Distanza Inter-Malleolare, DIM, che può raggiungere i 15-20 cm) che richiedono un trattamento chirurgico.
  - L'intervento ideale in questi casi consiste nell'asportazione chirurgica dell'esostosi che provoca il disturbo di crescita (se identificabile), associata a un'epifisiodesi temporanea asimmetrica con *cambre* poste a cavaliere della cartilagine di accrescimento sul suo versante mediale. Tale procedura, infatti, di semplice esecuzione chirurgica e poco invasiva per il paziente (che riprende la deambulazione nell'arco di due giorni dall'intervento, e torna alla sua vita normale nel giro di 15-20 giorni circa), mira a frenare la crescita delle cartilagini di accrescimento sul versante mediale del ginocchio e ad ottenere una correzione progressiva dell'asse dell'arto grazie alla crescita residua del versante esterno della fisi stessa.
    Anche se i risultati non sono sovrapponibili a quelli che si ottengono nei casi di valgismo idiopatico delle ginocchia, e anche se la correzione finale non è prevedibile con certezza, i risultati di tale procedura sono più che soddisfacenti (miglioramento dell'asse, arresto della progressione del valgismo).
    Requisito essenziale di tale intervento è che l'indicazione sia posta quando le fisi siano ancora attive, e abbiano ancora un potenziale residuo di crescita tale da consentire la correzione progressiva del valgismo: generalmente l'età ottimale per tale intervento è di 10-11 anni per le femmine e di 12-13 anni per i maschi, ma tali valori variano a seconda della severità del valgismo (quanto più grave sarà il valgismo, tanto più precoce dovrà essere l'intervento) e dello sviluppo somatico del paziente.
  - Nel caso di pazienti a termine di accrescimento con valgismo severo, sono indicati interventi di osteotomia di correzione dell'asse, effettuati a livello femorale o tibiale (a seconda di dove sia localizzata la deformità), con asportazione di cunei ossei (osteotomie in sottrazione) o introduzione di cunei di osso omologo prelevati dalla banca dell'osso (osteotomie in addizione) per i casi in cui alla deviazione angolare si associ anche una modesta ipometria dell'arto. La sintesi potrà essere effettuata per mezzo di fili di Kirschner o con placche e viti. È richiesto un congruo periodo di immobilizzazione gessata, nonché un'astensione dal carico prolungata, fino a che la consolidazione del focolaio osteotomico non consenta un carico progressivo.

Fig. 10. M, 8 aa, quadro clinico di lussazione del capitello radiale. Si associa voluminosa esostosi a livello dell'omero prossimale.

Fig. 11. F, 5 aa, esostosi a livello della falange intermedia e distale del 5° dito con deviazione dell'asse.

Ci sembra opportuno sottolineare ancora una volta quanto sia fondamentale pianificare correttamente il momento della correzione chirurgica del valgismo delle ginocchia: se non viene posta indicazione nei tempi giusti e si superano i limiti temporali per una possibile epifisiodesi asimmetrica, unica soluzione rimane l'osteotomia, un intervento di gran lunga più invasivo per il paziente, in quanto richiede una più lunga immobilizzazione e ospedalizzazione, e tempi di recupero prolungati.

ESOSTOSI A LIVELLO DELLA CAVIGLIA

Le formazioni esostosiche che interessano la caviglia possono provocare dolore, riduzione della motilità e disturbi di crescita (e dunque deviazioni dell'asse) [1 2]:

- l'asportazione chirurgica sarà indicata in caso di esostosi sintomatiche che non rispondono al trattamento conservativo.

Fig. 12. M, 10 aa, voluminosa esostosi a livello dell'omero prossimale.

Le localizzazioni alla tibia distale sono più frequentemente sintomatiche rispetto a quelle al perone distale;

- la deformità in valgismo della Tibio-Tarsica è molto frequente nei pazienti con malattia esostosante (viene riportata in circa il 50% dei pazienti), associandosi spesso alla deformità in valgismo delle ginocchia, e nei casi più gravi può portare ad artrosi secondaria precoce. Le cause di tale deformità comprendono diversi fattori, tra cui l'accorciamento relativo (dovuto a una crescita minore per disturbi di crescita dovuti alle esostosi) del perone rispetto alla tibia, e la formazione di esostosi nella sindesmosi che portano a una spinta progressiva o della tibia sul perone o viceversa, con deviazione; talvolta la crescita eccessiva di tali esostosi è talmente importante da causare una fusione tibo-peroneale. Nei pazienti in accrescimento è fondamentale riconoscere l'instaurarsi di tale deformità, in quanto essa tende ad essere progressiva. Pertanto, quando sia possibile individuare l'elemento causale della deformità (ad esempio, un'esostosi a partenza dalla tibia distale che impronta il perone distale), è indicata l'asportazione precoce di tale esostosi, facendo cura di preservare le fisi;
- nei casi in cui il valgismo della tibiotarsica si sia già instaurato, andranno presi in considerazione (eventualmente in associazione all'asportazione delle esostosi) interventi di correzione dell'asse:
  - in letteratura vengono descritti interventi di allungamento del perone nei rari casi in cui l'accorciamento relativo di questo segmento sia notevole. Inoltre alcuni autori propongono di effettuare interventi di epifisiodesi asimmetrica della tibia distale nei soggetti con potenziale di crescita residuo sufficiente, con gli stessi principi visti per il valgismo del ginocchio. Si tratta comunque di interventi il cui risultato è scarsamente prevedibile;
  - gli interventi di osteotomia correttiva, invece, da effettuare a termine di accrescimento, hanno la possibilità di una correzione precisa dell'asse. È possibile anche in questo caso effettuare osteotomie in sottrazione o, nel caso si associ ipometria, in addizione. È necessario associare all'osteotomia della tibia distale anche l'osteotomia del perone distale, per consentire la correzione. La sintesi è generalmente effettuata con fili di Kirschner.

ALTRE LOCALIZZAZIONI ALL'ARTO INFERIORE

Esostosi localizzate al femore prossimale sono riportate in letteratura nel 30-90% dei pazienti, a seconda delle casistiche [1 2]. Una coxa valga secondaria alle esostosi è riportata nel 25% dei casi e nei casi più gravi può necessitare di un'osteotomia varizzante.
Formazioni esostosiche a localizzazione acetabolare o peri-acetabolare o a livello del collo femorale possono provocare una lateralizzazione dell'asta femorale. È fondamentale riconoscere e trattare precocemente tali localizzazioni: l'esame obiettivo dei pazienti con malattia esostosante dovrà sempre comprendere l'esame dell'articolarità dell'anca e un esame radiografico verrà richiesto nei casi dubbi.

ESOSTOSI A LIVELLO DELL'AVAMBRACCIO

L'interessamento dell'avambraccio nella malattia esostosante è molto frequente, e deformità sono riportate nel 40-73% dei pazienti [1]. La gravità di tale interessamento è proporzionale alla severità generale del fenotipo di malattia (maggiore nei casi di età più precoce di diagnosi di malattia, e col maggior numero complessivo di esostosi, o più bassa statura, ecc).
Le esostosi possono localizzarsi tanto a livello del radio (metafisi prossimale o distale) quanto a livello dell'ulna (generalmente a sede distale), ma anche in tutti e due i segmenti contemporaneamente. Le deformità più frequenti consistono in: accorciamento dell'ulna con incurvamento del radio, sublussazione o lussazione del capitello radiale, alterazioni dell'articolazione radio-ulnare distale, deformità dell'ulna e deviazione delle ossa carpali in senso ulnare.
Per quanto riguarda il meccanismo patogenetico di tali deformità, è stato ipotizzato che le esostosi agiscano localmente, disturbando la crescita della fisi contigua, proporzionalmente alla loro stessa crescita. In particolare, quanto più grandi sono le esostosi (e maggiore è l'interessamento corticale delle stesse, come nelle lesioni sessili rispetto a quelle peduncolate), tanto maggiore sarà l'accorciamento dell'osso interessato, e questo porterebbe a un incurvamento dell'altro segmento.
La classificazione più frequentemente utilizzata per tali deformità, quella di Masada [10], le divide in 3 tipi, ed il tipo 1, quello più frequente, consiste appunto nella formazione di esostosi a livello dell'ulna distale, con accorciamento di tale segmento ed incurvamento del radio ed inclinazione della sua superficie articolare distale in senso ulnare.
Nel tipo 2, invece, l'accorciamento dell'ulna porta a un minor incurvamento del radio, ma conduce alla lussazione del capitello radiale. Tale lussazione, riportata nel 22-33% dei pazienti ed associata a una perdita di motilità in pronazione, è un evento che occor-

re assolutamente prevenire monitorando attentamente i pazienti con evidenti manifestazioni esostosiche a livello dell'avambraccio.
Infine nel tipo 3, le esostosi si localizzano soprattutto alla metafisi distale del radio e portano a un accorciamento del radio.
Il trattamento di queste deformità è controverso [10 11], ma anche se a volte il deficit funzionale legato alle deformità è ben tollerato, nella nostra esperienza non solo un trattamento precoce delle esostosi e delle deformità può prevenire l'aggravarsi della condizione clinica (evitando ad esempio la lussazione del capitello radiale) ma può anche condurre ad un miglioramento funzionale ed estetico a breve termine, e ridurre la prevalenza di artrosi secondaria e dolore a medio e lungo termine.
Specifiche indicazioni chirurgiche sono rappresentate da: asportazione di formazioni esostosiche che provocano dolore, e correzione di deformità progressive, con metodiche che variano a seconda della deformità.
Nel tipo 1 secondo Masada, l'intervento comprenderà generalmente l'asportazione delle esostosi all'ulna distale, e a seconda dei casi dovrà prendere in considerazione un'eventuale osteotomia del radio distale e l'allungamento dell'ulna.
Nel tipo 2 invece, ossia in caso di lussazione del capitello radiale, sono da evitare in generale interventi di riduzione chirurgica del capitello radiale in sede, che portano a cattivi risultati funzionali (aumento della rigidità).
Procedure miranti al riposizionamento in sede del capitello verranno prese in considerazione solamente nei casi di sublussazioni o lussazioni di epoca recente, in cui si sia dimostrato tramite esame RMN che la testa radiale non si sia nel frattempo deformata, e sia quindi ancora capace di articolarsi correttamente con il condilo omerale. In tali casi si procederà ad un intervento in due tempi: dapprima all'asportazione delle esostosi radiali o ulnari e all'applicazione di un fissatore esterno ulnare, quindi, dopo aver eseguito allungamento in distrazione graduale dell'ulna, si procederà alla riduzione chirurgica del capitello radiale.
In caso invece di lussazioni in cui sia controindicata la riduzione, il paziente andrà sorvegliato clinicamente per il rischio che il capitello lussato porti a compressione nervosa del nervo radiale con comparsa di paralisi. Solo in questo caso verrà presa in considerazione la resezione del capitello radiale.
In caso contrario, la resezione verrà effettuata solo a termine di crescita, e in genere si otterrà un miglioramento dell'articolarità del gomito in prono-supinazione.

ALTRE LOCALIZZAZIONI ALL'ARTO SUPERIORE

Formazioni esostosiche a livello della mano sono riportate nel 30-79% dei pazienti e le sedi più frequenti sono i metacarpi e le falangi prossimali [1].
Nella maggior parte dei casi i pazienti sono asintomatici ed il trattamento chirurgico ha solo limitate indicazioni: lesioni sintomatiche e lesioni che provocano una deviazione angolare del segmento interessato. In tal caso, all'escissione dell'esostosi andrà associata la correzione dell'asse tramite osteotomie, facendo sempre cura di non ledere la cartilagine di accrescimento del segmento coinvolto.
A livello della metafisi prossimale dell'omero, la formazione di esostosi può portare raramente a disturbi in caso di sviluppo verso l'esterno (ad esempio a seguito di traumatismi multipli a tale livello), ma può provocare disturbi da compressione del fascio vascolo-nervoso in caso di sviluppo mediale delle lesioni. In questo secondo caso è indicata l'asportazione chirurgica precoce delle lesioni previo studio pre-operatorio per mezzo di RMN, TAC con mezzo di contrasto, ed eventuale angiografia.
A livello della metafisi distale dell'omero è raro il riscontro di esostosi. L'asportazione sarà indicata nei casi in cui tali formazioni limitino la motilità articolare, come nel caso di esostosi a sviluppo anteriore, che limitano la flessione del gomito.
A livello della scapola, è molto frequente il riscontro di esostosi, sia sulla superficie soprascapolare che sottoscapolare. Nel primo caso, i disturbi in età di accrescimento sono spesso legati alla frizione delle cinghie dello zaino sull'esostosi, e questa costituisce spesso un'indicazione all'intervento di asportazione.
Nel secondo caso, le esostosi si sviluppano nello spazio tra scapola e gabbia toracica: raramente viene descritta una sintomatologia dolorosa in questi casi, ma può ugualmente essere indicato un intervento di asportazione nei casi in cui si determinano quadri di evidente scapola alata, dovuti proprio all'azione meccanica della lesione.

CONCLUSIONI

Nonostante la malattia esostosante sia caratterizzata dalla presenza di neoformazioni benigne, la crescita di tali lesioni può condurre a svariati quadri patologici, anche molto invalidanti per il paziente, sia dal punto di vista estetico che funzionale. La conoscenza del comportamento di crescita di tali lesioni e dei quadri più tipici può consentire di trattarli correttamente, di prevenire l'instaurarsi di certe deformità e di correggerle una volta manifestatesi, ed evita il rischio di un accanimento diagnostico e terapeutico nei confronti di questi pazienti.

BIBLIOGRAFIA

1. Stieber JR, Dormans JP. *Manifestations of hereditary multiple exostoses*. J Am Acad Orthop Surg 2005;13:110-20.
2. Peterson HA. *Multiple hereditary osteochondromata*. Clin Orthop Relat Res 1989;(239):222-30.
3. Bovée JV. *Multiple osteochondromas*. Orphanet J Rare Dis 200813;3:3.
4. Alvarez C, Tredwell S, De Vera M, et al. *The genotype-phenotype correlation of hereditary multiple exostoses.* Clin Genet 2006;70:122-30.
5. Jennes I, Pedrini E, Zuntini M, et al. *Multiple osteochondromas: mutation update and description of the multiple osteochondromas mutation database (MOdb).* Hum Mutat 2009;30:1620-7.
6. Cheung PK, McCormick C, Crawford BE, et al. *Etiological point mutations in the hereditary multiple exostoses gene EXT1: a functional analysis of heparan sulfate polymerase activity.* Am J Hum Genet 2001;69:55-66.
7. Wuyts W, Van Hul W, De Boulle K, et al. *Mutations in the EXT1 and EXT2 genes in hereditary multiple exostoses.* Am J Hum Genet 1998;62: 346-54.
8. McCormick C, Duncan G, Goutsos KT, et al. *The putative tumor suppressors EXT1 and EXT2 form a stable complex that accumulates in the Golgi apparatus and catalyzes the synthesis of heparan sulfate.* Proc Natl Acad Sci USA 2000;97:668-73.
9. Nawata K, Teshima R, Minamizaki T, et al. *Knee deformities in multiple hereditary exostoses. A longitudinal radiographic study*. Clin Orthop Relat Res 1995;(313):194-9.
10. Masada K, Tsuyuguchi Y, Kawai H, et al. *Operations for forearm deformity caused by multiple osteochondromas*. J Bone Joint Surg Br 1989;71:24-9.
11. Shin EK, Jones NF, Lawrence JF. *Treatment of multiple hereditary osteochondromas of the forearm in children: a study of surgical procedures*. J Bone Joint Surg Br 2006;88:255-60.

Trattamento chirurgico della scoliosi nella *Spinal Muscolar Atrophy*

F. Becchetti, A. Andaloro, S. Becchetti

LA MALATTIA

La *Spinal Muscolar Atrophy (SMA)* comprende affezioni geneticamente determinate, autosomiche recessive, mappate sul cromosoma 5, con ampio spettro di gravità clinica, sempre caratterizzate da atrofia muscolare e deficit motorio agli arti ed al tronco, per degenerazione dei motoneuroni spinali "α" ed, occasionalmente, di quelli dei nuclei bulbari inferiori; non è presente deficit sensitivo, né dell'intelligenza. Ha un'incidenza di circa 1 su 10.000 [1] individui ed una prevalenza di portatori di 1 su 40-50 [2].

Nella SMA possono essere distinti tre tipi principali [3]: Tipo I, forma grave o malattia di Werdnig-Hoffman, con premorienza per insufficienza respiratoria entro l'età di due anni; Tipo II, o forma intermedia, che prevede una sopravvivenza sino alla 4°-5° decade di vita, e Tipo III, forma lieve o malattia di Kugelberg-Welander, talvolta priva di particolari limitazioni dell'aspettativa di vita. Tuttavia, oggi, questa distinzione sembra insufficiente a definire gli innumerevoli gradi di espressività clinica della malattia, che vengono meglio individuati mediante una puntualizzazione decimale (Tipo 2.1; 2.2; ecc.) o meglio connotati dalla classificazione funzionale di Evans [4], che propone quattro gruppi, differenziabili in base a valutazioni sullo stato delle abilità motorie del paziente (Tab. I).

LE DEFORMITÀ

Le più frequenti deformità dell'apparato osteo-articolare conseguenti alla SMA sono correlabili a retrazioni delle parti molli per deficit muscolare e posture coatte ed interessano prevalentemente gli arti inferiori, l'anca e la colonna vertebrale.

Le deformità vertebrali compaiono in più del 75% dei casi [5] e possono raggiungere, secondo alcune statistiche [6], il 100% nel Tipo II e nel Gruppo I di Evans. Sono rappresentate dalla scoliosi, spesso di forma toraco-lombare, associata di regola a bacino obliquo e nel 30% dei casi a cifosi [2]. L'evolutività è generalmente elevata, soprattutto nel Tipo II (> 8° Cobb/anno in media) [2], e determina nel paziente un ulteriore deterioramento della funzione respiratoria e del confort posturale.

IL TRATTAMENTO CONSERVATIVO DELLA SCOLIOSI

Mentre nella SMA I, a causa della gravità delle condizioni generali dei pazienti che ne sono affetti e delle loro ridottissime aspettative di vita, le cure sono essenzialmente limitate all'assistenza respiratoria ed al nursing, nel Tipo II e III è di regola possibile il trattamento della scoliosi. Nella SMA III, ove il deficit respiratorio è molto tardivo o assente e le curve scoliotiche manifestano un'evolutività moderata (< 3°Cobb/anno in media) [2], vi è spazio per un trattamento conservativo. Per contro nella SMA II e sue forme *borderline* il trattamento conservativo è ritenuto solo un palliativo [2 5], talvolta controindicato. Infatti, la fisiokinesiterapia, pur indispensabile alla riabilitazione generale del paziente, non dimostra alcuna efficacia sulla curva scoliotica; il corsetto ortopedico offre solo un aiuto al mantenimento di una postura seduta sufficientemente confortevole o al procrastinamento della chirurgia, a fronte però di un effetto negativo sulla funzione respiratoria; il corsetto gessato a "*coup de frein*", garantisce solo un'efficacia effimera, accompagnata da un'inaccettabile rischio di complicanze respiratorie.

Tab. I. Classificazione di Evans

Tipo 1	Posizione seduta impossibile; nessun controllo del capo
Tipo 2	Posizione seduta possibile; passaggi posturali impossibili; ortostasi e deambulazione impossibili, anche con ortesi
Tipo 3	Possibili i passaggi posturali; ortostasi e deambulazione solo con ortesi
Tipo 4	Ortostasi e deambulazione possibili senza ortesi

IL TRATTAMENTO CHIRURGICO DELLA SCOLIOSI

Il trattamento chirurgico pone numerosi e difficili interrogativi; il primo riguarda le indicazione all'intervento, che devono scaturire da una media pesata di molti fattori: quelli prognostici della malattia, emergenti dall'inquadramento tradizionale in tre Tipi, quelli funzionali, suggeriti dalla classificazione di Evans, e quelli geometrici e biomeccanici, desunti da un attento esame ortopedico. Se operare o non operare può essere una scelta non difficile in molti pazienti affetti da SMA III, ma sempre complessa nel caso di SMA II e delle sue forme *borderline*; ovvero, nei pazienti appartenenti al Gruppo 2 e 3 e in parte 1 di Evans. Tale scelta consegue a valutazioni sul singolo paziente e sulla possibilità di raggiungere obiettivi di prevenzione e di riabilitazione. I primi stimolati dalla presenza di una curva che evidenzia segni di evoluzione importante, come di regola accade nel Gruppo 2 di Evans, o comunque dalla considerazione che anche per il Gruppo 3 e 4 si tratta generalmente di scoliosi che, talvolta apparentemente stabili, peggiorano spesso nell'età adulta; i secondi proposti dal desiderio di tentare il raggiungimento di una posizione seduta ed il miglioramento dell'aspettativa di vita, come talvolta è possibile per pazienti appartenenti al Gruppo 1 di Evans, o di offrire a quelli del Gruppo 2 o talvolta 3 un maggior confort in carrozzella, da loro giustamente percepito come importante miglioramento della qualità della vita.

S.C. di Ortopedia e Traumatologia, Centro Scoliosi, Istituto Giannina Gaslini (Direttore S. Becchetti)

In tale difficile scelta assume grande importanza anche la valutazione più minuziosa dell'entità del rischio chirurgico-anestesiologico da affrontare, che deve essere commisurato ai vantaggi attesi.
Il secondo e non meno importante interrogativo è se operare presto o attendere. La risposta è condizionata principalmente dalle caratteristiche dell'evoluzione della curva e dalla tolleranza alle ortesi di procrastinamento. Ma deve sempre scaturire dalla consapevolezza che queste curve mantengono le loro caratteristiche di ottima correggibilità solo nei primi anni dell'evoluzione e mai dopo aver raggiunto i 40° Cobb; che lo sviluppo dei polmoni, i cui alveoli dopo gli 8 anni non si moltiplicano più, è impedito dalla deformità della gabbia toracica; che l'intervento, anche se riesce a ridurre in modo importante l'entità della curva scoliotica, non è tuttavia in grado correggere sufficientemente la deformità toracica né di recuperare la funzione respiratoria già perduta e che il rischio chirurgico-anestesiologico aumenta sensibilmente nel tempo, sia in correlazione al progressivo decadimento della funzione respiratoria, sia per effetto della maggior invasività dell'intervento indicato.
Quindi nella SMA II e nelle sue forme borderline, occorre generalmente operare presto, spesso nella terza infanzia (6 anni-pubertà).
Il terzo interrogativo, strettamente connesso al precedente, è come intervenire chirurgicamente. La scelta è legata prima di tutto alla maturazione del soggetto. Solo se la crescita residua del tronco prevista è modesta, è possibile procedere all'intervento definitivo di artrodesi, a proposito del quale occorrono alcune considerazioni.
La curva, se non grave e già molto strutturata, offre generalmente buona correggibilità; quindi la sola artrodesi posteriore strumentata è di regola sufficiente ad una buona correzione della curva. Il tessuto osseo vertebrale è quasi sempre di cattiva qualità, in quanto osteoporotico, e qualsiasi contenzione post-operatoria esterna è mal tollerata; di conseguenza occorre utilizzare un impianto iperstatico ad alto numero di vincoli associato ad un buon apporto di osso di banca. Il diaframma è l'unico muscolo respiratorio risparmiato dalla malattia; quindi è da proscrivere l'artrodesi-liberazione anteriore, la cui esecuzione prevede spesso la frenotomia; alcuni A.A. lo consigliano solo in curve superiori ai 100° Cobb [5]. Il bacino è di regola obliquo; di conseguenza, frequentemente l'impianto deve essere esteso al sacro, allo scopo di correggere l'obliquità e l'affondamento dell'arcata costale nella pelvi [5]; tuttavia nei soggetti appartenenti al Gruppo 3 di Evans, l'artrodesi non deve essere estesa al sacro, in quanto potrebbe essere causa di perdita della deambulazione; anche per i pazienti del Gruppo 4, per i quali quest'ultimo rischio è comunque decisamente minore, l'artrodesi deve rispettare possibilmente almeno il passaggio L-S [5]. La previsione di una crescita residua del tronco percentualmente elevata, anche nella SMA, pur in presenza di un accrescimento vertebrale generalmente lento e ridotto, controindica un'artrodesi posteriore lunga, per il rischio di comparsa del "*crankshaft phenomenon*"; occorre quindi utilizzare una strumentazione registrabile, senza artrodesi (Fig. 1), e rinviare a fine crescita l'artrodesi definitiva [7] (Fig. 2). Anche se questi sistemi di regola prevedono la protezione di un corsetto durante la posizione seduta, tuttavia esistono metodiche che permettono di evitare ogni contenzione [8].
I risultati del trattamento chirurgico relativo ad artrodesi posteriori, generalmente strumentate col sistema di Luque-Galveston e, più recentemente, con quello di Cotrel e Dubousset e derivati o con sistemi ibridi utilizzanti la fissazione sottolaminare, documentano una correzione angolare media che per la curva si aggira sul 65% e per l'obliquità pelvica sul 70% [9].

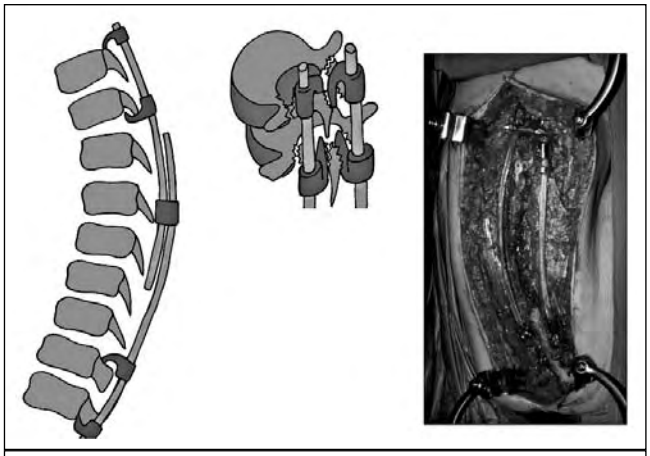

Fig. 1.

Fig. 2.

Le complicanze, precoci o tardive, della chirurgia della scoliosi nella SMA non si discostano da quelle delle altre scoliosi neuromuscolari [2]; possono essere emorragiche, polmonari, infettive, neurologiche, meccaniche per cedimento dei punti di vincolo, sempre osteopenici, ed anche morte; tuttavia, generalmente, un'attenta gestione perioperatoria di un'équipe multidisciplinare esperta permette di assicurare buoni margini di prevenzione; in sede intraoperatoria, sono da raccomandarsi particolarmente l'utilizzo della macchina di recupero del sangue ed il monitoraggio spinale, quest'ultimo anche in presenza di un completo deficit motorio degli arti inferiori; occorre infatti preservare la funzione degli sfinteri e la sensibilità, che in questi soggetti sono sempre conservate.

CONCLUSIONI

Nella SMA Il trattamento chirurgico della scoliosi rappresenta una risorsa terapeutica importante, che va vista come un atto ad un tempo riabilitativo e preventivo; la sua efficacia è però funzione della correttezza delle indicazioni, che devono sempre conseguire ad un'attenta e rigorosa interpretazione dei fattori che le indirizzano; il peso di questi deve essere sempre valutato nella consapevolezza dell'obiettivo del trattamento, individuato all'interno di un progetto riabilitativo multidisciplinare, alla realizzazione del quale, oggi, il solo contributo efficace che l'ortopedia può offrire è quello chirurgico.

BIBLIOGRAFIA

1 Werlauff U, Steffensen BF, Bertelsen S, et al. *Physical characteristics and applicability of standard assessment methods in a total population of spinal muscolar atrophy type II patients.* Neuromuscolar disorders 2010:34-43.

2 Thompson GH, Berenson FR. *Other Neuromuscolar Disorders*. In: Morissy RT and Weinstein SL. Pediatric Orthopaedics. Philadelphia: Lippincott Williams & Wilkins 2006, p. 649.

3 Dubowitz V. *Muscle disorders in childhood*. London: Saunders, 1995.

4 Evans G, Drennan J, Russman B. *Functionnal classification and orthopaedic management of spinal muscular atrophy*. J Bone Joint Surgery 1981; 63 B, 516-22.

5 Seringe R, Dubousset J. *Amiotrophie spinale infantile et scoliose*. In: Bollini G. Chirurgie & Orthopédie du Rachis. Montpellier: Sauramps Médical 1989, p. 323.

6 Riddick MF, Winter RB, Lutter LD. *Spinal deformities in patients with spinal muscle atrophy. A review of 36 patients.* 1982;64: 476-81.

7 Dubousset J. *Aide au traitement orthopédique de la maladie de Werdnig Hofmann instrumentation sans greffe*. Paris: Réunion du G.E.S., 1984.

8 Becchetti S. *Arthrodèse vertébrale postérieure chez l'enfant, particularités techniques.* Les XXXIèmes journées chirurgicales du sud-est. Marseille: Société de chirurgie de Marseille, 2001.

9 Roso V, Bitu Sde O, Zanoteli E, et al. *Surgical treatment of scoliosis in spinal muscolar atrophy.* Arq Neuropsiquiatr. 2003;61:631-8.

Trattamenti ortopedici nella distrofia muscolare

C. Faldini, M. Nanni, D. Leonetti, M.T. Miscione, F. Acri, P. Capra, V. Persiani, S. Giannini

RIASSUNTO

Le distrofie muscolari rappresentano un gruppo eterogeneo di patologie ereditarie che colpiscono la muscolatura, caratterizzate dalla progressiva compromissione dell'integrità e della funzione muscolare. L'indicazione al trattamento chirurgico ortopedico nei pazienti affetti da distrofia muscolare prevede necessariamente una diagnosi precisa ed una altrettanto accurata valutazione clinica e strumentale, indirizzata in particolar modo ad identificare le risorse funzionali residue del paziente, in modo da poter prevedere un reale beneficio derivante dall'intervento chirurgico, a fronte dell'aumentato rischio operatorio che presentano questi pazienti.
Vengono descritti alcuni dei principali trattamenti chirurgici ortopedici più frequentemente utilizzati in pazienti affetti da distrofia muscolare, riportati secondo un criterio di finalità legato al beneficio per il paziente che attraverso tali metodiche si intende ottenere, a seconda delle diverse tipologie di paziente e dei diversi quadri clinici e anatomo-patologici della malattia.
Tali tecniche, pur senza modificare il decorso della malattia, si sono dimostrate efficaci nel migliorare la qualità di vita dei pazienti, consentendo loro di ottimizzare le residue risorse funzionali. Tuttavia, nei pazienti affetti da forme gravi di distrofia muscolare, il trattamento ortopedico spesso non è in grado di ottenere un beneficio significativo, pertanto è opportuno riconsiderare la strategia chirurgica a favore del trattamento medico o fisioterapico.

Parole chiave: distrofia muscolare, deformità, trattamento ortopedico, chirurgia funzionale

SUMMARY

Muscular dystrophy are a group of hereditary diseases affecting the muscles, characterized by a progressive impairment of motor function. Surgical treatment in patients affected by muscular dystrophy can be carried out only after a correct diagnosis and a careful assessment of the patient, in order to determine the patient's residual functional ability and to provide a real benefit with surgery, considering the increased operative risk that these patients present.

We describe the orthopaedic surgical techniques more frequently used for the treatment of patients affected by muscular dystrophy, reporting them according to their aim depending on the characteristics of each patient and the clinical aspects of each form of muscular dystrophy.
These techniques, even without modifying the course of the disease, have proved to be effective in improving the quality of patients' life, allowing them to optimize the residual functional resources. However, in patients affected by severe forms of muscular dystrophy, orthopaedic treatment is often not able to obtain a significant benefit, and so medical treatment or physiotherapy should be considered instead of the surgical treatment.

Key words: muscular dystrophy, deformities, orthopaedic treatment, functional surgery

Clinica Ortopedica, Università di Bologna, Istituto Ortopedico Rizzoli, Direttore: Prof. Sandro Giannini.

Indirizzo per la corrispondenza:
Cesare Faldini, Clinica Ortopedica, Università di Bologna, Istituto Ortopedico Rizzoli, Via G.C. Pupilli 1, 40136, Bologna. Tel. +39 051 6366368. E-mail: cesare.faldini@ior.it

INTRODUZIONE

Le distrofie muscolari rappresentano un gruppo eterogeneo di malattie ereditarie che colpiscono la muscolatura, caratterizzate da una progressiva compromissione della forza muscolare e della funzione motoria, conseguente ad un ben definito processo degenerativo che coinvolge le fibre muscolari stesse, in assenza di anomalie neurologiche centrali o periferiche [1]. Lo sviluppo di tali malattie è la conseguenza di una difettosa o alterata sintesi di particolari proteine muscolari (tra cui la principale è rappresentata dalla distrofina), e in base allo specifico difetto genetico e al tipo di ereditarietà si riconoscono diverse forme di distrofia muscolare, ciascuna delle quali presenta peculiari caratteristiche cliniche ed anatomo-patologiche.
Le distrofie muscolari ereditarie includono: distrofie muscolari legate al sesso, la cui trasmissione è collegata al cromosoma X (distrofia muscolare di Duchenne, distrofia muscolare di Becker, distrofia muscolare di Emery-Dreyfuss); distrofie muscolari a carattere autosomico dominante (distrofia muscolare facio-scapolo-omerale, distrofia muscolare distale, distrofia muscolare oculare, distrofia muscolare oculofaringea); distrofie muscolari a carattere autosomico recessivo (distrofia muscolare dei cingoli).
L'incidenza di distrofia muscolare varia a seconda delle diverse forme. La distrofia muscolare di Duchenne è la forma più comune e la sua trasmissione è a carattere recessivo legata al cromosoma X. Presenta un'incidenza di 15-30 casi su 100.000 maschi nati vivi, un terzo dei quali si manifesta come risultato di una nuova mutazione spontanea. La distrofia muscolare di Becker è la seconda forma più comune, con un'incidenza di 3-7 casi su 100.000 maschi nati vivi, rappresenta una forma meno grave della distrofia muscolare di Duchenne, e anch'essa viene trasmessa con carettere recessivo legato al cromosoma X. La terza forma più frequente è la distrofia

facio-scapolo-omerale, con un'incidenza di 0,5-5 su 100.000 nati vivi. Le altre forme di distrofia muscolare (distrofia muscolare di Emery-Dreyfuss, distrofia dei cingoli, distrofie miotoniche, ecc.) sono considerevolmente più rare [2-5].

Sintomo comune di tutte le forme di distrofia muscolare è il progressivo indebolimento muscolare, cui consegue una compromissione delle capacità funzionali, più o meno severa a seconda della diverse forme cliniche. Nelle forme più gravi può venire compromessa la capacità di compiere anche azioni semplici, la capacità di mantenere la stazione eretta e di deambulare, e negli stadi avanzati della malattia può venire fatalmente compromessa la funzione cardiopolmonare. Al fine di poter decidere il trattamento più appropriato a seconda del tipo di distrofia muscolare e delle caratteristiche del paziente, è necessario formulare una diagnosi precisa, quantificando l'effettiva compromissione funzionale del paziente ed i benefici che può ricevere da un possibile trattamento.

L'anamnesi deve essere particolarmente attenta nell'indagare l'eventuale familiarità per la malattia, l'età e le modalità di insorgenza dei sintomi e la progressione della malattia. Attraverso l'esame obiettivo è importante valutare l'entità e l'estensione del coinvolgimento della muscolatura, identificando quali gruppi muscolari sono interessati dalla malattia e in quale misura. Inoltre è necessario valutare la presenza di eventuali deformità e la loro riducibilità o strutturazione. Infine, attraverso test specifici, come il test di Gower (positivo nel caso in cui il paziente non sia in grado di sollevarsi da terra senza utilizzare gli arti superiori), è necessario quantificare la limitazione funzionale, valutando attentamente quali azioni il paziente è in grado di compiere autonomamente (alimentarsi, vestirsi, deambulare, assumere la posizione seduta, ecc.).

Alla valutazione clinica è fondamentale associare una valutazione strumentale. Questa si avvale in prima istanza di esami laboratoristici, che consistono principalmente nell'analisi dell'elevazione di enzimi sierici caratteristici come la creatinfosfochinasi (CPK), la lattato deidrogenasi (LDH), le transaminasi e l'aldolasi. La diagnostica per immagini prevede l'impiego dell'esame radiografico standard, utile soprattutto ad indagare le eventuali deformità scheletriche, degli esami di *imaging* muscolare (TC, RMN e ecografico muscolare) in grado di valutare macroscopicamente in maniera non invasiva l'integrità muscolare, e di esami più specifici come l'elettromiografia. Altre indagini strumentali utili nella valutazione complessiva del paziente affetto da distrofia muscolare sono rappresentate dall'esame elettrocardiografico e ecocardiografico e dalle prove di funzionalità polmonare. Attraverso l'esame bioptico è infine possibile ottenere la conferma diagnostica. Recentemente è possibile avvalersi anche di tecniche di analisi genetico-molecolare che in alcuni casi consentono di porre diagnosi senza necessità di procedure più invasive come la biopsia muscolare.

Le possibili strategie di trattamento dal punto di vista ortopedico sono molteplici, e si prefiggono di migliorare o preservare per quanto possibile le capacità funzionali del paziente, in particolare la capacità di deambulare; correggere le deformità riducibili o stabilizzare le deformità irriducibili e progressive; migliorare la qualità di vita del paziente, alleviando la sintomatologia e facilitando l'assistenza da parte dei sanitari e dei familiari [6-10]. Questi obiettivi possono essere raggiunti mediante interventi più o meno invasivi che comprendono: procedure sulle parti molli, come tenotomie o trasposizioni tendinee, utili a sfruttare in maniera più bilanciata la forza muscolare residua o a correggere deformità riducibili conseguenti a contratture o allo sbilanciamento muscolare; procedure osteo-articolari, come le artrodesi, utili nel trattamento di deformità strutturate o non altrimenti correggibili. Nel porre indicazione ad uno specifico trattamento chirurgico è indispensabile considerare le caratteristiche individuali di ogni singolo paziente e le caratteristiche tipiche di ogni quadro patologico, al fine di poter prevedere con accuratezza l'effettivo beneficio che un intervento chirurgico può offrire.

È inoltre necessario considerare che l'intervento chirurgico non interviene sul decorso della malattia, ma si propone di alleviarne le manifestazioni cliniche al fine di offrire al paziente migliori condizioni di vita, e che i pazienti affetti da distrofia muscolare presentano un maggiore rischio operatorio, legato principalmente alla compromissione della funzione cardiopolmonare, ad una maggiore vulnerabilità alle perdite ematiche intraoperatorie, e ad un aumentato rischio di ipertermia maligna. Pertanto la decisione di sottoporre questi pazienti all'intervento chirurgico deve essere presa solo dopo una scrupolosa valutazione del rapporto tra possibili rischi e benefici.

In questo articolo vengono descritti alcuni dei principali trattamenti chirurgici ortopedici più frequentemente eseguiti in pazienti affetti da distrofia muscolare, riportati secondo un criterio di finalità legato al beneficio per il paziente che con tali tecniche si intende ottenere, a seconda delle diverse tipologie di paziente e dei diversi quadri clinici e anatomo-patologici della malattia.

STRATEGIE DI TRATTAMENTO

Nel caso di pazienti che presentano un'autonomia funzionale ancora ben conservata, perché osservati nelle fasi precoci della malattia o perché affetti da forme meno gravi di distrofia muscolare, il trattamento nella maggior parte dei casi è rappresentato dalla sola fisioterapia. In alcuni casi l'intervento chirurgico può però rivestire un ruolo importante nel mantenere, e a volte migliorare, le abilità residue del paziente, in particolare nel preservare la capacità deambulatoria [10 11]. Il progressivo indebolimento di alcuni gruppi muscolari piuttosto che altri può portare ad uno sbilanciamento dell'attività muscolare, conseguente alla forza prevalente dei muscoli risparmiati dalla malattia su quelli colpiti. Clinicamente questo squilibrio si traduce in un ridotto controllo motorio e nel progressivo sviluppo di contratture a carico dei muscoli prevalenti, con una compromissione motoria che può progredire fino alla perdita della capacità di mantenere la stazione eretta e di deambulare. Pazienti che presentano questo tipo di problematiche a livello degli arti inferiori possono ricevere un beneficio notevole da interventi chirurgici che mirano a riequilibrare il controllo motorio. Nei pazienti affetti da distrofia muscolare, la compromissione della funzione muscolare tende a produrre una prevalenza dell'azione dei muscoli flessori sugli estensori, sia a livello delle anche, che a livello del ginocchio e del piede. La progressiva contrattura in flessione delle anche non permette al paziente di assumere una postura adatta al mantenimento della stazione eretta e alla deambulazione. In questo caso può essere opportuno intervenire chirurgicamente attraverso l'indebolimento dei muscoli flessori dell'anca. La procedura più frequentemente utilizzata per risolvere la contrattura in flessione

dell'anca è rappresentata dalla tenotomia del retto anteriore. La tenotomia o la trasposizione dell'*ileopsoas*, invece, attualmente vengono eseguite più raramente, in quanto ritenute non efficaci nell'ottenere un reale benefico [8 12]. Molto spesso alla contrattura in flessione dell'anca concomita una contrattura in abduzione che può essere corretta attraverso il detensionamento della fascia lata, come descritto da Glorion e Rideau [13]. Anche a livello del ginocchio è spesso presente una contrattura in flessione, che può compromettere in varia misura la deambulazione, e che può essere risolta attraverso la tenotomia dei flessori. Questo tipo di approccio chirurgico può essere più e meno invasivo a seconda del quadro clinico. Nei casi meno gravi, solitamente viene eseguita la tenotomia dei flessori mediali, che può essere effettuata per via percutanea o a cielo aperto, mentre nei casi più severi possono essere eseguite la tenotomia del bicipite femorale ed il distacco dei gastrocnemi alla loro origine. Quest'ultima procedura, intervenendo sul sistema achilleo, possiede inoltre un potenziale effetto sulla correzione di un'eventuale deformità del piede in equinismo, che rappresenta una manifestazione piuttosto comune nei pazienti affetti da distrofia muscolare. La contrattura in equinismo può essere corretta attraverso diverse procedure chirurgiche indirizzate ad indebolire l'azione del tendine d'achille. Tra queste, le più comunemente utilizzate sono rappresentate dalla tenotomia percutanea attraverso emisezioni alternate (come descritto da Hoke) [11] che indeboliscono il tendine mantenendone la continuità strutturale; dalla tenotomia a livello della giunzione miotendinea secondo Vulpius [14], utile in caso di deformità dovuta alla retrazione del solo gastrocnemio (esplorabile attraverso il test di Silfverskiold, che evidenzia la riducibilità della deformità consensualmente alla flessione del ginocchio); e l'allungamento a zeta che risulta efficace nel correggere i quadri più severi. Molto spesso la deformità del piede in equinismo si ritrova associata a deformità in varismo e supinazione. In questi casi può risultare utile, e in alcuni casi indispensabile, effettuare oltre alla procedura chirurgica sul tendine d'Achille, la tenotomia dei flessori estrinseci del piede e, in particolare per la correzione della componente in varismo, la tenotomia dell'adduttore dell'alluce.

In alcuni casi è possibile ottimizzare le risorse funzionali residue del paziente, sfruttando l'azione dei muscoli risparmiati dalla malattia o colpiti in maniera meno grave. Interventi di trasposizione tendinea hanno appunto lo scopo di utilizzare la forza di alcuni muscoli per vicariare la mancata funzione di altri. In caso di deformità del piede in equino-varo-supinazione che preclude l'appoggio plantigrado e compromette la deambulazione, possono risultare utili interventi che ripristinano un assetto del piede più fisiologico, attraverso il ribilanciamento dell'azione muscolare residua. Tra le procedure più comunemente eseguite figura la trasposizione del tendine tibiale posteriore in funzione estensoria e pronatoria, attraverso la membrana interossea, a livello dei cuneiformi o dei metatarsali esterni [15]. Un'altra procedura analoga prevede la trasposizione del tendine o dell'emitendine del tibiale anteriore a livello della colonna esterna del piede. Entrambe queste tecniche hanno lo scopo di ottenere la correzione della deformità trasformando l'azione di un muscolo agonista della deformità stessa al fine di sopperire alla mancata azione da parte dei muscoli antagonisti.

In particolari forme di distrofia muscolare, come la distrofia facio-scapolo-omerale, la malattia coinvolge elettivamente determinati gruppi muscolari, risparmiandone altri. Questo tipo di distrofia muscolare compromette la muscolatura dell'articolazione scapolo-toracica (serrato anteriore, romboide, trapezio, grande e piccolo rotondo, elevatore della scapola) mentre solitamente risparmia i muscoli dell'articolazione gleno-omerale (deltoide, sovraspinato, sottospinato e sottoscapolare) [16]. La scapola non risulta quindi stabilizzata alla gabbia toracica a causa dell'insufficienza della muscolatura scapolo-toracica, e questo si traduce in una scapola alata e una ridotta motilità del braccio, prevalentemente in flessione e abduzione. Attraverso la manovra di Horwitz [17], che prevede che l'esaminatore stabilizzi la scapola del paziente comprimendola contro la gabbia toracica, è possibile valutare l'estensione del coinvolgimento della muscolatura del cingolo scapolare. Se i muscoli deltoide e sovraspinato sono risparmiati dalla malattia, durante l'esecuzione della manovra il paziente è in grado di compiere i movimenti di flessione e abduzione, e in questo caso la manovra è positiva. Quando tutti i muscoli della spalla sono coinvolti, il paziente non è in grado di abdurre o flettere anteriormente la spalla anche se l'esaminatore mantiene la scapola stabilizzata alla gabbia toracica, e in questo caso la manovra è negativa. I pazienti in cui la manovra di Horwitz risulta positiva possono giovarsi efficacemente dell'intervento chirurgico. L'intervento di scapulopessi prevede la stabilizzazione della scapola alla gabbia toracica attraverso cerchiaggi metallici, senza praticare un'artrodesi [18] (Fig. 1), con lo scopo di consentire al paziente di sfruttare la funzionalità residua della spalla, in particolare l'azione dei muscoli deltoide e sovra spinato. Può essere così consentito al paziente di compiere con gli arti superiori delle azioni, anche molto semplici, che a causa della malattia gli sarebbero altrimenti precluse e che rappresentano spesso gesti comuni nelle normali attività quotidiane (pettinarsi, radersi, lavare il viso, lavare i denti, ecc.) [18].

Laddove siano invece presenti deformità rapidamente progressive, strutturate o non altrimenti riducibili è necessario intervenire attraverso procedure più invasive. Tenotomie e trasposizioni tendinee, infatti, non sono sufficienti una volta che una deformità ha raggiunto una strutturazione osteo-articolare, in quanto il semplice ribilanciamento della forza muscolare residua non è in grado di contrastare efficacemente la deformità. In questi casi risultano efficaci procedure come le artrodesi, che sacrificano determinate articolazioni, il cui movimento è comunque nella maggior parte dei casi già severamente compromesso, allo scopo di restituire una morfologia più funzionale al segmento interessato. Interventi di artrodesi sono praticati molto frequentemente a livello del piede e della caviglia allo scopo di consentire un migliore appoggio a terra attraverso la correzione della deformità, salvaguardando il più possibile la capacità di mantenere la stazione eretta e la deambulazione. Nelle forme più gravi di distrofia muscolare, come la distrofia muscolare di Duchenne, i pazienti perdono precocemente la capacità di deambulare (in media tra i 9 e i 10 anni di età) e, costretti sulla sedia a rotelle, sviluppano rapidamente deformità scheletriche. In questi pazienti la correzione di deformità degli arti inferiori non viene effettuata alla scopo di favorire la deambulazione, già irrimediabilmente compromessa, ma ha lo scopo di migliorare la postura del paziente, offrendo la possibilità di tollerare in maniera più confortevole la costrizione alla sedia a rotelle. In questi pazienti sono inoltre quasi costantemente presenti deformità a carico della

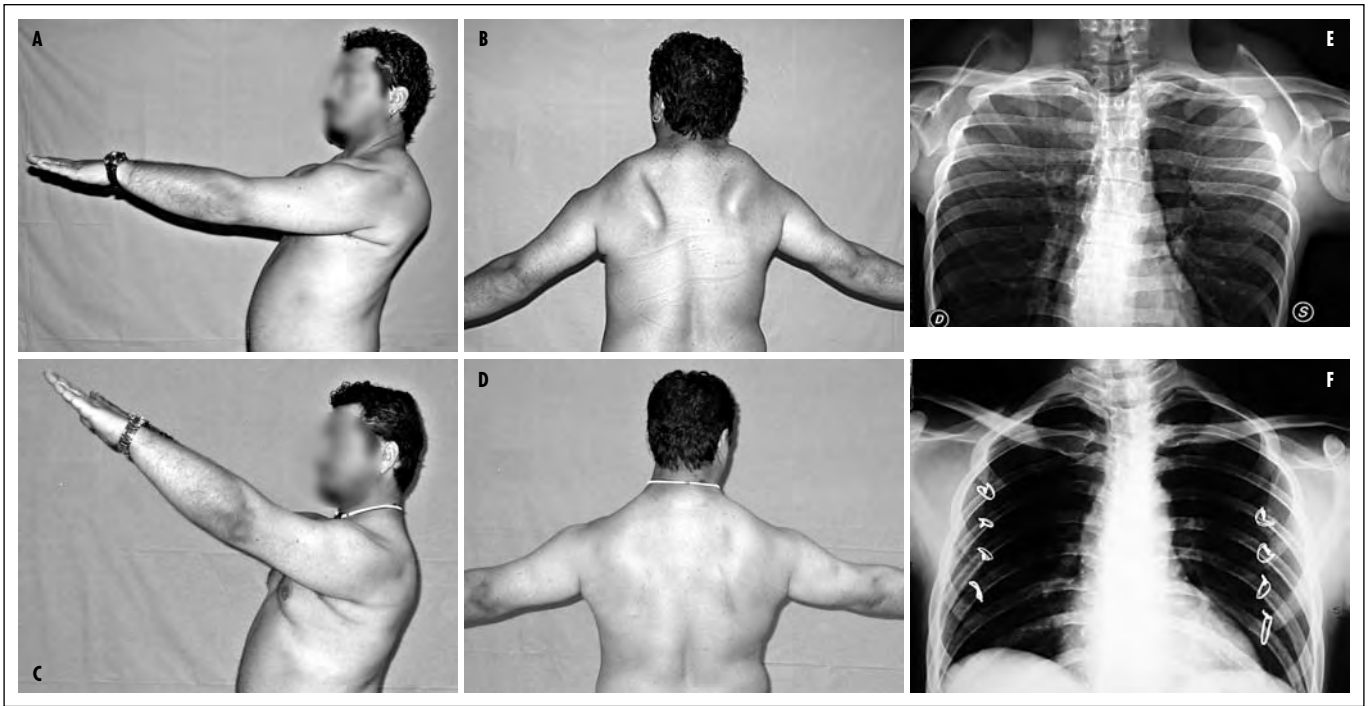

Fig. 1. Aspetto preoperatorio di un paziente affetto da scapola alata secondaria a distrofia facio-scapolo-omerale. La flessione (A) e l'abduzione (B) della spalla si presentano notevolmente limitate. Aspetto clinico postoperatorio dopo intervento di scapulopessi con evidente miglioramento della flessione (C) e dell'abduzione (D) della spalla. Aspetto radiografico preoperatorio (E) e postoperatorio (F).

colonna vertebrale rapidamente progressive che compromettono in maniera significativa la qualità di vita [4 19-22]. Una grave scoliosi toracica progressiva infatti può causare non solo problemi estetici e rachialgie conseguenti all'impossibilità di mantenere una postura adeguata anche sulla sedia a rotelle, ma soprattutto può provocare o aggravare problematiche a carico della funzione cardiopolmonare, già severamente minacciata dalla malattia di base [23]. La correzione chirurgica della scoliosi mediante artrodesi vertebrale strumentata è quindi raccomandata, anche di fronte a deformità meno gravi, al fine di contrastarne l'aggravamento e di preservare, mantenendo una morfologia quanto più fisiologica della gabbia toracica, una adeguata funzionalità del sistema cardio-respiratorio. Una deformità gravemente progressiva della colonna vertebrale può coinvolgere anche il rachide cervicale [22]. L'interessamento della muscolatura cervicale, in questo caso, provocando debolezza dei muscoli flessori del collo e contrattura dei muscoli estensori, comporta l'assunzione di un atteggiamento in iperestensione del rachide cervicale con marcato incremento della lordosi e ridotto controllo del movimento della testa. Questa condizione impedisce al paziente di guardare in avanti mantenendo l'orizzonte visivo, a meno di assumere atteggiamenti compensatori come la flessione in avanti del tronco, che può però non essere possibile se il paziente presenta contemporaneamente una grave scoliosi toraco-lombare ed è costretto su una sedia a rotelle. In questi casi, alla correzione della deformità toracica, che può portare benefici anche in termini di miglioramento della dinamica cardio-respiratoria, è opportuno associare la correzione della deformità cervicale al fine di offrire al paziente una migliore qualità della vita. Purtroppo, a causa della scarsa qualità dell'osso che solitamente presentano i pazienti distrofici, specialmente nel caso di distrofia muscolare di Duchenne, la correzione-stabilizzazione vertebrale strumentata a livello cervicale può risultare problematica, pertanto può essere più opportuno utilizzare tecniche come l'artrodesi anteriore intersomatica o l'artrodesi posteriore mediante innesti ossei interspinosi, che non prevedono l'utilizzo di strumentazione [22] (Fig. 2).

CONCLUSIONI

I trattamenti ortopedici nei pazienti affetti da distrofia muscolare non sono in grado di modificare il decorso della malattia, che nelle forme più gravi può condurre a morte il paziente entro le prime decadi di vita. Ciononostante, la chirurgia ortopedica assume un ruolo importante nel trattamento delle possibili manifestazioni della malattia. Laddove infatti la compromissione della funzione muscolare riduca sensibilmente l'autonomia e la qualità di vita del paziente, attraverso determinati interventi chirurgici è possibile preservare e in alcuni casi migliorare le residue risorse funzionali del soggetto, consentendogli in questo modo di condurre una vita quanto più possibile autonoma. Ad esempio, riuscire a preservare il più a lungo possibile la capacità di deambulare o tutte quelle abilità (alimentarsi, vestirsi, poter provvedere all'igiene personale) che consentono ad un paziente di prendersi cura di se stesso in maniera autonoma, significa consentire ad un paziente affetto da distrofia muscolare di condurre un'esistenza pressoché normale. Anche nel caso di severa inabilità, come può derivare da una grave compromissione motoria e dalla costrizione sulla sedia a rotelle, la possibilità di alleviare la sintomatologia dolorosa eventualmente presente, che può essere ad esempio conseguente all'incapacità di mantenere una postura comoda sulla sedia a rotelle, la possibilità di migliorare l'aspetto estetico e di offrire condizioni che agevolino i

sanitari o i familiari nell'accudire il paziente, rappresentano comunque obiettivi importanti.

Attraverso il trattamento chirurgico è perciò importante contrastare in prima istanza gli effetti della progressione della malattia. La correzione chirurgica di contratture riducibili mediante tenotomie o trasposizioni tendinee, che favoriscono il bilanciamento dell'azione muscolare, può facilitare il controllo sulla muscolatura residua, prolungando l'autonomia motoria e procrastinando così la costrizione all'utilizzo di una sedia a rotelle. Una volta ottenuta la correzione attraverso l'intervento chirurgico, è necessario ricordare inoltre che il paziente può giovarsi dell'utilizzo di apparecchi ortesici che facilitino ulteriormente il mantenimento della stazione eretta e la deambulazione e prevengano lo sviluppo di recidive, come tutori piede-caviglia o ginocchio-piede-caviglia che mantengono l'estensione dell'arto inferiore e l'appoggio plantigrado. Non ultima, una corretta fisioterapia può protrarre nel tempo i benefici ottenuti con l'intervento chirurgico, contrastando la progressione della disabilità.

Nel porre indicazione ad un intervento chirurgico di tenotomia o allungamento tendineo in un paziente affetto da distrofia muscolare è però importante considerare sempre che procedure di questo tipo, che agiscono indebolendo i muscoli, vengono eseguite nel contesto di malattie che producono un progressivo indebolimento della muscolatura. Pertanto è necessario che l'intervento chirurgico venga eseguito rispettando una precisa indicazione al fine di non provocare una compromissione ulteriore delle risorse funzionali residue del paziente, nel tentativo di offrire un presunto beneficio.

Qualora si sviluppino deformità irriducibili, attraverso interventi sulle ossa e sulle articolazioni è possibile correggere la deformità, alleviandone in questo modo le conseguenze cliniche, non solo dal punto di vista ortopedico, ma anche da un punto di vista generale. Ad esempio, il trattamento delle deformità vertebrali mediante artrodesi consente non solo di ottenere una postura più fisiologica e di alleviare la sintomatologia dolorosa (cervicalgia, dorso-lombalgia) eventualmente presente, ma offre anche la possibilità di contrastare la progressiva compromissione della funzione cardiopolmonare.

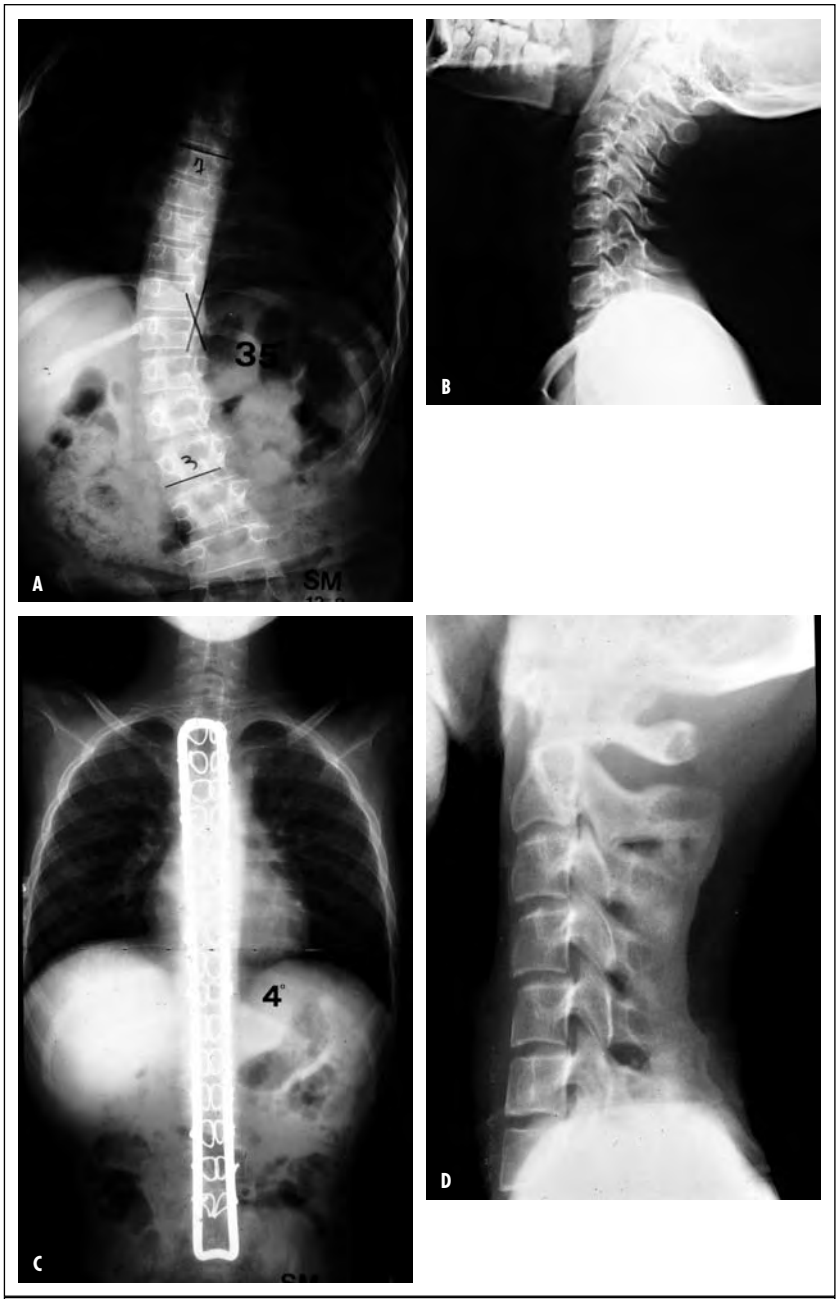

Fig. 2. Aspetto radiografico preoperatorio di scoliosi toraco-lombare (A) associata ad iperestensione del rachide cervicale (B) in un paziente affetto da distrofia muscolare di Duchenne. Aspetto radiografico postoperatorio dopo intervento di correzione-artrodesi toraco-lombare strumentata con rettangolo di Hartshill (C) e artrodesi cervicale mediante innesti ossei interspinosi, senza l'utilizzo di strumentazione (D).

Le diverse tecniche chirurgiche descritte rappresentano strategie efficaci nel trattare alcune delle manifestazioni tipiche delle forme più comuni di distrofia muscolare, consentendo, pur senza modificare il decorso della malattia, di sfruttare in maniera vantaggiosa le risorse funzionali residue e di migliorare le condizioni di vita del paziente.

Tuttavia, in considerazione del fatto che la malattia rende i pazienti affetti da distrofia muscolare particolarmente vulnerabili a qualsiasi procedura anestesiologica e chirurgica, l'indicazione al trattamento chirurgico deve necessariamente tenere conto non solo del problema ortopedico isolato, ma delle condizioni cliniche complessive del paziente, della sua aspettativa di vita, che in alcune forme di distrofia muscolare può essere anche molto lunga, e dell'effettiva possibilità di intervenire efficacemente sulla sua qualità della vita, migliorandola.

Purtroppo, specialmente nelle forme più gravi di distrofia muscolare, spesso non è possibile intervenire chirurgicamente senza esporre il paziente ad un rischio operatorio elevato, a fronte di un beneficio non significativo, e questo comporta inevitabilmente l'abbandono della strategia chirurgica a favore di un trattamento medico o fisioterapico.

BIBLIOGRAFIA

[1] Do T. *Orthopedic management of the muscular dystrophies.* Curr Opin Pediatr 2002;14:50-3.

[2] Emery AE. *Population frequencies of inherited neuromuscular diseases--a world survey*. Neuromuscul Disord 1991;1:19-29.

[3] Emery AE. *Duchenne's muscular dystrophy*. In: *Oxford Monographs on Medical Genetics*, Vol. 24, 2nd ed. Oxford: Oxford University Press 1993, p. 392.

[4] Dubowitz V. *Muscle Disorders in Childhood*, 2nd ed. Philadelphia: WB Saunders 1995.

[5] Tawil R, Figlewicz DA, Griggs R, et al. *Facioscapulohumeral dystrophy: a distinct regional myopathy with a novel molecular pathogenesis. FSH Consortium*. Ann Neurol 1998;43:279-82.

[6] Shapiro F, Bresnan MJ. *Current concepts review. Orthopaedic management of childhood neuromuscular disease. Part III: diseases of muscle*. J Bone Joint Surg Am 1982;64:1102-7.

[7] Dubousset J, Queneau P. *Place et indication de la chirurgie dans la dystrophie musculaire de Duchenne de Boulogne à evolution rapide.* Rev Chir Orthop 1983;69:207-20.

[8] Shapiro F, Specht L. *The diagnosis and orthopaedic treatment of inherited muscular diseases of childhood*. J Bone Joint Surg Am 1993;75:439-54.

[9] Merlini L, Forst J. *Surgical management of muscular dystrophy*. In: Emery AE, *ed. The Muscular Dystrophies.* Oxford: Oxford University Press 2001, p. 284.

[10] Rideau Y, Glorion B, Duport G. *Prolongation of ambulation in the muscular dystrophies*. Acta Neurologica 1983;38:390-7.

[11] Heckmatt JZ, Dubowitz V, Hyde SA, et al. *Prolongation of walking in Duchenne muscular dystrophy with lightweight orthoses: review of 57 cases*. Devel Med and Child Neurol 1985;27:149-54.

[12] Bonnet I, Burgot D, Bonnard C, et al. *Surgery of the lower limbs in Duchenne muscular dystrophy*. French J Orthop Surg 1991;5:160-8.

[13] Glorion B, Rideau Y. *La chirurgie orthopédique précoce dans la dystrophie de Duchenne de Boulogne.* Ann Pédiatr 1984;31:154-60.

[14] Vulpius O, Stoffel A. *Orthopaedische Operationslehre, 2nd ed.* Stuttgart: Ferdinand Enke 1920.

[15] Miller GM, Hsu JD, Hoffer MM, et al. *Posterior tibial tendon transfer: a review of the literature and analysis of 74 procedures*. J Pediat Orthop 1982;2:363-70.

[16] Copeland SA, Levy O, Warner GC, et al. *The shoulder in patients with muscular dystrophy*. Clin Orthop Relat Res 1999;368:80-91.

[17] Horwitz M, Tocantins L. *Isolated paralysis of the serratus anterior muscle*. J Bone Joint Surg Am 1938;20:720-5.

[18] Giannini S, Ceccarelli F, Faldini C, et al. *Scapulopexy of Winged Scapula Secondary to Facioscapulohumeral Muscular Dystrophy.* Clin Orthop Relat Res 2006;449:288-94.

[19] Hsu JD. *The natural history of spine curvature progression in the nonambulatory Duchenne muscular dystrophy patient*. Spine 1983;8:771-5.

[20] Cambridge W, Drennan JC. *Scoliosis associated with Duchenne muscular dystrophy*. J Pediatr Orthop 1987;7:436-40.

[21] Granata C, Merlini L, Cervellati S, et al. *Long-term results of spine surgery in Duchenne muscular dystrophy*. Neuromusc Disord 1996;6:61-8.

[22] Giannini S, Faldini C, Pagkrati S, et al. *Surgical Treatment of Neck Hyperextension in Duchenne Muscular Dystrophy by Posterior Interspinous Fusion*. Spine 2006;31:1805-9.

[23] Kurtz LT, Mubarak SJ, Schultz P, et al. *Correlation of scoliosis and pulmonary function in Duchenne muscular dystrophy boys.* J Pediat Orthop 1983;3:347-53.

L'*imaging* nelle malattie sistemiche dello scheletro in età evolutiva

G. Pagnotta, E. Pacciani*, D. Barbuti*, L. Oggiano, D. Mascello

RIASSUNTO

Nonostante le osteocondrodisplasie prese singolarmente siano estremamente rare, esse rappresentano un numero cospicuo se considerate globalmente: basti infatti pensare che al momento ne sono state individuate e classificate almeno 175. Nell'insieme esse hanno un'incidenza che supera, per esempio, quella dei tumori scheletrici maligni.
Due sono gli aspetti che questo articolo vuole stressare: ribadire l'importanza di una corretta diagnosi che va condotta il più precocemente possibile, in quanto nel tempo le caratteristiche peculiari della malattia, che ne permettono la diagnosi, vanno gradualmente a sfumare e confluire in un quadro generico di "alterazione dello sviluppo e della densità dell'osso"; inoltre, si vuole sottolineare l'importanza della diagnosi prenatale che trova un'assoluta indicazione in queste malattie sistemiche dello scheletro, in quanto permette di attivare in tempi precoci modalità di parto più consone alla salute della madre e del bambino.
Tali malattie, che vengono oggi classificate e distinte dai disordini secondari da aberrazione cromosomica (ad esempio trisomia 18 e 13), dalle malattie metaboliche da accumulo (ad esempio mucopolisaridosi) e dalle malattie metaboliche scheletriche (ad esempio ipofosfatasia), sono attualmente sempre più geneticamente determinate e i geni del collagene (COL) sono quelli più frequentemente coinvolti nel determinismo della malattia, come COL1A1 e COL1A2 nella osteogenesi imperfetta o come COL2A1 nella displasia spondiloepifisaria e nella displasia spondilo-epifisimetafisaria.
La finalità di questo articolo è quella di sottolineare l'importanza della corretta diagnosi in queste malattie, in quanto ognuna ha delle caratteristiche peculiari ed evoluzioni estremamente differenziate. Ma, di contro, la diagnosi non deve essere forzata. Se i segni clinici e radiografici non si adattano perfettamente al sospetto diagnostico non bisogna forzare la diagnosi ipotizzando una forma similare. Sospendiamo il giudizio e torniamo sul caso dopo 6 mesi.
Se ad un quadro clinico si attribuisce una diagnosi, è con quella che viene identificata ed è difficile modificarla.

Parole chiave: osteocondrodisplasia, radiologia tradizionale, MOC, TAC

INTRODUZIONE

Le malattie sistemiche dello scheletro in età evolutiva, definibili come displasie scheletriche, rappresentano un variegato gruppo di disordini che si caratterizzano per un'ampia e variegata alterazione della crescita scheletrica che, iniziata durante la prima fase della vita fetale, continua per tutta la vita.
Queste malattie, che singolarmente sono molto rare, non lo sono se prese nell'insieme tanto che alcuni autori (Poznaski, 1984) le considerano più frequenti dei tumori maligni [1].
Per quanto riguarda l'incidenza uno studio accurato condotto in Danimarca le displasie ossee come gruppo sono state riscontrate con una quota di 75,7 su 100.000.
Considerando però l'alta mortalità di queste malattie, l'incidenza finale è di 33 su 100.000, con l'osteogenesi imperfetta come maggiore incidente, seguita dalla osteocondromatosi multipla l'osteopetrosi e la displasia epifisaria multipla.
L'acondroplasia è comunque considerata come la displasia ossea non letale più frequente (Fig. 1).
Varie sono state le classificazioni proposte negli ultimi venti anni, ma nessuna riesce correttamente a correlare in maniera univoca le caratteristiche delle malattie, che vanno dal succitato difetto dell'ossificazione encondrale (ipometrie) ai difetti della cartilagine articolare e artrosi precoce, all'alterata densità e ossea e deformità secondaria segmentaria dello scheletro assiale ed appendicolare.
Una differenzazione molto utile delle malattie sistemiche dello scheletro, specie da un punto di vista cognitivo, è quella di suddividere il difetto condrocitario localizzato a livello del complesso epifisi-placca di accrescimento-metafisi a seconda di una sua azione iperplasizzante o ipoplasizzante e della sua localizzazione (Tab. I).
Per quanto attiene alla diagnosi trova invece efficacia ed utilità una differenziazione sull'età della comparsa dei segni radiologici e secondariamente dei sintomi clinici.
Possiamo pertanto suddividere la materia in:
1) Displasie ossee evidenti alla nascita
2) Displasie ossee evidenziabili nella prima infanzia.

LA DIAGNOSI PRENATALE

La diagnosi attraverso l'*imaging* delle malattie sistemiche dell'osso già presenti alla nascita può essere effettuata tramite valutazione ecografica prenatale.
Questa è resa possibile da due fattori:
- l'estrema ecogenicità dell'osso anche in età fetale;
- il fatto che già alla 22° settimana di vita intrauterina lo scheletro sia assiale che appendicolare è quasi del tutto ossificato.

La valutazione ecografica riguarda essenzialmente tre aspetti: la mineralizzazione dell'osso, la forma e la lunghezza delle ossa lunghe e del cranio e la ricerca di altre alterazioni d'organo. Non si deve esitare in alcuni casi a prescrivere una radiografia fetale [2,3] specie verso la fine della gravidanza, in grado di dare informazione sulla forma e sulla mineralizzazione della sezione di scheletro da indagare.
Qualche difficoltà di contro si evidenzia nella tipizzazione della patologia entro la 25° settimana di gestazione, in quanto avviene sovente

UOC Ortopedia; * Dipartimento di Imaging, IRCCS Ospedale Pediatrico Bambino Gesù, Roma

Indirizzo per la corrispondenza:
Gaetano Pagnotta, via Alessandro Fleming 106, 00191, Roma. Tel.+39 06 3332254. Cell. +39 335 5404434. E-mail: pagnotta@opbg.net

Tab. I. La tabella riporta la schematizzazione della sede dell'alterazione genica in alcune displasie ossee e la sede macroscopica della lesione causale sul complesso epifisi-metafisario.

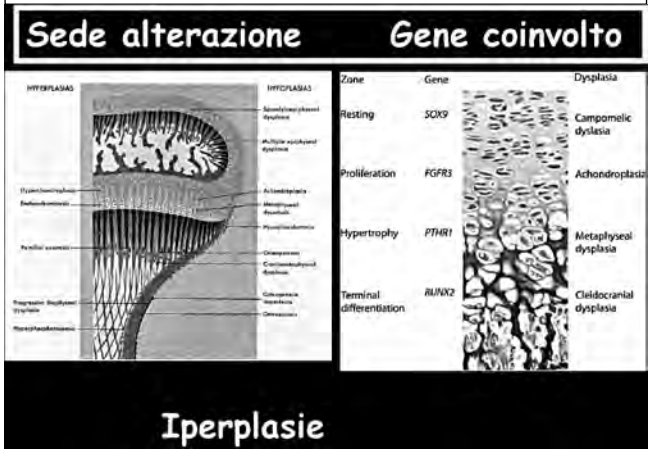

(eclatante è il caso dell'acondroplasia) che il rallentamento della crescita del femore (segmento osseo solitamente preso come campione biometrico) non avviene precocemente, ma si appalesa dopo la 28° settimana di vita intrauterina [2 3]. Altro aspetto che va approfondito è che spesso la malattia displasica può riguardare l'osso tubulare prossimale, medio prossimale e distale rispetto al tronco, andando a configurare la forma rizomelica, mesomelica e acromelica.

È facile comprendere dunque come, se la displasia è mesomelica e la misurazione biometrica prenatale è fatta sul femore, la diagnosi può essere omessa.

Per tale motivo alcuni autori [4] propongono la cosiddetta "*cross limbs measurements*", cioè la misurazione biometrica in utero del femore e del radio.

Estremamente importante nella diagnosi prenatale è valutare la morfologia e la disposizione delle costole. Una disposizione orizzontale e la presenza di fratture inducono ad ipotizzate forme di "*short ribs dysplasia*" o di osteogenesi imperfetta, che inducono una scelta obbligata per il parto che deve essere necessariamente operativo per ridurre al minimo le sollecitazioni indotte sulle costole fragili dalle contrazioni uterine. Come altrettanto utile, se non indispensabile, è valutare il rachide e la sua integrità nel tratto lombare, nell'eventualità della diagnosi prenatale di piede torto.

L'ipotesi infatti che tale patologia possa dipendere dalla presenza di una spina bifida, non può essere mai esclusa ed ecco perché all'esame ecografico prenatale statico si affianca un'indagine ecografica dinamica con attenta valutazione della motilità degli arti inferiori del feto.

Di recente è stato proposto lo studio prenatale del feto tramite risonanza magnetica. Questo è un esame impegnativo e non del tutto agevole per le condizioni della madre, spesso verso la fine della gravidanza. L'indicazione primaria è quella di un dubbio diagnostico di malattia neurologica e di un'alterazione della morfologia e della salute del midollo spinale.

DIAGNOSI DIFFERENZIALE

La necessità di pervenire a diagnosi in queste malattie è essenziale. E questo non solo per un'ovvia finalità deontologica, ma specialmente per conoscere la storia naturale della displasia da identificare e porre in essere tutti quei mezzi terapeutici e preventivi atti a rallentare l'evoluzione dei sintomi negativi.

Basti considerare come l'osteogenesi imperfetta manifesta i suoi aspetti clinici peculiari (fragilità ossea) principalmente dalla nascita fino alla prima infanzia, per poi andare gradualmente a regredire. O come nella displasia epifisaria, che inesorabilmente porta all'artrosi per danno delle epifisi e delle cartilagini articolari, dove è tassativo un monitoraggio continuo della motilità articolare, il controllo del peso e un'astensione totale di qualunque programma di allungamento segmentario degli arti (spesso proposto in queste forme di nanismo micromelico) che andrebbe a incidere drammaticamente sulla motilità articolare, innescando precocemente un'artrosi irreversibile.

Dunque, è essenziale pervenire a diagnosi.

Ma può succedere che i sintomi radiologici e clinici raccolti non si adattino perfettamente al modello diagnostico che abbiamo ipotizzato.

Ebbene, vogliamo ribadire un concetto caro a Giuseppe Canepa, padre della dismorfologia ossea italiana [5] *"… se sei incerto sull'ipotesi diagnosticai, se non tutti i tasselli combaciano con la diagnosi che hai mente, non è quella la diagnosi giusta! Sospendi la valutazione, riprendi il caso dopo 6 mesi, perché una volta che una sindrome è catalogata, quest'etichetta anche se erronea, gli rimarrà tutta la vita…"*.

Naturalmente esiste la possibilità, pur remota, che la displasia non venga inquadrata, o perché molto rara o perché, ipotesi non del tutto peregrina, mai stata descritta precedentemente.

In questi casi la diagnosi non va forzata e non si dovrebbe mai affiancare ad essa le desinenze "simil" o "pseudo".

La sindrome displastica o è quella o non è quella!

L'*IMAGING* NELLE OSTECONDRODISPLASIE

È ovvio che lo studio di una malattia dell'osso si avvale, come mezzo di approccio e di approfondimento, dell'esame radiografico.

L'*imaging* attualmente però non si limita soltanto alla radiologia tradizionale, ma si affiancano ad essa altri sistemi d'indagine per immagine che vanno ad integrare e a volte a sostituire l'esame radiografico standard.

Parliamo essenzialmente della TAC e della MOC, riservando all'ecografia, alla RM e alla scintigrafia ruoli, in questo tipo di patologia, più marginali.

Ma iniziamo dalla radiologia tradizionale.

L'esame radiografico standard va condotto essenzialmente per la valutazione della forma e della dimensione del segmento scheletrico.

Nel caso dunque dell'acondroplasia – per citare la displasia ossea più frequente – lo studio va condotto sul cranio, sul rachide comprensivo di bacino e sugli arti, con radiogrammi eseguiti fuori carico e in due proiezioni.

Solitamente la diagnosi nelle forme più eclatanti non sfugge, ma nel caso che essa non sia del tutto sicura, specie nelle forme a manifestazione più tardiva, come già sottolineato, è preferibile "sospendere" il giudizio e tornare sul paziente, con nuovo esame, un anno dopo.

Nel caso di forme più fruste, dove non si evidenziano marcate variazioni nella biometria delle ossa tubulari e nella forma delle stesse, l'indagine può essere approfondita con lo studio del bacino con

radiogramma in AP fuori carico [1]. In questo caso può essere utile una valutazione e una misurazione dell'altezza dell'ileo e dell'ischio, ricordando che la ratio ileo-ischio nel bambino normale è 1,5/1.
Nelle osteocondrodisplasie, anche quelle meno marcate, il rapporto ileo/ischio è solitamente pari ad 1/1 (Fig. 1).
Differente appare il discorso quando si vuole valutare la densità ossea che nelle osteocondroplasie può essere ridotta (Acondrogenesi, Osteogenesi imperfetta nelle diverse varianti, Ipofosfatasia, Osteoporosi giovanile) o al contrario, fortemente aumentata (Osteopetrosi, Picnodisostosi, Disostosclerosi, Osteopatia striata, Meloreostosi).
In questi casi è di valido aiuto la Mineralometria Ossea Computerizzata (MOC) che è in grado di dare un valore numerico sicuro alla densità ossea, oggi meglio definibile come BMD (*Bone Mineral Density*) al contrario della valutazione attraverso la radiografia tradizionale che, mancando di parametri fissi, appare troppo operatore dipendente.
La quantizzazione della BMD è essenziale, specie da quando gli studi di Glorieux [6] hanno evidenziato che a fianco alle forme ben note di Osteogenesi Imperfetta (Fig. 3) ne esistono altre fruste, meno evidenti e che passano inosservate durante l'infanzia, con la sola presenza di eventi fratturativi isolati, statisticamente non rilevanti.
Ebbene in questi casi la MOC può essere di grande ausilio nel determinismo della malattia prima e nell'evoluzione della stessa poi, una volta avviata la terapia, solitamente con precursori della vitamina D e alendronati.
Lo studio con MOC è universalmente riconosciuto come strumento di misurazione non invasivo della BMD sia negli adulti che nei bambini e negli adolescenti. I vantaggi di questa tecnica d'indagine sono l'emissione di basse dosi di radiazioni, la buona precisione e la riproducibilità [7]. Altro mezzo di diagnosi altamente sensibile all'osso è ovviamente la TAC.
Essa può essere d'aiuto, come avviene ultimamente, nella valutazione tridimensionale di un'articolazione e dei rapporti articolari tra due capi articolari come spesso viene chiesto nelle Displasie Epifisarie per la valutazione dell'evoluzione della dinamica articolare.
Oppure essa è d'aiuto nella valutazione della dimensione del canale spinale, notoriamente tendente alla stenosi nell'acondroplasia o nello studio dell'instabilità occipito-cervicale in alcune forme di Displasia Spondilo-Epifisaria Congenita.
Di grande aiuto è inoltre la TAC spirale che, con acquisizioni d'immagine molto rapide, è poi in grado di ricomporre tridimensionalmente il segmento o l'aria scheletrica da esaminare.
È essenziale nella ricostruzione del cranio, in quanto permette con estrema accuratezza la visualizzazione di difetti di ossificazione o di aree osteolitiche come frequente, per esempio, nella picnodisostosi (Fig. 2).

DISCUSSIONE

Acquisito il concetto di diagnosi e della sua ricerca che deve essere sempre perseguita nel dubbio diagnostico di una displasia scheletrica, dobbiamo sottolineare un'altra difficoltà: una volta pervenuti a diagnosi non è sempre chiaro dove tale displasia va inserita in quanto alcune sono difficili da catalogare e spesso non rientrano in alcuna categoria.
Il sistema classificativo proposto nel 1992 [8] si fonda esclusivamente su criteri radiografici quali:

- difetti delle ossa tubulari e piatte dello scheletro assiale e appendicolare

Fig. 1. Acondroplasia. Si nota l'immagine prenatale con l'evidente micromelia del femore e il patognomonico *bossing* frontale. Tra le immagini cliniche, caratteristiche la rizomelia e la mano a tridente. Notare infine la radiografia del bacino con rapporto ilio-ischio 1:1.

Fig. 2. Picnodisostosi. Si nota l'addensamento delle ossa tubulari, le fratture "da durata" con buona formazione di callo. Persistenza di fontanelle pervie evidenziabili tramite TC tridimensionale. Notare inoltre il patognomonico angolo mandibolare ottuso.

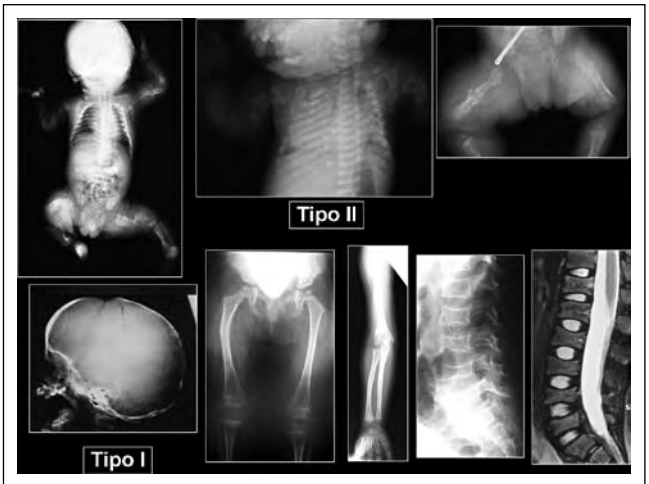

Fig. 3. Osteogenesi imperfetta. Tipo 1: forma autosomica recessiva, incompatibile con la vita. Notare le fratture del femore e delle costole, solitamente indotte dalle contrazioni uterine durante il parto. Tipo 2: forma più tardiva, con fratture delle ossa tubulari e crolli vertebrali con somi a "lente biconcava". Recentemente Glorieux (vedi testo) ha identificato forme molto lievi della malattia, spesso non diagnosticate.

- sviluppo disomogeneo delle componenti cartilaginee e fibrose dello scheletro
- osteolisi idiopatica

Come già accennato, sono 175 le osteocondrodisplasie identificate e la maggioranza di esse rientrano nella prima categoria. Tra queste il 50% sono autosomiche recessive, circa il 25% sono autosomiche dominanti e le rimanenti sono X-linked, sporadiche o legate ad altra causa, incluse le anomalie cromosomiche.

Da un punto di vista clinico, può essere d'aiuto una schematizzazione che suddivide i pazienti in:

- Accorciamento delle ossa tubulari
- Riduzione dell'altezza del tronco
- Ritardo armonico della statura
- Ritardo staturale con rigidità articolari

Il primo gruppo ci orienta verso una forma di displasia epifisaria o metafisaria, associata con alterazione della forma e dell'altezza dei corpi vertebrali a configurare una forma di displasia spondilo-epifisaria o spondilo-metafisaria. Nel secondo gruppo rientrano quelle displasie scheletriche che hanno nel rachide l'organo bersaglio.

Solitamente l'accorciamento del rachide è mediato più che dalla platispondilia, dalla deformità vertebrale spesso associata, quale la scoliosi.

Sono specialmente la Displasia Metatropica, la Displasia Distrofica, la Diplasia spondilo-metafisaria di Kozwloski e la Disostosi Spondilo-Costale quelle più frequentemente coinvolte.

Va però ribadito che nell'ultima forma, l'alternarsi dei difetti scheletrici del rachide, fa sì che la scoliosi, quando presente, non sia particolarmente evolutiva.

Tra i ritardi armonici della statura, esclusi ovviamente i deficit ipofisari, si deve considerare l'ipotesi di forme sindromiche, dove la componente scheletrica e il suo ritardo di crescita è un epifenomeno della sindrome stessa.

Più articolato è il discorso delle ipostaturalità con rigidità articolari. Le osteocondrodisplasie epifisarie sono solitamente quelle coinvolte da questo fenotipo.

La riduzione della ROM è graduale e costante, e dopo la seconda decade di vita la rigidità articolare è spesso quasi completa. La limitazione articolare è talmente invalidante che questi pazienti sono quelli più frequentemente soggetti alla sostituzione protesica dell'anca e del ginocchio.

Come detto estrema attenzione va posta in questi pazienti, quando inseriti in un programma di allungamento segmentario delle ossa tubulari. Come ampiamente dimostrato, l'allungamento segmentario va a togliere spazio all'articolazione prossimale e distale. Pertanto se già l'articolazione è alterata per la patologia epifisaria è intuibile come un allungamento pur minimo riduca drasticamente il già alterato ROM.

BASE GENETICHE DELLE DISPLASIE SCHELETRICHE

Nell'ultimo decennio si è evidenziato un notevole incremento culturale nel determinismo delle malattie scheletriche. I geni del collagene sono quelli più frequentemente coinvolti nelle osteocondrodisplasie. Per esempio le mutazioni del COL1A1 (sul cromosoma 17q 21-22) e COL1A2 (sul cromosoma 7q 21-22) sono ritenuti responsabili della Osteogenesi Imperfetta. Le mutazioni del COL2A1 (sul cromosoma 12q 13-14 sono la verosimile causa della displasia spondilo-epifisaria e della displasia spondilo epifisometafisaria, della displasia di Kniest e della malattia di Stickler.

Le mutazioni di COL10A (sul cromosoma 6q 21-22) sono, per esempio, implicate nella displasia metafisaria di Schmid. Nel 1994 Francomano et al. [9] hanno individuato il gene dell'acondroplasia sul braccio corto del cromosoma 4 e nello stesso anno Shiang et al. [10] hanno individuato, sempre nello stesso cromosoma, una mutazione del gene che governa i recettori del fattore di crescita dei fibroblasti, intimamente connesso alle gravi forme di nanismo quali, oltre all'acondroplasia, l'ipocondroplasia e la displasia tanatofora.

CONCLUSIONI

Le malattie costituzionali dell'osso ben si avvalgono dell'*imaging* sia durante la fase prenatale che in seguito. In fase prenatale l'ossificazione del feto che compare alla 11° settimana di vita intrauterina con la clavicola e si esaurisce alla 23° settimana, permette l'individuazione di tutto lo scheletro assiale e appendicolare, anche se va tenuto conto che alcune forme di displasia manifestano un rallentamento della crescita delle ossa lunghe solo nel 3° trimestre di vita intrauterina.

Dopo la nascita la radiologia tradizionale rimane l'esame di scelta che offre la possibilità della valutazione del difetto di forma e/o di dimensione del segmento osseo o della valutazione della densità dell'osso nella discriminazione delle forme osteolitiche o osteoaddensanti.

Tale valutazione però può essere inficiata dall'interpretazione personale del diagnosta e delle variabilità di definizione della macchina per cui si ritiene più probante una valutazione tramite la MOC che ci offre inoltre un valido ausilio nella valutazione della risposta terapeutica che, con il sistema radiografico tradizionale, non si è inequivocabilmente in grado di vagliare.

La TC, sia standard che spirale, è in grado di offrire particolari aggiuntivi all'esame delle osteocondrodiplasie quando si vuole valutare il rapporto articolare o il canale spinale o l'articolazione cervico-occipitale.

Le acquisizioni a spirale (o anche a sezioni) e le ricostruzioni tridimensionali risultano di particolare interesse nello studio delle alterazioni delle ossa piatte, in speciale modo del cranio e del bacino.

BIBLIOGRAFIA

1. Poznanski AK. *Bone dyspasias: not so rare, definitely important*. J Rroentgenol 1984;142:427-8.
2. Lachmann RS. *Fetal imaging in skeletal dysplasias: overview and experience*. Pediatr Radiol 1994;24:413-7.
3. Lachman RS, Rappaport V. *Fetal imaging in skeletal dysplasias*. Clin Perinatol 1990;17:703-22.
4. Pagnotta G, Torcia F, Giancotti A, et al. *High resolution real time ultrasonography in antenatal diagnosis of skeletal anomalies*. Bull Hosp Jt Dis 1996;54:226-9.
5. Canepa G, Maroteaux P, Pietrogrande V. *Sindromi dismorfiche e malattie costituzionali dello scheletro*. Piccin ed., Padova.
6. Glorieux FH. *Osteogenesis Imperfecta*. Best Prac Res Cli Reumat 2008;22:85-100.
7. Bianchi ML. *Osteoporosis in children and adolescents*. Bone 2007;41:486-95.
8. Beighton P, Giedion A, Gorlin R, et al. *International classification of skeletal dysplasias*. Eur J Pediatr 1992;151:407-15.
9. Francomano CA, de Luna RIO, Hafferson TW, et al. *Localization of Achondrodyplasia gene to the distal 2.5 Mb of human chromosome 4p*. Hum Mol Genet 1994;3:787-92.
10. Shiang R, Thomposon LM, Zhu YZ, et al. *Mutations in the transmembrane domain of FGFR3 cause the most common genetic form of dwarfism, achondroplasia*. Cell 1994;78:335-42.

Tecniche innovative per la fabbricazione di *scaffold* ad uso ortopedico

A. Rainer, A. Di Martino, G. Vadalà, V. Denaro, M. Trombetta

RIASSUNTO

L'ingegneria tissutale in ambito ortopedico si avvale di nuove tecniche di fabbricazione, volte ad ottenere *scaffold* dalle caratteristiche avanzate, destinati ad una migliore integrazione con il tessuto ospite. Nello specifico, le tecniche di elettrofilatura e di fabbricazione computer-assistita appaiono tra quelle con un campo applicativo più vasto.

Parole chiave: ingegneria tissutale, elettrofilatura, biofabbricazione

SUMMARY

Tissue engineering in orthopedics field takes advantage of innovative fabrication techniques to obtain advanced scaffolds, which exhibit a higher integration with host tissues. In particolar, electrospinning and computer-aided fabrication techniques are among the most promising for a prompt application.

Keywords: tissue engineering, electrospinning, biofabrication

INTRODUZIONE

L'ingegneria tissutale ha come scopo la creazione di costrutti costituiti da cellule immerse in una matrice extracellulare artificiale, allo scopo di realizzare tessuti autologhi ingegnerizzati (*tissue engineering constructs*, TEC) per la riparazione di lesioni [1 2].
Scopo ultimo dell'ingegneria tissutale è ottenere la completa integrazione del TEC con il tessuto ospite, fino al completo rimodellamento del sito di impianto. Questo obiettivo è raggiunto anche mediante il progressivo riassorbimento del biomateriale utilizzato per la creazione dello *scaffold*. L'ingegneria tissutale mira dunque alla rigenerazione tissutale, piuttosto che alla semplice sostituzione e riparazione.
Appare quindi evidente come le caratteristiche dello *scaffold* giochino un ruolo fondamentale nel determinare le prestazioni di un TEC. Lo *scaffold* deve, infatti, garantire un sito d'adesione per le cellule, permettendo la loro proliferazione e migrazione all'interno dello stesso. Deve altresì garantire la stabilità meccanica sotto il sistema di carichi fisiologici al sito d'impianto (caratteristica, questa, particolarmente importante nel caso di *scaffold* destinati all'apparato muscoloscheletrico). Inoltre, lo *scaffold* deve avere una porosità controllata, in grado di consentire la diffusione di ossigeno e nutrienti al suo interno, e, nel contempo, l'eliminazione dei metaboliti. Infine la degradazione dello *scaffold* deve avvenire in maniera controllata, compatibile con i processi di formazione del neo-tessuto, e i prodotti di degradazione devono risultare non citotossici.
La letteratura riporta innumerevoli studi relativi a *scaffold* con caratteristiche idonee all'applicazione nell'ambito ortopedico, per i quali sono state sperimentate tecniche di fabbricazione quali la separazione di fase, la schiumatura in situ e l'utilizzo di porogeni [3 4]. La sfida, al momento, rimane quella di disegnare con precisione la microarchitettura dello *scaffold*.
Diversi studi hanno confermato come la matrice extracellulare (MEC) abbia caratteristiche su scala nanometrica [5]. Per questo motivo, con l'obiettivo di realizzare un ambiente sintetico il più possibile somigliante alla MEC, le tecniche di fabbricazione di *scaffold* si sono fortemente avvalse delle nanotecnologie. La tecnica di elettrofilatura (*electrospinning*) ha suscitato notevole interesse all'interno della comunità scientifica in quanto consente un accesso diretto alla sintesi di nanomateriali, sotto forma di tessuti non tessuti costituiti da nanofibre. L'assetto fibrillare è in grado di mimare fedelmente le caratteristiche morfologiche della MEC nativa.
In campo ortopedico, specie nei casi di grosse perdite di sostanza, vi è la necessità di costruire *scaffold* a forma libera, in grado di ricostruire con buona precisione forme anatomiche. Le tecniche di fabbricazione computer-assistita si basano sull'utilizzo di dispositivi di movimentazione controllati da computer per la fabbricazione di scaffold a partire da modelli solidi ricavati da immagini tomografiche.

ELETTROFILATURA

La tecnica di elettrofilatura consiste nella fabbricazione di fibre micro- e nanometriche a partire da soluzioni polimeriche, mediante l'applicazione di un forte campo elettrico tra una siringa contenente il polimero e una piastra metallica di raccolta (collettore). Le forze elettrostatiche sono in grado di estrarre un sottile getto dalla soluzione polimerica, che si deposita sul collettore sotto forma di tessuto non tessuto. Durante il tempo di volo, l'elevato rapporto d'aspetto del getto polimerico favorisce il processo di eliminazione del solvente, che raggiunge il collettore praticamente asciutto. La tecnica di *elettrospinning* garantisce quindi l'ottenimento di *scaffold* fibrillari, con una morfologia assimilabile a quella della MEC.
Una notevole varietà di polimeri biocompatibili e bioassorbibili sono stati sottoposti a elettrofilatura [6], e valutati come possibili *scaffold* per l'ingegneria tissutale in campo ortopedico [7-9]. Tra questi, spiccano sia polimeri naturali, come collagene, acido ialuronico e chitosano (un derivato della chitina), sia polimeri sintetici come acido polilattico, acido poliglicolico e policaprolattone. Per aumentare la bioattività di questi materiali, sono state proposte in

CIR - Centro Integrato di Ricerca, Università Campus Bio-Medico di Roma.

Indirizzo per la corrispondenza:
Alberto Rainer, Laboratorio di Chimica & Biomateriali, CIR - Centro Integrato di Ricerca, Università Campus Bio-Medico di Roma, Via Alvaro del Portillo 21, 00128 Roma. Tel. +39 06 225419640. Fax +39 06 225411949.



Fig. 1. Micrografia SEM di fibre nanometriche di chitosano ottenute mediante elettrofilatura.



Fig. 2. Micrografia SEM illustrante la trabecolatura di uno *scaffold* in policaprolattone ottenuto mediante tecnica computer-assistita.

letteratura tecniche di funzionalizzazione mediante la dispersione di fasi ceramiche, quali nanopolveri di idrossiapatite o biovetro, e l'impiego di fattori di crescita, quali *Bone Morphogenic Protein* e *Transforming Growth Factor*.

I più recenti risultati di ricerca hanno dimostrato le notevoli potenzialità degli *scaffold* elettrofilati sia in combinazione con cellule differenziate (ad esempio osteoblasti, condrociti e tenociti), sia con l'uso di cellule staminali [10]. La spiccata bioattività di questi *scaffold* ha infatti permesso di orientare il differenziamento delle cellule staminali verso il fenotipo desiderato, promuovendo altresì una notevole produzione di neo-matrice.

In letteratura sono anche riportate modifiche al processo di elettrofilatura, che permettono l'ottenimento di *scaffold* a fibre allineate. I risultati dimostrano che questi fasci orientati di fibrille hanno un notevole vantaggi applicativo nella rigenerazione del tessuto tendineo [11].

TECNICHE COMPUTER-ASSISTITE

Le tecniche computer-assistite per la realizzazione di *scaffold* ricadono nella nascente branca della biofabbricazione. Tale disciplina applica tecniche CAM (*computer aided machining*) all'ingegneria tissutale, permettendo di realizzare *scaffold* sulla base di modelli progettati al calcolatore. Le tecniche di biofabbricazione sono mutuate a quelle della prototipazione rapida. Sono per lo più tecniche additive, basate sulla microestrusione, o sulla polimerizzazione selettiva di elementi trabecolari, in modo da creare una struttura tridimensionale porosa, con un preciso controllo della microarchitettura. In tutti i casi, comunque, il movimento relativo tra il campione e l'utensile (testina di dispensazione del materiale) è affidato a un sistema di attuatori a controllo numerico computerizzato in grado di effettuare traiettorie con una risoluzione di alcuni micrometri. Le tecniche computer assistite sono applicabili a una varietà di polimeri biocompatibili, compresi sistemi in fase gel [12].

Sono inoltre riportate in letteratura tecniche in cui, parallelamente alla dispensazione dello *scaffold*, anche la componente cellulare può essere veicolata all'interno dello *scaffold* in fase di stampa in condizioni di sterilità, assistendo alla vera e propria prototipazione rapida di un tessuto ingegnerizzato [13-15]. La possibilità di controllare con precisione la concentrazione, la localizzazione e il tipo di cellule dispensate all'interno dello *scaffold* durante la fase di fabbricazione, apre nuove frontiere alla fabbricazione di costrutti complessi, con l'obiettivo di mimare la complessità biologica.

BIBLIOGRAFIA

1. Lu HH, Subramony SD, Boushell MK, et al. *Tissue Engineering Strategies for the Regeneration of Orthopedic Interfaces.* Ann Biomed Eng 2010;10.1007/s10439-010-0046-y.
2. Rose FRAJ, Oreffo ROC. *Bone tissue engineering: hope vs. hype*. Biochem Biophys Res Commun 2002;292:1-7.
3. Sepulveda P, Jones JR, Hench LL. *Bioactive sol-gel foams for tissue repair*. J Biomed Mater Res 2002;59:340-8.
4. Rainer A, Giannitelli SM, Abbruzzese F, et al. *Fabrication of bioactive glass-ceramic foams mimicking human bone portions for regenerative medicine*. Acta Biomater 2008;4:362-9.
5. Stevens, MM, George JH. *Exploring and engineering the cell surface interface*. Science 2005;310:1135-8.
6. Murugan R, Ramakrishna S. *Nano-featured scaffolds for tissue engineering: a review of spinning methodologies.* Tissue Eng 2006;12:435-47.
7. Jang JH, Castano O, Kim HW. *Electrospun materials as potential platforms for bone tissue engineering*. Adv Drug Deliv Rev 2009;61:1065-83.
8. Lee EJ, Teng SH, Jang TS, et al. *Nanostructured poly(epsilon-caprolactone)-silica xerogel fibrous membrane for guided bone regeneration*. Acta Biomater 2010: 10.1016/j.actbio.2010.03.022.
9. Gavenis K, Schmidt-Rohlfing B, Andereya S, et al. *A cell-free collagen type I device for the treatment of focal cartilage defects.* Artif Organs 2010;34:79-83.
10. Spadaccio C, Rainer A, Trombetta M, et al. *Poly-L-lactic acid/hydroxyapatite electrospun nanocomposites induce chondrogenic differentiation of human MSC*. Ann Biomed Eng 2009;37:1376-89.
11. Shang S, Yang F, Cheng X, et al. *The effect of electrospun fibre alignment on the behaviour of rat periodontal ligament cells.* Eur Cell Mater 2010;19:180-92.
12. Sun W, Lal P. *Recent development on computer aided tissue engineering-a review*. Comput Methods Programs Biomed 2002;67:85-103.
13. Mironov V, Visconti RP, Kasyanov V, et al. *Organ printing: tissue spheroids as building blocks.* Biomaterials 2009;30:2164-74.
14. Ovsianikov A, Gruene M, Pflaum M, et al. *Laser printing of cells into 3D scaffolds.* Biofabrication 2010;2:014104.
15. Guillemot F, Souquet A, Catros S, et al. *High-throughput laser printing of cells and biomaterials for tissue engineering.* Acta Biomater 2009:0.1016/j.actbio.2009.09.029.

Scaffolds e cartilagine

M. Ronga, E. Paiusco, M. Surace, P. Cherubino

RIASSUNTO

L'impianto di condrociti autologhi (ACI) ha mostrato un'alta percentuale di successi clinici a medio e lungo termine pur con un considerevole numero di complicanze e re-interventi. Le cosiddette metodiche ACI di seconda generazione prevedono l'utilizzo di supporti tridimensionali o *scaffold*. Obiettivi sono migliorare la qualità del tessuto di rigenerazione, semplificare la procedura chirurgica e velocizzare la riabilitazione del paziente. Scaffold naturali e sintetici con o senza cellule sono comunemente utilizzati nella pratica clinica. Studi a breve e medio termine hanno dimostrato risultati sovrapponibili all'ACI ma con una percentuale di complicazioni e reinterventi inferiori. Alla luce dei pochi studi comparativi non si possono trarre delle conclusioni definitive su quale sia la metodica ideale di rigenerazione cartilaginea. Obiettivo della *review* è definire i requisiti ideali di uno *scaffold* e riportare in maniera sintetica i risultati clinici ed i limiti biologici di queste metodiche.

Parole chiave: supporto tridimensionale, impianto di condrociti autologhi, ingegneria tissutale, cartilagine articolare

SUMMARY

Autologous chondrocyte implantation (ACI) has demonstrated a high rate of clinical success at both mid term and long term, despite a considerable number of complications and re-interventions. The so-called second-generation ACI techniques require three-dimensional supports or scaffolds. The goal is to improve the quality of regeneration tissue while simplifying the surgical procedure, thus hastening patient recovery. Natural and synthetic scaffolds, with or without cells, are commonly used in clinical practice. Short term and mid term studies have demonstrated comparable results to ACI, yet with a decreased rate of complications and re-interventions. Given the few comparative studies reported in the literature, no definitive conclusion can be drawn as to which is the ideal cartilaginous regenerative method. The aim of this review is to define the ideal requisites of a scaffold and to concisely report clinical results and biological limits of these techniques.

Key words: scaffold, autologous chondrocyte implantation, tissue engineering, articular cartilage

Dipartimento di Scienze Chirurgiche Ricostruttive e Tecnologie Avanzate, Università degli Studi dell'Insubria, Varese.

Indirizzo per la corrispondenza:
Mario Ronga, Dipartimento di Scienze Chirurgiche Ricostruttive e Tecnologie Avanzate, Università degli Studi dell'Insubria, Varese, Ospedale di Circolo, Viale L. Borri 57, 21100 Varese. Tel. +39 0332 278824. Fax +39 0332 278825. E-mail: mario.ronga@uninsubria.it

INTRODUZIONE

Nel corso degli ultimi anni, i successi clinici conseguenti all'impianto di condrociti autologhi (ACI) hanno condotto allo sviluppo di metodiche volte alla semplificazione e alla minore invasività della tecnica chirurgica [1 2]. La percentuale di successo, variabile a medio e lungo termine dal 60% al 90%, della metodica ACI, deve essere interpretata alla luce delle potenziali complicazioni: ipertrofia del periostio, calcificazioni, delaminazione dell'impianto, artrofibrosi sono le principali cause di re-intervento riportate in una percentuale variabile dal 10 al 42% [3 4]. Inoltre, la non completa differenziazione dei condrociti in coltura a monostrato e la loro disomogenea distribuzione nel difetto da trattare rappresentano i principali limiti biologici.
L'introduzione di supporti tridimensionali o scaffold ha rappresentato la tappa più significativa dell'evoluzione di questa metodica: il passaggio da un concetto di terapia cellulare ad uno di bioingegneria tissutale. Con quest'ultimo termine si identifica la possibilità di riparare una lesione organica con un tessuto prodotto in laboratorio a partire da cellule autologhe. Obiettivo della *review* è definire i requisiti ideali di uno *scaffold* e riportare in maniera sintetica i risultati clinici ed i limiti biologici di queste metodiche.

REQUISITI DI UNO SCAFFOLD

Gli *scaffold* influenzano le fasi di differenziazione cellulare e giocano un ruolo critico nelle strategie di impianto. Ciò si concretizza nel trasportare, ritenere e distribuire gli elementi cellulari all'interno del difetto condrale consentendo la formazione di nuovo tessuto ed il rimodellamento dello stesso. Le caratteristiche di uno *scaffold* possono essere riassunte in 6 specifiche: tipo di materiale, architettura tridimensionale e porosità, proprietà meccaniche, composizione della superficie, microambiente iniziale (osmolarità e pH) e microambiente tardivo (prodotti di degradazione). Il tipo di materiale da utilizzare per la produzione di uno *scaffold* deve soddisfare diversi criteri: 1) condurre la rigenerazione tissutale; 2) biocompatibile, ovvero non immunogeno e non tossico; 3) bioriassorbibile, in modo tale che la velocità di riassorbimento segua la produzione del tessuto; 4) facile da produrre e sterilizzare; 5) pratico da maneggiare in sala operatoria ed impiantabile per via artroscopica. Gli *scaffold* utilizzati nella pratica clinica possono

essere schematicamente classificati in naturali e sintetici precaricati con o senza cellule (Tab. I).

Tab. I. *Scaffold* utilizzati nella pratica clinica.

Tipi di *Scaffold*		
Naturali		Sintetici
Proteica	Polisaccaridi	
Collagene	Alginato e Agarosio	Acido Polilattico (PLA)
Fibrina	Chitosano	Acido Poliglicolico (PGA)
	Acido Ialuronico	Acido Polilattico-glicolico (PLGA)
		Polietilenglicolico (PEG)

Il tipo di organizzazione tridimensionale determina la resistenza meccanica della struttura e definisce allo stesso tempo le caratteristiche degli spazi vuoti iniziali all'interno dello *scaffold*. Tale organizzazione influenza il processo di differenziazione cellulare in senso condrocitario, il processo di integrazione con l'ospite così come il flusso dei soluti [5]. Tale tipo di flusso regola l'accesso a molecole fondamentali per il metabolismo cellulare così come favorisce l'allontanamento dei cataboliti. La diffusione è il meccanismo principale di trasporto e varia a seconda della zona dello *scaffold* considerata: massima alla periferia, minima al centro [6]. Il tipo di materiale e la sua organizzazione strutturale definiscono le proprietà meccaniche (durezza, elasticità, rigidità e duttilità). Queste devono essere adeguate alle richieste di carico ma allo stesso tempo devono riprodurre le specifiche caratteristiche del tessuto: gli stimoli meccanici infatti agiscono sullo sviluppo e sulla differenziazione del tessuto determinando il corretto orientamento nello spazio dei costituenti del rigenerato [7]. Il tempo necessario alla perdita delle proprietà meccaniche della struttura, la velocità con la quale essa è rimaneggiata nel sito di impianto e la natura e la concentrazione dei prodotti solubili di degradazione, rilasciati a livello locale, influenzano la resa dello *scaffold*. A livello della superficie della struttura avviene il contatto con l'ambiente articolare, l'osso subcondrale e la cartilagine circostante. Tale tipo di rapporto è frutto di una più complessa interazione che vede come protagonisti le cellule precaricate e quelle dell'ospite, la struttura tridimensionale dello *scaffold*, le proteine ed i lipidi che ricoprono la superficie della struttura. Diversi tipi di *scaffold* presentano una struttura a due strati: compatta verso la cavità articolare in modo da evitare la colonizzazione da parte di fibroblasti e sinoviociti e porosa verso l'osso subcondrale in modo da consentire l'integrazione ed in particolare la ristrutturazione del *tidemark*. Diversi autori hanno osservato a livello sperimentale una notevole difficoltà di integrazione dell'impianto con la cartilagine circostante: fenomeni di necrosi ed apoptosi, rilascio locale di citochine, metalloproteasi e caspasi, scarsa capacità delle cellule a migrare ed invadere le lacune vuote all'interno della matrice extracellulare ed incapacità di integrazione tra le molecole dello scaffold e della cartilagine circostante sono le principali cause [8 9]. Possibili soluzioni sono l'utilizzo di un numero maggiore di condrociti selezionati mediante valutazione dell'espressione genica durante la coltura cellulare, l'utilizzo di inibitori dell'apoptosi, enzimi litici che facilitino l'integrazione con la matrice circostante.

RISULTATI CLINICI A MEDIO E LUNGO TERMINE

La percentuale di successo ottenuta con l'utilizzo degli *scaffold* è sovrapponibile a quella ottenuta con l'ACI. Dal confronto delle diverse casistiche si apprezza come l'utilizzo delle metodiche cosiddette di seconda generazione abbia ridotto i tempi chirurgici, l'invasività mediante approcci miniartrotomici o artroscopici e di conseguenza la percentuale di complicanze (artrofibrosi 0-18 %) e dei re-interventi (0-16%) [1 2 4 10 11]. Purtroppo in letteratura vi sono pochi studi retrospettivi o prospettici comparativi fra metodiche di prima o seconda generazione e nessuno studio comparativo tra metodiche di seconda generazione. Dai pochi dati disponibili, vi è la tendenza ad una ripresa funzionale più veloce ed una percentuale di fallimenti inferiore nei pazienti trattati con metodiche di seconda generazione soprattutto quando viene utilizzata la via artroscopica per l'impianto [12].

DISCUSSIONE

Il confronto tra i diversi studi clinici sull'ACI di prima o seconda generazione è di difficile esecuzione a causa dell'esiguo numero di studi comparativi prospettici randomizzati e della bassa qualità scientifica degli articoli pubblicati come dimostrato da diversi autori [13 14]. L'utilizzo degli scaffold, pur offrendo vantaggi dal punto di vista chirurgico-riabilitativo, non garantisce in tutti i casi una completa differenziazione dell'impianto in senso cartilagineo-ialino ed integrazione dello stesso con la cartilagine circostante [3 11]. Inoltre, uno dei problemi ancora da risolvere è la semplificazione della procedura chirurgica da due fasi ad una riducendo di conseguenza i costi. Possibili soluzioni sono l'utilizzo di una differente fonte di cellule o di *scaffold* biomimetici. In vari studi sperimentali e clinici preliminari diversi autori hanno considerato l'utilizzo di cartilagine autologa frammentata, seminata su *scaffold* e quindi impiantata in un unico tempo chirurgico oppure l'utilizzo di staminali mesenchimali (MSC) [15 16]. Nel primo caso, dubbi sono legati alla migrazione cellulare ed in particolare al numero minimo di cellule necessarie per rigenerare il tessuto di partenza. Nel secondo, le MSC anche se espanse in laboratorio non si differenziano completamente in condrociti [17]. Gli *scaffold* biomimetici possono essere utilizzati in due evenienze: rigenerazione del solo strato cartilagineo o del complesso osteocondrale. Nel primo caso si associa alle microfratture, metodica di stimolazione midollare, l'impianto di membrana collagenica. A fronte di un 87% di risultati buoni a medio termine, studi sperimentali hanno dimostrato che la qualità del rigenerato è inferiore all'impianto dello stesso *scaffold* con condrociti [18 19]. Il principio alla base dell'impianto degli *scaffold* biomimetici, bifasici (osso-cartilagine) o trifasici (osso-strato calcificato-cartilagine), prevede la migrazione di cellule dallo spazio subcondrale. Queste cellule successivamente si differenziano in osteoblasti e condrociti grazie alle diverse caratteristiche strutturali e biochimiche dei vari strati del supporto [20]. Perplessità nascono dal potenziale di migrazione cellulare che, come detto in precedenza, è inversamente proporzionale alla grandezza dello scaffold: maggiore alla periferia rispetto al centro. Inoltre, difficile potrebbe essere la gestione di un eventuale fallimento: l'approccio chirurgico teoricamente trasforma una lesione cartilaginea pura

in osteocondrale. I bioreattori possono essere considerati l'ultima frontiera nella produzione degli *scaffold*. Condrociti autologhi sono seminati su un substrato velocemente riassorbibile e posti in coltura cellulare all'interno del bioreattore. Questo ultimo imprimendo stimoli meccanici (pressione idrostatica) alla coltura stimola ed accelera la produzione di matrice da parte delle cellule. Il prodotto finale è quindi impiantato all'interno del difetto cartilagineo. Uno studio clinico preliminare a breve termine ha dimostrato alla RM un riempimento del 66%-100% del difetto con tessuto simile alla cartilagine circostante nel 75% dei casi trattati [21].

Ad oggi non è stato dimostrato quale sia la tecnica di riferimento come alternativa all'ACI. Valide risposte ai diversi quesiti inerenti la rigenerazione cartilaginea potranno essere dedotte soltanto alla luce dei risultati di studi a lungo termine controllati randomizzati.

BIBLIOGRAFIA

[1] Marcacci M, Zaffagnini S, Kon E, et al. *Arthroscopic autologous chondrocyte transplantation: technical note.* Knee Surg Sports Traumatol Arthrosc 2002;10-3:154-9.

[2] Ronga M, Grassi FA, Bulgheroni P. *Arthroscopic autologous chondrocyte implantation for the treatment of a chondral defect in the tibial plateau of the knee*. Arthroscopy 2004;20-1:79-84.

[3] Henderson I, Gui J, Lavigne P. *Autologous chondrocyte implantation: natural history of postimplantation periosteal hypertrophy and effects of repair-site debridement on outcome*. Arthroscopy 2006;22-12:1318-24 e1.

[4] Peterson L, Vasiliadis HS, Brittberg M, et al. *Autologous chondrocyte implantation: a long-term follow-up.* Am J Sports Med 2010;38:1117-24.

[5] Gigante A, Bevilacqua C, Ricevuto A, et al. *Membrane-seeded autologous chondrocytes: cell viability and characterization at surgery.* Knee Surg Sports Traumatol Arthrosc 2007;15-1:88-92.

[6] Abazari A, Elliott JA, Law GK, et al. *A biomechanical triphasic approach to the transport of nondilute solutions in articular cartilage.* Biophys J 2009;97-12:3054-64.

[7] Solchaga LA, Dennis JE, Goldberg VM, et al. *Hyaluronic acid-based polymers as cell carriers for tissue-engineered repair of bone and cartilage*. J Orthop Res 1999;17-2:205-13.

[8] Archer CW, Redman S, Khan I, et al. *Enhancing tissue integration in cartilage repair procedures.* J Anat 2006;209-4:481-93.

[9] Khan IM, Gilbert SJ, Singhrao SK, et al. *Cartilage integration: evaluation of the reasons for failure of integration during cartilage repair. A review*. Eur Cell Mater 2008;16:26-39.

[10] Gooding CR, Bartlett W, Bentley G, et al. *A prospective, randomised study comparing two techniques of autologous chondrocyte implantation for osteochondral defects in the knee: Periosteum covered versus type I/III collagen covered.* Knee 2006;13-3:203-10.

[11] Marcacci M, Kon E, Zaffagnini S, et al. *Arthroscopic second generation autologous chondrocyte implantation.* Knee Surg Sports Traumatol Arthrosc 2007;15-5:610-9.

[12] Ferruzzi A, Buda R, Faldini C, et al. *Autologous chondrocyte implantation in the knee joint: open compared with arthroscopic technique. Comparison at a minimum follow-up of five years*. J Bone Joint Surg Am 2008;90 Suppl 4:90-101.

[13] Jakobsen RB, Engebretsen L, Slauterbeck JR. *An analysis of the quality of cartilage repair studies.* J Bone Joint Surg Am 2005;87-10:2232-9.

[14] Kon E, Verdonk P, Condello V, et al. *Matrix-assisted autologous chondrocyte transplantation for the repair of cartilage defects of the knee: systematic clinical data review and study quality analysis*. Am J Sports Med 2009;37 Suppl 1:156S-66S.

[15] McCormick F, Yanke A, Provencher MT, et al. *Minced articular cartilage--basic science, surgical technique, and clinical application.* Sports Med Arthrosc 2008;16-4:217-20.

[16] Nejadnik H, Hui JH, Choong EP, et al. *Autologous bone marrow-derived mesenchymal stem cells versus autologous chondrocyte implantation: an observational cohort study*. Am J Sports Med.

[17] Karlsson C, Brantsing C, Svensson T, et al. *Differentiation of human mesenchymal stem cells and articular chondrocytes: analysis of chondrogenic potential and expression pattern of differentiation-related transcription factors.* J Orthop Res 2007;25-2:152-63.

[18] Dorotka R, Bindreiter U, Macfelda K, et al. *Marrow stimulation and chondrocyte transplantation using a collagen matrix for cartilage repair*. Osteoarthritis Cartilage 2005;13-8:655-64.

[19] Gille J, Schuseil E, Wimmer J, et al. *Mid-term results of autologous matrix-induced chondrogenesis for treatment of focal cartilage defects in the knee*. Knee Surg Sports Traumatol Arthrosc 2010;Feb 2.

[20] Kon E, Mutini A, Arcangeli E, et al. *Novel nanostructured scaffold for osteochondral regeneration: pilot study in horses.* J Tissue Eng Regen Med 2010;4:300-8.

[21] Crawford DC, Heveran CM, Cannon WD, et al. *An autologous cartilage tissue implant NeoCart for treatment of grade III chondral injury to the distal femur: prospective clinical safety trial at 2 years.* Am J Sports Med 2009;37-7:1334-43.

Chitosan for cartilage defects

Chitosano nei difetti cartilaginei

F. Forriol

Chitosan is a linear polysaccharide composed of randomly distributed D-glucosamine (deacetylated units) and N-acetyl-D-glucosamine (acetylated units), soluble within an acid environment. When its deacetylation degree is less than 60%, it is then called Chitin. The latter is the second most abundant natural polymer on earth after cellulose. Chitosan has a great variety of applications in several fields, the biomedical one being of the latest and more promising among them. It can be worked out so as to have the product available in various forms such as nanoparticles, microspheres, hydrogels, films, fibers or enteric coats.

Its cationic nature gives Chitosan an interesting property, namely the ability to adhere to negatively charged surfaces such as living tissues and mucosal membranes, allowing also the transport of polar substances such as drugs across epithelial surfaces [1]. When it breaks down, the byproduct is composed from chains of glucosamine, a natural component of tissues such as articular cartilage. Its toxicity is almost null, making it a highly biocompatible and biodegradable substance.

Wound healing is one of the most popular uses for Chitosan in the biomedical field. Some of the reasons which make Chitosan based products so suitable for this use are its haemostatic capabilities [2], its anti-inflammatory effects [3 4], a proven antimicrobial action [4], and the ability to retain or attract some growth factors which are part of the healing processes [5].

More advanced uses of Chitosan such as for articular cartilage repair or gene therapy processes [6-8] are being studied presently with very encouraging results so far. Applications such as bone regeneration, alone or in combination with more substances (like calcium phosphate) are also being tested presently [1].

One of the drawbacks of Chitosan has to deal with the fact that it is soluble only within acid environments that are beyond physiological levels. Some constructs have being used to overcome this problem, making its use possible at a liquid state, and thus enhancing its parenteral and local delivery capabilities. It can be used also as a thermogel, with the ability to be delivered in liquid form and then using the body temperature to transform itself into a gel with different residency time frames as well as different mechanical properties [9]. They are applied as space-filling agents, delivery vehicles for bioactive molecules and as three dimensional structures. They act as biodegradable scaffolds that can support the repair or regeneration of a new tissue. This application is being tested presently in clinical trials for cartilage repair.

As more research is being conducted, more surprising roles for a polysaccharide like Chitosan are being discovered, especially in the biomedical field. It use is expected to keep on growing in the coming years.

Madrid, Spain

In clinical practice, microfractures, MSC and blood from the spongy metaphyseal bone are lost in the joint, and the injury is repaired with fibrocartilage, a tissue that is ill suited to bearing mechanical loads. To prevent this, an effective low-cost solution is to cover the area of the injury that has been perforated with an adhesive polymer, could be chitosan, so that the bleeding, with its cells and growth factors, is soaked up by the polymer to achieve what has been described as ICI (in situ chondro-induction), using the chitosan as a scaffold that prevents the blood clot from retracting, thus filling the defect and staying in place; as this scaffold is cationic, it establishes a strong adherence to the walls and floor of the lesion, which are anionic. It also protects the blood platelets, keeping their normal functionality (releasing the various growth factors needed to trigger the inflammatory response, among them the PDGF), and maintaining their levels for a longer period of time. With this and other effects, the basis for what is called SGRM (Scaffold Guided Regenerative Medicine), is set, complemented with the already mentioned ICI [7].

There a lot yet to be done, but repair of the avascular tissues poses many difficulties, and it will be necessary to explore these potential options carefully and proceed by means of elimination, in order to reach the solution that all of us desire. One that will be cost - effectivity, produces the right target tissue and is surgically attainable by the average surgeon. That would be the true innovation that the orthopaedic community is looking for to solve the problem of secondary osteoarthritis and its increasing burden on the health systems around the world.

REFERENCES

1. Di MA, Sittinger M, Risbud MV. *Chitosan: a versatile biopolymer for orthopaedic tissue-engineering.* Biomaterials 2005;26:5983-90.
2. Pusateri AE, McCarthy SJ, Gregory KW, et al. *Effect of a chitosan-based hemostatic dressing on blood loss and survival in a model of severe venous hemorrhage and hepatic injury in swine.* J Trauma 2003;54:177-82.
3. Ho EA, Vassileva V, Allen C, et al. *In vitro and in vivo characterization of a novel biocompatible polymer-lipid implant system for the sustained delivery of paclitaxel.* J Control Release 2005;104:181-91.
4. Shi Z, Neoh KG, Kang ET, et al. *Antibacterial and mechanical properties of bone cement impregnated with chitosan nanoparticles.* Biomaterials 2006; 27:2440-9.
5. Amaral IF, Granja PL, Barbosa MA. *Chemical modification of chitosan by phosphorylation: an XPS, FT-IR and SEM study.* J Biomater Sci Polym Ed 2005;16:1575-93.
6. Guo T, Zhao J, Chang J, et al. *Porous chitosan-gelatin scaffold containing plasmid DNA encoding transforming growth factor-beta1 for chondrocytes proliferation.* Biomaterials 2006; 27:1095-103.
7. Hoemann CD, Hurtig M, Rossomacha E, et al. *Chitosan-glycerol phosphate/blood implants improve hyaline cartilage repair in ovine microfracture defects.* J Bone Joint Surg Am 2005;87-A:2671-86.
8. Chevrier A, Hoemann CD, Sun J, et al. *Chitosan-glycerol phosphate/blood implants increase cell recruitment, transient vascularization and subchondral bone remodeling in drilled cartilage defects.* Osteoarthritis Cartilage 2007;15:316-27.
9. Chenite A, Chaput C, Wang D, et al. *Novel injectable neutral solutions of chitosan form biodegradable gels in situ.* Biomaterials 2000;21:2155-61.

Protesi biologiche

S. Giannini, R. Buda, M. Cavallo, P.M. Fornasari*, M. Nanni, A. Ruffilli, F. Vannini

RIASSUNTO

Introduzione: l'artrosi post-traumatica severa nel paziente giovane ed attivo rappresenta un problema terapeutico rilevante. I trapianti osteocondrali totali freschi possono rappresentare un'affascinante alternativa all'artrodesi ed alla sostituzione protesica. Scopo di questo studio è quello di revisionare la letteratura relativa all'uso di queste protesi biologiche e descriverne l'applicabilità in vari distretti anatomici.
Metodi: a partire dal 2004 fino al 2009, 72 pazienti, di età media 40.5 ± 10.4 anni, affetti da artrosi post-traumatica monoarticolare, hanno ricevuto un allograft della caviglia, del ginocchio, della I metatarsofalangea o della spalla rispettivamente. I pazienti sono stati valutati clinicamente e radiograficamente a 2, 4 e 6 mesi dopo l'intervento e ad un minimo di 12 mesi di *follow-up*.
Risultati: 54 *allograft* sono ad oggi in sede con 44 risultati eccellenti e buoni. I fallimenti sono stati 18 (9 caviglie (16%), 7 ginocchia (87%), 2 MTP (33%) e nessuna spalla (0%).
Conclusioni: l'uso delle protesi biologiche rappresenta un'alternativa possibile all'artrodesi e alla protesi tradizionale. La precisione nella scelta delle dimensioni dell'*allograft*, un posizionamento ed una fissazione stabili e il carico dilazionato sono fattori fondamentali nel raggiungimento di un buon risultato. Ulteriori ricerche relative al comportamento della cartilagine trapiantata ed alla sua immunogenicità sono necessari per migliorare l'applicabilità di questa tecnica.

Parole chiave: sostituzione articolare totale, ricostruzione biologica, allograft, trapianto osteocondrale fresco

SUMMARY

Background: severe post-traumatic arthritis poses a reconstructive challenge in the young and active patient. Bipolar fresh osteochondral allograft may represent an intriguing alternative to arthrodesis and prosthetic replacement. Aim of this study is to review the state of the art in the use of biological prosthesis and to describe its applicability in multiple districts.

Methods: from 2004 to 2009, 72 patients, mean age of 40.5 ± 10.4 years, affected by post-traumatic arthritis underwent allograft of the ankle joint, the knee joint, the I metatarsophalangeal joint or the shoulder. The allograft were prepared by specifically designed jigs and implanted within 14 days from the harvesting. The host surfaces were prepared by the same jigs. Patients were evaluated clinically and radiographically at two, four and six month after surgery, and at a minimum 12 months follow-up.
Results: 54 allografts survived with excellent or good results in 44 cases. 18 failures (9 ankles (16%), 7 knees (87%), 2 MTP (33%) and no shoulder (0%) were experienced.
Conclusions: the use of allograft represents an intriguing alternative to arthrodesis or traditional arthroplasty. Precise allograft sizing, stable fitting and fixation and delayed weightbearing are key factors for a successful outcome. Further research regarding the immunological behavior of transplanted cartilage is needed.

Key words: total joint replacement, biological reconstruction, allograft, fresh osteochondral transplant

Clinica Ortopedico-Traumatologica II, Istituto Ortopedico Rizzoli, Università di Bologna; * Banca del Tessuto muscoloscheletrico, Istituto Ortopedico Rizzoli, Bologna

Indirizzo per la corrispondenza:
Francesca Vannini, Clinica Ortopedico-Traumatologica II, Istituto Ortopedico Rizzoli, Università di Bologna, Via Giulio Cesare Pupilli 1, 40136 Bologna. Tel. +39 051 6366669. E-mail: france_vannini@yahoo.it

INTRODUZIONE

L'artrosi post-traumatica severa nel paziente giovane ed attivo rappresenta un problema terapeutico rilevante. Il trattamento chirurgico tradizionale conta sulle artrodesi e sulla sostituzione protesica [1-4]. Le artrodesi di caviglia e di I metatarsofalangea sono interventi in grado di offrire un'adeguata risoluzione del dolore, tuttavia ne conseguono limitazioni psicologiche e funzionali [5 6]. Per quel che riguarda il ginocchio e la spalla al contrario, l'artrodesi è un'opzione inaccettabile, mentre la sostituzione protesica, nel paziente giovane ed attivo, è soggetta a stress significativi e va incontro alla necessità di una revisione precoce in un'alta percentuale di casi [7 8]. Queste considerazioni hanno condotto alla ricerca di una metodica di sostituzione articolare biologica in grado di ovviare al problema.
L'uso di *allograft* congelati ha trovato fino ad oggi un'ampia applicazione nella chirurgia di salvataggio di un arto a seguito di tumori [9 10]. È tuttavia ampiamente risaputo che le cellule condrocitarie non sono in grado di sopravvivere al congelamento. L'articolazione neo-impiantata non è pertanto dotata di una cartilagine vitale e, date anche le ampie dimensioni del trapianto, viene scarsamente riabitata dal ricevente [11].
L'uso di trapianti freschi parziali è anch'esso ben documentato, al contrario dei trapianti articolari totali, decisamente meno diffusi [11-15]. I trapianti osteocondrali totali freschi hanno lo scopo di essere vere e proprie protesi biologiche, capaci di offrire cartilagine vitale in grado di sopravvivere al trapianto e supportata da un osso subcondrale con uno spessore sottile e quindi in grado di venire

progressivamente riabitato dal ricevente [16]. Questo approccio è affascinante in quanto può rappresentare una soluzione ideale per quei pazienti giovani ed attivi nei quali l'artrodesi è inaccettabile e la sostituzione protesica tradizionale non trova indicazione. Tuttavia il trapianto fresco è una procedura tecnicamente complessa e sono riportate un'ampia percentuale di complicanze sia intraoperatorie che post-operatorie [17].
Sono molti i fattori che contribuiscono a determinare il successo di una protesi biologica, tra questi la tecnica chirurgica, l'uso di strumentari specifici ed il protocollo post-operatorio.
Scopo di questo studio è quello di revisionare la letteratura relativa all'uso di queste protesi biologiche e descriverne l'applicabilità in vari distretti anatomici.

STATO DELL'ARTE

Il trapianto di un'articolazione di banca in sostituzione di una danneggiata non è un'idea nuova in chirurgia ortopedica.
La prima serie di casi di trapianti osteocondrali fu pubblicata nel 1908 da Lexer et al. [18] facendo riferimento ad 11 *allograft* monopolari di caviglia e a 23 di ginocchio nel trattamento di patologie oncologiche e post-infettive.
Gli studi di Bonfiglio et al. [19] e di Chalmers [20] su modello animale, hanno dato per la prima volta importanza al ruolo del responso immunologico al tessuto trapiantato nel processo di osteointegrazione dell'*allograft* e hanno dimostrato che questa risposta può venire ridotta con l'uso di trapianti congelati rispetto a quelli freschi.
L'uso di trapianti congelati infatti ha trovato ampia applicazione nella chirurgia oncologica e dei grandi traumi, tuttavia la perdita di vitalità dei condrociti condiziona fortemente la qualità del risultato, inoltre l'uso di impianti massivi riduce la possibilità del trapianto di venire integrato dal ricevente con residua alta percentuale di mancate consolidazioni e fratture del trapianto stesso [21].
L'uso di *allograft* massivi congelati pertanto, è andata sempre più nel tempo associandosi all'uso di protesi da revisione, in grado di mantenere nel tempo una funzionalità articolare accettabile.
Miglioramenti relativamente recenti nello storaggio dei tessuti espiantati, nelle tecniche di conservazione e di diagnostica delle infezioni, hanno portato ad una maggiore applicabilità del trapianto osteocondrale fresco a livello di svariati distretti anatomici, in particolare ginocchio e caviglia.
Relativamente all'anca sono riportati pochi studi Meyers [22] nel 1983 ha descritto la tecnica chirurgica di sostituzione della testa femorale in pazienti affetti da necrosi avascolare. In un altro studio del 1985 lo stesso autore [23] ha poi riportato i risultati di questa tecnica eseguita in 21 pazienti con 80% di buoni risultati. Nel 2010 Evans [24] ha pubblicato un *case report* relativo ad un *allograft* parziale della testa femorale per il trattamento di un'osteocondrite dissecante con buoni risultati ad 1 anno di *follow-up*.
Il ginocchio è certamente il distretto in cui l'uso di *allograft* parziali ha trovato maggiore applicazione nella riparazione di difetti osteocondrali mono o bipolari di varia entità. Beaver et al. [25] hanno riportato 63% di buoni risultati a 14 anni di *follow-up* in una serie di 92 pazienti operati di allograft monopolare o bipolare parziale per il trattamento di ampie lesioni osteocondrali. Garrett et al. [26] hanno riportato un'alta percentuale di successi nel trattamento delle lesioni osteocondrali dei condili femorali con solo 1 fallimento su 17 pazienti. Lo studio condotto da Aubin et al. [27] nel 2001 fa riferimento ad una casistica di 72 pazienti con ampie lesioni osteocondrali dei condili femorali. I risultati sono stati buoni in 60 pazienti con 12 fallimenti. Gross et al. [28] hanno trattato 126 pazienti mediante *allograft* bipolare parziale ottenendo buoni risultati nell'85 % dei pazienti. Bugbee [28] ha utilizzato i trapianti ostocondrali nel ginocchio come trattamento di salvataggio a seguito di altre procedure di riparazione cartilaginea fallite, ottenendo 75% di risultati soddisfacenti. Nel 2005 Gross [29] ha riportato la sua esperienza sul ginocchio ottenendo 85% di buoni risultati in una serie di 125 pazienti a 10 anni di *follow-up* e risultati paragonabili sono stati ottenuti da numerosi altri autori nel trattamento di lesion simili [30-32].
I primi trapianti bipolari totali freschi in artrosi franca sono stati descritti da Kim, et al. [33] La sua casistica fa riferimento a 7 pazienti, 4 dei quali hanno ottenuto risultati soddisfacenti. Tontz et al. [34] hanno applicato la stessa metodica a 12 caviglie (9 bipolari, 3 monopolari), ottenendo risultati soddisfacenti in 11 di queste. L'unico caso di fallimento è stato revisionato con un nuovo allograft. Meehan et al. [35] ha ottenuto risultati incoraggianti con il trapianto totale di caviglia eseguito con l'ausilio dello strumentario della protesi Agility, mentre Jeng et al. [36] con la stessa tecnica, ha riportato invece un'alta percentuale di fallimenti (69%) in 29 pazienti.
Nella spalla l'*allograft* ha trovato ad oggi scarsissima applicazione. Un recente case report di Provencher et al. [37] descrive i risultati ottenuti in 3 pazienti affetti da un difetto osseo della glenoide. In questa serie la glenoide danneggiata è stata sostituita con un *allograft* opportunamente sagomato ottenuto da una tibia distale da donatore. I risultati preliminari sono stati incoraggianti.

MATERIALI E METODI

Pazienti
Da agosto 2004 fino a maggio 2009, 72 pazienti (50 maschi e 22 femmine con un'età media di 40.5 ± 10.4 anni) sono stati trattati mediante trapianto osteocondrale totale fresco. I criteri di inclusione sono stati l'età, inferiore a 55 anni (tranne che nel caso dei trapianti di metatarsofalangea, eseguiti fino a 65 anni) e la presenza di artrosi severa di caviglia, ginocchio, spalla o I metatarsofalangea, con dolore non risolto da un minimo di 6 mesi di cure mediche e fisiche e tale da limitare le attività quotidiane. I criteri di esclusione sono stati perdita dell'anatomia articolare, osteopenia, artrite reumatoide, infezioni, disturbi neurologici e vascolari.
Da tutti i pazienti è stato ottenuto un consenso informato alla procedura chirurgica e lo studio è stato approvato dal comitato etico dell'Istituto Rizzoli.

Valutazione preoperatoria e prelievo del trapianto
La valutazione preoperatoria del paziente si è basata su un'attenta anamnesi allo scopo di escludere patologie reumatologiche, autoimmuni o precedenti infettivi.
L'articolazione affetta è stata esaminata e valutata relativamente alla stabilità, all'allineamento e al *range* di movimento. Sono state eseguite inoltre radiografie in antero-posteriore e laterale sotto carico e TAC. Le dimensioni dell'articolazione del paziente sono

state misurate su base TAC e registrate. I candidati sono stati poi inseriti in una lista di attesa fino alla disponibilità di un allograft compatibile per dimensioni.
I donatori sono stati identificati attraverso il programma della Banca del Tessuto Muscoloscheletrico dell'Istituto Rizzoli. Il prelievo dell'articolazione dal donatore si è effettuato in regime di sterilità. L'articolazione è stata prelevata completa di capsula articolare e posizionata in un contenitore sterile contenente L-glutamina, $NaHCO_3$ e soluzione antibiotica. Il prelievo è stato storato a 4°C fino al trapianto, eseguito entro 14 giorni dalla data del prelievo.

Tecnica chirurgica
La tecnica chirurgica è stata eseguita in 2 steps, uno per la preparazione del trapianto e l'altro per la preparazione del ricevente [38].
Su un tavolo separato l'*allograft* è stato liberato dei tessuti molli avendo cura di non danneggiare la superficie articolare. La superficie articolare del trapianto è stata preparata usando maschere disegnate specificamente a questo scopo e stabilizzate con fili di Kirshner da 2 mm. L'uso di tale strumentario ha permesso in tutti i casi di preparare superfici osteocondrali trapiantabili complete e spesse circa 1 cm. I tagli sono stati eseguiti previe perforazioni multiple a delineare la sagoma del taglio e completati con scalpello o sega pneumatica. La superficie articolare opportunamente preparata è stata poi posta in soluzione salina durante la preparazione del ricevente.
Il paziente, in anestesia spinale o generale, è stato posto in posizione supina con il laccio alla coscia, nel caso delle procedure all'arto inferiore. Anestesia generale e posizione semiseduta sono state invece utilizzate per gli interventi alla spalla.

Caviglia
I trapianti di caviglia sono stati eseguiti tramite doppio accesso laterale transperoneale e anteromediale (I serie) [38] o tramite singolo accesso anteriore (II serie). Nella prima serie, previa osteotomia del perone, si è utilizzato uno strumentario specifico per ottenere un taglio curvo della superficie tibiale allo scopo di rendere la componente più stabile (Fig. 1). Tramite l'accesso anteromediale è stata invece preparata la superficie del malleolo mediale.
Nella seconda serie l'accesso è stato singolo anteriore. Previa osteofitectomia e preparazione con tagli retti delle superfici articolari di tibia ed astragalo e della superficie del malleolo mediale, il trapianto è stato posizionato (Fig. 2).

Ginocchio
Per la preparazione delle superfici articolari del ginocchio, sono state utilizzate le stesse maschere *custom made* già usate per il taglio dell'*allograft*. L'accesso è stato anteriore e la rotula è stata divaricata lateralmente. Una volta posizionate le mascherine a livello dei condili femorali e fissate con fili di Kirshner, sono state eseguite perforazioni multiple per guidare l'asportazione della superficie articolare femorale eseguita con lo scalpello. Con l'ausilio di strumentario per protesi di ginocchio è stato eseguito il taglio della superficie tibiale e della rotula. I legamenti crociati sono stati sacrificati e il trapianto è stato posizionato completo di menischi (Fig. 3).

Fig. 1. *Allograft* di tibiotarsica posizionato, accesso laterale con osteotomia del perone. In sede le componenti tibiale e astragalica.

Fig. 2. *Allograft* di tibiotarsica posizionato, accesso anteriore.

Fig. 3. *Allograft* di ginocchio posizionato: in sede lo scudo femorale e il piatto tibiale.

Metatarsofalangea
L'accesso è stato mediale alla prima metatarsofalangea. I tagli sono stati eseguiti con sega pneumatica. Una volta asportate le superfici articolari resecate è stato impiantato l'*allograft* (Fig. 4).

Fig. 4. *Allograft* di I metatarsofalangea posizionato: la sintesi è stata ottenuta con microviti a rottura programmata.

Spalla
L'accesso è stato deltoideo-pettorale. Una volta aperto il sottoscapolare e la caspula articolare sono stati eseguiti i tagli omerale e glenoideo utilizzando uno strumentario specificatamente progettato. Si è proceduto quindi all'impiano dell'*allograft* in sede (Fig. 5).

Fig. 5. *Allograft* di spalla, campo operatorio: già in sede la superficie della testa omerale e la glena.

Per tutti i trapianti, una volta posizionati in sede, sono state valutate la congruenza articolare visivamente e con amplificatore di brillanza e la motilità. I trapianti sono stati quindi fissati con viti a rottura programmata e gli eventuali gap tra il trapianto ed il ricevente, riempiti con osso morcellizzato autologo, ricavato dalle superfici articolari resecate.

Trattamento postoperatorio
Caviglia: in seguito ad *allograft* di caviglia è stato mantenuto uno stivaletto gessato per 15 giorni, successivamente si è praticata CPM aumentando gradualmente il range di movimento in relazione al dolore. Il carico parziale è stato concesso dopo 4 mesi e soltanto dopo sei mesi si è passati al carico completo [38].
Ginocchio: in seguito ad *allograft* di ginocchio si è praticata CPM a partire dai primi giorni post-intervento, aumentando gradualmente il range di movimento in relazione al dolore. Il carico progressivo è stato concesso solo dopo evidenza radiografica di consolidazione del trapianto (circa 6 mesi), per progredire al carico complete ad 8 mesi.
I Metatarsofalangea: in seguito ad allograft di metatarsofalangea, il carico è stato concesso immediatamente per piccoli spostamenti indispensabili mediante l'uso di calzatura di tipo *talus*. La mobilizzazione articolare della metatarsofalangea è stata precoce. A 4 settimane di distanza dall'intervento è stato concesso l'uso di una normale calzatura.
Spalla: in seguito ad *allograft* di spalla è stato mantenuto un tutore a permanenza per 4 settimane. La rimozione temporanea del tutore, per eseguire mobilizzazione attiva e passiva, è stata concessa limitata poi per sei settimane. A 10 settimane dall'intervento è stata iniziata rieducazione progressiva e il tutore è stato dismesso.

Valutazione postoperatoria
I pazienti sono stati valutati clinicamente sulla base del dolore, della qualità di vita e del grado di movimento articolare riguadagnato e radiograficamente a 2, 4 e 6 mesi dopo l'intervento e ad un minimo di 12 mesi di *follow-up*.

RISULTATI

54 *allograft* sono ad oggi ancora in sede, ben integrati e validi da un punto di vista clinico e radiografico. I risultati, soggettivamente e oggettivamente, sono eccellenti o buoni in 44 pazienti (38 caviglie (69%), 1 ginocchio (12%), 4 metatarsofalangee (66%) e 1 spalla (33%). I 10 *allograft* rimanenti hanno ottenuto risultato discreto con dolore residuo saltuario ed accettabili limitazioni del movimento articolare.
I fallimenti ad oggi sono stati 18 (9 caviglie (16%), 7 ginocchia (87%), 2 MTP (33%) e nessuna spalla (0%). Si sono riscontrate 4 complicanze intraoperatorie, tutte occorse durante trapianti di caviglia (3 fratture del malleolo mediale ed 1 malposizionamento del trapianto). Due gravi episodi infettivi si sono verificati nel caso delle metatarsofalangee fallite. In tutti i casi di trapianto di caviglia effettuato per via laterale, in 15 casi per via anteriore e in 2 spalle è stato necessario rimuovere i mezzi di sintesi ad 1 anno di distanza dall'intervento e nel corso dell'intervento è stata eseguita una pulizia della caviglia e la revisione di eventuali impingemet laterali o

mediali. Una pulizia articolare è stata eseguita anche in 1 trapianto di metatarsofalangea. In tutti i casi di trapianto di ginocchio, a 10 mesi, si è proceduto ad una ricostruzione legamentosa multipla mediante tendine di banca.
Da un punto di vista radiografico si è evidenziata al *follow-up* la presenza di un grado da moderato a grave di artrosi del trapianto in tutti i casi, sebbene tale dato sia risultato non correlate con il risultato clinico in termini di dolore.

DISCUSSIONE

Il razionale alla base del trattamento chirurgico mediante allograft fresco è l'evidenza clinica e sperimentale della capacità dei condrociti di sopravvivere al trapianto e rimanere vitali anche a distanza di anni [39]. L'osso subcondrale inoltre viene progressivamente riabitato dal ricevente in 2-3 anni permettendo un'eccellente integrazione del trapianto [16]. La validità dei trapianti freschi parziali nel trattamento dei difetti osteocondrali di ampie dimensioni è stata diffusamente discussa e comprovata. Molti dubbi rimangono invece sull'affidabilità dei trapianti bipolari, validati a livello internazionale soltanto nella caviglia [29 33 34].
I trapianti osteocondrali totali sono un'affascinante alternativa all'artrodesi e alla sostituzione protesica nel paziente giovane ed attivo. Tuttavia si tratta di interventi tecnicamente complessi con un'alta percentuale di complicanze e fallimenti [35].
Le tecniche utilizzate dagli autori hanno consentito di ottenere, a livello della caviglia, risultati clinici più soddisfacenti di quelli riportati in letteratura [36]. È stata praticamente assente nella nostra casistica la complicanza di frattura precoce del trapianto descritta da Jeng et al. [36], verosimilmente grazie alla dilazione a sei mesi del carico che ha consentito un buon riabitamento del trapianto.
I risultati ottenuti nel ginocchio sono stati al contrario decisamente insoddisfacenti. Contrariamente a quanto riscontrato con l'uso di *allograft* parziali, l'*allograft* totale di ginocchio, pur tecnicamente bene eseguito, con eccellente congruenza dell'impianto e buon ripristino della congruenza articolare è andato incontro a fallimento nella maggior parte dei casi. Le dimensioni del trapianto e la presenza di tessuti molli, hanno generato a distanza di 8-12 mesi lo sviluppo di una grave lassità dell'articolazione neo-impiantata con versamenti recidivanti, che hanno portato in 7 casi su 8 alla necessità di una sostituzione protesica. È interessante notare come il solo risultato soddisfacente di questa serie sia stato riscontrato in una disartrodesi di ginocchio in un paziente di 17 anni. Ne deriva la considerazione che un microambiente articolare scevro da infiammazione, in quanto artrodesizzato da anni, e l'estrema giovinezza del paziente possano avere positivamente influito sulla sopravvivenza del trapianto.
Il trapianto di metatarsofalangea nell'alluce rigido si è dimostrato una soluzione soddisfacente in 3 dei casi riportati. Ma la grave complicanza infettiva sopraggiunta nel quarto caso (bilaterale) ha scoraggiato l'ulteriore utilizzo della metodica.
Il trapianto di spalla infine ha dato risultati soddisfacenti in tutti e tre i casi trattati con un recupero della motilità particolarmente soddisfacente in uno di essi. Ulteriori fattori tuttavia, quali il grado di integrità della cuffia dei rotatori condizionano fortemente l'applicabilità ed il successo della metodica oltre a limitarne significativamente le applicazioni.

In conclusione la strada verso una completa affidabilità delle protesi biologiche è ancora lunga. Lo sviluppo radiografico di artrosi, sebbene nella maggior parte dei casi non correlata al risultato clinico, pone quesiti importanti relativi all'effettiva entità della risposta immunitaria al trapianto. Studi ulteriori relativi all'utilizzo di protocolli di immunosoppressione temporanea, ed all'impatto del microambiente articolare artrosico sull'articolazione neo-impiantata saranno necessari per il raggiungimento di risultati più soddisfacenti ed affidabili con l'uso di queste protesi biologiche.

BIBLIOGRAFIA

1. Thomas RH, Daniels TR. *Ankle arthritis*. J Bone Joint Surg Am 2003;85:923-36.
2. Laskin RS. The *Genesis total knee prosthesis: a 10-year followup study*. Clin Orthop Relat Res 2001;388:95-102.
3. Raikin SM, Ahmad J. *Comparison of arthrodesis and metallic hemiarthroplasty of the hallux metatarsophalangeal joint.* Surgical technique J Bone Joint Surg Am. 2008;90:171-80.
4. Van de Sande MA, Brand R, Rozing PM. *Indications, complications, and results of shoulder arthroplasty*. Scand J Rheumatol 2006;35:426-34.
5. Giannini S, Buda R, Faldini C, et al. *The treatment of severe posttraumatic arthritis of the ankle joint.* J Bone Joint Surg Am 2007;89:15-28.
6. Giannini S, Ceccarelli F, Faldini C, et al. *What's new in surgical options for hallux rigidus?* J Bone Joint Surg Am 2004;86-A Suppl 2:72-83.
7. Piedade SR, Pinaroli A, Servien E, et al. *Revision after early aseptic failures in primary total knee arthroplasty*. Knee Surg Sports Traumatol Arthrosc. 2009;17:248-53. Epub 2008 Dec 11.
8. Fox TJ, Cil A, Sperling JW, Sanchez-Sotelo J, et al. *Survival of the glenoid component in shoulder arthroplasty*. J Sholder Elbow Surg 2009;18:859-63.
9. Dudkiewicz I, Velkes S, Oran A, et al. *Composite grafts in the treatment of osteosarcoma of the proximal humerus.* Cell Tissue Bank 2003;4:37-41.
10. Volkov M. *Autotransplantation of joints*. J Bone Joint Surg Br 1970;52:531-49.
11. Garrett JC. *Treatment of osteochondral defects of the distal femur with fresh osteochondral allografts: a preliminary report*. Arthroscopy 1986;2:222-6.
12. Gross AE, Langer F, Houpt J, et al. *Allotransplantation of partial joints in the treatment of osteoarthritis of the knee*. Transplant Proc 1976;8:129-32.
13. Gross AE, McKee NH, Pritzker KP, et al. *Reconstruction of skeletal deficits at the knee. A comprehensive osteochondral transplant program.* Clin Orthop Relat Res 1983;(174):96-106.
14. Gross AE, Silverstein EA, Falk J, et al. *The allotransplantation of partial joints in the treatment of osteoarthritis of the knee.* Clin Orthop Relat Res 1975;(108):7-14.
15. Mahomed MN, Beaver RJ, Gross AE. *The long-term success of fresh, small fragment osteochondral allografts used for intraarticular post-traumatic defects in the knee joint.* Orthopedics 1992;15:1191-9.
16. Czitrom AA, Keating S, Gross AE. *The viability of articular cartilage in fresh osteochondral allografts after clinical transplantation*. J Bone Joint Surg Am 1990;72:574-81.
17. Tontz WL Jr, Bugbee WD, Brage ME. *Use of allografts in the management of ankle arthritis.* Foot Ankle Clin 2003;8:361-73.
18. Lexer E. *Die Verwendung der Freinen Knochenplastic nebst Versuchen uber Gelenkversteinfung & Gelenktransplantation*. Arth Klein Chir 1908;86:939.
19. Bonfiglio M, Jeter WS, Smith C. *The immune concept: its relation to bone transplantation.* Ann NY Acad Sci 1955;59:417.
20. Chalmers J. *Transplantation immunity in bone homografting*. J Bone J Surg 1959;41B:160.
21. Berrey BH Jr, Lord CF, Gebhardt MC, et al. *Fractures of allografts. Frequency, treatment, and end-results*. J Bone Joint Surg Am 1990;72:825-33.

[22] Meyers MH, Jones RE, Bucholz RW, et al. *Fresh autogenous grafts and osteochondral allografts for the treatment of segmental collapse in osteonecrosis of the hip.* Clin Orthop Relat Res 1983;(174):107-12.

[23] Meyers MH. *Resurfacing of the femoral head with fresh osteochondral allografts. Long-term results*. Clin Orthop Relat Res 1985;(197):111-4.

[24] Evans KN, Providence BC. *Case report: Fresh-stored osteochondral allograft for treatment of osteochondritis dissecans the femoral head*. Clin Orthop Relat Res 2010;468:613-8. Epub 2009 Sep 2.

[25] Beaver RJ, Mahomed M, Backstein D, et al. *Fresh osteochondral allografts for post-traumatic defects in the knee. A survivorship analysis*. J Bone Joint Surg Br 1992;74:105-10.

[26] Garrett JC. *Fresh osteochondral allografts for treatment of articular defects in osteochondritis dissecans of the lateral femoral condyle in adults.* Clin Orthop Relat Res 1994;(303):33-7.

[27] Aubin PP, Cheah HK, Davis AM, et al. *Long-term followup of fresh femoral osteochondral allografts for posttraumatic knee defects*. Clin Orthop Relat Res 2001;(391 Suppl):S318-27.

[28] *Repair of cartilage defects in the knee*. J Knee Surg 2002;15:167-9.

[29] Gross AE. *Fresh osteochondral allografts*. Bugbee WD J Knee Surg 2002;15:191-5.

[30] Gross AE, Shasha N, Aubin P. *Long-term followup of the use of fresh osteochondral allografts for posttraumatic knee defects.* Clin Orthop Relat Res 2005;(435):79-87

[31] McCulloch PC, Kang RW, Sobhy MH, et al. *Prospective evaluation of prolonged fresh osteochondral allograft transplantation of the femoral condyle: minimum 2-year follow-up*. Am J Sports Med 2007;35:411-20.

[32] Emmerson BC, Görtz S, Jamali AA, et al. Am J Sports Med 2007;35:907-14. Epub 2007 Mar 16.

[33] Kim CW, Jamali A, Tontz W Jr, et al. *Treatment of post-traumatic ankle arthrosis with bipolar tibiotalar osteochondral shell allografts*. Foot Ankle Int 2002;23:1091-102.

[34] Tontz WL Jr, Bugbee WD, Brage ME. *Use of allografts in the management of ankle arthritis.* Foot Ankle Clin 2003;8:361-73, xi.

[35] Meehan R, McFarlin S, Bugbee W, et al. *Fresh ankle osteochondral allograft transplantation for tibiotalar joint arthritis.* Foot Ankle Int 2005;26:793-802.

[36] Jeng CL, Kadakia A, White KL, et al. *Fresh osteochondral total ankle allograft transplantation for the treatment of ankle arthritis*. Foot Ankle Int 2008;29:554-60.

[37] Provencher MT, Ghodadra N, LeClere L, et al. *Anatomic osteochondral glenoid reconstruction for recurrent glenohumeral instability with glenoid deficiency using a distal tibia allograft.* Arthroscopy 2009;25:446-52

[38] Giannini S, Buda R, Grigolo B, et al. *Bipolar fresh osteochondral allograft of the ankle.* Foot Ankle Int 2010;31:38-46.

[39] McGoveran BM, Pritzker KP, Shasha N, et al. *Long-term chondrocyte viability in a fresh osteochondral allograft.* J Knee Surg 2002;15:97-1.

La riparazione delle lesioni della cartilagine articolare: stato dell'arte ed EBM

A. Gigante, A. Busilacchi, S. Cecconi, F. Greco

RIASSUNTO

Varie opzioni sono attualmente disponibili per il trattamento di lesioni condrali e osteocondrali. Tra le numerose opzioni terapeutiche, la terapia cellulare costituisce oggi una procedura ben consolidata. La tecnica originaria di impianto di condrociti autologhi (ACI) proposta da Brittberg, nel corso degli anni ha subito un'evoluzione volta al miglioramento della metodologia di innesto e alla riduzione della morbilità del sito di prelievo cellulare. Scopo del nostro lavoro è quello di riportare le attuali opzioni terapeutiche, descrivere le nuove prospettive e dare una interpretazione in chiave EBM della letteratura internazionale.

Parole chiave: riparazione cartilagine, danno condrale, innesto di condrociti autologhi, cellule mesenchimali staminali

SUMMARY

Various options are nowadays available for the treatment of chondral and osteochondral lesions. Among the therapeutic options currently available, cell therapy systems can be considered consolidated procedures. The original technique of Autologous Chondrocytes Implantation (ACI) first proposed by Brittberg underwent an evolution turned in the improvement of implantation methodology and in donor site morbility reduction. Aim of the present paper is to show the current therapeutical options, to describe new trends and to give a way of reading the scientific literature, in terms of EB.

Key words: cartilage repair, chondral defect, autologous chondrocyte implantation, mesenchimal stem cells

Università Politecnica delle Marche, Dipartimento di Patologia Molecolare e Terapie Innovative, Clinica di ortopedia e traumatologia, Via Tronto 10/B, 60020, Ancona.

Indirizzi per la corrispondenza:
Antonio Gigante: Tel.+39 071 2206069. Fax +39 071 2206066. E-mail: a.gigante@univpm.it; Stefano Cecconi: Tel. +39 071 2206068. Fax +39 071 2206066. E-mail: stefano.cecconi@live.it; Alberto Busilacchi: Tel. +39 071 2206068. Fax +39 071 2206066. E-mail: albertobusilacchi@yahoo.it; Francesco Greco: Tel. +39 071 5963342. Fax +39 071 2206066. E-mail: f.greco@univpm.it

INTRODUZIONE

Le lesioni della cartilagine articolare costituiscono una delle principali e più frequenti problematiche in campo ortopedico-traumatologico. Recentemente tali lesioni sono state oggetto di particolare attenzione non solo in ambito scientifico, ma anche da parte dei media in relazione a nuovi trattamenti biotecnologici che prevedono l'impiego di tessuto cartilagineo bioingegnerizzato e che potrebbero offrire risultati decisamente superiori a metodiche terapeutiche tradizionali. Attualmente sono disponibili varie opzioni terapeutiche per il trattamento di lesioni condrali ed osteocondrali. Le metodiche cosiddette "tradizionali" sono le microfratture, le micro perforazioni, la plastica articolare abrasiva, la mosaicoplastica, il grafting periostale e l'innesto osteocondrale autologo massivo. Tali procedure sono state ampiamente descritte in letteratura con risultati tuttavia non univoci. La prima proposta di Innesto di Condrociti Autologhi (*Autologous Chondrocytes Implantation – ACI*) fu avanzata da Brittberg nel 1994 [1] valutandola originariamente per il trattamento di lesioni condrali nel ginocchio. La tecnica prevedeva il prelievo di cartilagine articolare in una zona di non carico, coltura ed espansione cellulare per un successivo reimpianto al di sotto una membrana di periostio suturata ai margini di lesione. Questa tecnica è stata impiegata per più di 10 anni e studi di *follow up* a lungo termine riportano risultati eccellenti [2]: essa offriva numerosi vantaggi, quali la scarsa morbilità del sito donatore e la possibilità di trattare ampi difetti cartilaginei. In due trial randomizzati la tecnica ACI è risultata superiore alla mosaico plastica [3 4]. L'ACI è stata inoltre messa in comparazione con le microfratture in un trial controllato. Gli autori a 5 anni di *follow up* riscontrarono simili *outcome* clinici. Tuttavia, questa metodica non è priva di problemi legati all'ampio accesso chirurgico, alla tecnica indaginosa, alla tenuta della camera che accoglie le cellule e al prelievo di periostio. Il prelievo di periostio determina un incremento dei tempi chirurgici, estende l'area di morbilità e il tessuto una volta suturato al difetto da trattare può andare incontro a distacco o ad ipertrofia (10-25%) Alcuni autori riportarono il 42 % di re interventi a causa principalmente di rigidità articolare [5-7]. Alcuni dei problemi della tecnica ACI "di prima generazione", furono superati dall'impiego di una membrana di collagene quale supporto delle cellule in luogo del periostio. Questa tecnica, ribattezzata ACI-C, in uno studio randomizzato controllato versus ACI dimostrò risultati pressoché sovrapponibili, tuttavia con un tasso di re intervento minore, in quanto nell'ACI-C non si presentava più il problema della ipertrofia del flap periostale. Nell'intento di superare risultati delle ACI ed ACI-C, la quale fu definita di seconda generazione, venne sviluppata una tecnica di terza generazione in cui i condrociti autologhi erano estratti, coltivati, espansi e seminati direttamente su una membrana sintetica biocompatibile e riassorbibile [8]. Oggi

sono disponibili per l'esecuzione di tale tecnica varie membrane composte da collagene I e III (MACI® Genzyme Biosurgery, Denmark) [9], o fibre sintetiche (Bioseed C® Biotissue, Germany) [10] [11] acido ialuronico (Hyalograft® Fidia, Italy) [12] [13]. Questa tecnica non richiede il prelievo di periostio evitando pertanto la morbilità del sito donatore. Inoltre le cellule dell'innesto sono già adese alla membrana prima dell'impianto nel difetto condrale. Un *trial* clinico dimostrò uno stesso outcome ad un anno di *follow up* tra ACI e MACI. Brittberg et al. [1] [14] pongono come indicazione ai trattamenti biotecnologici (autotrapianto di condrociti) le lesioni sintomatiche, a tutto spessore della cartilagine delle superfici articolari del ginocchio e della caviglia in pazienti fra i 15 ed i 55 anni, di grado III o IV sec. Outerbridge. Minas [15] ritiene che queste procedure dovrebbero essere un intervento di prima scelta nel trattamento di lesioni >2 cm^2 in pazienti ad alta richiesta funzionale, e vadano riservate agli insuccessi in tutti gli altri casi. Le lesioni condrali di entrambi i condili (artrosi) non sono comunque una indicazione a questo intervento, sebbene la decisione definitiva andrà comunque presa durante l'esame artroscopico. Per i difetti ossei superiori agli 8-10 mm si dovrebbe prendere prima in considerazione la possibilità di un trapianto osseo preliminare.

TECNICHE ARTROSCOPICHE NEL GINOCCHIO

Nel 2002 Marcacci et al. [16] per primi proposero la tecnica ACI completamente eseguita in artroscopia, nell'intento di ridurre la morbilità legata alla tecnica open ed in modo da renderla più competitiva con le altre tecniche mini-invasive come le microfratture artroscopiche. Ferruzzi et al. confrontarono la prima generazione di ACI (*open*) con la tecnica artroscopica servendosi di parametri soggettivi e dell'IKDC *score*. Entrambe le tecniche dimostravano di determinare un miglioramento delle condizioni del paziente, e di fatto non si poteva sostenere a 5 anni di *follow up* una superiorità di una tecnica sull'altra, sebbene l'ACI per via artroscopica accelerasse la ripresa funzionale nel breve termine. La valutazione RMN dei pazienti trattati con le due tecniche mostrava una cartilagine simil-ialina, con le medesime caratteristiche sia nell'open ACI che nell'artroscopico. Sempre per via artroscopia Ronga et al. [17] eseguirono la riparazione di lesioni cartilaginee del piatto tibiale laterale completamente in artroscopia con tecnica MACI e senza disporre di uno strumentario dedicato. Franceschi e coll. descrissero l'associazione MACI e osteotomia tibiale (HTO) per ridurre il sovraccarico del compartimento del ginocchio affetto da lesioni condrali di alto grado [18]. Sebbene siano stati scritti due lavori in letteratura che descrivono la metodica di MACI artroscopica, attualmente questa è considerata solouna variante. Un *Advisory Board* multinazionale, in cui è stata coinvolta anche la Clinica Ortopedica dell'Università Politecnica delle Marche, si è riunito a Zurigo (CH) nel novembre 2009 al fine di determinare un *consensus* sull'impiego della tecnica MACI in artroscopia.

APPROCCIO AL DANNO OSTEOCONDRALE NELLA ARTICOLAZIONE TIBIO-TARSICA

Per quanto riguarda specificamente le lesioni articolari della tibio-tarsica, disponiamo ad oggi di una discreta letteratura. Anche in questa articolazione il trattamento delle lesioni osteocondrali si è evoluto con l'introduzione di nuove metodiche e di nuove tecniche chirurgiche. Le microfratture, il drilling e l'innesto osteocondrale massivo hanno avuto risultati controversi. Soprattutto per l'innesto osteocondrale massivo, sono state mosse critiche a causa della morbilità aggiunta del ginocchio quale sito donatore e la necessità di osteotomia malleolare per accedere al sito da innestare. Pertanto nella caviglia, più rapidamente rispetto al ginocchio si è optato per un trattamento artroscopico delle lesioni osteocondrali [19]. Kreuts et al. [20] hanno dato indicazione al trapianto osteocondrale solo a fronte di un fallimento della tecnica artroscopica: sottolineava come il tipo di accesso chirurgico e di osteotomia malleolare potesse influire sul livello di soddisfazione del paziente, sia nel breve che nel lungo termine. Giannini et al. [21] [22] mostrarono un alto grado di soddisfazione in 46 pazienti trattati con ACI su *scaffold* per via artroscopica, riportando dati sovrapponibili alla tecnica eseguita nel ginocchio. La nostra esperienza è basata su 8 pazienti affetti da lesione di III-IV grado secondo Outerbridge, con difetti in media di 2,3 cm^2, nei quali si è proceduto all'esecuzione di un MACI artroscopico in media a 38 giorni dal prelievo di condrociti. In ogni caso trattato è stato possibile rilevare un incremento della funzione e un miglioramento della sintomatologia, tuttavia il breve *follow-up* (24 mesi) non ci consente di giungere a conclusioni definitive. I dati in oggetto sono attualmente in corso di pubblicazione [23].

NUOVE STRATEGIE TERAPEUTICHE

Le metodiche di innesto di condrociti autologhi su membrana presentano il problema del doppio intervento (*two-steps procedure*: una prima artroscopia per definizione diagnostica e prelievo di cellule, un secondo intervento per l'impianto) e quello degli alti costi legati a tutte le biotecnologie avanzate. Per evitare tali problematiche, recentemente sono state sviluppate nuove metodiche di riparazione cartilaginea mediante procedure cosiddette *one-step*: durante lo stesso intervento si procede a definizione diagnostica della lesione articolare, aspirato midollare, concentrazione mediante ultracentrifuga di tale prelievo (*buffy coat*), semina intraoperatoria di tale concentrato midollare contenente cellule mesenchimali pluripotenti dell'adulto su opportuni *scaffold* ed impianto di tale materiale composito (*scaffold* + cellule autologhe) nella sede di lesione articolare [24]. È stato inoltre proposto l'impiego di fattori di crescita specifici o liberati da lisato piastrinico (PRP) da soli o in associazione ad altre metodiche per potenziare le capacità riparative articolari [25]. I presupposti scientifici di tali metodiche sono in corso di validazione e sono in corso i primi *trials* clinici nel trattamento di lesioni del ginocchio, della caviglia e della spalla.

MATERIALI E METODI

Strategia di ricerca

Sono stati ricercati dalla letteratura internazionale gli studi di editoria secondaria (Linee-guida, Revisioni Sistematiche con e senza metanalisi e studi di *Health Technology Assessment*) ed RCT. Qualora non fossero disponibili evidenze provenienti da

studi di editoria secondaria e da RCT si è proceduto a ricercare studi di coorte (prospettici e retrospettivi) e studi caso-controllo. Nel caso di studi integrativi riguardanti lo stesso argomento sono stati selezionati i documenti che, a parità di qualità metodologica, risultavano essere più aggiornati. I criteri di inclusione utilizzati per la selezione degli studi sono stati: Studi in lingua inglese, Studi integrativi: Linee guida, revisioni sistematiche e HTA, Studi di editoria primaria (RCT e studi osservazionali). Sono stati invece esclusi: Studi relativi a paesi in via di sviluppo e le Revisioni Sistematiche e gli studi di *Health Technology Assessment* che non definiscono il metodo di ricerca, selezione e valutazione degli studi nel documento integrativo. Inoltre al fine di valutare la qualità degli studi sono stati letti e recensiti i documenti secondo i seguenti criteri: per le linee guida sono stati verificati i criteri stabiliti da *Appraisal of Guidelines Research and Evaluation* (AGREE); per le revisioni sistematiche, gli *health technology assessment* e i *trial* clinici randomizzati controllati sono stati verificati i criteri riportati da *User's Guide to biomedical* literature (http://www.cche.net/usersguides/guideline.asp), dal SIGN e dal *National Institute of Clinical Excellence* (NICE).

Database utilizzati nella ricerca: *National Guideline Clearinghouse*; *Agency for Healthcare Research and Quality* (AHRQ); *National Electronic Library of Health*; *New Zealand Guidelines Group*; Piano Nazionale Linee Guida; *Scottish Intercollegiate Guidelines Network* (SIGN); NICE; *Health Development Agency's* (NHS); *Cochrane Library*; Pubmed (Medline); *CRD Databases Mc Gill University* (HTA Unit), *Evidence Centre Reports* (MONASH University); *California Technology Assessment Forum*; *Catalan Agency for Health Technology Assessment* (CAHTA); *International network of Agencies for Health Technology Assessment* (INAHTA); www.Clinicaltrials.gov; *Blue Cross and Blue Shield Association*; *Australia and New Zealand Horizon Scanning Network*; *Belgian Healthcare Knowledge Center*; CADTH: *Canadian Agency for Drugs and Technologies in Health*.

RISULTATI E DISCUSSIONE

Dalla conduzione di una revisione della letteratura i risultati a lungo termine delle nuove metodiche di biotecnologie avanzate vs metodiche tradizionali nel campo della riparazione di lesioni della cartilagine articolare risultano contraddittori. Si sottolineano in particolar modo i risultati della "*Guidance*" del NICE (*National Institute for Clinical Excellence*) commissionata dal National Health Service Inglese nel 2005. In base al lavoro del NICE le nuove tecnologie non sono raccomandate per il trattamento dei difetti della cartilagine articolare del ginocchio eccetto che nel contesto di studi clinici condotti con l'obiettivo di generare solidi e rilevanti dati di *outcome* compresi quelli riguardanti la misurazione di dati sulla qualità della vita e di *follow up* a lungo termine.

Si segnalano i seguenti problemi: il *follow up* degli studi pubblicati di buona qualità è ancora troppo breve e in questo senso è possibile registrare che la maggior parte di questi riconoscono i risultati positivi a breve termine. I risultati nei *trial* consultati differiscono fortemente: Knutsen et al. trovano tessuto fibrocartillagineo in biopsie successive all'impianto autologo di condrociti, Briggs et al. trovano cartilagine ialina in circa la metà dei pazienti oggetto della sperimentazione, Kon et al. (2008) rilevano che sia le microfratture che l'impianto di condrociti su *scaffold* di acido ialuronico mostrano risultati clinici a distanza soddisfacenti, anche se nel secondo gruppo i risultati clinici e il ritorno all'attività sportive siano migliori.

La questione cruciale è la durata della riparazione e la quantità di formazione di cartilagine ialina o meglio ancora di cartilagine ialina articolare rispetto al tessuto fibrocartilagineo tale da impedire o posticipare il più possibile l'evoluzione verso l'osteoartrosi e di conseguenza ridurre la necessità di sostituzioni protesiche del ginocchio.

In conclusione, allo stato attuale l'evidenza è insufficiente nel definire come costo-efficace le nuove tecniche di biotecnologia avanzata quali l'impianto autologo di cellule cartilaginee su *scaffold* rispetto alle microfratture o alla tecnica di mosaicoplastica. Gli *outcomes* per la *microfracture* e la mosaico plastica tendono ad essere peggiori per le lesioni più estese e nei *follow up* più lunghi. Tutti gli studi hanno riportato un miglioramento nelle misure di *outcome* clinico in tutti i gruppi di trattamento quando comparati con la valutazione preoperatoria. Tuttavia, nessun gruppo di controllo (non operatorio) è stato usato negli studi.

Pertanto le nuove biotecnologie nel trattamento delle lesioni cartilaginee sono raccomandate nel contesto di studi clinici condotti con l'obiettivo di generare solidi e rilevanti dati di *outcome* compresi quelli riguardanti la misurazione di dati sulla qualità della vita e su *follow up* a lungo termine con l'aggiunta di un gruppo di controllo.

I pazienti dovrebbero essere pienamente informati sulle incertezze relative agli effetti a lungo termine e sui potenziali eventi avversi collegati alle procedure di biotecnologia avanzata. Queste procedure dovrebbe essere il modo migliore per dirimere definitivamente il quesito scientifico e clinico.

BIBLIOGRAFIA

1. Brittberg M, Lindahl A, Nilsson A, et al. (1994) *Treatment of deep cartilage defects in the knee with autologous chondrocyte transplantation.* N Engl J Med 6;331:889-95.
2. Peterson L, Brittberg M, Kiviranta I, et al. *Autologous chondrocyte transplantation. Biomechanics and long-term durability.* Am J Sports Med 2002;30:2-12.
3. Horas U, Pelinkovic D, Herr G, et al. *Autologous chondrocyte implantation and osteochondral cylinder transplantation in cartilage repair of the knee joint. A prospective, comparative trial.* J Bone Joint Surg Am 2003;85:185-92.
4. Bentley G, Biant LC, Carrington RW, et al. *A prospective, randomised comparison of autologous chondrocyte implantation versus mosaicplasty for osteochondral defects in the knee.* J Bone Joint Surg Br 2003;85:223-30.
5. Sgaglione N, Miniaci A, Gillogly S, et al. *Update on advanced surgical techniques in the treatment of traumatic focal articular cartilage lesions in the knee.* Arthroscopy 2002;18:9-32.
6. Micheli LJ, Browne JE, Erggelet C. *Autologous chondrocyte implantation of the knee: multicenter experience and minimum 3-year follow-up.* Clin J Sport Med 2001;11:223-8.
7. Nehrer S, Spector M, Minas T. *Hystologic analysis of tissue after failed cartilage repair procedures.* Clin Orthop Relat Res 1999;365:149-62.
8. Gooding CR, Bartlett W, Bentley G, et al. *A prospective, randomised study comparing two techniques of autologous chondrocyte implantation for osteochondral defects in the knee: Periosteum covered versus type I/III collagen covered.* Knee 2006;13:203-10.
9. Gigante A, Bevilacqua C, Ricevuto A, et al. *Membrane-seeded autologous*

chondrocytes: cell viability and characterization at surgery. Knee Surg Sports Traumatol Arthrosc 2007;15:88-92.

[10] Perka C, Sittinger M, Schultz O, et al. *Tissue engineered cartilage repair using cryopreserved and noncryopreserved chondrocytes.* Clin Orthop 2000;378:245-54.

[11] Sittinger M, Reitzel D, Dauner M. *Resorbable polyesters in cartilage engineering: affinity and biocompatibility of polymer fiber structures to chondrocytes.* J Biomed Mater Res 1996;33:57-63.

[12] Brun P, Abatangelo G, Radice M. *Chondrocyte aggregation and reorganization into three-dimensional scaffolds*. J Biomed Mater Res 1999;46:337-46.

[13] Solchaga LA, Yoo JU, Lundberg M. *Hyaluronic acid-based polymers in the treatment of osteochondral defects.* J Orthop Res 2000;18:773-80.

[14] Brittberg M, Tallheden T, Sjögren-Jansson B, et al. *Autologous chondrocytes used for articular cartilage repair: an update*. Clin Orthop Relat Res 2001;391:S337-48.

[15] Minas T. *Autologous chondrocyte implantation for focal chondral defects of the knee.* Clin Orthop 2001;391:S349-S361.

[16] Marcacci M, Zaffagnini S, Kon E, et al. *Arthroscopic autologous chondrocyte transplantation: technical note.* Knee Surg Sports Traumatol Arthrosc 2002;10:154-9. Epub 2002 Jan 31. Review

[17] Ronga M, Grassi FA, Bulgheroni P. *Arthroscopic autologous chondrocyte implantation for the treatment of a chondral defect in the tibial plateau of the knee*. Arthroscopy 2004;20:79-84.

[18] Franceschi F, Longo UG, Ruzzini L, et al. *Simultaneous arthroscopic implantation of autologous chondrocytes and high tibial osteotomy for tibial chondral defects in the varus knee*. Knee 2008;15:309-13.

[19] Robinson DE, Winson IG, Harries WJ, et al. *Arthroscopic treatment of osteochondral lesions of the talus*. J Bone Joint Surg Br 2003;85:989-93.

[20] Kreuz PC, Steinwachs M, Erggelet C, et al. *Mosaicplasty with autogenous talar autograft for osteochondral lesions of the talus after failed primary arthroscopic management: a prospective study with a 4-year follow-up.* Am J Sports Med 2006;34:55-63.

[21] Giannini S, Buda R, Vannini F, et al. *Arthroscopic autologous chondrocyte implantation in osteochondral lesions of the talus: surgical technique and results*. Am J Sports Med 2008;36:873-80.

[22] Giannini S, Battaglia M, Buda R, et al. *Surgical treatment of osteochondral lesions of the talus by open-field autologous chondrocyte implantation: a 10-year follow-up clinical and magnetic resonance imaging T2-mapping evaluation.* Am J Sports Med 2009;37:112S-8S.

[23] Gigante A, Enea D, Cecconi S, et al. *Arthroscopic autologous chondrocyte implantation for the treatment of chondral defect in the knee and ankle*. In: Mahmut Nedim Doral, *Sports Injuries - Prevention, Diagnosis, Treatment and Rehabilitation.* Springer Verlag 2010 (in press).

[24] Giannini S, Buda R, Vannini F, et al. *One-step bone marrow-derived cell transplantation in talar osteochondral lesion.* Clin Orthop Relat Res 2009;467:3307-20.

[25] Kon E, Buda R, Filardo G, et al. *Platelet-rich plasma: intra-articular knee injections produced favorable results on degenerative cartilage lesions*. Knee Surg Sports Traumatol Arthrosc 2010;18:472-9.

Medicina rigenerativa e uso di cellule staminali in ortopedia

N. Baldini, G. Ciapetti, D. Dallari, A. Giunti

La medicina rigenerativa è un nuovo, promettente settore di ricerca applicata in ortopedia e traumatologia. Il termine appare per la prima volta in un articolo del 1992 sull'amministrazione ospedaliera, con riferimento a tecnologie avanzate di possibile impatto sulla realtà ospedaliera. Si descrive infatti "…una nuova branca della medicina che cerca di cambiare il corso delle malattie croniche e che in molti casi saprà rigenerare sistemi organici esauriti e difettosi…" [1]. La prima citazione di medicina rigenerativa nell'accezione odierna compare peraltro su PubMed solo nel 2000 e il termine entra nell'uso comune a partire dall'anno successivo [2,3].

Inizialmente usato come sinonimo di ingegneria tissutale, la medicina rigenerativa si basa su alcuni elementi fondamentali:

- in aggiunta alle note caratteristiche di auto-rinnovamento e differenziamento, la capacità delle cellule midollari stromali (MSC) di rilasciare fattori di crescita e citochine come segnali per la riparazione dei tessuti;
- in aggiunta ad appropriate caratteristiche meccaniche, la capacità di supporti (ingl. *scaffold*), naturali o artificiali, di riprodurre la matrice extracellulare, fornendo così alle cellule idonei segnali per il differenziamento.

Il fine ultimo della medicina rigenerativa è la stimolazione delle risorse proprie dell'organismo, in particolare dei meccanismi di guarigione e riparazione tissutale, attivando i processi fisiologici che guidano la riparazione tissutale, quali l'infiammazione, la neo-vascolarizzazione, l'azione dei macrofagi, l'invasione di nuove cellule, etc [4].

Anche dopo la nascita l'osso mantiene una capacità innata di crescita controllata (rimodellamento), regolata da stimoli biologici e meccanici, e l'abilità di riparare un danno mediante fenomeni di rigenerazione tissutale. Il processo di riparazione dell'osso dopo una frattura ricapitola gli eventi dello sviluppo embrionale e fetale, in quanto si verificano sia l'ossificazione diretta al sotto del periostio nei primi giorni dopo il trauma, che, nei giorni successivi, l'ossificazione encondrale in prossimità del sito di frattura. Com'è noto, dato che l'ematoma che si forma nel sito di frattura contiene progenitori mesenchimali multipotenti e fattori solubili osteogenici e angiogenici, che giocano un ruolo fondamentale nella riparazione dell'osso, è importante assicurare una stabilità primaria e non rimuovere l'ematoma stesso [5].

L'utilizzo di innesti per la riparazione di difetti ossei ha limiti ben conosciuti. Ad esempio sia la matrice ossea demineralizzata che l'osso omologo, che non sono o sono solo scarsamente immunogenici dopo trattamento chimico o termico, possono persistere per anni nel tessuto di riparazione sotto forma di frammenti avvolti da tessuto fibroso reattivo, dunque non riassorbiti nè sostituiti da nuovo osso [6].

Elemento chiave per il successo della medicina rigenerativa applicata alla chirurgia ortopedica ricostruttiva è la disponibilità da fonti diverse (in genere midollo osseo) di MSC con potenzialità osteogenica, in grado di differenziarsi se poste nelle condizioni opportune. In aggiunta alla capacità differenziativa, le MSC sarebbero anche dotate di attività trofica [7], ovvero della capacità di secernere fattori bioattivi (G-CSF, LIF, IL-6, SCF) che inibiscono la formazione di tessuto cicatriziale e stimolano l'angiogenesi.

Il Laboratorio di Fisiopatologia Ortopedica e Medicina Rigenerativa dell'Istituto Ortopedico Rizzoli ha una consolidata esperienza nella coltura di MSC derivate da midollo osseo umano (canale femorale o cresta iliaca) (Fig. 1).

La caratterizzazione delle MSC è di tipo morfologico, biochimico e molecolare (Fig. 2). Nella nostra esperienza, non abbiamo riscontrato differenze nella resa di MSC legate al sesso o all'età del paziente, ma il contenuto di fosfatasi alcalina (marcatore del potenziale osteogenico) di questi precursori coltivati in terreno appropriato tende a calare al crescere dei passaggi in coltura [8]. Questo dato suggerisce che l'espansione in coltura di MSC, volta a ottenere un elevato numero di precursori da impiantare nel sito di danno, può ridurre la capacità osteoinduttiva delle stesse.

Un secondo elemento necessario per la rigenerazione ossea è la presenza in situ di fattori di crescita in grado d'indurre le cellule a proliferare e differenziarsi. Tali fattori sono stati identificati (BMP2, PDGF, TGFβ, FGF2, IGF) e di alcuni è reperibile in commercio la molecola ricombinante. La loro ampia disponibilità in combinazione fisiologica dopo rilascio dalle piastrine costituisce la base razionale per l'utilizzo clinico di derivati piastrinici autologhi [9,10].

Un altro componente essenziale della medicina rigenerativa applicata all'ortopedia è lo *scaffold*, una struttura di sostegno per le MSC che ne eviti la dispersione dopo inoculo [11]. Oltre ai materiali naturali, la maggior parte degli *scaffold* sono di natura polimerica o ceramica, con una degradazione controllata che consente di assolvere la funzione meccanica durante la rigenerazione del tessuto (Fig. 3). Nel nostro laboratorio numerosi *scaffold* tridimensionali per il tessuto scheletrico sono stati valutati mediante semina e coltura di MSC [12-14].

Gli elementi che rendono promettente il trattamento con MSC sono: a) la capacità delle MSC di inibire la proliferazione dei linfociti T, che apre la possibilità dell'uso di cellule allogeniche; b) la capacità di migrazione, che consiste nel movimento delle MSC, guidato da chemochine, fino al sito di danno (frattura, infarto del miocardio, danno ischemico cerebrale); c) il differenziamento in vivo come cellule tessuto-specifiche in risposta ai segnali locali quando le MSC si trovano nel sito di danno; d) l'azione trofica, che porta a rilascio di fattori chiave nella rigenerazione [15]. Il limite più difficile da supe-

Clinica Ortopedica e Traumatologica I e Laboratorio di Fisiopatologia Ortopedica e Medicina Rigenerativa, Istituto Ortopedico Rizzoli, Bologna

Indirizzo per la corrispondenza:
Nicola Baldini. E-mail: nicola.baldini@ior.it

rare è che occorre un'elevata quantità di cellule per riparare un volume di tessuto relativamente piccolo.

Un'efficace alternativa ai rischi connessi all'espansione in coltura delle MSC, quali contaminazione, senescenza, perdita di capacità differenziativa, è l'utilizzo di materiale ottenuto da fresatura del canale midollare. L'utilizzo di frammenti ossei e midollo per riempire lo spazio tra impianto protesico e osso ha dato buoni risultati probabilmente grazie alla liberazione di fattori di crescita ossea e alla presenza di cellule progenitrici dell'osso [16-18]. D'altra parte l'impiego di concentrati di midollo ottenuti utilizzando in sala operatoria centrifughe progettate ad hoc porta a ottenere popolazioni ricche di MSC (2-4 volte il numero di cellule nucleate circolanti), facili da iniettare e con maggiori probabilità di rigenerazione ossea in vivo [19]. Sulla resa in progenitori ossei di tali tecniche incide però il volume di midollo prelevato, la componente sanguigna dello stesso e la modalità di impianto nel sito di danno. In alcuni casi si è anche riscontrata la presenza di ematoma nel sito di trapianto, dovuto alla piccola quantità residua di anticoagulante che il prelievo di midollo porta con se [20]. La presenza nel concentrato anche di precursori emopoietici (HSC) dovuta alla mancanza di una fase di separazione, o meglio di adesione alla plastica, delle mesenchimali rispetto al totale delle cellule nucleate, non è affatto negativa, in quanto si è dimostrato che le HSC interagiscono con le MSC e possono addirittura funzionare da precursori osteoblastici [21].

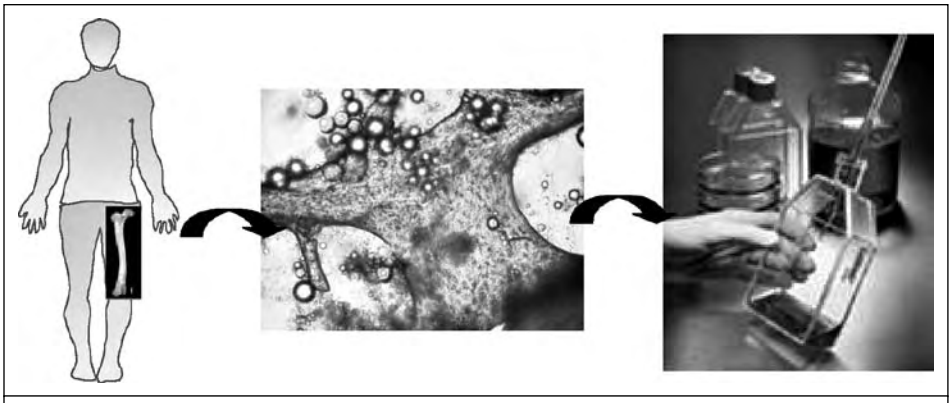

Fig. 1. Protocollo per la coltura di cellule mesenchimali da midollo osseo (MSC): prelievo di midollo da canale femorale, frammento in coltura e subcoltura in terreno osteogenico.

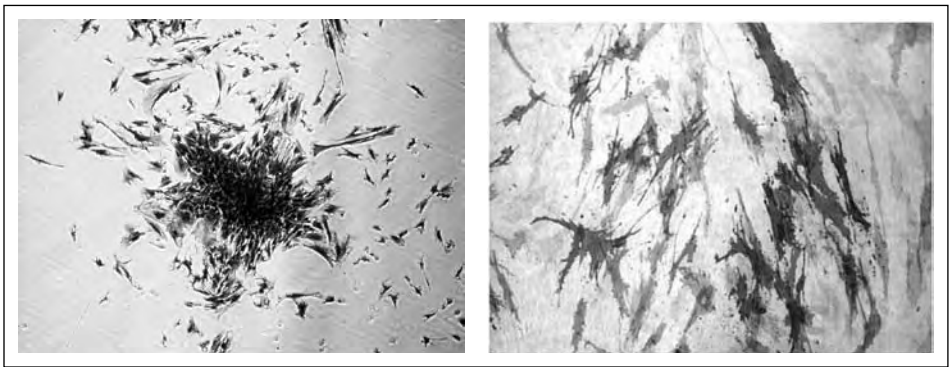

Fig. 2. Coltura in vitro di MSC: a sinistra colonia generata da una singola cellula (CFU); a destra il diverso contenuto di ALP dimostra la presenza di progenitori a diverso stadio di maturazione.

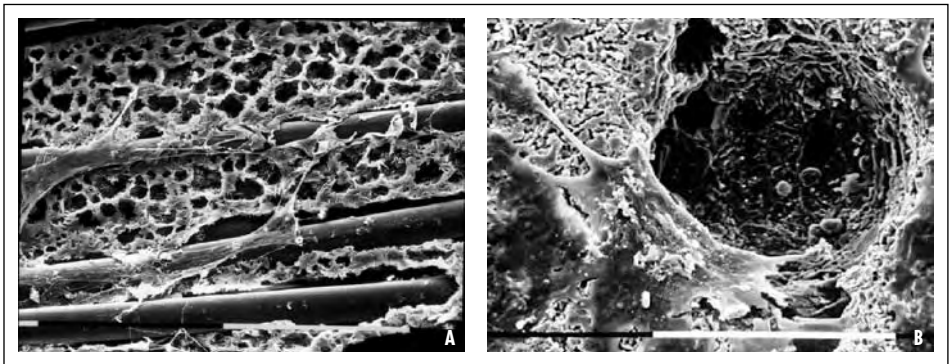

Fig. 3. Cellule stromali mesenchimali su: a) composito PCL-PLLA (matrice di policaprolattone con fibre di acido polilattico); b) biovetro riassorbibile a base di calcio fosfato

A parte le applicazioni in chirurgia maxillo-facciale, come l'iniezione percutanea di MSC e gel piastrinico per aumentare la formazione di osso nella riparazione della mandibola e nella correzione della palatoschisi [22 23], in ambito ortopedico il trattamento dell'osteogenesi imperfetta è stato una delle prime applicazioni di terapia cellulare con MSC [24 25]. Si stima che il 5-10% di fratture sia complicato da fenomeni di mancata unione [26]. Ottimi risultati in questi casi sono stati ottenuti reinfondendo midollo intero nei siti di frattura [27 28]. Buoni risultati sono stati ottenuti anche combinando calcio solfato e MSC nelle pseudartrosi di tibia [29 30]. Una delle più estese applicazioni in ortopedia della combinazione MSC-biomateriali è il trattamento dell'osteonecrosi della testa femorale. Secondo alcuni autori, infatti, nei casi sintomatici senza crollo preoperatorio, la progressione dell'ON può essere limitata impiantando MSC autologhe, prelevate dalla cresta iliaca, con risultati migliori rispetto all'uso di osso autologo [31-33]. L'efficacia dei derivati piastrinici (concentrato, PRP, lisato, etc.) nel promuovere la riparazione ossea è tuttora oggetto di discussione. Nonostante i buoni risultati come sostituto del siero fetale bovino nella espansione in coltura delle MSC [34], la letteratura riporta sia casi di riparazione in tempi più rapidi che l'assenza di effetti quando usato in vivo. L'estrema variabilità di concentrazione dei vari fattori nel sangue dei pazienti è una delle cause più probabili di tale discordanza [35 36.] All'Istituto Ortopedico Rizzoli abbiamo condotto uno studio clinico utilizzando le MSC in combinazione con gel piastrinico e osso liofilizzato in pazienti sottoposti a osteotomia valgizzante della tibia [37]. I 33 pazienti con un difetto >1 cm, di età compresa tra i 25 e i 64 anni, sono stati suddivisi in tre gruppi. Il

gruppo A ha ricevuto un impianto di gel piastrinico e frustoli di osso liofilizzato, il gruppo B ha ricevuto gel piastrinico+osso liofilizzato+ MSC, e nel gruppo C sono stati impiantati solo frustoli di osso liofilizzato. Le MSC sono state prelevate da cresta iliaca durante l'intervento, e dopo concentrazione, sono state combinate con frustoli e gel piastrinico autologo. L'esame clinico-radiografico è stato eseguito a sei settimane, dodici settimane e sei mesi ha mostrato una crescente osteointegrazione dell'impianto, che a due settimane è risultato pari al 45% nel gruppo A, 60% nel gruppo B e 20% nel gruppo C. Sia radiograficamente che con misure istomorfometriche l'omoinnesto è risultato meglio integrato nei gruppi A e B rispetto al gruppo C con soli frammenti di liofilizzato.

L'obiettivo della medicina rigenerativa è la rigenerazione piuttosto che la semplice riparazione dei tessuti, intendendo con quest'ultima la sostituzione rapida ma incompleta del tessuto danneggiato con tessuto cicatriziale, mentre la prima si propone la piena funzionalità attraverso meccanismi alla base dello sviluppo tissutale. Grazie alle sue innate proprietà dinamiche l'osso ha la capacità di rispondere pienamente a strategie di rigenerazione tissutale.

La lentezza con cui i prodotti dell'ingegneria tissutale arrivano all'applicazione clinica è legata alla complessità della funzione richiesta: più complicata la domanda clinica, più difficile, lungo e costoso il processo di sviluppo e validazione [38]. I continui progressi derivanti dalla combinazione dell'ingegneria tissutale, della biologia cellulare e molecolare, e della scienza dei materiali offrono soluzioni tecnologicamente avanzate e clinicamente affidabili, il cui successo crescente conferma il valore delle strategie terapeutiche della medicina rigenerativa [39].

BIBLIOGRAFIA

1. Lysaght MJ, Crager J. *Origins*. Tissue Eng Part A 2009;15:1449-50.
2. Suh H. *Tissue restoration, tissue engineering and regenerative medicine*. Yonsei Med J 2000; 41:681-4.
3. Petit-Zeman S. *Regenerative medicine*. Nat Biotechnol 2001;19:201-6.
4. Corsi KA, Schwarz EM, Mooney DJ, et al. *Regenerative medicine in orthopaedic surgery*. J Orthop Res 2007;25:1261-8.
5. Oe K, Miwa M, Sakai Y, et al. *An in vitro study demonstrating that haematomas found at the site of human fractures contain progenitor cells with multilineage capacity*. J Bone Joint Surg Br 2007;89-B:133-8.
6. Enneking WF, Campanacci M. *Retrieved human allografts: a clinicopathological study*. J Bone Joint Surg Am 2001;83A:971-86.
7. Caplan AI. *Adult mesenchymal stem cells for tissue engineering versus regenerative medicine*. J Cell Physiol 2007;213:341-7.
8. Ciapetti G, Ambrosio L, Marletta G, et al. *Human bone marrow stromal cells: in vitro expansion and differentiation for bone engineering*. Biomaterials 2006;27:6150-60.
9. Devescovi V, Leonardi E, Ciapetti G, et al. *Growth factors in bone repair*. Giorn It Ortop Traumat 2008;92:161-8.
10. Deschaseaux F, Sensebe L, Heymann D. *Mechanisms of bone repair and regeneration*. Trends Mol Med 2009;15:417-29.
11. Chan BP, Leong KW. *Scaffolding in tissue engineering: general approaches and tissue-specific considerations.* Eur Spine J 2008;17:S467-9.
12. Guarino V, Causa F, Netti PA, et al. *The role of hydroxyapatite as solid signal on performance of PCL porous scaffolds for bone tissue regeneration*. J Biomed Mater Res B Appl Biomater 2008;86B:548-57.
13. Amato I, Ciapetti G, Pagani S, et al. *Expression of cell adhesion receptors in human osteoblasts cultured on biofunctionalized poly-(epsilon-caprolactone)surfaces*. Biomaterials 2007;28:3668-78.
14. Leonardi E, Ciapetti G, Baldini N, et al. *Response of human bone marrow stromal cells to a resorbable P(2)O(5)-SiO(2)-CaO-MgO-Na(2)O-K(2)O phosphate glass ceramic for tissue engineering applications.* Acta Biomater 2010;6:598-606.
15. Barry FP, Murphy JM. *Mesenchymal stem cells: clinical applications and biological characterization.* Int J Biochem Cell Biol 2004;36:568-84.
16. Schmidmaier G, Herrmann S, Green J, et al. *Quantitative assessment of growth factors in reaming aspirate, iliac crest, and platelet preparation*. Bone 2006;39:1156-63.
17. Hak DJ, Pittman JL. *Biological rationale for the intramedullary canal as a source of autograft material*. Orthop Clin North Am 2010;41:57-61.
18. Lowe JA, Della Rocca GJ, Murtha Y, et al. *Complications associated with negative pressure reaming for harvesting autologous bone grafts: a case series*. J Orthop Trauma 2010;24:46-52.
19. Jager M, Jelinek EM, Wess KM, et al. *Bone marrow concentrate: A novel strategy for bone defect treatment.* Curr Stem Cell Res Ther 2009:4:34-43.
20. Muschler GF, Bohem C, Easley K. *Aspiration to obtain osteoblast progenitor cells from human bone marrow: the influence of the aspiration volume*. J Bone Joint Surg Am 2007;79:1699-709.
21. Moioli EK, Clark PA, Chen M et al. *Synergistic actions of hematopoietic and mesenchymal stem/progenitor cells in vascularizing bioengineered tissues*. PloS One 2008;3:e3922.
22. Hibi H, Yamada Y, Kagami H, et al. *Distraction osteogenesis assisted by tissue engineering in an irradiated mandible: a case report.* Int J Oral Maxillofac Implants 2006;2:141-7.
23. Hibi H, Yamada Y, Ueda M, et al. *Alveolar cleft osteoplasty using tissue engineered osteogenic material.* Int J Oral Maxillofac Implants 2006;35:551-5.
24. Horwitz EM, Prockop DJ, Fitzpatrick LA. *Transplantability and therapeutic effects of bone marrow-derived mesenchymal cells in children with osteogenesis imperfecta.* Nat Med 1999;5:309-13.
25. Horwitz EM, Prockop DJ, Gordon PL. *Clinical responses to bone marrow transplantation in children with osteogenesis imperfecta.* Blood 2001;97:1227-31.
26. Axelrad TW, Kakar S, Einhorn TA. *New technologies for the enhancement of skeletal repair.* Injury 2007;38:S49-62.
27. Hérnigou P, Poignard A, Manicom O, et al. *The use of percutaneous autologous bone marrow transplantation in nonunion and avascular necrosis of bone*. J Bone Joint Surg Br 2005;87B:869-902.
28. Hérnigou P, Poignard A, Beaujean F, et al. *Percutaneous autologous bone-marrow grafting for nonunions- Influence of the number and concentration of progenitor cells.* J Bone Joint Surg Am 2005;87A:1430-7.
29. Bajada S, Harrison PE, Ashton BA, et al. *Successful treatment of refractory tibial non-union using calcium sulphate and bone marrow stromal cell implantation*. J Bone Joint Surg Br 2007;89:1382-6.
30. Bajada S, Harrison PE, Kuiper JH, et al. *First clinical trial of bone marrow stromal cell for refractory tibial non-union.* Tissue Eng 2007;13:1657.
31. Hérnigou P, Beaujeau F. *Treatment of osteonecrosis with autologous bone marrow grafting*. Clin Orthop Relat Res 2002;405:14-23.
32. Kawate K, Yajima H, Ohgushi H, et al. *Tissue-engineered approach for the treatment of steroid-induced osteonecrosis of the femoral head: transplantation of autologous mesenchymal stem cells cultured with beta-tricalcium phosphate ceramics and free vascularized fibula.* Artif Organs 2006;30:960-2.
33. Hérnigou P, Poignard A, Zilber S, et al. *Cell therapy of hip osteonecrosis with autologous bone marrow grafting.* Indian J Orthop 2009;43:40-5.
34. Prins HJ, Rozemuller H, Vonk-Griffioen S, et al. *Bone-forming capacity of mesenchymal stromal cells when cultured in the presence of human platelet lysate as substitute for fetal bovine serum.* Tissue Eng 2009;15:3741-51.
35. Mehta S, Watson T. *Platelet rich concentrate: basic science and current clinical applications*. J Orthop Trauma 2008;2:433-8.
36. Kalén A, Wahlstrom O, Halling Linder C, et al. *The content of bone morphogenetic proteins in platelets varies greatly between different platelet donors*. Biochem Biophys Res Comm 2008;375:261-4.
37. Dallari D, Savarino L, Stagni C, et al. *Enhanced tibial osteotomy healing with use of bone grafts, supplemented with platelet gel or platelet gel and bone marrow stromal cells*. J Bone Joint Surg Am 2007;89:2413-20.
38. Place ES, Evans ND, Stevens MM. *Complexity in biomaterials for tissue engineering*. Nature Mater 2009;8:457-70.
39. Atala A. *Engineering organs*. Curr Opin Biotechn 2009;20:575-92.

Scaffold 3D a confronto per la rigenerazione ossea con ADSC (*Adipose Derived Stem Cells*)

G. Gastaldi[*,**], L. Visai[**,****], B. Conti[**,*****], E. Saino[**,****], A. Asti[**,***], R. Dorati[**,*****], F. Benazzo[**,***]

RIASSUNTO

Background: per la riparazione delle lesioni ossee il trattamento d'elezione è rappresentato dal trapianto autologo di tessuto osseo. L'ingegneria tissutale si occupa di costruire del tessuto osseo ingegnerizzato per ricreare la continuità della struttura scheletrica in modo da facilitare il processo naturale di rigenerazione ossea.
Obiettivi: questo studio ha confrontato 3 diversi tipi di *scaffold* (di titanio trabecolare, di acido polilattico-co-glicolide e di polilattico-co-glicolide con idrossiapatite) come supporto per la crescita e la differenziazione in senso osteogenico di cellule staminali.
Metodi: le cellule staminali derivate da tessuto adiposo sottocutaneo (ADSC) sono state seminate sugli scaffold, differenziate in senso osteogenico e il loro differenziamento valutato con miscroscopia a scansione e tecniche di biologia molecolare e biochimiche.
Risultati: le ADSC si differenziavano su tutti i tipi di *scaffold* provati secernendo una grande quantità di matrice extracellulare nella quale era presente l'enzima fosfatasi alcalina che è un marker specifico del differenziamento in senso osteogenico.
Conclusioni: gli *scaffold* di titanio trabecolare e di acido polilattico-co-glicolide puro o miscelato ad idrossiapatite sono validi supporti per l'ingegneria tissutale. Le ADSC sono una popolazione di cellule con elevata potenzialità per la medicina riparativa anche in campo ortopedico.

Parole chiave: cellule staminali umane di tessuto adiposo, differenziazione ossea, ingegneria tissutale

SUMMARY

Background: the elective treatment of surgical bone repair is the autologous graft. Engineered bone tissue to recreate the continuity of damaged skeletal segments is one of the field of interest of tissue engineering.
Purposes: in this investigation we compare 3 different scaffolds (Trabecular titanium, poliactic/co/glicolide acid, and polilactic/co/glicolide acid with hydroxyapatite) as support for growth and differentiation of stem cells toward osteogenesis.
The adipose tissue derived stem cells (ADSC) were seeded on the scaffolds, differentiated versus osteogenesis. The differentiation was proved with SEM, and molecular biology and biochemical techniques.
Results: the ADSC differentiated on all kind of scaffolds with a production of a big amount of extracellular matrix. The alkaline phoshatase was present as a marker of the differentiation toward the osteogenetic pattern.
Conclusions: trabecular titanium as well as the PLA scaffolds, both pure or hydroxypatatite coated are valid supports for tissue engineering. The ADSC are a population of powerful cells to be adopted in the riparative and rigenerative medicine in the orthopaedic field.

Keywords: ADSC, bone differentiation, tissue engineering

[*] Dipartimento di Fisiologia, Università di Pavia; [**] Centro di Ingegneria Tissutale (C.I.T.), Università di Pavia; [***] Clinica Ortopedica e Traumatologica, Fondazione IRCCS San Matteo, Università di Pavia; [****] Dipartimento di Biochimica, Università di Pavia; [*****] Dipartimento di Chimica Farmaceutica, Università di Pavia.

Indirizzo per la corrispondenza:
Francesco Benazzo, Clinica Ortopedica, IRCCS San Matteo, P.le Golgi 2, 27100 Pavia. E-mail: fbenazzo@unipv.it

INTRODUZIONE

Il trattamento di lesioni ossee di dimensioni critiche dovute a traumi, tumori, osteoporosi può essere problematica a causa della elevata specializzazione del tessuto osseo e della complessità dei segnali che ne regolano lo sviluppo. L'innesto di tessuto osseo autologo è la scelta di elezione, ma non sempre è perseguibile a causa della scarsità di tessuto osseo che si può ottenere. Pertanto c'è grande interesse verso la produzione di tessuto osso ingegnerizzato. Le cellule staminali in vivo sono le cellule responsabili della riparazione dei tessuti danneggiati: esse hanno capacità chemio tattica [1], secernono fattori paracrini in grado di far regredire una insufficienza d'organo acuta [2] e sono in grado di moltiplicarsi e differenziarsi in diversi tipi cellulari come adipociti, condrociti, osteoblasti. In vitro mantengono queste capacità e quando sono fatte crescere in presenza di opportuni terreni di differenziamento possono formare nuovo tessuto.
Le cellule staminali mesenchimali sono cellule adulte che si possono ottenere da tessuti come il midollo osseo, la polpa dentaria, il periostio, il liquido amniotico, il tessuto adiposo. Tra le cellule staminali mesenchimali di grande interesse sono le cellule ottenute dal tessuto adiposo sottocutaneo per la quasi totale mancanza di morbilità nella sede del prelievo e per la disponibilità di un grande numero di cellule autologhe dopo pochi giorni di coltura. La costruzione di tessuto osseo ingegnerizzato necessita di due componenti fondamentali: uno scaffold tridimesionale biocompatibile e osteoinduttivo e una popolazione di cellule con elevata capacità di proliferare e di produrre tessuto osseo. Lo *scaffold* serve come supporto meccanico su cui le cellule possono aderire, proliferare e differenziarsi per formare il nuovo tessuto in presenza dei fattori di differenziamento. Lo *scaffold* può essere fatto con differenti tipi di materiali come titanio, idrossiapatite, acido polilattico, poliuretano. In campo ortopedico, alcuni di questi materiali sono già utilizzati

con grande successo nel trattamento di difetti ossei e fratture in forma di placche, viti, spaziatori, chiodi.
Il titanio trabecolare ha una elevata biocompatibilità, ha il vantaggio di avere una grande resistenza meccanica e quindi, utilizzato come *scaffold*, di poter sopportare forze elevate anche prima che si sia formato nuovo tessuto osseo.
Gli *scaffold* polimerici invece hanno la caratteristica di essere impianti transitori perchè riassorbibili e di poter veicolare fattori bioattivi necessari alla crescita di nuovo tessuto osseo come le BMP. Essi inoltre hanno caratteristiche meccaniche (resistenza alla compressione e rigidità) simili a quelle del tessuto ospite finchè non sono sostituiti dal nuovo tessuto osseo. Durante il processo di biodegradazione si formano monomeri come acido lattico e acido glicolico che sono facilmente eliminabili dalle cellule seguendo le normali vie cataboliche e quindi non si accumulano nell'organismo e non risultano tossici.
Scopo di questa ricerca è di valutare con tecniche di microscopia elettronica, di biologia molecolare e di biochimica la biocompatibilità di tre diversi tipi di scaffold, uno costituito da titanio trabecolare, uno da acido polilattico-co-glicolide (PLGA) e un altro da acido polilattico-co-glicolide miscelato a idrossiapatite (PLGA/HA) e inoltre la capacità delle cellule staminali di tessuto adiposo di aderire, proliferare e differenziare in senso osteogenico su questi *scaffold* per poter essere utilizzate con successo per la riparazione di tessuto osseo danneggiato.

MATERIALI E METODI

Le ADSC sono state ottenute da tessuto adiposo sottocutaneo umano per digestione enzimatica con collagenasi di tipo II per 1 h a 37°C in bagno termostatato agitante secondo Gastaldi et al. [3].
Le ADSC ottenute erano sospese in terreno DMEM F12-HAM contenente FBS 10%, penicillina/streptomicina 100 U e anfotericina [terreno di crescita] e lasciate crescere fino a raggiungere una confluenza del 90% in termostato in presenza di CO_2 al 5% a 37°C. Il terreno era cambiato due volte la settimana. Le cellule aderenti erano quindi tripsinizzate e 1 x 10^5 ADSC per 100 mm^2 erano seminate in fiasche con lo stesso terreno di crescita. Questo passaggio era ripetuto tre volte. La presenza o assenza dei *marker* di superficie CD73, CD90 e CD45 delle cellule ottenute era valutata con citofluorimetria a flusso.

Semina sugli scaffold
Al terzo passaggio 4.5 x 10^5 cellule tripsinizzate erano seminate sugli scaffold posti in *multi-well* e lasciati aderire alla struttura per 2 h in termostato prima dell'aggiunta di 3 ml di terreno di crescita.
Per indurre il differenziamento osteogenico, dopo 7 giorni dalla semina sugli *scaffold*, il terreno di crescita era sostituito da DMEM F12-HAM contenente FBS 15%, beta-glicerofosfato 10 mM, desametazone 100nM, acido ascorbico 0.05 mM, antibiotici e anfotericina (terreno osteogenico) per tutto il periodo di coltura.

Scaffold
Gli *scaffold* di titanio trabecolare erano forniti dalla ditta Lima-Lto S.p.A. (Lima, Villanova di San Daniele del Friuli, Italia); avevano una porosità del 65% con un diametro dei pori di 640 µm. Gli *scaffold* di PLGA e PLGA/HA erano preparati con il metodo di Dorati et al. [4] utilizzando una soluzione di PLGA (15% w/v in 1,4-Dioxano) e una sospensione di idrossiapatite 5% in PLGA. Come porogeno erano utilizzate particelle di NaCl con diametro di 600-1180 µm. La porosità degli *scaffold* di PLGA era 84% e quella degli scaffold di PLGA/HA era 75%, il diametro dei pori era compreso tra 300 e 350 µm. Tutti gli *scaffold* avevano una altezza di 6 mm e un diametro di 12 mm.

Microscopia elettronica a scansione
La microscopia elettronica a scansione era eseguita sui tre diversi tipi di scaffold su cui erano fatte crescere e differenziare le ADSC per 21 giorni seguendo il metodo descritto da Gastaldi et al. [3].

Attività della fosfatasi alcalina, marker del differenziamento osseo
L'attività della fosfatasi alcalina era valutata nelle cellule seminate sugli scaffold di titanio trabecolare e coltivate in terreno di crescita e osteogenico per 21 giorni. Il lisato cellulare era incubato a 37°C per 30 min in tampone glicina 50 mM, $MgSO_4$ 1 mM, $ZnSO_4$ 1 mM, pH 10.5, contenente p-nitrofenil-fosfato 5 mM. La reazione era bloccata con l'aggiunta di NaOH 1 N e l'assorbanza del p-nitro-fenolo formato letta a 410 nm. L'attività enzimatica era espressa come µmol p-fenilfosfato idrolizzato/mg proteine · min. La concentrazione delle proteine del lisato cellulare era valutata col metodo di Lowry et al. [5]

Isolamento del RNA totale e real-time *PCR*
L'RNA totale era estratto dalle cellule cresciute sugli scaffold di titanio trabecolare in presenza e assenza di terreno osteogenico per 7, 14 e 21 giorni con il reagente QIAzol (Qiagen SpA, Milano, Italia). La reazione di trascrizione inversa del mRNA a cDNA era ottenuta con random esameri e l'enzima Trascrittasi M-MLV (Invitrogen, Carlsbad, CA, U.S.A.). La PCR quantitativa (qPCR) era eseguita in triplicato con 1 µl di cDNA e con i primer specifici della fosfatasi alcalina (for: AGC CCT TCA CTG CCA TCC TGT; rev: ATT CTC TCG TTC ACC GCC CAC) secondo il metodo di Laforenza et al. [6]. La qPCR era normalizzata usando come gene *housekeeping* GUSB (QT 00046046 *QuantiTect Primer Assay*, Qiagen) e i risultati erano espressi come fold change rispetto al valore a 7 giorni di coltura.

Estrazione delle proteine della matrice extracellulare
Al termine del periodo di coltura le proteine secrete dalle ADSC negli *scaffold* erano estratte e la quantità di fosfatasi alcalina presente dosata con metodo ELISA [3].

RISULTATI

L'analisi al citofluorimetro mostrava che le ADSC erano positive per i *marker* di superficie CD73 e CD90 (tipici delle cellule staminali mesenchimali) e negative per il marker CD45 (*marker* delle cellule della linea ematopoietica) in accordo con i dati di letteratura (Fig. 1) [7].
Lo studio al microscopio elettronico a scansione mostrava che le ADSC coltivate e differenziate per 21 giorni sui tre diversi tipi di *scaffold* erano in grado di proliferare e produrre una abbon-

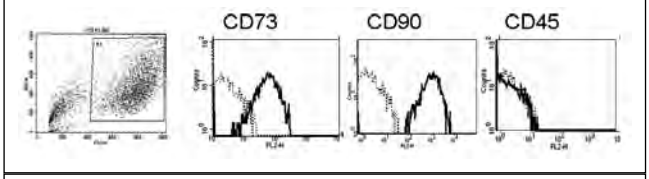

Fig. 1. Caratterizzazione immunofenotipica delle cellule staminali derivate dal tessuto adiposo (ADSC) dopo tre passaggi in coltura. Le ADSC esprimono i marker di superficie CD73 e CD90 caratteristici delle cellule staminali mesenchimali, e non esprimono il marker CD45 caratteristico delle cellule staminali della linea ematopoietica.

dante e omogenea matrice extracellulare in cui le cellule erano inglobate (Fig. 2).

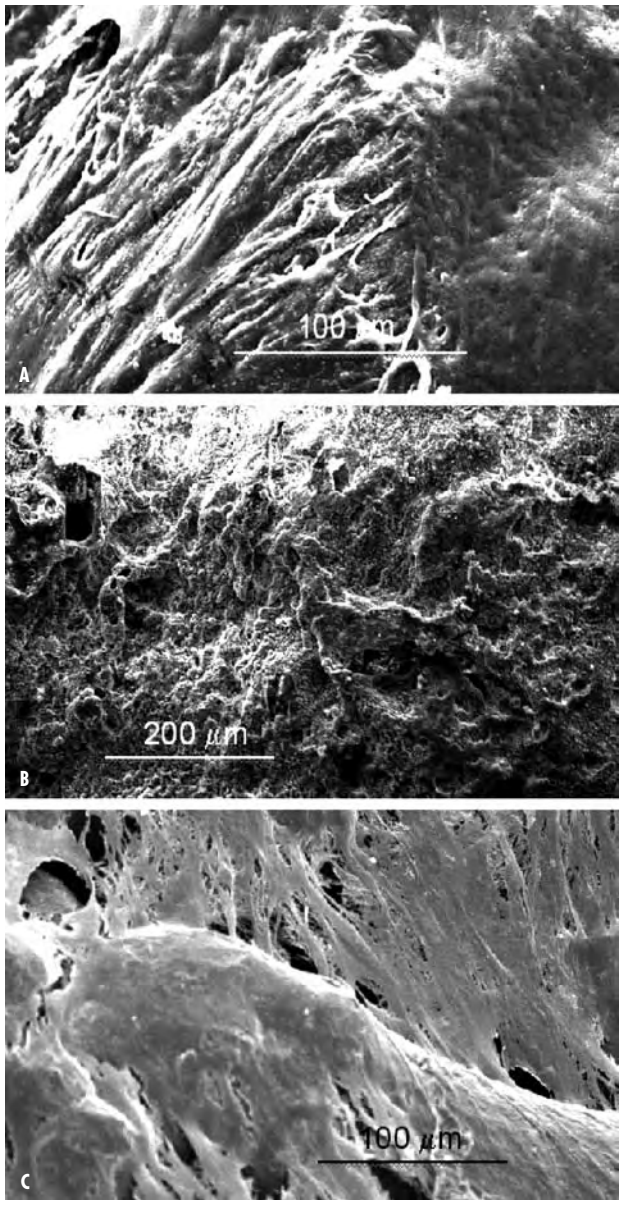

Fig. 2. Microscopia elettronica a scansione degli scaffold seminati con ADSC e coltivati per 21 giorni in terreno osteogenico. A) PLGA; B) PLGA/HA; C) Titanio trabecolare.
Le cellule hanno secreto un'abbondante e omogenea matrice extracellulare che ricopre completamente la struttura degli *scaffold* (A e B) e tende anche a riempire i pori della struttura stessa (C).

La concentrazione totale delle proteine secrete dalle ADSC era 0,573 ± 0,021 mg/mL negli scaffold di titanio trabecolare, 0,120 ± 0,010 mg/mL negli scaffold di PLGA e 0,414 ± 0,018 mg/mL negli scaffold di PLGA/HA. La quantità di fosfatasi alcalina presente era simile negli scaffold di polimero (PLGA: 2,60 ± 0.05 pg/cell x *scaffold* e PLGA/HA: 2,91 ± 0.01 pg/cell x scaffold), ma significativamente maggiore negli *scaffold* di titanio trabecolare (4,00 ± 0.13 pg/cell x scaffold).
Sulle ADSC cresciute sugli scaffold di titanio trabecolare in presenza di terreno di crescita e di terreno osteogenico era condotta anche una valutazione dell'andamento nel tempo dell'espressione del gene fosfatasi alcalina (Fig. 3) per monitorare il progressivo differenziamento osteogenico delle cellule. L'espressione diventa maggiore nelle cellule coltivate in terreno osteogenico con una differenza statisticamente significativa dopo 21 giorni rispetto a 7 e 14 giorni. Anche l'attività della fosfatasi alcalina delle cellule cresciute per 21 giorni su questi *scaffold* in presenza di terreno osteogenico era statisticamente maggiore rispetto a quella delle cellule coltivate in terreno di crescita (Fig. 4).

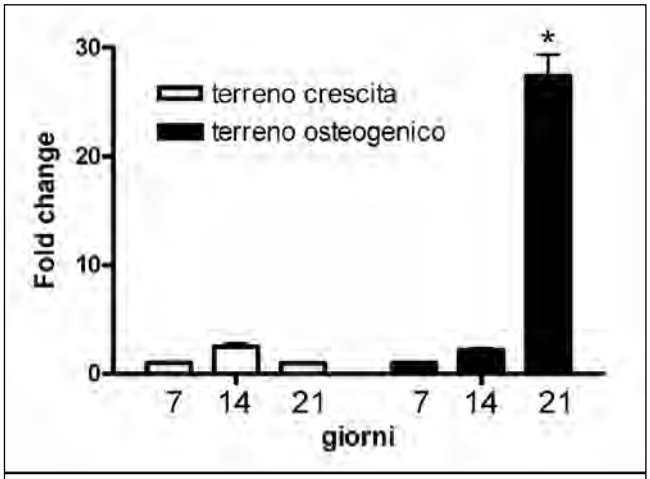

Fig. 3. Andamento nel tempo dell'espressione del gene fosfatasi alcalina delle ADSC seminate sugli *scaffold* di titanio trabecolare e coltivate in terreno di crescita e in terreno osteogenico. Ogni colonna rappresenta la media ± E.S. di 3 diversi *scaffold*. I dati normalizzati per GUSB sono espressi come *fold change* rispetto al valore a 7 giorni. *, p≤ 0.05 rispetto a 7 e 14 giorni.

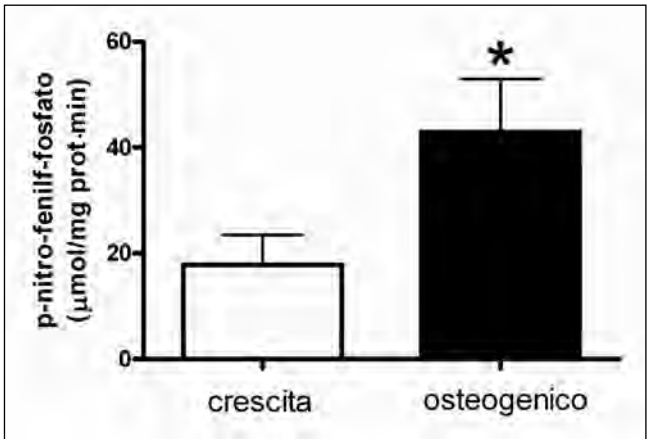

Fig. 4. Attività della fosfatasi alcalina delle ADSC coltivate in terreno di crescita e osteogenico per 21 giorni. Ogni colonna rappresenta la media ± E.S. di 5 diversi *scaffold*; *, p≤ 0.05 rispetto al terreno di crescita.

DISCUSSIONE

La biocompatibilità di un materiale è strettamente correlata alla capacità di adesione delle cellule alla superficie del biomateriale; la sua topografia, le cariche di superficie e i componenti chimici possono infatti influenzare le caratteristiche delle proteine del citoscheletro cellulare [8 9]. La dimensione dei pori dello *scaffold* deve essere adeguata per permettere l'adesione, la migrazione, la proliferazione e la deposizione del nuovo tessuto osseo [10]. Gli *scaffold* che sono stati utilizzati in questo lavoro hanno porosità e diametro dei pori adeguate, ma non sono perfettamente confrontabili tra di loro: infatti il titanio trabecolare ha porosità inferiore accompagnata da una dimensione dei pori maggiore rispetto agli scaffold polimerici. L'idrossiapatite è un materiale che è usato da solo o in combinazione ad altre ceramiche per la fabbricazione di *scaffold*; è stato aggiunto allo scaffold di PLGA per fabbricare una struttura con maggiore rigidità. Non sembra che la biocompatibilità di questo tipo di *scaffold* sia diversa rispetto a quella dello *scaffold* di solo acido polilattico-co-glicolide; inoltre la capacità di differenziamento delle ADSC, dimostrata dalla deposizione di matrice extracellulare contenente fosfatasi alcalina, è simile nei due tipi di *scaffold* polimerici. Le ADSC cresciute e differenziate sugli *scaffold* di titanio trabecolare sembrano secernere una quantità di fosfatasi alcalina significativamente maggiore rispetto a quella secreta negli *scaffold* polimerici. Questa differenza potrebbe essere dovuta alla diversa porosità e dimensione dei pori e non al tipo di materiale. I pori di dimensioni minori presenti negli scaffold polimerici potrebbero rendere l'apporto di sostanze nutritive all'interno della struttura più difficoltoso, poiché si tratta di colture di tipo statico. Tuttavia come mostrano chiaramente le immagini al miscroscopio a scansione le ADSC sono comunque in grado di proliferare negli *scaffold* polimerici e di secernere abbondante matrice contenente fosfatasi alcalina che ricopre completamente la struttura.

La fosfatasi alcalina è un *marker* precoce del differenziamento in senso osteoblastico: l'espressione del suo gene aumenta già dopo 14 giorni in coltura in terreno osteogenico. Interessante notare che dopo 14 giorni di coltura sia in terreno di crescita che in terreno osteogenico si osserva un aumento di pari entità della espressione della fosfatasi alcalina. Dopo 21 giorni tuttavia, l'espressione si riduce nelle cellule coltivate in terreno di crescita mentre aumenta fino a 20 volte rispetto al valore a 7 giorni in presenza dei fattori osteogenici.

BIBLIOGRAFIA

1. Wang L, Li Y, Chen X, et al. *MCP 1, MIP 1, IL 8 abd ischemic cerebral tissue enhance human bone marrow stromal cell migration in interface culture*. Hematology 2002;7:113-7.
2. Parekkadan B, van Poll D, Suganuma K, et al. *Mesenchymal stem cell drived molecules reverse fulminant hepatic failure.* PLos ONE 2007;2: e941.
3. Gastaldi G, Asti A,. Scaffino MF, et al. *Human adipose-derived stem cells (hASCs) proliferate and differentiate in osteoblast-like cells on trabecular titanium scaffolds*. J Biomed Mater Res A 2010;94:790-9.
4. Dorati R, Colonna C, Genta I, et al. *Effect of porogen on the physicochemical properties and degradation performance of PLGA scaffolds.* Polymer Degradation and Stability 2009;1-8 e-first.
5. Lowry OH, Rosenbrough NJ, Farr AL, et al. *Protein measurement with the Folin phenol reagent.* J Biol Chem 1951;193: 443-9.
6. Laforenza U, Miceli E, Gastaldi G, et al. *Solute transporters and aquaporins are impaired in celiac disease*. Biol Cell 2010;102:457-67.
7. Barry FP, Murphy JM. *Mesenchymal stem cells: clinical applications and biological characterization.* Int J Biochem Cell Biol 2004;36:568-84.
8. Puleo D, Kay CD, Bizios R. *Current challenger in cell-biomaterial interaction*. Preface Biomater 1999;20:2201.
9. Verrier S, Blaker JJ, Maquet V, et al. *PDLLA/Bioglass composites for soft-tissue and hard-tissue engineering: an in vitro cell biology assessment.* Biomaterials 2004;5:3013-21.
10. Ni S, Chang J, Chou L. *Comparison of osteoblast-like cell responses to calcium silicate and tricalcium phosphate ceramics in vitro*. J Biomed Mater Res 2007;80:174-83.

Rigenerazione cartilaginea

M. Marcacci, E. Kon, S. Patella, G. Filardo, A. Di Martino, L. D'Orazio, B. Di Matteo, G. Altadonna, S. Zaffagnini

INTRODUZIONE

La ricerca di un efficace trattamento per le lesioni a tutto spessore della superficie articolare del ginocchio rappresenta un'importante sfida nell'ambito della chirurgia ortopedica.

È noto che a differenza del tessuto osseo, dotato di grandi capacità rigenerative, la cartilagine ialina è caratterizzata dalla assenza di supporto ematico, linfatico e nervoso, indispensabili per la riparazione tessutale. Infatti, solo le piccole perdite di sostanza vengono colmate da tessuto fibrocartilagineo, mentre quelle di dimensioni maggiori di rado vengono riempite: le lesioni di una certa profondità non hanno possibilità di guarigione spontanea ed a lungo termine progrediscono verso la degenerazione di tipo artrosico della superficie articolare [1].

Negli anni sono state proposte svariate metodiche volte a cercare di ripristinare la porzione di cartilagine articolare danneggiata. Alcune di esse si basavano su lavaggi endoarticolari senza però rivelarsi efficaci [2]. Altre tecniche, quali abrasioni, perforazioni e microfratture, prevedevano la stimolazione midollare, con lo scopo di facilitare la migrazione delle cellule staminali del midollo osseo nel sito della lesione cartilaginea, stimolando i processi di guarigione [3]. Con tali trattamenti si otteneva un tessuto di riparazione fibroso o fibro-cartilagineo, con collagene di tipo I, fibrociti ed una matrice disorganizzata con caratteristiche biomeccaniche complessivamente diverse dalla cartilagine ialina [4-6].

Gli innesti osteocondrali autologhi rappresentano un'altra tipologia di trattamento di lesioni singole, sintomatiche, localizzate a livello della porzione distale del femore. Con tale tecnica è difficile però ottenere la copertura completa del difetto, la stabilità meccanica degli innesti e la ricostruzione di una superficie articolare congruente con la cartilagine sana.

L'utilizzo dell'impianto di condrociti autologhi coltivati (ACI) in vitro offre un'alternativa alle tecniche precedenti, ma oltre alle difficoltà connesse alla procedura chirurgica dobbiamo aggiungere quelle legate alla difficoltà di maneggiare la delicata coltura dei condrociti in soluzione liquida.

Per risolvere questi problemi sono stati sviluppati ACI di seconda generazione che usano tecniche di ingegneria tissutale per creare un tessuto similcartilagineo in un sistema colturale tridimensionale. L'utilizzo di scaffolds tridimensionali per le colture cellulari in chirurgia *open* permette una riduzione dell'esposizione dell'articolazione, poiché evita il rivestimento periostale e la sutura.

In più per alcuni *scaffolds* [7-10] sono state sviluppate tecniche di impianto artroscopiche. L'applicazione clinica di questo approccio di ingegneria tissutale di seconda generazione è ben documentato per diversi tipi di scaffolds con una valutazione dell'*outcome* clinico con *follow-up* a breve-medio termine.

Recentemente appare sempre di maggiore importanza la ricostruzione dell'intera unità osteocondrale, al fine di ripristinare nel migliore dei modi la superficie articolare. Seguendo questo razionale il nostro gruppo ha sviluppato un nuovo biomateriale: uno scaffold osteocondrale costituito da fibre collagene di tipo I nucleate con nano particelle di idrossiapatite in tre diversi gradienti: il primo strato costituito da sole fibre collagene di tipo I, il secondo dal 40% di idrossiapatite e dal 60% di collagene ed il terzo dal 70% di idrossiapatite e dal 30 % di collagene.

MATERIALI E METODI

Le lesioni a livello della cartilagine articolare possono essere isolate oppure associate ad altre patologie. Possono essere causate anche da traumi di lieve entità e la loro diagnosi è confermata dall'esame artroscopico [11]. Molti pazienti che presentano lesioni croniche della cartilagine, riferiscono pregressi traumatismi a livello articolare che possono aver causato il danno articolare che, a suo tempo, era passato inosservato.

L'artroscopia e la RMN hanno sensibilmente migliorato la diagnosi e permettono una analisi molto precisa della profondità, estensione e localizzazione della lesione cartilaginea e del danno subcondrale conseguente al trauma.

Diversi sono i metodi di classificazione del danno cartilagineo proposti negli anni. Uno dei più utilizzati è quello di Outerbridge [12]. Esso permette una valutazione della profondità e del diametro della lesione e prevede la presenza di quattro gradi a gravità crescente.

Il grado 1 comprende la cartilagine molle ed edematosa.

Il grado 2 include difetti non a tutto spessore con fissurazioni della superficie che non raggiungono l'osso subcondrale e il diametro non supera 1,5 cm.

Il grado 3 comprende lesioni che raggiungono l'osso subcondrale con un diametro superiore a 1,5 cm.

Infine nel grado 4 vi è l'esposizione dell'osso subcondrale.

Un paziente con una storia di sintomi quali dolore all'articolazione

Parole chiave: osteocodrale, ingegneria tissutale, scaffolds bioingegnerizzati, condrociti autologhi
Key words: osteochondral, tissue engineering, bioengineered scaffolds, autologous chondrocytes

Istituti Ortopedici Rizzoli, Laboratorio di Biomeccanica, Bologna, Italy

Indirizzo per la corrispondenza:
Silvio Patella, Istituti Ortopedici Rizzoli, Laboratorio di Biomeccanica, Via di Barbiano 1/10, 40136 Bologna. Tel. +39 051 6366567. E-mail:silviopatella@hotmail.com

del ginocchio, scrosci, blocchi e versamenti, fa sospettare la presenza di un danno a livello della cartilagine articolare.
Nonostante la RMN abbia sensibilmente migliorato la diagnosi delle lesioni, potrebbe ancora sotto/sopravvalutarle a causa della loro non ottimale sensibilità e specificità: la letteratura riporta dei valori che oscillano tra il 75% e il 93% [13].
L'esame artroscopico rimane attualmente il *gold standard* per la valutazione della superficie articolare.
I trattamenti chirurgici si avvalgono di diverse tecniche, alcune delle quali possono riparare la lesione cartilaginea mentre altre hanno come obiettivo la ricostruzione del sito danneggiato.
Tra le prime possiamo ricordare il *debridement* o il lavaggio articolare, lo *shaving* e le tecniche di stimolazione midollare quali le perforazioni, le abrasioni (Fig. 1) e le microfratture (Fig. 2).
Tra le seconde sono da menzionare le tecniche di ricostruzione del difetto cartilagineo con materiale autologo: il trapianto osteocondrale massivo (Fig. 3), la mosaicoplastica (Fig. 4), il trapianto di pericondrio o periostio, il trapianto di condrociti autologhi ed infine l'innesto di prodotti sintetici bioingegnerizzati.
Le lesioni di notevole dimensione del III e IV grado di Outerbridge e le gravi perdite osteocondrali sono le indicazioni più significative per l'utilizzo di metodiche atte alla ricostruzione del difetto.

Il trapianto di condrociti autologhi di prima generazione rappresenta sicuramente uno strumento terapeutico molto interessante, non però privo di notevoli svantaggi. Oltre alle difficoltà connesse alla procedura chirurgica dobbiamo aggiungere quelle legate alla difficoltà di maneggiare la coltura delicata dei condrociti in soluzione liquida. Gli ACI di seconda generazione usano tecniche di ingegneria tissutale per creare tessuto similcartilagineo in un sistema colturale tridimensionale con l'obiettivo di superare tutte le complicanze correlate alla coltura cellulare e alle tecniche chirurgiche precedenti; inoltre

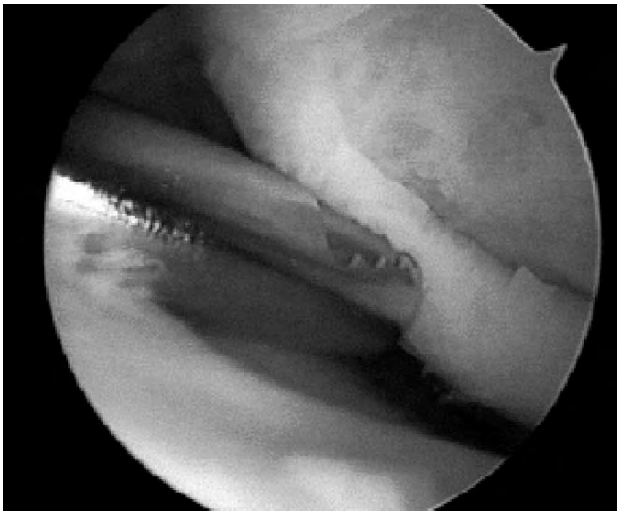

Fig. 1. Tecnica chirurgica di condroabrasione: visualizzazione intraoperatoria artroscopia.

Fig. 2. Tecnica chirurgica di microfratture: visualizzazione intraoperatoria artroscopia.

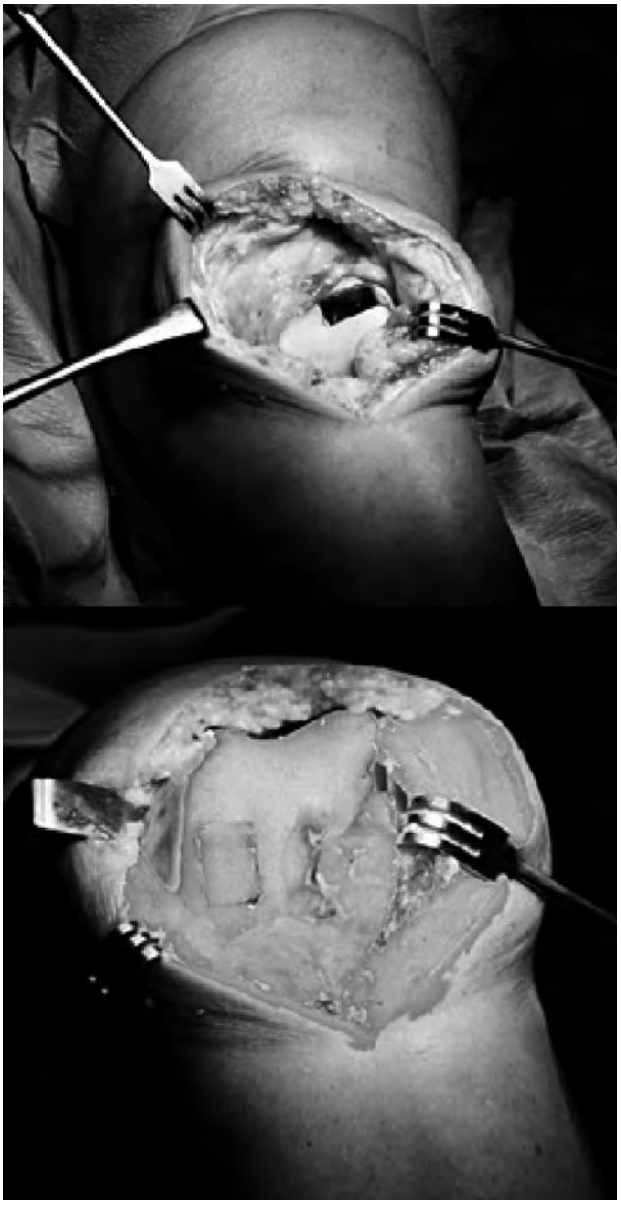

Fig. 3. Tecnica chirurgica di innesto osteocondrale massivo: visualizzazione intraoperatoria.

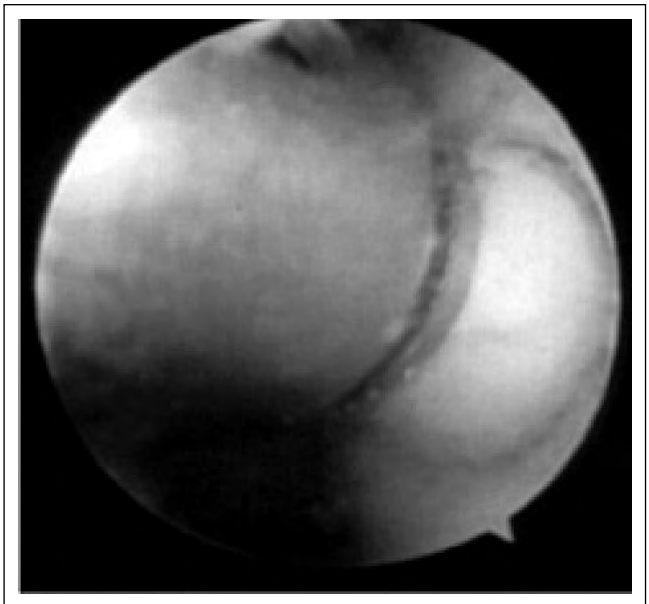

Fig. 4. Tecnica chirurgica di mosaicoplastica: visualizzazione intraoperatoria artroscopia.

l'utilizzo di scaffolds tridimensionali per le colture cellulari permette già una riduzione di esposizione dell'articolazione poiché evita il rivestimento periostale e la sutura, quindi necessita di una minore esposizione articolare con conseguente minore invasività, anche grazie alla possibilità di tecniche di impianto artroscopiche (Fig. 5).

Tra i contro di questa tecnica non si può però omettere la necessità di 2 tempi chirurgici differenti con tutte le implicazioni che ciò comporta.
Gli innesti osteocondrali *cell free* sono stati sviluppati con l'obiettivo di fornire specifici segnali "rigeneratori" alle cellule mesenchimali provenienti dal midollo osseo [14 15].
Attualmente, l'orientamento della bioingegneria tissutale nella riparazione delle lesioni osteocondrali segue due grandi linee d'azione:

1) La riparazione del difetto attraverso l'innesto multiplo di matrici cilindriche, come avviene negli innesti osteocondrali plurimi, che però presenta una limitata capacità di integrazione ed una certa discontinuità della superficie articolare (responsabile dell'incremento della pressione di contatto);
2) L'utilizzo di composti osteocondrali su misura con una forma anatomica che riproduce il contorno della superficie articolare e che potenzialmente riduce l'interfaccia fra le superfici articolari e ristabilisce la normale distribuzione del carico nell'articolazione. In linea di principio, tale concetto è molto interessante, ma risulta essere di difficile realizzazione nella pratica clinica.

Partendo dall'ipotesi che gli scaffolds bioingegnerizzati costituiscano un valido approccio nel trattamento di lesioni osteocondrali e condrali, è stata avviata, previa approvazione del Comitato Etico dell'Istituto Ortopedico Rizzoli e previo consenso informato ottenuto da parte dei pazienti, la sperimentazione clinica di un nuovo tipo di scaffold osteocondrale, la cui logica di progettazione si basa essenzialmente su alcuni principi consolidati nell'ambito della rigenerazione di tessuti del comparto anatomico osteocartilagineo; tali principi si possono ricondurre nella ricerca di strutture affini al tessuto da rigenerare in termini di composizione chimica, biologica e morfologica. Questa matrice tridimensionale è costituita da idrossiapatite e collagene tipo I equino distribuiti su gradiente multistrato ove la percentuale di idrossiapatite risulta prevalente (70%) in direzione dello strato più profondo (sito subcondrale), diminuisce nello strato intermedio (40%) fino a scomparire nello strato superficiale costituito di solo collagene di tipo I in modo da "mimare" il comparto cartilagineo; inoltre, la conformazione dello *scaffold* è in grado di promuovere la neo-formazione di tessuto cartilagineo e di tessuto osseo sub-condrale in maniera guidata nel rispetto della struttura biochimica, morfologica e geometrica del comparto anatomico osteocartilagineo (Fig. 6).

Fig. 5. Tecnica chirurgica di impianto artroscopico di un ACI di seconda generazione: visualizzazione dell'innesto dopo il rilascio del laccio emostatico.

Fig. 6. Tecnica chirurgica di impianto dello Scaffold Osteocondrale a cielo aperto: visualizzazione intraoperatoria.

DISCUSSIONE E CONCLUSIONI

In letteratura non sembra esserci una chiara evidenza scientifica sulla superiorità di una procedura chirurgica rispetto alle altre.
Gli ACI di seconda generazione sono un approccio ben documentato; per diversi tipi di *scaffolds* vi è una valutazione dell'*outcome* clinico con *follow-up* a breve e medio termine. Purtroppo gli studi che riportano risultati ad un *follow-up* maggiore sono ancora pochi a causa del recente sviluppo di queste tecniche e della loro reale applicazione clinica iniziata alla fine degli anni Novanta [10, 16- 20].
Sulla base dei risultati pubblicati, l'impianto di condrociti autologhi su scaffold tridimensionale garantisce risultati comparabili con la tecnica ACI tradizionale, ma riduce la morbidità della procedura.
Infine, i risultati dello studio clinico da noi condotto utilizzando un nuovo *scaffold* nanostrutturato biomimetico per la rigenerazione osteocartilaginea sono molto incoraggianti, dimostrando l'efficacia dell'innesto sia in senso di integrazione che di ripresa funzionale e soddisfazione del paziente [21 22].

BIBLIOGRAFIA

1. Buckwalter JA, Rosenberg LC, Hunziger E**b**. *Articular Cartilage: composition, structure, response to injury and methods of repair*. In: ERWIN JW, ed. *Articular cartilage and knee joint function: basic science and arthroscopy.* New York: Raven Press 1990;19-56.
2. Sgaglione NA, Miniaci A, Gillogly SD, et al. *Update on advanced surgical techniques in the treatment of traumatic focal articular cartilage lesions in the knee*. Arthroscopy 2002;18:9-32.
3. Peterson L, Minas T, Brittberg M, et al. *Two-to 9-years outcome after autologous chondrocyte transplantation of the knee*. Clin Orthop 2000;(374):212-34.
4. Ochi M, Uchio Y, Kawasaki K, et al. *Transplantation of cartilage-like tissue made by tissue engineering in the treatment of cartilage defects of the knee.* J Bone Joint Surg Br 2002;84:571-8.
5. Peterson L, Minas T, Brittberg M, et al. *Two-to 9-years outcome after autologous chondrocyte transplantation of the knee.* Clin Orthop 2000;(374):212-34.
6. Peterson L, Brittberg M, Kiviranta I, et al. *Autologous chondrocyte transplantation. Biomechanics and long-term durability*. Am J Sports Med 2002;30:2-12.
7. Marcacci M, Zaffagnini S, Kon E, et al. *Arthroscopic autologous chondrocyte transplantation: technical note.* Knee Surg Sports Traumatol Arthrosc 2002;10:154-9. Epub 2002 Jan 31.
8. Erggelet C, Sittinger M, Lahm A. *The arthroscopic implantation of autologous chondrocytes for the treatment of full-thickness cartilage defects of the knee joint*. Arthroscopy 2003;19:108-10.
9. Ronga M, Grassi Fa, Bulgheroni P. *Arthroscopic autologous chondrocyte implantation for the treatment of a chondral defect in the tibial plateau of the knee*. Arthroscopy 2004;20:79-84.
10. Giannini S, Buda R, Vannini F, et al. *Arthroscopic autologous chondrocyte implantation in osteochondral lesions of the talus: surgical technique and results*. Am J Sports Med 2008;28.
11. Dandy Dj, Jackson Rw. *The impact of arthroscopy on the management of the disorders of the knee.* J Bone Joint Surg Br 1975;57B:346-8
12. Casscells Sw. *Outerbridge ridges*. Arthroscopy 1990;6:253.
13. Linklater Jm, Potter Hg. *Imaging of chondral defects*. Op Tech Orthop 1997;7:279-88.
14. Wang X, Grogan SP, Rieser F, et al. *Tissue engineering of biphasic cartilage constructs using various biodegradable scaffolds: an in vitro study*. Biomaterials 2004;25:3681-8.
15. Woodfield Tb, Malda J, De Wijn J, et al. *Design of porous scaffolds for cartilage tissue engineering using a three-dimensional fiber-deposition technique*. Biomaterials 2004;25:4149-61.
16. Behrens P, Bitter T, Kurz B, et al. *Matrix-associated autologous chondrocyte transplantation/implantation (MATC/MACI)-5-year follow-up.* The knee 2006;13:194-202.
17. Marcacci M, Berruto M, Brocchetta D, et al. *Articular cartilage engineering with Hyalograft C: 3-year clinical results.* Clin Orthop Relat Res 2005;(435):96-105.
18. Marcacci M, Kon E, Zaffagnini S, et al. *Arthroscopic second generation autologous chondrocyte implantation.* Knee Surg Sports Traumatol Arthrosc 2007;15:610-9.
19. Thermann H, Drissen A, Becher C, et al. *Autologous chondrocyte transplantation in the treatment of articular cartilage lesions of the talus.* Orthopade 2008 Mar.
20. Nehrer S, Domayer S, Dorotka R, et al. *Three-year clinical outcome after chondrocyte transplantation using a hyaluronan matrix for cartilage repair*. European Journal of Radiology 2006;57:3-8.
21. Kon E, Delcogliano M, Filardo G, et al. *Novel nano-composite multi-layered biomaterial for the treatment of multifocal degenerative cartilage lesions*. Knee Surg Sports Traumatol Arthrosc 2009;17:1312-5.
22. Kon E, Delcogliano M, Filardo G, et al. *A novel nano-composite multi-layered biomaterial for treatment of osteochondral lesions: technique note and early stability pilot clinical trial.* Injury 2009;23. (Epub).

Uso di staminali da tessuto periferico: potenzialità rigenerative di emocomponenti leuco-piastrinici per uso topico

F. Biggi, G. Caloprisco*, A. Borean*

RIASSUNTO

Attualmente per indurre stimoli rigenerativi in lesioni di difficile guarigione (ossee, tendinee, cutanee) si utilizzano, oltre alle tecniche di ingegneria tissutale, anche emocomponenti umani come la colla di fibrina, il gel di piastrine e aspirati di midollo osseo. Vari sono i metodi di produzione di questi emocomponenti e diversi sono i livelli di qualità che si possono ottenere. La colla di fibrina fornisce il solo *scaffold*, il gel di piastrine i fattori di crescita e l'aspirato midollare le cellule staminali. La normale fisiologia della rigenerazione vede però coinvolti tutti questi componenti, che difettano nei pazienti portatori di lesioni di difficile guarigione.
Date queste premesse, abbiamo validato e standardizzato una procedura per ottenere un concentrato leuco-piastrinico (CLP) ricco in fibrinogeno, che integra lo stimolo dei fattori di crescita con la presenza di cellule implicate nei processi rigenerativi: monociti e cellule staminali. L'utilizzo del separatore cellulare, per la raccolta da sangue periferico, di questo emocomponente ha permesso di realizzare modificando alcuni parametri di separazione e con manipolazioni minime, un prodotto standardizzato, sicuro, con buone potenzialità rigenerative e a costi contenuti. Tutto nel rispetto della normativa che regola l'utilizzo dei prodotti per medicina rigenerativa: Regolamento (CE) n.1394/2007.

Parole chiave: rigenerazione, fattori di crescita, monociti, cellule staminali, emocomponenti

SUMMARY

Currently to induce regeneration in non-healing lesions (bone, tendon, skin) are used in addition to tissue engineering, also human blood components such as fibrin glue, platelet gel and bone marrow aspirates.
There are various methods of producing these components and have different levels of quality that you can get. The fibrin glue provides the only scaffold, gel platelet the growth factors, and aspirates bone marrow the stem cells. The normal physiology of regeneration involved but sees all these components.
In this context, we validated and standardized a procedure for obtaining a leuco-platelet concentrated (CLP) rich in fibrinogen, which combines the stimulation of growth factors with the presence of cells involved in regenerative processes: stem cells and monocytes.
The cell separator allowed then to realize, by changing some parameters of separation and with minimal manipulation, a product standardized, safe, with good regenerative potential and low cost. All in compliance with governing laws the use of products for regenerative medicine: Regulation (EC) n.1394/2007.

Key words: regeneration, growth factors, monocytes, stem cells, blood components

UOA di Ortopedia e Traumatologia Ospedale San Martino di Belluno, Belluno; * Dipartimento di Immunoematologia e Medicina Trasfusionale Ospedale San Martino di Belluno.

Indirizzo per la corrispondenza:
Francesco Biggi, UOA di Ortopedia e Traumatologia, Ospedale San Martino, viale Europa 22, 32100 Belluno. Tel. +39 0437 516490. Fax +39 0437 516492. E-mail: francesco.biggi@ulss.belluno.it

INTRODUZIONE

Da alcuni anni grande interesse stanno suscitando i risultati, in diversi ambiti clinici, di studi che sembrano preannunciare lo sviluppo di una nuova prospettiva terapeutica: la riparazione dei tessuti mediante applicazione, infusione o iniezione intraparenchimale di alcuni tipi di cellule coinvolte nella rigenerazione, come cellule staminali, monociti e piastrine [1-3].
Altamente innovativa appare l'ambizione di controllare i processi cellulari e l'abilità di raccogliere, modificare, amplificare e attivare cellule, rendendole capaci di restaurare strutture e funzioni tissutali. Questo è reso possibile dalla manipolazione cellulare che può essere più o meno complessa in relazione al tipo e grado di modificazione che il processo produttivo implica nel prodotto cellulare o tissutale e che è normata dal Regolamento CE n. 1394/2007. I due criteri presi in considerazione nel Regolamento CE n. 1394/2007 per distinguere i prodotti di medicina rigenerativa assimilabili ai farmaci da quelli non assimilabili sono: 1) il grado di manipolazione; 2) la relazione fra origine delle cellule del prodotto e sede di applicazione. Mentre il primo criterio risulta ben definito ed è chiaramente codificato nell'Allegato I del Regolamento CE 1394/2007, il secondo è meno definito e si presta a diverse interpretazioni.
In questo contesto da oltre dieci anni l'U.O. di Ortopedia e il Dipartimento di Medicina Trasfusionale di Belluno, collaborano per la produzione e applicazione di emocomponenti da sangue periferico per uso topico-rigenerativo, in grado di adiuvare la riparazione di lesioni tissutali di difficile guarigione (osso, legamenti, tendini, cartilagine e cute) [4].
Scopo: obiettivo del lavoro degli ultimi anni è stato quindi la standardizzazione e validazione di una procedura per ottenere un concentrato leuco-piastrinico (CLP) ricco in fibrinogeno, dove

fossero presenti gli elementi cellulari e molecolari più importanti della rigenerazione. La qualità di un "prodotto" per uso rigenerativo è sempre legata alle sue caratteristiche biologiche come composizione, concentrazioni cellulari e molecolari, *status* di attivazione. Per questo motivo si è cercato di dimostrare che le caratteristiche biologiche del CLP attive nella rigenerazione sono, entro certi limiti, prevedibili, standardizzabili e sicure, e permettono di delimitare i confini entro cui il CLP secondo i parametri di qualità noti dalla letteratura, risulta terapeuticamente efficace. Parallelamente si è voluto dimostrare che il CLP è un emocomponente non assimilabile ad un farmaco, poiché generato con tecniche di "manipolazione minima" come specificato dal Regolamento CE n. 1394/2007. Distinzione questa essenziale per la collocazione normativa dell'emocomponente proposto, che vincola il suo utilizzo e la diffusa fruibilità.

MATERIALI E METODI

La produzione dell'emocomponente ad uso rigenerativo proposto prevede l'utilizzo di un separatore cellulare Haemonetics MCS+ (Haemonetics Corp., Braintree, MA, USA), un circuito per la raccolta delle cellule staminali periferiche e un protocollo di separazione modificato. Alla fine del prelievo, si ottengono in sacche separate due emocomponenti intermedi, plasma e CLP. Il CLP viene arricchito successivamente, di proteine (fibrinogeno, fibronectina) contenute nella frazione insolubile del crioprecipitato ottenuto dal plasma raccolto. Se necessario (applicazioni ripetute nel tempo), il CLP arricchito di crioprecipitato può essere frazionato sterilmente in più aliquote e crioconservato per un anno previa aggiunta di un criopreservante che mantiene la vitalità cellulare.
Il CLP per essere efficace terapeuticamente sulle lesioni, deve essere attivato. L'attivazione viene indotta con trombina autologa, ottenuta dallo stesso paziente, che determina la formazione di una matrice di fibrina nelle cui maglie rimangono bloccate le cellule e le piastrine attivate. L'emocomponente, in forma di gel, può essere applicato sulla lesione per semplice apposizione includendo o meno tessuto osseo, oppure per infiltrazione nella compagine del tessuto come nel caso di lesioni tendinee, legamenti e dei dischi intervertebrali. In alcuni specifici casi motivi tecnico-operativi impongono una consistenza del "prodotto" molto superiore a quella del gel, che permetta al chirurgo di modellare, far aderire e se necessario suturare il "prodotto" attivato sulla lesione, ma soprattutto operare endoscopicamente in siti come le cavità articolari. Proprio per soddisfare questa esigenza, in collaborazione con il Dipartimento di Medicina Trasfusionale, è stata recentemente implementata una procedura per produrre dal gel leuco-piastrinico una membrana leuco-fibrino-piastrinica applicabile ad esempio in lesioni cartilaginee articolari di natura degenerativa e/o post-traumatica. La membrana, costituita dalle componenti cellulari e molecolari che normalmente intervengono nella rigenerazione, viene prodotta senza manipolazioni estensive e senza apertura del sistema, ma in perfetta continuità con la produzione del gel, mediante semplici processi di centrifugazione in sistema chiuso.

RISULTATI

In sintesi i risultati dei conteggi sugli emocomponenti studiati (45 procedure) dimostrano un incremento di concentrazione per tutte le tipologie cellulari, con i più alti fattori di arricchimento proprio per le popolazioni mononucleate (Tab. I). La procedura adottata permette di ottenere un CLP molto ricco in PLT che correlano significativamente con la concentrazione dei fattori di crescita piastrinici (PDGF-AB, TGF-β1), dopo attivazione con trombina.
Le correlazioni evidenziate (Tab. I) fra le concentrazioni delle cellule Pre-raccolta e del CLP consente una stima dei livelli di concentrazione per singola popolazione cellulare in ogni singolo paziente. Questa dipendenza dimostra come la configurazione di separazione adottata possa fornire un'emocomponente di composizione prevedibile, con la possibilità di stimare cosa e quanto si va ad applicare sul tessuto leso, a tutto vantaggio della qualità della terapia. Studi di caratterizzazione del CLP prodotto hanno permesso di verificare inoltre una significativa presenza di cellule staminali CD34+ (81.3 ±26.7 /μL) un importante progenitore emopoietico/endoteliale, cellule ottenute senza preventiva stimolazione con fattori di crescita emopoietici del paziente, e processando un volume ematico relativamente basso (1544 ±191 mL). La discreta correlazione (r = 0.52) rilevata nel CLP fra cellule mononucleate e CD34+ permette un'agevole stima della concentrazione dei progenitori CD34+ raccolti con il separatore cellulare, confermando efficacia e standardizzazione della procedura di separazione adottata. I saggi clonogenici effettuati sui CLP hanno evidenziato che l'87% degli emocomponenti testati danno origine a *Colony Forming Units* (CFU) contabili, dimostrando che i progenitori CD34+ implicati nella formazione delle CFU, sono funzionali nei CLP che hanno dato crescita clonale. La caratterizzazione fenotipica delle CFU cresciute nei terreni liquidi seminati con aliquote di CLP e coltivati per 72 ore indicano che le cellule che compongono le CFU esprimono un pattern tipicamente mesenchimale: CD105(SH2)-endoglina+, CD73(SH3/4)+, KDR+, Collagene I°+, CD33+, CD34- (5).
Per quanto riguarda la membrana leuco-fibrino-piastrinica nella matrice fibrinica rimangono incluse la quasi totalità delle cellule

Tab. I. Composizione cellulare dei concentrati leuco-piastrinici (CLP), comparazione e correlazione con i controlli Pre-raccolta (n = 45).

	Pre-raccolta	CLP	Fattore di arricchimento	Coefficente di correlazione (r)
PLT (x 10^3/μL)	274 ±64	4454 ±1239 *	16.6 ±4.2	0.58 **
WBC (x 10^3/μL)	6.37 ±1.7	80.9 ±24 *	13 ±3.3	0.57 **
MN (x 10^3/μL)	2.3 ±0.5	64.4 ±15.2 *	28.3 ±5.5	0.61 **

*PLT, piastrine; WBC, white blood cells; MN, cellule mononucleate totali. I dati sono rappresentati come media ±SD. Comparazione, * p<0.001 CLP vs. Pre-raccolta. Correlazione (r) CLP / Pre-collection, ** p<0.001. Livello di significatività p<0.05.*

presenti nel CLP realizzando elevate concentrazioni, di piastrine e in particolare di cellule mononucleate pari a 124 ±58 x10^6 /mL di cui 199 ±66 x10^3 /mL CD34+. È possibile realizzare questa composizione cellulare grazie al prelievo con il separatore, che consente di concentrare rispetto al sangue del paziente le cellule di interesse rigenerativo; piastrine contenenti fattori di crescita, monociti e cellule staminali CD34+ parte delle quali in grado di differenziarsi in endotelio. La matrice fibrinica della membrana, risultato dell'arricchimento in fibrinogeno e della successiva attivazione e centrifugazione del CLP, permette di ottenere membrane con ottime proprietà di elasticità, deformabilità, modellabilità, adesività e resistenza meccanica grazie al contenuto in fibrina, quindi facilmente applicabili endoscopicamente.

CONCLUSIONI

In conclusione, l'emocomponente presentato è un'evoluzione dei tradizionali emocomponenti piastrinici utilizzati a scopi rigenerativi, in quanto aggiunge allo stimolo dei GFs delle piastrine la presenza di altri componenti cellulari implicati nei processi di rigenerazione. L'inaspettata resa di cellule staminali CD34+, ottenuta senza stimolo pre-raccolta, aumenta la complessità dell'emocomponente e arricchisce l'interazione con il tessuto. Questo potrebbe configurare un metodo alternativo, agevole e meno invasivo di raccolta delle CD34+ per scopi rigenerativi, rispetto al prelievo di midollo osseo, anche in considerazione delle minime manipolazioni necessarie per ottenere l'emocomponente finale. Recenti evidenze scientifiche hanno dimostrato che le cellule CD34+, originate dal midollo osseo, sono normalmente reclutate attraverso il sangue periferico nelle sedi di lesione tissutale [6-8]. A questo si deve aggiungere che il reclutamento nella lesione è sollecitato fisiologicamente da molti fenomeni reattivi come l'ipossia, l'aggregazione piastrinica, l'attivazione monocita/macrofago attraverso la secrezione di citochine. Nel tessuto danneggiato poi le cellule CD34+ interagendo con piastrine, monociti e cellule residenti contribuiscono direttamente, differenziandosi in endotelio, alla neoangiogenesi processo chiave della riparazione. Si configura quindi, per le cellule staminali CD34+, una continuità midollo-vasculo-tissutale che le rende parte strutturale e funzionale del tessuto in riparazione. L'emocomponente proposto, applicato in forma di gel, non fa che mimare le risposte fisiologiche che si verificano nel corso della riparazione di una lesione, quali l'attivazione della cascata coagulatoria con formazione del clot fibrinico, l'aggregazione piastrinica con liberazione di GFs e apportando in sede cellule che normalmente partecipano alla rigenerazione. Contrariamente alle manipolazioni estese, come l'espansione ex-vivo di cellule per strutturare parti di tessuto da applicare successivamente dove sono mancanti, l'intento della nostra procedura è di "costruire" localmente il tessuto mancante. Questo obiettivo viene raggiunto portando in sede di lesione cellule e citochine che partecipano alla riparazione sollecitando le riserve funzionali dell'organismo. Proprio per questa continuità midollo-vasculo-tissutale, e il rispetto della manipolazione minima, riteniamo che il CLP debba essere collocato non fra i presidi farmaceutici ma fra gli emocomponenti e quindi soggetto alla legislazione trasfusionale (legge 219 del 21 ottobre 2005). Questo permetterà di utilizzare il CLP per scopi rigenerativi tissutali senza dover ricorrere a strutture produttive di elevato impatto tecnologico ed economico (*cell-factory*); di contenere i costi, pur assicurando tutte le caratteristiche di qualità, efficacia e sicurezza del prodotto; e, soprattutto, potrebbe rendere più agevole e diffusamente utilizzabile questa tecnologia.

BIBLIOGRAFIA

1. Matsumoto T, Kawamoto A, Kuroda R, et al. *Therapautic potential of vasculogenesis and osteogenesis promoted by peripheral blood CD34-positive cells for functional bone healing.* Am J Pathol 2006;169:1440-57.
2. Tei K, Matsumoto T, Mifune Y, et al. *Administrations of peripheral blood CD34-positive cells contribuite to medial collateral ligament healing via vasculogenesis*. Stem Cells 2008;26:819-30.
3. Virchenko O, Aspemberg P. *How can one platelet injection after tendon injury lead to a stronger tendon after 4 weeks*. Acta Orthop 2006;77:806-12.
4. Caloprisco G, Borean A, De Angeli S, et al. *New method to produce hemocomponents for regenerative use by peripheral blood: Integration amoung pletelet growth factors monocytes and stem cells.* Transf Apheres Sci 2010;42:117-24.
5. Kasten P, Vogel J, Luginbuhl R, et al. *Influence of platelet-rich plasma on osteogenic differentiation of mesenchymal stem cells and ectopic bone bone formation in calcium phosphate ceramics.* Cells Tissues Organs 2006;183:68-79.
6. Sainz J, Sata M. CXCR4 *a key modulator of vascular progenitor cells*. Arterioscler Thromb Vasc Biol 2007;27:263-5.
7. Zampetaki A, Kirton JP, Xu Q. *Vascular repair by endothelial progenitor cells*. Cardiovasc Research 2008;78:413-21.
8. Rafii DC, Psaila B, Butler J, et al. *Regulation of vasculogenesis platelet-mediated recruitment of bone marrow derived cells.* Arterioscler Thromb Vasc Biol 2008;28:217-22.

Overview

P. Volpi, M. Denti, C. Bait, M. Cervellin, E. Prospero

RIASSUNTO

Il ricorso all'utilizzo di nuovi biomateriali e biotecnologie in ortopedia è ormai divenuta un'importante realtà nella pratica chirurgica.
I biomateriali, nell'ambito della chirurgia del ginocchio, ricoprono un ruolo di notevole importanza sia nella chirurgia artroscopica che nella chirurgia protesica.
Sempre più spesso ci troviamo di fronte a casi clinici complessi come le revisioni protesiche e casi di gravi deformità, per cui può essere indicato l'utilizzo di componenti protesiche particolari.
Nella chirurgia artroscopica, il ricorso all'impiego di nuovi biomateriali per la ricostruzione legamentosa è una pratica che viene riproposta negli anni e che va col tempo rivalutata viste le esperienze degli anni precedenti.
Per quanto concerne le biotecnologie , anche il loro utilizzo sta sempre più diffondendosi nell'ambito ortopedico; un campo in continua evoluzione è quello delle cellule staminali e dei fattori di crescita che vengono impiegati nel trattamento dei difetti osteocartilaginei e meniscali.
Passi avanti notevoli sono stati fatti anche sull'utilizzo e sullo sviluppo di nuove tecniche chirurgiche, come la ricostruzione artroscopica del LCA a doppio fascio, che potrebbe essere in grado di ripristinare al meglio l'anatomia del ginocchio e il ricorso all'utilizzo della chirurgia navigata non solo nella chirurgia protesica ma anche nella chirurgia artroscopica o nelle osteotomie.

Parole chiave: biometriali, biotecnologie, ginocchio

SUMMARY

Recourse to the use of new biotechnologies and biomaterials in orthopaedic has become an important reality in surgical practice.
Biomaterials, in knee surgery, play an important role both in arthroscopic surgery in which prosthetic surgery.
Increasingly we are faced with clinical situations such as prosthetic revision and cases of severe deformity, which may be indicated using special prosthetic components.
Even in arthroscopic surgery, the use of new biomaterials for ligament reconstruction is a practice that was revived in the years and which is re-evaluated over time given the experiences of previous years.
With regard to biotechnology, are also increasingly in the orthopaedic scope; a field in continuous evolution is that of stem cells and growth factors that are used to treat bone, cartilage and meniscus defects.
Considerable progress has also been made on the use and development of new surgical techniques such as arthroscopic ACL reconstruction with double bundle, wich may be able to restore the anatomy of the knee and the best recourse to the use of surgery navigated not only in prosthetic surgery but also in arthroscopic surgery or osteotomy.

Key words: biomaterials, biotechnologies, knee

Istituto Clinico Humanitas – IRCCS, Unità di Chirurgia del Ginocchio e di Traumatologia dello Sport, Rozzano, Milano

Indirizzo per la corrispondenza:
Piero Volpi, Istituto Clinico Humanitas – IRCCS, Unità di Chirurgia del Ginocchio e di Traumatologia dello Sport, Via Manzoni 56, 20086 Rozzano, Milano. Tel. +39 02 82244680. Fax +39 02 82244692. E-mail: piero.volpi@humanitas.it

Il ricorso sempre più frequente all'utilizzo di nuovi biomateriali e l'applicazione di nuove tecnologie in ortopedia sono ormai divenuti una importante realtà nella pratica chirurgica quotidiana.
Le case produttrici, al giorno d'oggi, sono in grado di mettere a disposizione del chirurgo una gamma infinita di materiali e di strumentari per poter rendere sempre più agevole l'approccio chirurgico al segmento interessato.
Nella chirurgia del ginocchio, la continua ricerca di nuove tecnologie e l'introduzione di nuovi materiali rivestono un ruolo di notevole importanza sia nella chirurgia artroscopica che nella chirurgia artrotomica.
Sempre più frequentemente ci troviamo di fronte a casi clinici complessi con deformità assiali importanti, pazienti che devono subire reinterventi, pazienti che riferiscono allergie a metalli (nichel, cromo) per cui può essere indicato il ricorso all'utilizzo di biomateriali specifici o il ricorso all'applicazione di opportune biotecnologie.
Nell'ambito della chirurgia artrotomica, la maggior parte dell'attenzione dei ricercatori si è concentrata sulla chirurgia protesica.
Nell'ambito dei biomateriali, la ricerca è continua da parte dei bioingegneri per trovare nuovi materiali biocompatibili con caratteristiche sempre più simili al tessuto osseo, che offrano una buona osteointegrazione, sempre più resistenti all'usura con coefficienti di attrito sempre minori.
Negli ultimi anni, sono stai introdotti in chirurgia ortopedica nuovi materiali come il tantalio trabecolare, il titanio poroso ed il titanio trabecolare. Il tantalio trabecolare, introdotto da qualche anno, ha una struttura geometricamente simile all'osso spongioso (Fig. 1); quest'ultima sembra favorire l'osteointegrazione all'interfaccia



Fig. 1. Microstruttura del *trabecular metal.*

protesi-osso. I risultati avuti sino ad ora sulla osteointegrazione sono incoraggianti [1 2], ma andranno comunque valutati in futuro, quando saranno possibili studi con un maggior numero di pazienti e a distanza di tempo dall'impianto.

Il titanio trabecolare ed il titanio poroso sono due materiali di più recente introduzione nel campo ortopedico e per avere risultati clinici attendibili è sicuramente necessario ancora del tempo.

Il tantalio trabecolare può essere fornito dalle case produttrici anche sottoforma di blocchi di diverse forme e spessori (Figg. 2-3); si è visto che essi possono essere molto utili in caso di pazienti con grosse deformità, con gravi difetti ossei, soprattutto durante le revisioni protesiche, sia a livello femorale, tibiale o rotuleo; tramite questo blocchi in tantalio trabecolare si riuscirebbero a riempire i difetti ossei creando così un'impalcatura in grado di integrarsi con

Fig. 2. Blocchi in *trabecular metal* tibiali.



Fig. 3. Blocchi in *trabecular metal* femorali.

l'osso sottostante che impedirebbe l'affondamento delle componenti protesiche.

Oltre allo sviluppo di nuovi materiali, le case produttrici si sono da tempo dedicate alla ricerca per lo sviluppo del *design* protesico, arrivando al giorno d'oggi ad avere a nostra disposizione una serie di impianti sempre più vasta e completa, tra cui, di recente introduzione, le protesi femoro-rotulee [3] e le protesi sesso specifiche (*gender*); in particolare l'attenzione si è concentrata soprattutto su queste ultime, le quali, tramite opportune modifiche eseguite sulla componente protesica femorale, sembrerebbe meglio rispecchiare l'anatomia femminile [4-6] e quindi aiutare il chirurgo nella scelta della taglia protesica definitiva limitando così la possibilità di avere disturbi femoro-rotulei nel post-operatorio.

Andranno comunque eseguiti lavori a più ampia scala negli anni a venire per confermare i buoni risultati ottenuti in questi primi anni.

Anche nel campo della chirurgia artroscopica il ricorso a nuove tecnologie e biomateriali è in continuo aumento.

L'attenzione si è concentrata soprattutto sulla possibilità di ricostruire in maniera biologica parti dell'articolazione lesionate o rimosse durante interventi precedenti, come i menischi, la cartilagine e i legamenti crociati

Non si può quindi non parlare del ricorso sempre più frequente alle cellule staminali e ai fattori di crescita, campo in continua evoluzione e ricerca, che sembra promettere di risolvere molte patologie fino ad ora considerate senza trattamento specifico.

Molti danni cartilaginei e meniscali, oggigiorno possono essere trattati utilizzando l'innesto locale di cellule staminali su appositi substrati o attraverso infiltrazione locale; questo, secondo i risultati di recenti studi sembra permettere la rigenerazione di tessuto cartilagineo [7] fino alla riparazione del danno attrarverso la differenziazione di filoni di cellule totipotenti.

Questi risultati vanno valutati attentamente, perché le cellule staminali potrebbero essere la soluzione a numerose patologie articolari, senza comunque abusarne e farne uso smodato prima di avere ulteriori conferme cliniche.

Una continua attenzione è riservata anche alla ricostruzione legamentosa, finalizzata a ricercare un sito donatore ideale per rendere sempre meno fastidioso il problema della morbidità del sito donatore e allo sviluppo di nuove tecniche chirurgiche per eseguire ricostruzioni legamentose il più possibile anatomiche.

Da anni si cerca di trovare un'alternativa alla ricostruzione legamentosa con *autograft*; a nostra disposizione ci sono gli *allograft*, soprattutto congelati, che permettono di avere a disposizione un buon substrato per la ricostruzione legamentosa anche se con il limite della possibile trasmissione di malattie virali.

Per ovviare a questo inconveniente, da anni si sta cercando di trovare un materiale sintetico adatto alla ricostruzione legamentosa che abbia le stesse caratteristiche di un trapianto autologo; i risultati clinici negli anni passati non sono stati incoraggianti, in quanto spesso ci sono stati fenomeni di fallimento dopo ricostruzione con legamenti sintetici anche se alcune esperienze hanno comunque offerto delle basi di partenza per continuare la ricerca in questo settore.

Negli ultimi anni si è assistito anche ad una evoluzione continua delle tecniche chirurgiche; se fino ad alcuni anni fa la ricostruzione legamentosa (legamento crociato anteriore) veniva effettuata

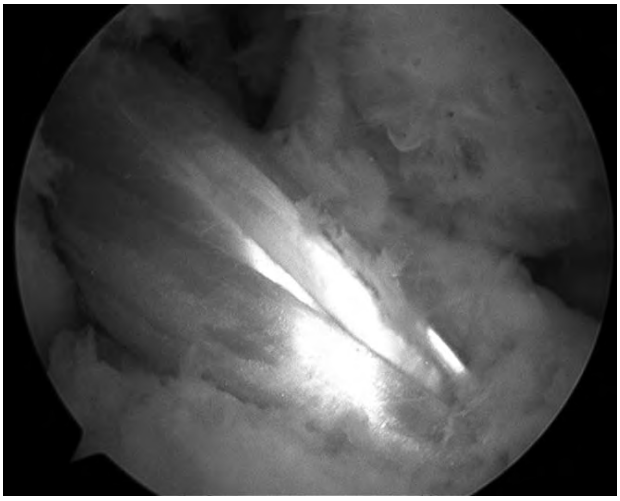

Fig. 4. Ricostruzione LCA con tecnica a doppio fascio.

esclusivamente con la tecnica di ricostruzione a monofascio, oggi si tende a prendere sempre più in considerazione la possibilità di ricostruire il legamento con la tecnica a doppio fascio [8-9] (Fig. 4), che dal punto di vista anatomico sembrerebbe dare risultati che si avvicinano molto di più alla normalità offrendo una stabilità ottimale del ginocchio ai diversi gradi di flesso-estensione, maggior resistenza ai carichi rotatori [10] e agevolando l'osteointegrazione.

Una parentesi importante va ancora riservata alla chirurgia computer assistita; da molti anni accompagna la chirurgia ortopedica e viene utilizzata soprattutto nella chirurgia protesica per valutare la cinematica articolare, stabilendo le dimensioni dei segmenti scheletrici in esame, i rapporti articolari e valutando le deformità; è inoltre d'aiuto in quanto permette di constatare il corretto posizionamento delle componenti protesiche durante l'intervento chirurgico con l'opportunità di correggere in tempo reale l'orientamento delle componenti stesse.

Di recente si stanno aprendo nuove frontiere all'utilizzo del navigatore anche nella chirurgia non protesica; sembra infatti possa essere applicato anche in altri interventi chirurgici, come nella ricostruzione legamentosa o nelle osteotomie valutando così in tempo reale l'orientamento dei tagli e dei tunnel ossei e potendo adattare meglio la tecnica chirurgica all'anatomia del singolo paziente.

Tutte queste innovazioni, rappresentano un'arma importante a disposizione del chirurgo ortopedico per poter gestire al meglio il paziente affetto da una patologia al ginocchio, non dimenticando che l'esperienza del chirurgo e la corretta indicazione all'intervento chirurgico risultano comunque essere fattori essenziali e solo l'insieme di tutte queste condizioni può garantire un buon risultato.

BIBLIOGRAFIA

1. Minoda Y, Kobayashi A, Iwaki H, et al. *Comparison of bone mineral density between porous tantalum and cemented tibial total knee arthroplasty components*. J Bone Joint Surg Am. 2010;92:700-6.
2. Harrison AK., Gioe TJ., Simoncelli C., et al. *Do porous tantalum implants help preserve bone?: evaluation of tibial bone density surrounding tantalum tibial implants in TKA*. Clin. Orthop Relat Res 2010;12.
3. Gupta RR, Zywiel MG, Leadbetter WB, et al. *Scientific evidence for the use of modern patello-femoral arthroplasty.* Expert Rev Med Devices. 2010;7:51-66.
4. Shrinand V. Vaidya, MS,* Chitranjan S, et al. *Anthropornetric measurements to design totalknee prostheses for the indian population*. The Journal of Arthroplasty 2000;15.
5. Rick P. Csintalan, MD, Michele M. Schulz, et al. *Gender differences in patellofemoral.* Joint Biomechanics Clinical Orthopaedics and Related Research 402:260-26b. © 2002 Lippincott Williams & Wilkins, Inc.
6. Hitt, MD, John R. Shurman II, et al. *Anthropometric measurements of the human knee: correlation to the sizing of current knee arthroplasty systems kirby.* J Bone and J Surg 2003;85 Suppl. 4:155-22.
7. Nejadnik H, Hui JH, Choong EP, et al. *Autologous bone marrow-derived mesenchymal stem cells versus autologous chondrocyte implantation: an observational cohort study.* Am J Sports Med. 2010;14. [Epub ahead of print]
8. Volpi P, Denti M. *Double Bundle reconstruction of the anterior cruciate ligament using the transtibial technique.* Arthroscopy 2009;24:1190-4.
9. Crawford C, Nyland J, Landes S, et al. *Anatomic double bundle ACL reconstruction: a literature review*. Knee Surgery, Sports Traumatology, Arthroscopy 2007:15:946-64.
10. Yagi M., Wong EK, Kanamori A, et al. *Biomechanical analysis o fan anatomic anterior ligament reconstructio*n. Am J Sport Med 2002;30:660-6.

L'impiego del tantalio nelle revisioni di artroprotesi di ginocchio

C. Fabbriciani, V. Izzo, V. De Santis, G. Milano, G. Gasparini*

RIASSUNTO

L'impiego dei coni in tantalio (TMT) nelle revisioni di artroprotesi di ginocchio consente una migliore gestione delle perdite ossee più gravi, ponendosi come alternativa, in alcuni casi, ai trapianti ossei strutturati ed alle protesi tumorali, sebbene non sia ancora ben definito in letteratura la migliore opzione di trattamento di tali perdite ossee.

32 coni in tantalio, 19 tibiali e 13 femorali sono stati utilizzati in 45 revisioni di artroprotesi di ginocchio, 27 L-CCK®, 5 RHK®. I criteri di inclusione sono stati: perdite ossee di tipo IIb-III (AORI). I coni sono stati posizionati secondo la tecnica della "*3-point fixation*". Tutti i pazienti sono stati seguiti mediante valutazione clinica e radiografica con un FU medio di 5.1 aa (*range* 4.2-7.4). Il punteggio HSS è passato dal valore medio preoperatorio di 31 a quello di 88 postoperatorio (sopravvivenza 94%). Lo studio radiografico, (Knee-Society), ha documentato, sempre, segni di osteointegrazione con sclerosi all'interfaccia osso-coni. Linee di radiotrasparenza non progressive sono state evidenziate a livello dell'interfaccia coni-osso in 9 casi.

I risultati clinici descritti in letteratura, cui si aggiunge la nostra casistica, dimostrano come l'impiego di coni in tantalio rappresenti una valida alternativa nel trattamento di gravi perdite ossee. L'utilizzo della tecnica "*3-point fixation*" ha dimostrato risultati soddisfacenti ad un FU di 5 anni, sebbene siano necessari ulteriori casistiche con FU più lunghi e studi comparativi per determinarne la reale efficacia.

Parole chiave: revisione, artroprotesi, bone loss, tantalio

SUMMARY

The use of Tantalum cones (TMT) in revisions of total knee arthroplasty allows a better management of severe bone loss, which ranks as an alternative to allografts or tumor prosthesis. The best treatment of such "bone defects" is not yet well described in literature.

Thirty-two Tantalum cones, 19 tibial and 13 femoral were used in 45 revisions of total knee arthroplasty, 27 CCK-L®, 5 RHK®. Inclusion criteria were: IIb-III bone defects (AORI). The surgical technique consists in the placement of cones using the "3-point fixation technique". All patients were followed by clinical and radiographic evaluation for an average FU of 5.1 aa (range 4.2-7.4). The HSS score increased from preoperative average of 31 to 88 postoperative (survival 94%). Radiographic study, (Knee-Society), demonstrated, in all cases, signs of bony-ingrowth. No-progressive radiolucent lines were observed at bone-cones interface in 9 cases.

The clinical results reported in the literature, according to our study, demonstrate that Tantalum cones represent a true option in the treatment of severe bone defects. The use of "3-point fixation technique" showed satisfactory results at 5 years FU, but further analysis with longer FU and comparative studies are necessary to establish its efficacy.

Key words: revision, arthroplasty, bone loss, tantalum

INTRODUZIONE

Numerosi studi di analisi di sopravvivenza delle artroprotesi di ginocchio evidenziano come il numero delle revisioni tenda ad aumentare del 22% ogni anno [1-5]. Mentre i risultati clinici degli impianti primari sembrano eccellenti, con percentuali superiori al 94% a 10 anni di *follow-up* [1 6-8], quelli delle revisioni di artroprotesi di ginocchio risultano inferiori all'80% [9].

Il buon esito dell'intervento di revisione di un'artroprotesi totale di ginocchio dipende dalla corretta gestione intraoperatoria di varie problematiche quali la perdita di sostanza ossea, l'instabilità articolare (in termini di bilanciamento legamentoso e di bilanciamento degli spazi in flessione ed estensione), il posizionamento delle componenti, l'ancoraggio delle stesse all'osso residuo, la scelta dell'impianto e del grado di vincolo. Agli inizi degli anni '90 lo sviluppo di impianti da revisione modulari ha consentito di far fronte alla innumerevole varietà di quadri intraoperatori che, a volte imprevedibilmente, si rendono manifesti dopo aver rimosso una protesi mobilizzata. L'introduzione di nuovi biomateriali utilizzati per blocchi modulari metallici di varia morfologia (a cuneo, a parallelepipedo) e dimensione (emipiatto tibiale, piatto tibiale intero), di camma femorale e inserto tibiale con vari gradi vincolo, di steli endomidollari con diametri e lunghezze variabili, retti o con *off-set*, cementati o non, di coni metallici metafisari, ha limitato notevolmente le potenziali cause di mobilizzazioni legate all'impiego di impianti monoblocco a cerniera [10 11].

La presenza di un deficit osseo caratterizza tutte le revisioni di artroprotesi di ginocchio. Talvolta la perdita è minima e il patrimonio osseo residuo supporta da solo le componenti protesiche. Nella gran parte dei casi, però, le perdite ossee sono tali da com-

Istituto di Clinica Ortopedica, Università Cattolica del Sacro Cuore, Roma; * Università della Magna Graecia, Catanzaro

Indirizzo per la corrispondenza:
Vincenzo Izzo, Istituto di Clinica Ortopedica-Università Cattolica del Sacro Cuore, l.go A. Gemelli 8, 00168 Roma. Tel. +39 06 30154353. E-mail: vincenzo.izzo@hotmail.it

promettere la stabilità dell'impianto. Ciò è correlato a vari fattori: l'osteolisi periprotesica (specie in corso di infezione), l'effetto meccanico della mobilizzazione delle componenti, perdita ossea iatrogena legata all'espianto della protesi (particolarmente estesa nei casi settici), le eccessive resezioni ossee richieste da alcuni strumentari ancillari sia negli impianti primari che da revisione, l'effetto meccanico dello spaziatore in cemento nei pazienti infetti trattati in due tempi [10].

La variabilità in merito alla sede e dimensione delle perdite ossee ha portato allo sviluppo di numerose tecniche volte al conseguimento di un'ottimale stabilità dell'impianto protesico dopo ripristino del patrimonio osseo. Non va dimenticato che tali soluzioni hanno indicazioni diverse anche in relazione all'età ed alle richieste funzionali del paziente. Le opzioni di trattamento sono rappresentate dal cemento [12], dagli innesti ossei autologhi o allogenici in piccoli frammenti [13], dai blocchetti e coni metallici, dai trapianti di banca massivi [14], e più recentemente dai coni in tantalio. Impianti a cerniera o protesi oncologiche vengono riservati a deficit ossei massivi con gravi instabilità [5 15].

MATERIALI E METODI

Dal novembre 2003 al dicembre 2008 sono stati impiantati 32 coni di riempimento metafisario in tantalio, 19 tibiali e 13 femorali, in 45 revisioni di artroprotesi di ginocchio (13 ginocchia). In 4 casi si trattava di re-revisioni di artroprotesi. Tutte le revisioni sono state eseguite da due chirurghi esperti. I pazienti inclusi nel nostro studio presentavano un'età media di 71.1 anni (*range* 58-89 anni) al momento della revisione con coni metafisari.

Le indicazioni all'intervento di revisione comprendevano: mobilizzazioni settiche con reinpianto in 2 tempi (5 ginocchia), mobilizzazione asettica (9), grave osteolisi tibiale (3), o femorale (1), artroprotesi dolorosa (1), grave instabilità dell'impianto (2).

La perdita del patrimonio osseo è stata classificata secondo la classificazione dell'*Anderson Orthopaedic Research Institute* (AORI) [8 15]. Sulla base della valutazione intraoperatoria, 8 ginocchia presentavano perdite di tipo III, e 5 di tipo IIb. Le perdite ossee di tipo IIB comprendevano perdite moderate o gravi dell'osso trabecolare di entrambi i condili femorali ed emipiatti tibiali, con parziale assenza di osso corticale. Le perdite di tipo III interessavano, invece, la metafisi femorale o tibiale, "difetti" cavitari o con assenza sutotale dell'osso corticale (Fig. 1).

Tutti i pazienti sono stati seguiti prospetticamente a 1, 3, 6, 12 mesi e successivamente dopo ogni anno. La funzionalità articolare è stata registrata nell'immediato preoperatorio e lungo tutto il *follow-up* dallo stesso esaminatore secondo il sistema di valutazione dell'HSS (*Hospital fo Special Surgery Score*).

La valutazione radiografica è stata eseguita mediante esame radiografico in 2 proiezioni, dall'immediato postoperatorio fino all'ultimo *follow-up*, secondo la scheda della Knee Society [10]. Linee e aree di radiotrasparenza, stabili o progressive, all'interfaccia coni-osso sono state esaminate a ciascun controllo clinico. La valutazione clinica e radiografica è avvenuta con un *follow-up* medio di 4,8 anni (*range* 3,6-5,4).

Gli impianti protesici utilizzati in questo studio in associazione ai coni in tantalio comprendevano 9 protesi a cerniera (Rotating Hinge Knee-RHK; Zimmer®), e 8 protesi semivincolate (Legacy Constrained Condylar Knee, L-CCK; Zimmer®).

Coni di riempimento metafisario in tantalio

Nei casi di revisioni con perdita ossea massiva contenuta, può essere indispensabile un impianto protesico a riempimento metafisario [16]. Negli ultimi anni il tantalio ha fornito nuove e importanti soluzioni sia per i "difetti" ossei segmentari sia per quelli metaepifisari cavitari, mediante lo sviluppo di blocchetti e di coni. Il tantalio è un metallo biocompatibile e altamente resistente alla corrosione. In seguito alla lavorazione in forma trabecolare esso raggiunge un'elevata resistenza ai carichi, con un modulo di elasticità simile a quello dell'osso trabecolare. Inoltre la sua alta porosità consente un'elevata osteointegrazione [17].

I coni in tantalio rappresentano un'alternativa attuale importante agli innesti di banca massivi [11]; ristabiliscono la giunzione metaepifisaria e offrono all'impianto uno stabile supporto meccanico oltre ad assorbire e trasferire omogeneamente al tessuto osseo residuo le forze di carico.

Il tantalio. Proprietà del biomateriale

Il tantalio è un metallo di transizione (numero atomico 73; peso atomico 180-05).

I biomateriali di tantalio utilizzati prevalentemente in Chirurgia Ortopedica prendono origine da un complesso processo cosiddetto di "pirolizzazione" del Poliuratano fino alla separazione del Carbonio in forma solida dal tantalio, sottoforma di deposito corpuscolato [18]. Questo processo consente una differenziazione quasi totale dei due composti, nonostante sia stata rilevata nel tantalio poroso la presenza di carbonio vetroso in percentuali dell'1% (Fig. 2) [17 18]. Mediante complessi processi di polimerizzazione si ottiene uno *scaffold* poroso, costituito da una struttura trabecolare che raggiunge l'80% del suo volume. Tale porosità è superiore a tutti gli altri rivestimenti porosi attualmente disponibili. I pori, di struttura dodecaedrica, appaiono in stretta connessione tra loro [14].

Numerosi studi sperimentali hanno dimostrato che tale caratteristica

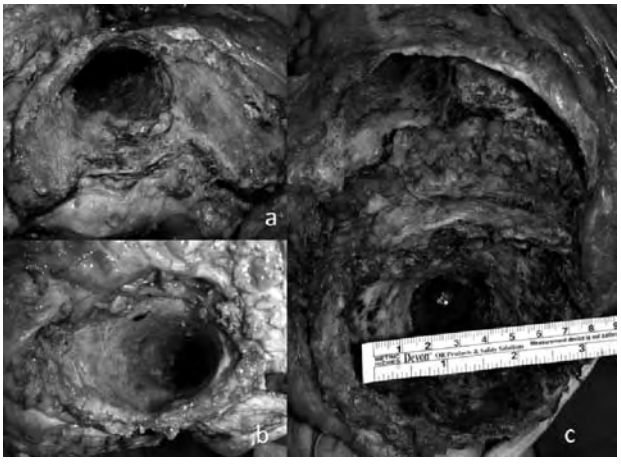

Fig. 1. Perdite ossee di tipo IIb secondo la classificazione AORI. Assenza di osso trabecolare epifisario con osso corticale metafisario intatto. a-b. "Difetti" tipo IIb. c. "Difetti" tipo III cavitari.

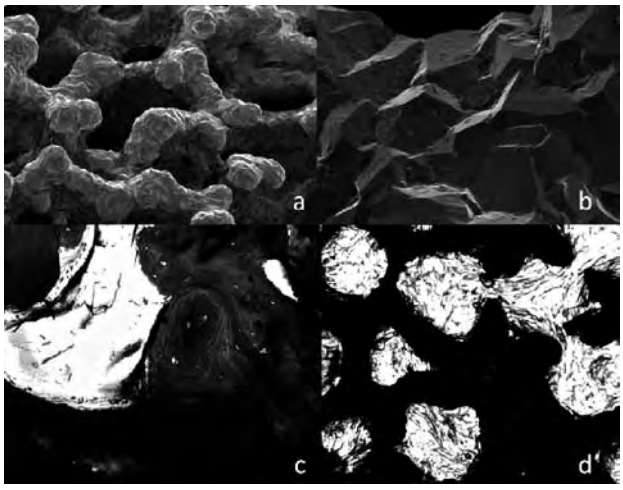

Fig. 2. a-b. Struttura trabecolare del tantalio poroso a diversi ingrandimenti al microscopio elettronico. a. Pori interconnessi a struttura dodecaiedrica. b. Si osservi la rugosità della superficie del tantalio poroso, che conferisce al biomateriale un elevato coefficiente di frizione; c.d. Presenza di matrice osteoide e tessuto fibrocartilagine all'interno delle trabecole del tantalio poroso.



Fig. 3. Utilizzo dei coni di riempimento metafisari tibiali e femorali.

determina una favorevole neoangiogenesi all'interno delle trabecole di tantalio, con una migliore rivascolarizzazione e ripopolamento di tessuto osseo. Le dimensioni dei pori, di 500-600 µm, appaiono, inoltre, simili alla porosità dell'osso trabecolare [19]. Dal punto di vista biomeccanico, il tantalio poroso presenta un modulo di elasticità di circa 3 GPa, sovrapponibile a quello dell'osso subcondrale (2GPa) o dell'osso trabecolare (1,2 GPa), mentre la sua resistenza ai carichi ciclici e a diversi *pattern* di carico massimo è notevolmente superiore sia all'osso trabecolare, sia alla maggior parte dei sostituti ossei attualmente disponibili [18]. Le caratteristiche fisiche e biomeccaniche del tantalio sono state dimostrate in numerosi studi sperimentali (Tab. I). Il tantalio poroso è un materiale notevolmente duttile, malleabile, con un elevata resistenza alla corrosione, grazie alle proprietà di ossidarsi passivamente sottoforma di TaO5. Inoltre, il tantalio presenta un significativo coefficiente di frizione, che consente un'immediata stabilità primaria agli impianti utilizzati [20].
Studi istologici hanno dimostrato una buona biocompatibilità del tantalio, con assenza di una specifica risposta infiammatoria ad esso connessa. Studi più recenti hanno evidenziato come l'applicazione di rivestimento con idrossiapatite o Tricalcio Fosfato possa aumentare il potenziale di osteointegrazione del tantalio poroso [20 21]. Hacking, inoltre, ha dimostrato un'importante interazione biologica tra le molecole di tantalio e le cellule osteoblastiche, osservando come il tantalio, con la sua elevata bioconduttività, sia in grado di favorire la differenziazione dei fibroblasti e delle cellule pluripotenti in osteoblasti maturi [22]. Bobyn ha dimostrato su modello animale, la presenza di tessuto fibroso all'interno delle trabecole del tantalio poroso, con valori di resistenza alla trazione superiori ad 800N [17 23].
In Chirurgia protesica del ginocchio il tantalio poroso ha numerose applicazioni: componenti protesiche primarie non cementate, protesi rotulee, *augments* e recentemente, coni di riempimento metafisario, femorali e tibiali [3].

Coni di riempimento metafisario. Rationale del disegno
Appare di notevole importanza sottolineare i principi biomeccanici su cui si basa l'utilizzo dei coni metafisari. In presenza di perdite ossee cavitarie il cono viene a determinare una distribuzione di forze simili a quelle di un cuneo tridimensionale. Grazie alla sua morfologia si vengono a determinare carichi multiplanari circonferenziali lungo tutta la superficie di contatto con il tessuto osseo ospite [3] (Fig. 3). Il vettore di forze principale, però, è rap-

Tab. I. Studi clinici sull'utilizzo degli impianti in tantalio nelle revisioni di artroprotesi di ginocchio.

Autori	Componenti in tantalio poroso	Casi	Follow-up	Complicanze	Risultati clinici
Radney et al.	10 coni tibiali, 2 coni femorali	10	10.2 mesi (5-14)	1 infezione	ROM medio 0-103
Ries et al.	Protesi di rotula in tantalio	18	1 anno	7 fallimenti se fissazione del tantalio a tessuti molli	Ottima fissazione all'osso ospite. Knee Society score 87.2
Nasser et al.	Protesi di rotula in tantalio	11	32 mesi	1 frattura di rotula	ROM medio 0-104
Nelson et al.	Protesi di rotula in tantalio	20	23 mesi	3 fratture di rotula, 8 pazienti con dolore anteriore	ROM medio 0-108.4
Meneghini et al.	15 coni tibiali	15	34 mesi	Nessun fallimento	Knee Society score 85 Segni indiretti di osteointegrazione all'esame RX. Nessun segno di mobilizzazione dei coni.

presentato dal vettore perpendicolare all'asse di carico, definito vettore assiale. L'insieme di tutti i vettori di carico causano elevati stress all'interfaccia osso-cono, in presenza di tessuto osseo già di scarsa qualità. Per tali ragione è di fondamentale importanza utilizzare adeguati steli endomidollari, ma soprattutto determinare un'elevata stabilità primaria al cono, anche in presenza di perdite ossee che coinvolgono parzialmente l'osso corticale metafisario. Un importante studio biomeccanico ha dimostrato che perdite di osso corticale superiori al 25% della sua superficie circonferenziale della tibia non sono in grado di supportare i normali carichi assiali del ginocchio, con rischio di subsidenza dell'impianto o fratture dell'osso residuo.

Nelle perdite di sostanza ossea di tipo III i coni rappresentano una valida opzione in grado di compensare, dal punto di vista biomeccanico, l'assenza parziale dell'osso corticale, distribuendo i carichi mediante un'adeguata fissazione all'osso residuo metafisario. I coni metafisari in tantalio sono prodotti come elementi modulari di impianti protesici da revisione, a differenza di altri coni metafisari, costituiti da monoblocchi insieme alla componente protesica tibiale (Depuy®). Questi ultimi, però, presentano lo svantaggio di non essere sempre adattabili all'enorme varietà delle perdite ossee, richiedendo un ulteriore sacrificio osseo, dovendo, erroneamente, adattare la perdita ossea all'impianto e non viceversa [30]. I coni modulari sono presenti nella varietà a scalino, per i coni tibiali, e con diversa profondità delle porzioni condiliche, per i coni femorali. Tale morfologia consente di compensare perdite ossee asimmetriche o con diverso interessamento dell'osso corticale metafisario, come accade frequentemente a livello dell'emipiatto tibiale mediale ed indifferentemente a livello dei condili femorali. L'altezza massima dei coni è di 30 mm, utile a compensare perdite ossee non superiori a 20 mm. Oltre tali valori di perdite ossee si associano, talvolta, lesioni o perdita completa delle inserzioni della maggior parte delle strutture muscolo-legamentose del ginocchio, e perdita della funzionalità articolare, per cui si rendono necessari interventi di salvataggio, con protesi tumorali o con interventi di artrodesi.

I coni metafisari in tantalio. Tecnica chirurgica

La tecnica chirurgica prevede la valutazione intraoperatoria delle perdite di sostanza ossea dopo la rimozione dell'impianto protesico fallito o di spaziatore antibiotato nelle revisioni settiche e dopo accurato *debridement* e adeguata preparazione dell'osso residuo.

Dopo aver posizionato una guida endomidollare viene inserito il cono metafisario, usando prove di diverse forme e dimensioni fino ad ottenere il maggior contatto e stabilità con il tessuto osseo residuo. Il corretto posizionamento del cono deve essere guidato dal rispetto dei principi chirurgici della stabilità in 3 punti, che, riteniamo essere uno degli elementi principali in grado di influenzare la longevità dell'impianto.

L'utilizzo di coni metafisari presenta il duplice vantaggio di ripristinare un'adeguata piattaforma stabile di supporto all'impianto protesico e di migliorare la sua stabilità creando un'ulteriore interfaccia di fissazione. Il cono, infatti, viene a determinare una fissazione metafisaria circonferenziale all'interno del difetto osseo cavitario. È noto come il concetto di fissazione metafisaria sia ampiamente sfruttato con numerosi impianti protesici utilizzati nella Chirurgia protesica dell'anca, mentre è stato sempre sottostimato nella Chirurgia del ginocchio. Attualmente i comuni impianti nelle revisioni di ginocchio prevedono 2 interfacce di stabilità della protesi all'osso residuo: a livello dell'interlinea, dove, peraltro, l'osso residuo è spesso di scarsa qualità ed a livello della diafisi mediante l'uso di steli endomidollari.

L'utilizzo dei coni consente l'introduzione di un nuovo concetto di stabilità dell'impianto, la fissazione metafisaria. La stabilità a livello dell'interlinea articolare viene fornita non solo dall'osso corticale residuo, ma anche dalla superficie superiore del cono; la stabilità metafisaria da tutta la sua superficie del cono a contatto con l'osso trabecolare residuo o corticale, e quella diafisaria ottenuta mediante steli endomidollari di adeguata lunghezza e adeguato diametro.

Questo viene a determinare quella che abbiamo definito "fissazione in 3 punti" (Fig. 4), e che rappresenta il principio su cui si basa la tecnica chirurgica utilizzata nell'impianto dei nostri 32 coni metafisari. Nella maggior parte dei casi le perdite ossee di tipo IIb consistono in "difetti" cavitari o con assenza di osso corticale a livello dell'emipiatto tibiale mediale, con perdite ossee di minor entità dell'emipiatto laterale in grado di consentire un adeguato supporto all'impianto. Nei casi più gravi si possono verificare situazioni con perdite ossee che coinvolgono anche l'osso corticale tibiale e femorale ed è di fondamentale importanza ottenere una stabile fissazione del cono al tessuto osseo sottostante, assicurando una piattaforma stabile su cui verrà posizionata ciascuna componente protesica. Questo contribuisce ad evitare eventuali rischi di subsidenze del cono e piccole rime di frattura. Talvolta è necessario regolarizzare l'osso corticale fino all'estremità prossimale del cono ("*line-to-line*") per evitare errati posizionamenti della componente stessa. Il posizionamento di ciascun cono, grazie alla loro modularità, è indipendente dal posizionamento dell'impianto definitivo. In questo modo il cono conferisce stabilità all'impianto sia agendo come un cuneo tridimensionale all'interno della metafisi sia offrendo una piattaforma stabile alle componenti protesiche.

Fig. 4. "*3-point fixation technique*": * interfacce di fissazione: a livello dell'interlinea articolare (*stable platform*) con almeno i 2/3 dell'osso corticale integro, a livello metafisario con fissazione a "*press-fit*" o con utilizzo di cemento o osso morcellizzato, e diafisario con uso di steli endomidollari non cementati.

Mediante alesatore si esegue, poi, la preparazione del canale midollare per consentire l'utilizzo di un lungo stelo endomidollare, terzo elemento di stabilità all'intero impianto protesico.
La scelta di steli cementati o "*a press-fit*" e l'utilizzo di *augments* metallici, tibiali o femorali determineranno, se necessari, il corretto posizionamento delle componenti protesiche nei tre piani dello spazio.
Il cono definitivo viene impattato all'interno della metafisi tibiale o femorale. In presenza di aree di *minus* tra il cono e l'osso corticale residuo è consigliabile utilizzare innesti di osso in piccoli frammenti autologo o allogenico o anche sostituti dell'osso in pasta, al fine di migliorarne l'osteointegrazione e la stabilità secondaria.
L'ampia superficie interna del cono consente un'adeguata cementazione e fissazione delle componenti, grazie alla possibilità di interdigitazione all'interno delle trabecole del tantalio trabecolare.

RISULTATI

Analisi clinica
Tutti i pazienti sono stati seguiti prospetticamente a 1, 3, 6, 12 mesi e successivamente dopo ogni anno. La funzionalità articolare è stata registrata nell'immediato preoperatorio e lungo tutto il *follow-up* dallo stesso esaminatore secondo il sistema di valutazione dell'HSS (*Hospital fo Special Surgery Score*). Dal punto di vista funzionale abbiamo osservato un incremento dei valori medi alla valutazione mediante scheda HSS, da valori di preoperatori di 31 punti a valori di 88 all'ultimo *follow-up*. All'analisi preoperatoria i 13 pazienti sottoposti ad intervento di revisione presentavano una contrattura in flessione di 8°, mentre all'ultima valutazione era di 3°.
Analizzando le revisioni asettiche abbiamo evidenziato un incremento dell'articolarità da valori preoperatori di 92° a valori di 105° all'ultimo *follow-up*, mentre i casi di revisioni settiche presentavano una flessione massima finale di 95°.
Quattro pazienti riferivano un dolore di coscia (3 casi) o di gamba (1 casi) in corrispondenza dell'apice dello stelo.

Analisi radiografica
La valutazione radiografica è stata eseguita mediante esame radiografico in 2 proiezioni, dall'immediato postoperatorio fino all'ultimo *follow-up*, secondo la scheda della *Knee Society* [10]. Linee e aree di radiotrasparenza, stabili o progressive, all'interfaccia coni-osso sono state esaminate a ciascun controllo clinico. La valutazione clinica e radiografica è avvenuta con un *follow-up* medio di 4.8 anni (*range* 3.6-5.4).
Lo studio radiografico ha dimostrato nel 25% dai casi una o più linee di radiotrasparenza incomplete a livello dell'interfaccia osso-cemento. All'ultimo controllo apparivano non progressive e di dimensioni inferiori ai 2 mm. Non è stata evidenziata la comparsa di nuove linee di trasparenza all'ultimo *follow-up*.
Al controllo radiografico postoperatorio tutti i coni apparivano a contatto con l'osso metafisario residuo. Dopo un *follow-up* medio di 4.8 anni tutti i 32 coni presentavano segni indiretti di osteointegrazione con evidenza di osso reattivo a livello dei punti di contatto. Non abbiamo osservato linee di radiotrasparenza tra i coni e l'osso residuo all'ultimo *follow-up*, e questo reperto è stato considerato segno di osteointegrazione a livello dei punti di contatto. Non erano presenti segni di "subsidenza" o mobilizzazione di tutti i 32 coni impiantati. Infine, gli steli endomidollari apparivano correttamente posizionati e in entrambe le proiezioni radiografiche considerate, mentre erano correttamente dimensionati nel 75% dei pazienti. In tutti i casi di dolore di coscia o di gamba era presente un addensamento osseo endostale, rilevabile, tra l'altro, anche in altri pazienti, che peraltro, non lamentavano tale sintomatologia.

Fallimenti
Le complicanze osservate hanno coinvolto un unico caso di re-revisione per reinfezione periprotesica (trattata mediante artrodesi con modulo protesico endomidollare).
Al momento della rimozione di tale impianto protesico, per cui si è resa necessaria la rottura del cono mediante sega oscillante, abbiamo osservato una buona stabilità del cono a livello della metafisi tibiale con segni macroscopici di osteointegrazione a livello dei punti di contatto. È stata, inoltre, evidenziata una crescita di matrice osteoide a livello della regione mediale del cono (evidente all'esame radiografico), laddove era presente una perdita di sostanza ossea corticale al momento della precedente revisione.

DISCUSSIONE

La perdita del patrimonio osseo nelle revisioni di artroprotesi di ginocchio è dovuta a 3 fattori principali: ai fallimenti meccanici correlati alla storia naturale di artriti settiche o di mobilizzazioni asettiche, alle eccessive resezioni ossee a cui alcuni strumentari ancillari costringono durante gli impianti primari o nelle revisioni stesse e ad errori o imprecisioni di tecnica chirurgica nelle rimozioni degli impianti falliti e degli spaziatori articolati nelle revisioni in 2 tempi.
Le lesioni osteolitiche associate al *debris* da usura delle componenti protesiche determina perdite ossee spesso estremamente gravi [7] [24]. Nella maggior parte dei casi un corretto *planning* preoperatorio non consente una precisa identificazione e quantificazione dell'entità della perdita ossea [8]. Nadaud [23] ha osservato dopo 32 revisione di ginocchio che la valutazione radiografica sottostimava la perdita ossea nel 68% dei casi, con la necessità di modificare la tipologia dell'impianto previsto al *planning* pre-operatorio.
La corretta gestione delle perdite ossee nelle revisioni di protesi di ginocchio prevede, talvolta, la necessità di avere a disposizione un'ampia varietà di sistemi di riempimento osseo, innesti autologhi, tessuto osso di banca (dall'osso a piccoli frammenti agli *allograft* massivi), mezzi di sintesi per la loro fissazione, componenti modulari protesiche, quali *augments*, *wedge* o coni. È stato dimostrato che l'utilizzo degli *augments* metallici con i moderni impianti modulari consente una corretta gestione delle perdite ossee in oltre il 90% dei casi [9]. In uno studio recente studio Scuderi ha evidenziato in 94 revisioni di artroprotesi di ginocchio con l'uso di *augments* metallici è stato comunque necessario l'impiego di *allograft* a piccoli frammenti o strutturati nel 48% dei casi [30].
L'uso di *allograft* nelle revisioni di artroprotesi di ginocchio presenta diversi vantaggi: essi consentono, infatti, una ricostruzione del danno osseo biologica, hanno un grande potenziale di osteointegrazione, un'ampia versatilità, un relativo buon rapporto costo-beneficio, la possibilità di sutura o fissazione di legamenti

eventualmente ricostruiti [22]. Gli *allograft* strutturati presentano, però, evidenti elementi a sfavore, di carattere più generico, quali la possibilità di trasmissione virale o di infezioni batteriche, il rischio di riassorbimento, o, più specificatamente, il rischio di subsidenza con la conseguente mobilizzazione dell'impianto protesico e la meticolosa preparazione necessaria ad ottenere la massima stabilità dell'innesto e la maggior superficie di contatto con il tessuto osseo-ospite per un'adeguata osteointegrazione [34]. Inoltre, non presentano alcuna funzione di stabilità primaria all'impianto da revisione. È noto che gli *allograft* strutturati necessitano di periodi variabili da 3 mesi ad 1 anno di protezione da carichi impropri. Carichi eccessivamente alti possono causare fratture, mobilizzazione dei mezzi di sintesi con cui essi vengono stabilizzati fino al colllasso dell'intero innesto; carichi eccessivamente bassi innescano, invece, processi che contribuiscono ad un loro lento riassorbimento [27]. È importante sottolineare, altresì, come gli *allograft* massivi necessitano di una costante protezione alle sollecitazioni, soprattutto assiali, anche dopo l'osteointegrazione, a causa del lungo processo di rimodellamento osseo che può durare fino a 3 anni. Tutto ciò può determinare una immediata o progressiva perdita delle funzioni di stabilità meccanica all'impianto protesico, in grado di influenzare notevolmente la sua longevità. Da un'analisi della letteratura appare evidente come i risultati a lungo termine degli allograft strutturati nelle revisioni di artroprotesi di ginocchio siano scoraggianti [28]. Engh [29] riporta percentuali di insuccessi pari al 46% dopo 9 anni. Caltworthy [13] riporta i risultati di 65 *allograft* strutturati in 52 revisioni di atroprotesi di ginocchio. 12 ginocchia (23%) hanno subito un'ulteriore intervento di revisione dopo 70.2 mesi (*range* 26-157 mesi). L'*allograft* apppariva adeguatamente osteointegrato solo in 2 pazienti, con una sopravvivenza media del 69% a 10 anni.

I vantaggi dell'uso dei coni rispetto agli *allograft* strutturati includono: una tecnica chirurgica meno complessa, che comporta minori tempi di esposizione chirurgica, un minor rischio di infezioni periprotesiche, l'assenza di rischi di trasmissione di malattie e di riassorbimento dell'innesto, che può determinare gravi rischi strutturali all'impianto protesico. L'elevata stabilità primaria correlata all'elevato coefficiente d'attrito del tantalio, la sua struttura trabecolare, con un elevato potenziale di osteointegrazione e conseguente miglior stabilità secondaria, la creazione di una nuova interfaccia di stabilità alla protesi rappresentano, inoltre, i vantaggi più specifici dei coni modulari. Disegnati secondo il principio del riempimento metafisario essi presentano come indicazione elettiva le perdite ossee cavitarie con presenza di osso corticale integro.

Dopo revisioni di artoprotesi di ginocchio, e soprattutto in caso di revisioni multiple, si vengono a creare, spesso, quadri in cui l'osso corticale risulta inadeguato a fornire un corretto supporto biomeccanico all'impianto protesico, a meno di ampie resezioni ossee, che sacrificano ulteriormente il patrimonio osseo e talvolta necessitano di impianti protesici tumorali. Barrack ha dimostrato come a livello tibiale l'osso corticale supporta circa il 70% dei carichi assiali, mentre l'osso trabecolare circa il 30% nella maggior parte degli impianti protesici moderni. A livello femorale, invece, l'osso corticale è responsabile del 75% dei carichi, mentre il restante 25% è supportato dall'osso trabecolare. Appare fondamentale in questi casi sottolineare l'importanza dei coni in tantalio, non solo come dispositivi di riempimento metafisario, ma anche come elementi in grado di migliorare la stabilità dell'intero impianto protesico. Nei casi gravi perdite ossee si realizza un'interfaccia osso-impianto più complessa e quindi meno resistente alle forze di compressione, taglio e rotazione. Analogamente l'introduzione di gradi maggiori di vincolo scarica le forze, che di norma sono dissipate dai legamenti collaterali, sul meccanismo centrale di perno e camma e, tramite questo, sull'interfaccia osso-protesi. L'osso residuo, inoltre, presenta alterazioni che vanno dalla sclerosi all'osteopenia, entrambe negative nei confronti della tenuta meccanica dell'interfaccia. Per tali motivi nel realizzare l'impianto definitivo, in caso di revisione con protesi modulari, è fondamentale ottenere la massima stabilità dell'intero "sistema protesico" sia mediante l'uso dei coni, come descritto precedentemente, sia mediante l'impiego di steli endomidollari adeguati che, scaricando distalemente una parte delle forze, proteggono l'interfaccia [30].

I primi risultati a breve termine dell'utilizzo dei coni di riempimento metafisario appaiono incoraggianti (Tab. I). Risultati soddisfacenti a 2 anni di *follow-up* sono stati riportati mediante l'utilizzo di coni metafisari non modulari solo con impianti a cerniera S-ROM [16]. Radnay descrive i risultati clinici e radiografici di 10 coni tibiali modulari in tantalio ad un *follow-up* medio di 10 mesi, con risultati soddisfacenti in oltre il 90% dei casi [31]. Recentemente Meneghini [36] ha riportato i risultati ad un *follow-up* medio di 34 mesi di 15 coni metafisari in tantalio impiantati in 15 revisioni di artroprotesi di ginocchio. L'incremento medio del punteggio alla scheda di valutazione della *Knee Society* era di 32 punti, da valori di 52 preoperatori a valori di 85 all'ultimo controllo clinico; tutti i coni mostravano segni indiretti di osteointegrazione metafisaria con piccole aree di rigenerazione di osso corticale, nonostante non venga precisato se si trattava di aree di neosintesi ossea o di ossificazioni. Non erano evidenti segni di migrazione e di mobilizzazione non viene precisato.

I coni, presentano, però, diversi svantaggi, quali i costi relativamente alti, un'esperienza clinica estremamente breve, e soprattutto le difficoltà di rimozione in caso di fallimento dell'impianto. Nella nostra casistica riportiamo un caso di rimozione di un cono tibiale e uno femorale a causa di una reinfezione periprotesica, che ha reso necessario la rottura del cono tibiale, con appositi osteotomi. Non sono riportati casi in letteratura riguardo alla rimozione dei coni in tantalio, né alle complicanze correlate. Meneghini [3] non riporta nessun caso di fallimento su 15 coni tibiali impiantati dopo 4.6 anni. Bobyn [17] ha descritto un caso clinico di rimozione di un impianto protesico primario non cementato in tantalio (LPS-Zimmer Warsav) la cui rimozione ha richiesto la rottura mediante sega oscillante causando un'importante diffusione dei detriti metallici nei tessuti periarticolari. Non sono state riportate, però, complicanze cliniche o sistemiche evidenti.

Sviluppi futuri

Un miglioramento dell'integrazione ossea dei coni in tantalio è rappresentata dal possibile utilizzo di "Proteine Morfogenetiche dell'osso" (BMP-Bone Morphogenetic Protein), come la BMP-7, definita anche Proteina Osteogenica (OP-1) e la BMP-2 [14]. Tali proteine, infatti, sono comunemente utilizzate in Chirurgia Ortopedica, ed è stato dimostrato sperimentalmente un elevato potenziale osteogenico ed osteoinduttivo nella guarigione delle fratture ossee [32].

Diversi studi clinici hanno evidenziato, d'altra parte, nessuna differenza significativa nel miglioramento dell'integrazione di *allograft* all'interno di osso ospite e, attualmente, non sono presenti studi che ne raccomandano l'utilizzo nella Chirurgia Protesica di Revisione. Studi biomeccanici e studi su modelli animali hanno dimostrato, inoltre, che la presenza di osso trabecolare di spessore superiore ai 2 mm può migliorare l'integrazione ossea del tantalio [14]. Per tale ragione alcuni autori hanno suggerito la possibilità di utilizzare innesti di osso allogenico o di sostituti dell'osso per migliorare la stabilità secondaria degli impianti in tantalio. Studi sperimentali su tale osservazione potrebbero consolidarne la validità.

CONCLUSIONI

I risultati a breve termine sull'utilizzo dei coni in tantalio nelle revisioni di artroprotesi di ginocchio appaiono incoraggianti. L'uso dei coni in tantalio nelle perdite ossee più gravi, quali quelle di tipo IIb e di tipo III, mediante un precisa valutazione del razionale biomeccanico su cui si fonda il suo disegno e l'intero impianto protesico, un'adeguata fissazione all'osso residuo, ed una corretta tecnica chirurgica, ha determinato un miglioramento dei risultati a medio termine. Naturalmente, i coni in tantalio rimangono degli strumenti la cui efficacia potrà emergere solo se la revisione di un'artroprotesi di ginocchio verrà affrontata sulla base di una corretta indicazione, di una corretta tecnica chirurgica, di una precisa scelta dell'impianto protesico e delle componenti modulari, nel rispetto dei principi di base di questa chirurgia.

BIBLIOGRAFIA

1. Harrysson OL, Robertsson O, Nayfeh JF. *Higher cumulative revision rate of knee arthroplasties in younger patients with osteoarthritis*. Clin Orthop Relat Res 2004;421:162-8.
2. Kurtz S, Mowat F, Ong K, et al. *Prevalence of primary and revision total hip and knee arthroplasty in the United States from 1990 through 2002.* J Bone Joint Surg Am. 2005;87:1487-97.
3. Meneghini MR, Lewallen DG, HanssenAD. *Use of porous tantalum metaphyseal cones for severe tibial bone loss during revision total knee replacement.* J Bone Joint Surg Am 2008;90:78-84.
4. Peersman G, Laskin R, Davis J, et al. *Infection in total knee replacement: a retrospective review of 6489 total knee replacements*. Clin Orthop Relat Res 2001;392:15-23.
5. Pagnano MW, Erickson J, Kloepper RG, et al. *Revision total knee arthroplasty with modular components inserted with metaphyseal cement and stems without cement*. J Arthroplasty 2005;20:302-8.
6. Engh GA, Parks NL. *The management of bone defects in revision total knee arthroplasty*. Instr Course Lect 1997;46:227-36.
7. Engh GA, Ammeen DJ. *Epidemiology of osteolysis: backside implant wear*. Instr Course Lect 2004;53:243-9.
8. Engh GA, Ammeen DJ. *Classification and preoperative radiographic evaluation: knee*. Orthop Clin North Am 1998;29:205-17.
9. Scuderi GR, Insall JN. *Revision Total Knee Arthroplasty: a Surgical Technique*. Surg Technol Int 2000;VIII:227-31.
10. Insall JN, Dorr LD, Scott RD, et al. *Rationale of the Knee Society clinical rating system*. Clin Orthop Relat Res 1989;248:13-4.
11. Scuderi GR. *Revision total knee arthroplasty: how much constraint is enough?* Clin Orthop Relat Res. 2001;392:300-5.
12. Verdonschot N, Schreurs BW, Buma P. *The initial stability of cemented acetabular cups can be augmented by mixing morsellized bone grafts with tricalciumphosphate/hydroxyapatite particles in bone impaction grafting*. J Arthroplasty 2003;18:1056-63
13. Clatworthy MG, Ballance J, Brick GW, et al. *The use of structural allograft for uncontained defects in revision total knee arthroplasty. A minimum five-year review*. J Bone Joint Surg Am 2001;83:404-11.
14. Barton CR, Doherty AM, Rubash HE, et al. *The efficacy of BMP-2 to induce bone ingrowth in a total hip replacement model*. Clin Orthop 2003;417:50-61.
15. Engh GA, Ammeen DJ. *Bone loss with revision total knee arthroplasty: defect classification and alternatives for reconstruction.* Instr Course Lect 1999;48:167-75.
16. Jones RE, Skedros JG, Chan AJ, et al. *Total knee arthroplasty using the S-ROM mobile-bearing hinge prosthesis.* J Arthroplasty 2001;16:279-87.
17. Bobyn JD, Poggie RA, Krygier JJ, et al. *Clinical validation of a structural porous tantalum biomaterial for adult reconstruction.* J Bone Joint Surg Am 2004;86 Suppl 2:123-9.
18. Cohen R. *A porous tantalum trabecular metal: basic science*. Am J Orthop 2002;31:216-7.
19. Gordon WJ, Conzemius MG, Birdsall E, et al. *Chondroconductive potential of tantalum trabecular metal.* J Biomed Mater Res B Appl Biomater 2005;75:229-33.
20. Zhang Y, Ahn PB, Fitzpatrick DC, et al. *Interfacial frictional behavior: Cancellous bone, cortical bone, and a novel porous tantalum biomaterial.* J Musculoskeletal Res 1999;3:245-51.
21. Parks NL, Engh GA. *Histology of nine structural bone grafts used in total knee arthroplasty.* Clin Orthop Relat Res 1997;345:17-23.
22. Hacking SA, Bobyn JD, Toh K, et al. *Fibrous tissue ingrowth and attachment to porous tantalum.* J Biomed Mater Res 2000;52:631-8.
23. Rahbek O, Kold S, Zippor B, et al. *Particle migration and gap healing around trabecular metal implants.* Int Orthop 2005;29:368-74.
24. Nadaud MC, Fehring TK, Fehring K. *Underestimation of osteolysis in posterior stabilized total knee arthroplasty.* J Arthroplasty 2004;19:110-525.
25. Mnaymneh W, Emerson RH, Borja F, et al. *Massive allografts in salvage revisions of failed total knee arthroplasties*. Clin Orthop Relat Res 1990;260:144-53.
26. Tsahakis PJ, Beaver WB, Brick GW. *Technique and results of allograft reconstruction in revision total knee arthroplasty.* Clin Orthop Relat Res 1994;303:86-94.
27. Harris AI, Poddar S, Gitelis S, et al. *Arthroplasty with a composite of an allograft and a prosthesis for knees with severe deficiency of bone.* J Bone Joint Surg Am 1995;77:373-86.
28. Hockman DE, Ammeen D, Engh GA. *Augments and allografts in revision total knee arthroplasty: usage and outcome using one modular revision prosthesis*. J Arthroplasty 2005;20:35-41.
29. Engh GA. *Management of Bone Loss in Revision Arthroplasty*. In: Scuderi GR, Tria AJ, eds. *Surgical Techniques in Total Knee Arthroplasty*. New York, NY: Springer-Verlag 2002.
30. Engh GA, Ammeen DJ. *Bone loss with revision total knee arthroplasty: defect classification and alternatives for reconstruction*. Instr Course Lect 1999;48:167-75.
31. Radney CS, Scuderi GR. *Management of bone loss: augments, cones, offset stems*. Clin Orthop Rel Res 2006;446:83-92.
32. Tägil M, Jeppsson C, Aspenberg P. *Bone graft incorporation: effects of osteogenic protein-1 and impaction*. Clin Orthop 2000;371:240-5.
33. Hicks CA, Noble P, Tullos H. *The anatomy of the tibial intramedullary canal*. Clin Orthop Relat Res 1995;321:111-6.
34. Engh GA. *Structural femoral head allografting with revision TKA*. Orthopedics 2004;27:999-1000.

Graft biomimetici-attivi nella chirurgia legamentosa del ginocchio

G. Cerulli[*,], F. Vercillo[**]**

RIASSUNTO

I materiali bioattivi sono stati l'oggetto del nostro studio in collaborazione con la XIII Università di Parigi. La differenza tra il *graft* bioattivo in poliestere usato come *scaffold* ed il collagene di tipo 1 è che, sebbene entrambi vengono colonizzati da tessuto cicatriziale, il collagene, nella sua ultima fase, viene rimodellato in un efficente collagene di tipo I-III. Sull'attuale legamento Lars il tipo di collagene non subisce nessuna trasformazione. Con il *graft* bioattivo il sistema immunitario riconosce la molecola inglobata e la considera come parte dell'organismo. Come con l'attuale *graft* sintetico, non c'è intolleranza ma una vera integrazione biologica. I fibroblasti si fissano alla matrice extra-cellulare, sferici inizialmente poi diventano fusiformi, che è la condizione essenziale per la loro attivazione e secrezione di collagene I-III. Il riconoscimento dei biomateriali è dovuto alla presenza di gruppi chimici all'interno di molecole che si comportano come un sistema biologico chiave serratura che raggira il sistema immunitario che le considera come self. È stato scoperto che il polistirene sulfonato di sodio può essere fissato sulla intera superficie delle fibre di polistirene, i fibroblasti lo riconoscono come eparan solfato e ciò determina la loro adesione in modo lineare e forte. Nel nostro studio in vivo su animali, 16 pecore sono state divise in due gruppi: il primo gruppo è stato sottoposto a ricostruzione del legamento crociato anteriore (LCA) con la seconda generazione dei legamenti di sintesi (Lars), il secondo gruppo con il *graft* sintetico biomimetico. I risultati sono promettenti con nessun problema postoperatorio o funzionale. Le prime pecore sono state sacrificate a 6 mesi ed i primi risultati istologici non mostrano alcuna risposta infiammatoria né fibrosi in ciascun gruppo, e nel gruppo che ha ricevuto il polimero bioattivo c'era una differenza statisticamente significativa nella distribuzione cellulare se confrontato con il primo gruppo; infatti nel graft bioattivo i fibroblasti erano ben organizzati ed orientati con collagene tipo I/III. I risultati istologici a 12 mesi sono in *progress*. Sulla base di questi incoraggianti risultati stiamo pianificando lo studio di fase clinica I sul modello umano nella speranza di ottenere una risposta simile dal corpo umano.

[*] Dipartimento di Ortopedia e Traumatologia, Università degli Studi di Perugia; [*] Nicola's Foundation ONLUS, Arezzo

Indirizzo per la corrispondenza:
Giuliano Cerulli, Ortopedia & Traumatologia, Via G.B. Pontani 9, 06127 Perugia. Tel. +39 075 5058485. Fax 075 5010921. E-mail: g_cerulli@tin.it

SUMMARY

Bioactive materials have been the object of our research work in collaboration with the XIII University of Paris. The difference between the bioactive polyester graft used as a scaffold and the collagen one is that, although both are colonized by fibrotic scar tissue, the collagen, in the late phase, is remodelled in efficient type I/III collagen. On the present Lars ligament the collagen type remains unchanged. With the bioactive graft the immune system recognises the molecule inserted and considers it as being a part of the organism. As with the present synthetic graft, there is no intolerance but in addition true biologic integration. The fibroblasts fix onto the extra cellular matrix; initially spherical they become spindle-shaped, which is an essential condition for them to be activated and secrete collagen I/III. The recognition of the biomaterials is due to the presence of chemical groups within the molecule acting as a biologic key/lock system which misled the immune system into recognizing them. It was found that the polystyrene sodium sulphate can be fixed onto the whole surface of polyester fibres, the fibroblasts recognize it as a heparin sulphate and cause their adhesion in a linear and strong manner. In our animal study, 16 sheep were divided into two groups: the first one underwent ACL reconstruction with the second generation synthetic ligament, the second group with the biomimetic synthetic graft. The results are promising with no post-operative or functional problems. The first sheep were sacrificed at 6 months and the first histological results show no inflammatory response nor fibrosis in either group and in the group which received the bioactive polymer there was a significant difference in cell distribution compared to the first group; in deed in the bioactive graft the fibroblasts were well organized and oriented with type I/III collagen. The histological results at 12 months are on-going. Based on these encouraging results we are planning a clinical phase one study in the human model hoping to achieve a similar response from the human body.

L'uso di *graft* biologici, sia autologhi che prelevati da cadavere, è una procedura ad oggi standardizzata, della quale sono ben noti i relativi vantaggi e svantaggi, le indicazioni, e le modalità ed i tempi di recupero post-operatorio. L'utilizzo di innesti biologici autologhi (es. GrST, BPTB, Gr o ST etc), rappresenta la procedura che potenzialmente è in grado di dare i migliori risultati in termini di stabilità a lungo termine con un *graft* dotato di elevata resistenza, ciò a discapito della morbilità del sito donatore, un maggior numero di complicanze intraoperatorie e postoperatorie, e tempi di recupero sportivo che si aggirano in media sui 5-6 mesi. Inoltre a seconda del *graft* bilogico utilizzato, i tempi di ligamentizzazione

variano da circa 6 mesi per il tendine rotuleo a ben 12 mesi per il costrutto GRST. L'industria dal canto suo ha dato un notevole contributo, sviluppando sistemi di fissazione dotati di elevata rigidità che hanno consentito un rapido recupero neuromuscolare ed un accelerato programma di riabilitazione con l'obbiettivo di ridurre sempre di più i tempi di recupero.

La possibilità di utilizzare innesti eterologhi ha dato un'iniziale speranza di poter concretamente raggiungere gli obbiettivi di cui sopra, ma, seppur riuscendo ad eliminare la morbilità del sito donatore ed a ridurre i tempi intraoperatori, hanno lo svantaggio di un rischio seppur basso di trasmissione di malattie ed una qualità strutturale alterata a causa degli aggressivi processi di sterilizzazione cui sono sottoposti.

Ecco perché il nostro gruppo da anni è coinvolto in progetti di ricerca volti a scoprire nuove informazioni sugli innesti utilizzati nella ricostruzione dei legamenti crociati del ginocchio. Cerulli, et al. 2003 ha dimostrato che non è opportuno prelevare entrambi i tendini flessori per ricostruire il LCA, poiché essi svolgono un importante ruolo protettivo su di esso. Ecco che Cerulli, ha sviluppato una tecnica di ricostruzione che consente di utilizzare un solo tendine flessore avendo la possibilità di triplicarlo o addirittura quadruplicarlo.

Negli anni '80, l'impianto dei vari legamenti artificiali, usati come supporti e/o protesi, ha dato, in un'alta percentuale dei casi, complicanze, soprattutto sinoviti, e fallimenti. I disastrosi *outcome* erano dovuti alla mancata "trasformazione biologica" dell'innesto e soprattutto al fallimento meccanico ed alla rottura del neolegamento a breve termine con conseguente tasso catastrofico di insuccesso di circa il 50% di insufficienza meccanica già a due anni di *follow-up*.

Così alla fine degli anni '80 è stata sentenziata "la morte" del legamento artificiale, abbandonato così, in breve tempo, dalla maggior parte dei chirurghi che fino a poco tempo prima ne avevano fatto un uso "indiscriminato" senza considerare che, all'epoca, non c'era una buona conoscenza del comportamento intra-articolare dei materiali, delle tecniche di purificazione, della biomeccanica del pivot centrale, nonché della tecnica chirurgica stessa.

Ci siamo dunque voluti porre la seguente domanda: i *grafts* nelle mani dell'ortopedico sono ad oggi soddisfacenti? Oppure è necessario trovare qualche altra soluzione che consentirebbe di riprendere l'attività lavorativa e/o sportiva in tempi più rapidi e con minore morbilità, in considerazione anche del fatto che ad oggi si registra una età media elevata della popolazione che pratica e vuole continuare a praticare sport anche a livello amatoriale.

Da circa 15 anni è possibile utilizzare come innesto i legamenti di sintesi di ultima generazione con proprietà e caratteristiche strutturali ben lontani da quelli degli anni '80. Il nuovo legamento di sintesi garantisce al paziente tempi operatori ridotti, nessun prelievo dei propri tendini da usare come innesto per il neo-legamento, un protocollo post-operatorio semplice e non faticoso con un rapido recupero delle condizioni funzionali precedenti l'infortunio e conseguente ritorno all'attività lavorativa e/o sportiva in tempi che sono circa la metà di quelli del trattamento convenzionale. Non è un caso che diversi anni fa, il dott. Bob Jackson, noto chirurgo, in Nord America, concludeva un simposio internazionale dicendo "il futuro appartiene ai legamenti sintetici".

Da oramai 15 anni i tessuti di sintesi, grazie all'introduzione di nuovi materiali ed a sofisticate tecniche di purificazione, hanno raggiunto un perfetto livello di compatibilità con l'ambiente biologico nel quale sono inseriti. Una manifattura all'avanguardia unita a test di laboratorio e ad un *follow-up* in vivo oramai più che decennale ne hanno garantito e dimostrato la notevole resistenza a forze di tensione, rotazione e flessione nonché alla fatica e all'usura. Laboratori nazionali ed internazionali e chirurghi di fama mondiale hanno contribuito allo sviluppo ed al perfezionamento di questi legamenti. Tra i centri italiani spicca il laboratorio di biomeccanica clinica Let People Move di Perugia diretto dal Prof. Giuliano Cerulli. Tra quelli stranieri il gruppo Canadese del Prof. Duval, quello dell'Università di Parigi XIII diretto dalla prof.ssa Migonney ed il contributo scientifico del prof. Claude Senni.

All'inizio del 2001, il prof. Giuliano Cerulli, dell'Università di Perugia, ha pensato di utilizzare il legamento artificiale di nuova generazione (Lars ®), in casi selezionati. Questa scelta derivava da:

- Nuovi dati di letteratura internazionale: studi meccanici ne hanno dimostrato una resistenza alla trazione di 3700 N per un legamento di 80 fibre ed addirittura di 4.720 N per uno da 100 fibre, con una resistenza all'usura che ha raggiunto i 22 milioni di cilci senza rottura, paragonabili ad un uso estenuante di circa 10-15 anni;
- Assenza documentata di sinoviti reattive;
- Nuove tecniche e linee guida per l'impianto del *graft*;
- L'acquisita esperienza chirurgica artroscopica;
- L'insoddisfazione nell'uso dei *graft* più comuni (*allograft* ed *autograft*)
- Indicazioni più selettive: soggetti over 40, sintomatici, con specifiche esigenze individuali sportive e/o lavorative, con poco tempo a disposizione o con scarsa volontà di sostenere un programma riabilitativo intenso post-operatorio (in considerazione del fatto che con i nuovi legamenti di sintesi si può riprendere l'attività sportiva e/o lavorativa in 40-60 gg); oppure in giovani atleti alla fine della loro carriera o in occasione di un evento importante, a breve termine (olimpiadi etc);
- La struttura del nuovo *graft* dotato di una caratteristica architettura delle fibre, completamente diversa rispetto al *graft* degli anni '80: fibre libere longitudinali per la parte intra-articolare che riducono a zero le forze di taglio; ed il 50% delle fibre che lavorano in modo alternato durante la flesso-estensione.

È dunque possibile dopo una ricostruzione del legamento crociato anteriore e/o posteriore con l'uso del legamento artificiale essere dimessi il giorno stesso o il giorno dopo l'intervento, deambulare con l'ausilio di due stampelle solo per i primi 5-6 giorni, iniziare da subito un programma di recupero funzionale che non richiede particolari sforzi o perdite di tempo per il paziente, riprendere l'attività lavorativa dopo circa 2 settimane e l'attività sportiva amatoriale ed agonistica dopo circa 2 mesi dall'intervento.

Seppur promettenti si tratta comunque di tessuto artificiale che non potrà mai godere delle proprietà strutturali del LCA nativo. Si è visto infatti che rispettando il legamento crociato anteriore residuo, il legamento di sintesi viene colonizzato da fibroblasti aumentando cosi la sua resistenza e durata. Questo ci ha portato a creare delle indicazioni specifiche per questo tipo di legamento di sintesi che

coinvolgono soggetti di età superiore 40-45 anni che non vogliono rinunciare a svolgere un'attività sportiva amatoriale come il tennis, il calcetto, lo sci e che necessitano di ritornare a lavoro in tempi rapidi, oppure soggetti sportivi professionisti che subiscono un infortunio ai legamenti crociati del ginocchio pochi mesi prima di un evento fondamentale per la loro carriera.

Forti di un soddisfacente *follow-up* a medio-lungo termine, il nostro gruppo ha deciso di collaborare insieme con la XIII università di Parigi ad una modifica chimica del legamento artificiale di ultima generazione rendendolo biomimetico e bioattivo, garantendo la completa copertura dell'innesto con collagene delle stesso tipo e nelle stesse proporzioni del LCA nativo.

La nostra motivazione è stata quella di creare un *graft* che si avvicinasse il più possibile a quello ideale:

- Graft Biointegrabile
- Senza morbilità del sito donatore
- Nessun danno al sistema propriocettivo
- Che permette una rapida ripresa lavorativa e sportiva

Il materiale utilizzato è il PET (polietilene tereftalato), lo stesso del legamento artificiale di ultima generazione. Su di esso tramite un lungo processo di ozonizzazione e di variazioni di temperatura si è eseguita una modificazione chimica che ha dato vita ad un nuovo legamento di sintesi con proprietà biomimetiche e bioattive che sfrutta il meccanismo biologico tipo chiave-serratura per ricreare un legamento che sia simile al LCA nativo in termini di tipo di collagene colonizzato e suo orientamento. Il legamento cosi prodotto non ha indotto negli studi in vitro ed in vivo su animale alcuna risposta infiammatoria.

Il nuovo legamento è stato infatti impiantato con successo in 56 pecore di razza pre-alpi, poi sacrificate a 3 e 12 mesi. Radiografie di controllo ed esami istologici sono stati eseguiti. Alcune pecore sono state sottoposte alla ricostruzione del LCA con legamento di sintesi di ultima generazione, altre con il nuovissimo legamento biomimetico e bioattivo oggetto di studio.

I risultati sono stati sorprendenti, i legamenti bioattivi trapiantati manifestavano agli esami istologici già a tre mesi, un significativo incremento del rapporto di collagene III/I, con un'ottima organizzazione dello stesso.

Gli studi umani di fase I, volti a dimostrare l'innocuità del prodotto sull'uomo, sono in corso. Se anch'essi si dovessero dimostrare statisticamente significativi, il nuovo legamento biomimetico e bioattivo potrà concretamente rappresentare il *graft* ideale tanto desiderato dalla comunità ortopedica, offrendo degli indubbi vantaggi al paziente.

L'avulsione della radice meniscale posteriore. Eziologia, diagnosi e trattamento

P.P. Mariani, L. Liguori*, G. Iannella*, L. Floris*

RIASSUNTO

Lo scopo di questo lavoro è di definire gli aspetti clinici e le caratteristiche della rottura radiale della radice posteriore del menisco mediale e laterale. La rottura radiale, chiamata anche avulsione della radice posteriore può essere localizzata al menisco mediale ed in tale caso è l'esito di un trauma o di un processo degenerativo oppure essere localizzata al menisco laterale ed in tale caso è sempre di origine traumatica ed in associazione alla lesione del legamento crociato anteriore. Tali lesioni comportano l'interruzione delle fibre circonferenziali con perdita dello "*hoop strain*" e successiva insorgenza di fenomeni degenerativi del compartimento. La diagnosi clinica e strumentale della lesione non è facile e pertanto l'avulsione viene spesso misconosciuta. La reinserzione delle avulsioni laterali deve essere contestuale alla ricostruzione legamentosa mentre la reinserzione delle lesioni mediali deve essere distinta se acuta o cronica. Nel primo caso è necessariamente chirurgica mentre nel secondo caso è in funzione della severità delle manifestazioni degenerative del compartimento. Il trattamento può essere solo artroscopico e richiede un accesso posteriore o un approccio *transeptal*. La radice può essere fissata con tecniche transossee o con ancora.

Parole chiave: rottura radiale, corno posteriore, radice meniscale, ginocchio, lesione

SUMMARY

The purpose of this study is to define the clinical features and characteristics of radial tears in the root of posterior horn of medial and lateral meniscus and to report the outcome of the treatment. The radial tear, called also as meniscal root avulsion, may be located at medial meniscus and occurs after injury or degenerative changes of knee medial compartment. The meniscal root avulsion of lateral meniscus is associated with ACL injury. These injuries lead to abnormal stress with peripheral subluxation for the damage of meniscal peripheral fibers with loss of hoop strain. The clinical assessment of root avulsion is challenging even for experienced surgeon. The indications for repair are constantly expanding. On the lateral side, concomitant ACL reconstruction and lateral root repair comprise one indication. On the medial side, there are two unique injury patterns and indications, one acute and one chronic. There is no agreement on treatment of chronic tears because in these cases there is a constant underlying compartment disease. The relation between root avulsion and arthritis remains unclear. The treatment may be only arthroscopic and requires a posterior portal or a transeptal approach. The root fixation may be achieved with trasosseous procedures or by anchors.

Key words: radial tear, posterior horn, meniscal root, knee, injury

Università "Foro Italico", Roma; * Clinica Villa Stuart, Roma

Indirizzo per la corrispondenza:
Pier Paolo Mariani, Università "Foro Italico", Piazza L. de Bosis 5, 00135 Roma.
Tel. +39 06 35528291. E-mail: ppmariani@iusm.it

L'avulsione della radice posteriore meniscale, descritta per la prima volta da Pagnani, et al. [1] nel 1991 quale causa di un'estrusione meniscale, è stata descritta nel 2004 da Bin, et al. [2] con il termine di rottura radiale e solo in seguito le due patologie sono state messe in relazione tra loro. Tale peculiare patologia del corno posteriore è stata chiamata con diversi termini: rottura radiale completa, sezione traversale del menisco, rottura della radice ed infine avulsione della radice.

Il menisco è una struttura di estrema importanza nella biomeccanica articolare del ginocchio umano. La sua forma anatomica riduce l'incongruenza tra femore e tibia, distribuisce uniformemente il peso corporeo su una vasta area cartilaginea, ed infine contribuisce alla stabilità articolare. La principale caratteristica meccanica del menisco è la presenza di una tensione circonferenziale o anulare (*hoop strain*), dimostrata per la prima volta da Krause, et al. nel 1979 [3]. La tensione, creata dalle fibre disposte lungo la circonferenza del menisco stesso e dette pertanto fibre circonferenziali, si oppone alla forza compressiva tra femore e tibia che tenderebbe ad estrudere il menisco nella fase di carico. Nel suo classico lavoro, Fairbank espresse con una similitudine la funzione delle inserzioni meniscali descrivendo che un menisco privo di inserzioni tenderebbe a fuoriuscire come un seme di arancio schiacciato tra le dita. La struttura meniscale presenta nei suoi tre segmenti, (anteriore, medio e posteriore) una forma diversa il che rende la tensione non uniforme in ciascuno dei tre segmenti. La perdita della tensione circonferenziale per una rottura radiale della radice posteriore consente al menisco di sublussarsi, lasciando scoperta la superficie tibiale e rendendola vulnerabile alle sollecitazioni compressive con precoce insorgenza di fenomeni artrosici [4]. Allaire, et al. [5] hanno misurato la pressione sulla cartilagine tibiale in quattro differenti condizioni: 1) a menisco intatto, 2) dopo avulsione della radice posteriore del menisco interno, 3) dopo riparazione dell'avulsione, 4) ed infine dopo meniscectomia totale mediale. Gli autori hanno dimostrato che non esiste nessuna differenza dei picchi di carico in una lesione della radice posteriore ed in una meniscectomia totale.

Questo perché un'avulsione completa della radice posteriore è funzionalmente simile ad una meniscectomia totale [5 6].
L'avulsione del menisco mediale rappresenta un'entità distinta dall'avulsione laterale per anatomia, eziologia e prognosi. Da un punto di vista strettamente anatomico, la radice posteriore mediale presenta una scarsa mobilità per la presenza di una tenace inserzione all'eminenza intercondilica con una valida vascolarizzazione. Il corno posteriore del menisco laterale pur avendo due inserzioni, una anteriore, (in corrispondenza dell'eminenza intercondilica), ed una posteriore (in corrispondenza del condilo mediale tramite il legamento meniscofemorale), è più mobile rispetto al mediale. La presenza della seconda inserzione impedisce o riduce il fenomeno dell'estrusione meniscale (Fig. 1). Tali differenze giustificano una diversa incidenza ed eziologia che può essere distinta in traumatica o degenerativa. La forma traumatica è a carico sia del menisco laterale sia del mediale mentre la forma degenerativa è a carico esclusivo del menisco mediale. In questa ultima evenienza, vi sono fattori predisponesti quali l'obesità, il sesso femminile, l'età avanzata o stili di vita (sedersi sulle ginocchia, come nello stile orientale). L'avulsione del menisco laterale è frequentemente associata alla lesione del legamento crociato anteriore.
L'incidenza di una patologia a carico della radice posteriore è stimata intorno al 10% delle artroscopie effettuate. Tale valore è solo approssimativo per la mancanza di segni clinici specifici e richiederà successivi studi. La stessa RMN non sempre viene correttamente interpretata dal radiologo o dall'ortopedico e pertanto il reperto di un'estrusione meniscale è spesso non correttamente interpretato. Anche da un punto di vista artroscopico la visualizzazione della radice può risultare difficile specie nei casi di alterazioni degenerative già instauratesi con ipertrofia della spina tibiale e con restringimento dello spazio femoro-tibiale. Va aggiunto che molto spesso le avulsioni della radice posteriore mediale venivano considerate nel passato come ossicoli per la metaplasia ossea che subiva la radice per il continuo traumatismo contro il condilo femorale.

DIAGNOSI

La diagnosi di una lesione della radice meniscale non è agevole non essendovi un sintomo patognomonico. La sintomatologia può avere un'insorgenza acuta o cronica. Nel primo caso, il dolore compare con una sensazione di schiocco o di scatto posteriore a seguito di un modesto trauma. In pazienti con lesione ad eziologia degenerativa l'insorgenza del dolore di intensità dapprima modesta diviene con il passare del tempo sempre più acuto ed invalidante. La maggior parte dei pazienti presenta un dolore alla massima flessione poiché a causa dell'interruzione della tensione circonferenziale viene meno lo spostamento posteriore del menisco durante la flessione, rimanendo questo intrappolato tra condilo e piatto tibiale durante la flessione. Il dolore è localizzato in corrispondenza dell'interlinea articolare ed in alcuni casi è riferito posteriormente e si acuisce in tutte le attività che comportino il carico diretto. Si può associare un versamento endoarticolare o un'andatura antalgica. Una caratteristica differenziale del dolore è la sua intensità che è sempre maggiore di quanto normalmente ci si aspetta da una rottura meniscale su base degenerativa. All'esame obiettivo si riscontra un dolore evocabile alla palpazione dell'interlinea articolare ed alla massima flessione che da alcuni è ritenuto essere un segno differenziale rispetto al dolore meniscale nella gonartrosi.

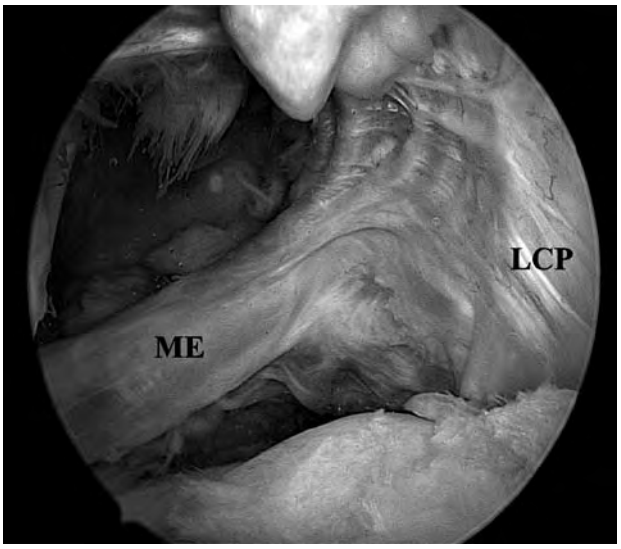

Fig. 1. Avulsione della radice meniscale esterna di ginocchio destro associata a lesione cronica del legamento crociato anteriore. Il menisco (ME) per la perdita della sua inserzione appare sollevato e mantenuto in sede per la presenza del leg. menisco femorale posteriore di Wrisberg. LCP: legamento crociato posteriore.

Fig. 2. Avulsione della radice meniscale mediale (MI) di ginocchio sinistro.

DIAGNOSI STRUMENTALE

La radice meniscale posteriore, sia mediale sia laterale, è facilmente visualizzata nelle proiezioni coronali in T1 ed in T2 e si possono osservare alterazioni che vanno da una parziale rottura sino ad una completa avulsione con degenerazione mucoide del corno posteriore del menisco (Fig. 3). L'estrusione meniscale è invece valutata nella proiezione mediocoronale, cioè la proiezione ideale per la visualizzazione del legamento collaterale mediale, ed è considerata patologica se supera i 3 mm di spostamento oltre

Fig. 3. Esame RMN che evidenzia in una immagine coronale T2 l'avulsione della radice meniscale mediale, (freccia).

il bordo tibiale. La presenza di gravi degenerazioni cartilaginee femorotibiali e la presenza di una marcata riduzione dell'interlinea articolare consente di differenziare l'estrusione meniscale da rottura radiale paracentrale da gonartrosi. La sensibilità e specificità diagnostica della RMN sono state valutate essere del 90% per la prima e del 94% per la seconda [7]. È necessario però sottolineare che valori nettamente inferiori di sensibilità sono stati riportati da altri autori [2, 8 9] probabilmente a causa di una scarsa conoscenza da parte del radiologo di tale patologia. Valori abbastanza simili di sensibilità a quelli descritti da Lee, et al. per il menisco mediale sono stati riportati anche per le avulsioni della radice posteriore laterale [10]. Recentemente, Ahn, et al. [11] ha proposto una valutazione nelle proiezioni sagittali dell'estrusione meniscale laterale prendendo come riferimento la distanza dal bordo libero del corno anteriore alla giunzione meniscocapsulare posteriore del corno posteriore. Tale metodo di valutazione sarebbe particolarmente utile nelle lesioni laterali associate all'insufficienza del legamento crociato anteriore poiché non prendendo punti di riferimento ossei, non risentirebbe di eventuali traslazioni anteriori della tibia.

In letteratura sono descritti anche casi di avulsione della radice posteriore del menisco interno con ossiculo. Il trattamento è generalmente conservativo, ma i pazienti così trattati hanno riportato una persistenza dei sintomi per poi subire una meniscectomia selettiva. A tal proposito Griffith, et al. [12] in uno studio del 2008 riportano un caso di un'avulsione di questo tipo. La paziente lamentava modico dolore alla palpazione in corrispondenza dell'emirima interna e dolore posteriore all'accosciata massima. La lesione veniva confermata dall'esame RM e gli autori procedevano ad una reinserzione per via artroscopica.

INDICAZIONI

Le indicazioni al trattamento devono essere distinte se si considerano le avulsioni mediali e quelle laterali. Nel primo caso l'indicazione chirurgica è riservata dopo il fallimento del trattamento conservativo e sintomatologia funzionale limitante le normali attività. Poiché è stato osservato che l'estrusione meniscale nel 20% dei casi può essere presente senza segni di artrosi, si ritiene che l'avulsione della radice posteriore possa precedere e causare lo sviluppo di un'artrosi del compartimento mediale. Questa osservazione e le considerazioni precedentemente effettuate sulla perdita della tensione circolare (*hoop stress*) del menisco sono le basi per giustificare un trattamento chirurgico anche nei casi su base degenerativa. Il trattamento, però, deve essere riservato solo a quei pazienti con una lesione della radice meniscale con scarsi segni degenerativi sia del menisco stesso sia delle superfici femorotibiali e senza osteofiti o cisti ossee subcondrali. Controindicazione assoluta al trattamento è, infatti, la presenza di un restringimento dello spazio articolare per alterazione dell'asse meccanico in varo o per un'estrusione meniscale irriducibile ed in tali evenienze la meniscectomia parziale può risultare efficace per ridurre la sintomatologia dolorosa.

Nelle lesioni della radice posteriore laterale la concomitante lesione del legamento crociato anteriore obbliga ad un trattamento contemporaneo delle due lesioni. Anche in tale evenienza valgono le indicazioni proprie di una sutura meniscale: una reinserzione della radice fallirebbe in breve tempo senza la contemporanea ricostruzione legamentosa. Viceversa, anche la ricostruzione isolata del legamento crociato senza riparazione della radice meniscale sarebbe responsabile di una successiva rottura meniscale esterna con persistenza di una sintomatologia dolorosa alla massima flessione. L'avulsione della radice deve essere distinta dalla lesione a lembo libero del corno posteriore del menisco laterale che è frequentemente riscontrata nelle rotture acute del crociato anteriore. Questa lesione non interrompe le fibre circonferenziali del menisco e spesso tende a guarire spontaneamente.

TECNICA

Negli ultimi anni vi è stato un crescente interesse per l'avulsione della radice meniscale e diverse tecniche, tutte artroscopiche, sono state sviluppate. Una sintetica descrizione di tutte le tecniche descritte in così pochi anni risulterebbe impossibile ma schematizzando il trattamento si può classificare in due grosse categorie: la reinserzione transossea [13 14] o la reinserzione con ancora [13 14 16]. Tutte le tecniche richiedono l'impiego di un portale accessorio posteriore o di una tecnica *transeptal*. L'uso dell'ancora presenta il vantaggio di evitare l'interferenza con il tunnel della ricostruzione legamentosa ed una riduzione di un ipotetico rischio di eccessiva tensione ed abrasione della sutura transossea. La tipologia del materiale da usare nella reinserzione può essere riassorbibile o non riassorbibile e varia secondo le preferenze del chirurgo. Personalmente, preferiamo l'impiego di fili di sutura non riassorbile e la reinserzione transossea con l'impiego di un bottone metallico corticale, (Fig. 4).

Mentre sono stati riportati risultati clinici in larga parte ottimi, ma tutti a breve distanza dal trattamento, solo pochi lavori hanno ripor-

Fig. 4. Reinserzione transossea della radice meniscale laterale (Me) di ginocchio sinistro in paziente con associata lesione del crociato anteriore.

tato valutazioni artroscopiche o di RMN a distanza. Ahn, et al. [11] ha confermato la guarigione a venti mesi della lesione in 8 casi in cui è stato effettuato un second-look artroscopico. Griffith, et al. [12] ha eseguito in una giovane paziente una valutazione con RMN a distanza di tre anni confermando la guarigione della lesione dopo trattamento con sutura transossea.

CONCLUSIONE

Tra le varie funzioni del menisco, vi è quella di garantire la giusta resistenza alle forze circonferenziali (*hoop strain*). Questo permette un aumento della superficie di distribuzione del carico. L'interruzione delle fibre circonferenziali, come avviene in una lesione radiale della radice, riduce questo effetto con inevitabile progressione dei fenomeni artritici. È per questo che molti autori raccomandano una riparazione, quando possibile, della lesione ripristinando il punto di attacco meniscale e ciò anche in considerazione del potenziale riparativo di questa zona.

In caso di pazienti non più giovani, cinquantenni o più, con alterazioni degenerative e quindi anche con un più basso potenziale riparativo, probabilmente il trattamento più razionale dovrebbe essere quello di cercare di alleviare i sintomi più che preservare il menisco per mantenere le sue capacità di distribuzione dei carichi per evitare una progressione verso l'artrosi. Riteniamo che la riparazione, attraverso la reinserzione della radice meniscale, sia un trattamento idoneo in alcuni casi per ristabilire le normali condizioni e funzioni biomeccaniche del menisco. La diagnosi è spesso artroscopica, date le difficoltà diagnostiche cliniche e strumentali, ma è verosimile che aumentando l'attenzione verso questa specifica lesione, questa possa essere più facilmente riconosciuta o quantomeno sospettata prima dell'ingresso in sala operatoria.

BIBLIOGRAFIA

1. Pagnani MJ Cooper DE, Warren RF. *Extrusion of the medial meniscus*. Arthroscopy 1991;7:297-300.
2. Bin S-I, Kim J-M, Shin S-J. *Radial tears of the posterior horn of the medial meniscus*. Arthroscopy 2004;20:373-8.
3. Krause WR, Pope MH, Johnson RJ, et al. *Mechanical changes in the knee after meniscectomy.* J Bone Joint Surg 1976;58A:599-604.
4. Spencer Jones R, Keene GCR, Learmonth DJA, et al *Direct measurement of hoop strains in the intact an torn human medial meniscus.* Clin Biomechanics 1996;11:295-300.
5. Allaire R, Muriuki M, Gilbestone L, et al. *Biomechanical consequences of a tear of the posterior root of the medial meniscus.* J Bone Joint Surg 2008;90A:1922-31.
6. Marzo JM, Gurske-De Perio J. *Effects of medial meniscus posterior horn avulsion and repair on tibiofemoral contact area and peak contact pressure with clinical implications*. Am J Sports Med 2009;37:124-9.
7. Lee SY, Jee W-E, Kim J-M. *Radial tear of the medial meniscal root: reliability and accuracy of the MRI for diagnosis.* Am J Radiology 2008;191:81-5.
8. Magee T Shapiro M, Williams D. *MR accuracy and arthroscopic incidence of meniscal radial tears.* Skeletal Radiol 2002;31:686-9.
9. Rubinstein RA, DeHaan A, Baldwin JL. *Posterior medial meniscus detachment*. Knee Surg 2009;22:339-45.
10. De Smet AA, Blankenbaker DG, Kijowski BK, et al. *Diagnosis of posterior root tears of the lateral meniscus using arthroscopy as the reference standard*. Am J Radiology 2009;192:480-6.
11. Ahn JH, Lee YS, Yoo JC, et al. *Results of arthroscopic all inside repair for lateral meniscus root tear in patients undergoing concomitant ACL reconstruction*. Arthroscopy 2010;26:67-75.
12. Griffith CJ, La Prade RF, Fritts HM, et al. *Posterior root avulsion fracture of the medial meniscus in an adolescent female patient with surgical treatment*. Am J Sports Med 2008;36:789-92.
13. Ahn JH, Wang JH, Yoo JC, et al. *A pull out suture for transaction of the posterior horn of the medial meniscus: using a posterior transeptal portal.* Knee Surg Traumatol Arthrosc 2007;15:1510-13.
14. Kim YM, Rhee KJ, Lee JK, et al. *Arthroscopic pull-out repair of a complete radial tear of the tibial attachment site of the medial meniscus posterior horn.* Arthroscopy 2006;22:785.e1-e4.
15. Kim J-H, Shin D-E, Dan J-M, et al. *Arthroscopic suture anchor repair of the posterior root attachment injury in medial meniscus: technical note.* Arch Orthop Trauma Surg 2009;129:1085-8.
16. Choi N-H, Son K-M, Victoroff B. *Arthroscopic all inside repair for a tear of posterior root of the medial meniscus.* Knee Surg Traumatol Arthrosc 2008;16:891-3.

Past, present and future for spinal deformities

Passato, presente e futuro delle deformità spinali

J. Dubousset

Before the era of the X rays from Hippocrates to Roentgen time, clinical evaluation was the unique approach for external assessment of spinal deformities, very close of the reality in the space, people were really thinking 3D (nice description, drawings, ingenious machines to measure). Of course the treatments were very primitive despite multiples machineries working generally by traction or pressure on the surfaces of the skin as bracing and exercising. Some surgical attempts (percutaneous myotomies or tenotomies: Jules Guerin, Paris 1842) were reported but quickly abandoned!

The first revolution was given by the era of the X rays (Roentgen: December 28, 1895) for assessment. It marked a so great advance and was so attractive that the physician forgot in the analysis during almost 70 years that the image obtained was only the projection on one plane(the shadow) of the real deformity!
The treatments became more aggressive and safe thanks to the development of anaesthesia and aseptic surgery, allowed spluttering for surgical approaches directly on the spinal skeleton on the back and on the front during the first half of the 20th century. Despite some localized attempts of minimal osteosynthesis (as silver wiring of the spinous processes: Hadra, 1891; or rib resection in adults: Von Volkmann, 1889), most of the time during the following decades, the correction of the deformities was obtained with external cast done before the surgery which was generally performed from the back inside the correcting cast, and where the major surgical technique was the fusion with or without autogenous bone graft (Hibbs, 1914; Albee, 1917) of a more or less extended number of vertebral segments. The cast being kept post operatively until the fusion was obtained (several months often recumbent).

The second revolution was the direct surgical correction of the deformity thanks to adjunction of a more powerful internal spinal instrumentation: Paul Harrington (1960) in Houston (TX, USA) in the back, Alan Dwyer (1968) from Australia, in the front. They were probably the major steps for correction of scoliosis during the following 20 years. But these instrumentations were not sufficient to suppress post op casting,and more important were not addressing the real 3D deformity.
In fact they had forgotten the 3D aspect and especially the sagittal plane (flattening of the back for Harrington, Kyphosing consequences for Dwyer). It takes almost 20 years to recognize these side effects.

Académie Nationale de Médecine, Paris, France

We must also remember that simultaneously the development of direct anterior approach for kyphosis (mainly Pott's disease) thanks to Arthur Hodgson (1955) and Arthur Yau in Hong Kong was another important step forward, for spinal surgery.
During that period of time also, the refinements of the instruments were also improved by the fortuitous discovery design and use of the pedicular screw by my friend Raymond Roy Camille in Paris (1977), as well as the use of laminar or sub laminar wires attached segmentally to rods on each side of the vertebrae all along the deformity as developed by Jacques Resina (1964) and Alves Ferreira (1972) in Portugal and Eduardo Luque in Mexico(1973) allowing to be "cast free" in post op, and to have a better sagittal alignment.
So you have understood, it was a gradual improvement in the management of the spinal deformities for the best benefit of the patients.

The third revolution lies in 2 facets: the first one, was the "re-discovery" (as it was before the era of the X rays) and the understanding that every spinal deformity must be studied in 3D, not only locally but re-established inside the entire spinal organ, giving the facet: space.
The second facet was the great importance of that we can call the 4th dimension: time.
We must remember that these two facets are always linked for the life time of any human individual.
I gave for these two facets my personal contribution during all my professional life, coming from multiple analysis, starting in 1972 by the paralytic pelvic obliquities were the 3D is obvious when you compare X-rays and clinical aspect of the patient, the pathoanatomy and evolution of the congenital vertebral anomalies, the same for the basic idiopathic scoliosis curve with the Important contribution of the rigorous anatomical analysis of specimens and X-rays thanks to René Perdriolle (1979) from Montpellier.
It was also the introduction of the "computer era" allowing to produce 3D reconstruction from simultaneous AP and lateral standing X-rays thanks to the help of my friend Henry Graf and of a brilliant engineer in computer Jérome Hecquet.
It is amazing to remember that when I suggest the main topic of our GES meeting in Montreal in 1979: "Idiopathic scoliosis seen from the lateral", the scoliosis community was extremely surprised because very very few lateral X-rays were founded in the patient's files! All over the world!
This new concepts and approaches of the deformities in 3D led to understand much more clearly evidences such as progression of congenital anomalies or of early fusion creating with time the "crank shaft phenomenon", giving clearly the major importance

of the "horizontal plane" demonstrating also the influence of time and growth. This also helps us to understand the side effects of our previous instrumentations (flat back, progressive imbalance, etc.)
The development of the CT scan and MRI gave a mandatory access to this horizontal plane, and in addition a much better view of the soft tissues especially for the spinal cord and other nervous structures.
One simple example of the improvement obtained by the modern technology is given by the study of the thoracic shape in spinal deformities: in the past measurements were done by citometry but of course CT scan with 3D reconstructions allowed to get more precise data, surface, volume, relationship with vital organ (trachea, bronchi, and matching shape volumes and biologic measurements, vital capacity, MEV …).
In parallel the development of the vertebral traumatology push the surgeons to study the fracture type always in 3D.
From these understanding new concepts of spinal instruments and strategies for correction were developed as soon as 1983 by Yves Cotrel and myself, with that we call the CD concepts. This need first a rigourous analysis simultaneously AP and lateral, to recognize limits of the structural, compensatory curves and also the flexibility and mobility in 3D of the segments supposed to be left free of fusion. This determine the precise levels of multiple strategic points of anchorage of the instruments, hooks or pedicular screws on the chosen strategic vertebrae, linked to the 2 parallel bended rods associated to their axial rotation or in situ bending as well as selective compression or distraction with finally a minimum of 2 transverse linkage producing a very rigid fixation in a "railway fashion", continuing to day to be kept, used, and improved in many ways all over the world as well for long or short instrumentations.
This 3D concepts are of course universal for all orthopaedics at any place, as for all the organs of the human body and it is curious to realize how long it takes to have "open eyes" on this evidence for spinal deformities.
The establishment of basic principles coming from 3D for treatment brought a real improvement of the results all the more than the multiple point of fixation of the correcting rods don't necessitate any post op casting or bracing.
From that time all over the world these principles were applied with numerous variations and improvement in the technique, as in the implants but the basis remained the same.
These comments for primary analysis, strategy, instrumentation, apply as for deformities during child hood, adolescent or adult age but of course even more for the elderly people of the aging spine where the possibilities for compensation are less and less good as the time goes by. So the decision for a surgical treatment at any age but even more for olders, has to be taken only in accordance with the internal medicine team, after a complete vital function checking, in perfect acceptance with the anaesthesiologist team and always measuring the advantages and the inconvenients of such a decision.
It appears quickly when reviewing regularly the short term and long term results that the best prognostic factor for the quality and longevity of the results were linked to the quality of the 3D global and local balance in the space of the Spinal organ, after surgery.
It is why this push me to try to improve preop. analysis, indications and control of the results not only with regular simple X-rays even AP and lateral but with 3D reconstruction thanks to stereographic simultaneous AP and lateral X-Rays and computer reconstruction in 3D with the finite elements technique and derivates developed by the engineers of the Biomechanics Lab ENSAM in Paris that we met at the beginning of the design of the CD rods.It was the real continuing of that fruitful collaboration
It is why when Georges Charpak (Nobel Price of Physics, 1992), came to us in St. Vincent de Paul (1995) to experiment his discovery of an X-rays numeric detector with very low dose of radiation, and when we have proven on repetitive cases for chest, pelvis, spine (often necessary to control pediatric orthopaedic pathologies), that the reduction dose was effective, we push him to develop with its company, a device able to scan the total body simultaneously AP and Lateral in a standing or sitting or crouched position, giving a very precise numeric image in a functional posture. With this only one shot of reduced radiation dose, (10 time less than regular X-rays) thanks to the work of the biomechanical engineers it was possible to obtain a 3D surfacic reconstruction of the entire skeleton (with almost 1000 times less than for a 3D CT Scan reconstruction). In year 2000, the EOS machine (Biospace company) appeared, as reliable as the 3D CT reconstruction for the surface aspects of that skeleton with a multitude of applications useful for all kinds of orthopaedic disorders, located any part of the body, and particularly for the spinal organ, considered from its cephalic vertebra to its pelvic vertebra, but also the relationship of any skeletal segment to another one, and precise measurement of the chain of balance of the patient mainly static but possibly dynamic when coupling is done with external envelop markers recording during motion.
It appears very useful to study and analyse the consequences in the space of aging, where the major role on the posture related to the Pelvic Vertebra became of primary evidence.
For the present, when maximum analysis was done using all clinical, imaging, and technological possibilities, the treatment is more and more sophisticated, using all technical more and more powerful devices as well for correction, as for resection of the spine, with neural monitoring more and more reliable, it appear that the "end goal" is still to obtain a solid fusion, leaving as much as possible intact levels to allow sufficient motion to compensate a residual deformity, and achieve balance.
We must notice that the progress in the biology for the bony fusion has made also real improvement but still adding a significant cost to an already very expensive surgery, and in my mind only reserved to very few difficult cases.
The experiences done to keep or restore motion on spinal surgical diseases are still in progress. The disc prosthesis or dynamic devices have very specific applications, still to be precisely determined, and the danger is that the technology (favoured by the industry of the spinal implants), invade the brain of the orthopaedic surgeons to a point where they will forgot the true analysis of the pathology before implantation of these modern and attractive devices
This is again the same for the so called instrumentation with-

out fusion experimented and developed for growing spine and attached directly to the spine or to the ribs and must be reserved to a few centers well controlled and trained in order to obtain sufficient number of cases, sufficient data, and subsequently reliable results.

The last revolution is not yet here, but "on the way "it will touch mainly 2 research fields:

a) the etio-pathogeny of idiopathic scoliosis where numerous researches are done in multiple laboratories all over the world and seems to converge, as we can observe thanks to the Yves Cotrel Foundation, toward a probably genetic central neurological or neuro-hormonal disorder in relation with the erect posture characteristic of the human nature. It exist always a competition between the researchers, for those looking the inducing factor to be determined and the others looking for factors favouring progression of the deformity.
b) The nature and prevention of aging deterioration at the level of the spine, mainly turned toward prevention of osteoporosis,as well as minimize as much as possible degenerative changes at the spinal unit level, disc, facets, and surrounding muscles.

Conclusion: each patient is unique.

Analyse precisely the reasons he had to see you.

Make a diagnosis as precise as possible, locally but always regarding the entire spine.

Choose the proper indication for treatment non operative or operative, measuring always the balance benefit/risk.

In a child decide early on a localized pathology accessible for correction (ex.: congenital hemivertebra) to prevent worsening by growth.

But if the pathology concern the entire thoracic segment (ex infantile idiopathic), be careful, favour a prolong casting and bracing treatment ending sometimes by fusion and instr. at adolescence, rather than diving early in hazardous surgery, factor of repeated scars and complications ("don't put the finger in!").

In an old person follow her regularly, decide with calm and and perfect weighing the balance benefits/risks, but having in mind to decide not too late when the general status of the patient declining will lead to more hazardous vital or post anaesthesia brain confusion result.

One cannot pass his own experience, but, one's thought always open ways for others.

L'artrodesi strumentata della cerniera occipito-cervicale: indicazioni e risultati

C.A. Logroscino, M. Genitiempo

RIASSUNTO

L'artrodesi della cerniera occipito-cervicale è stato un argomento di difficile soluzione per la delicata anatomia l'avvento delle strumentazioni occipito-cervicali ha permesso di estendere l'indicazione del trattamento della cerniera con la sicurezza di una stabilità ottimale all'ottenimento della fusione.
Presentiamo uno studio clinico retrospettivo su 55 pazienti trattati tra il 1996 ed il 2010 sottoposti a fusione occipito-cervicale strumentata utilizzando un sistema di fissazione originale basato su un ancoraggio cranico per soli uncini contrapposti, ideato da uno degli autori. La valutazione clinica è stata acquisita utilizzando i formulari sf 36 e la scala di valutazione del dolore VAS. Abbiamo osservato un miglioramento da 35,95 punti di media nel pre operatorio a 44,31 nel post operatorio nel formulario sf 36 ed un miglioramento del 46% rispetto ai valori iniziali nella scala VAS. Riteniamo che l'ancoraggio al cranio con una presa ad uncini consenta di realizzare un impianto con elevate caratteristiche di stabilità particolarmente utile nella chirurgia di revisione e nelle instabilità maggiori.

Parole chiave: presa craniale per uncini, fissazione cranio-cervicale, instabilità occipito-cervicale

SUMMARY

Occipito-cervical arthrodesis was for years a challenging argument due to the delicate anatomy of the region. Occipito-cervical instrumentations allowed to extend the indication to the treatment as a safer procedure, thanks to the optimal stability, fundamental to achieve good fusion. We present a clinical retrospective study on a series composed of 55 patients treated between 1996 and 2010. All patients underwent an occipito-cervical procedure using an original instrumentation based on a cranial claw made of low profile hooks, conceived by one of the authors. Clinical evaluation was achieved using sf 36 form and VAS scale. We observed an improvement from 35,95 mean points in the pre operative to 44,31 points in the post operative using the sf 36 form, and an improving of 46% in VAS scale. We believe that cranial anchorage with a hook claw allows for an instrumentation provided with high stability, particularly useful in revision surgery and major instabilities.

Key words: hook claw, occipito-cervical fixation, occipito-cervical instability

Università Cattolica del Sacro Cuore, Dipartmento di Scienze Ortopediche, Divisione di Chirurgia Vertebrale, Roma

Indirizzo per la corrispondenza:
C.A. Logroscino, Istituto di Ortopedia e Traumatologia, Dipartimento di Scienze Ortopediche, Largo Francesco Vito 1, Roma. E-mail: moe@openaccess.it; mf4792@mclink.it

INTRODUZIONE

La cerniera occipito-cervicale è sede di numerosi processi patologici che possono determinarne una instabilità
Si possono distinguere le lesioni traumatiche, le lesioni infiammatorie come l'artrite reumatoide e l'artrite psoriasica, nonché instabilità su base infettiva, da localizzazione neoplastica o da malformazione congenita della giunzione occipito-cervicale. Il notevole impulso chirurgico applicato alla colonna cervicale ha prodotto, nel corso degli anni, numerose strategie chirurgiche per aggredire questa delicata regione
Da quando, nel 1927, Förster [1] per primo descrisse la fusione occipito-cervicale senza sintesi, la chirurgia della giunzione cranio-cervicale ha fatto notevoli progressi. Si capì subito che affidare la contenzione a mezzi esterni in attesa del buon esito dell'artrodesi costringeva i pazienti a lunghi periodi in apparecchi gessati, con alte percentuali di fallimento per pseudoartrosi che vanificavano il trattamento.
Sono state dunque proposte in Letteratura numerose strumentazioni, che inizialmente si avvalevano per la fissazione della sintesi di fili di acciaio, come la tecnica di Luque [2] o la derivata *Ransford loop*. Tali sistemi richiedevano l'integrità degli elementi posteriori, condizione non sempre presente in caso di compressione midollare. Offrendo al contempo una scarsa resistenza rotazionale. Lo sviluppo tecnologico permise di approntare dei sistemi di osteosintesi rigida basati su strumentazioni con viti e placche. Fra i primi, Roy-Camille [3] introdusse l'impiego della fissazione con viti ai processi zigoapofisari in ambito cervicale, favorendo l'estensione della strumentazione con viti e placche fino all'occipite. Grob et al. [4] descrissero l'utilizzo di una placca sagomata a Y rovesciata con ancoraggio sulla linea mediana dell'occipite, dove l'osso ha maggiore spessore e offre condizioni migliori per la fissazione.
Qualsiasi sistema di stabilizzazione in questa particolare area di transizione (cerniera occipito-cervicale) deve essere in grado di resistere alle forze nei diversi assi di movimento (flessione, estensione, flessione laterale, rotazione, distrazione, carico assiale) fino al raggiungimento dell'artrodesi.
Sulla base di questi presupposti è stato sviluppato un sistema di fissazione originale, consistente in una presa craniale in grado di creare una pinza per soli uncini [5].
La strumentazione da sola, spesso non è l'unica artefice del raggiungimento di un risultato clinico ottimale. Grande importanza riveste infatti un corretto allineamento occipito-assiale ed il ripristino, per

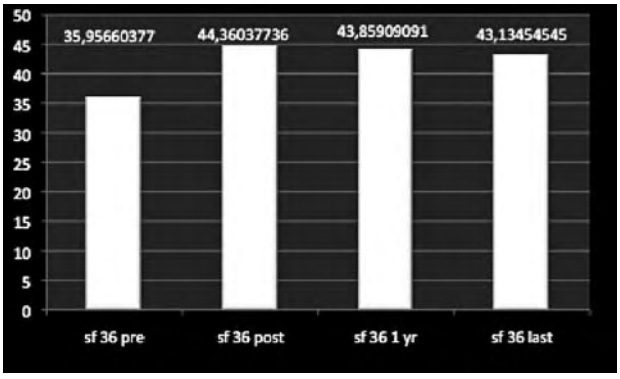

Fig. 1. Valutazione della qualità di vita tramite formulario sf 36 la valutazione è stata eseguita nel pre operatorio, nel post operatorio a dimissione del paziente, ad un anno e ad ogni controllo successivo. Per pazienti persi al follow-up è stato utilizzato l'ultimo valore disponibile.

quanto possibile, della fisiologica lordosi cervicale. Questo è uno dei passaggi cruciali della tecnica chirurgica, correlandosi l'angolo di fusione cranio-cervicale all'outcome clinico, ed alla durata nel tempo dell'impianto.

MATERIALI E METODI

Presso la Divisione di Chirurgia Vertebrale della Clinica Ortopedica dell'Università Cattolica del Sacro Cuore di Roma tra il 1992 ed il 2010 55 pazienti sono stati sottoposti ad artrodesi occipito-cervicale strumentata mediante l'utilizzo della fissazione cranio-cervicale con presa craniale mediante uncini e cervicale con viti nei massicci articolari o con uncini sublaminari. La casistica era composta di 36 donne e 19 uomini con un'età media di 53 anni (21-79 anni). La patologia più comune era l'artrite reumatoide (30). Seguivano i traumi (9), i tumori (10), le malformazioni congenite della cerniera (6). I pazienti riferivano come sintomo principale il dolore cervicale nella maggioranza dei casi. I livelli di fusione sono stati C0-C3 in 28 casi, C0-C4 in 8, C0-C5 in 9, C0-C6 in 4, C0-C7 in 5. I pazienti sono stati sottoposti a controlli nell'immediato post-operatorio, ad 1 mese a 6 mesi ed a ogni anno successivo. Il follow-up medio dei pazienti è stato di 3 anni, con un massimo di 9 anni ed un minimo di 1 anno. I pazienti sono stati sottoposti nel preoperatorio a radiografie standard e dinamiche (flessione ed estensione), allo scopo di calcolare l'allineamento cranio-cervicale. La sofferenza mielopatica è stata indagata tramite la scala di Nurick [6] per la mielopatia, mentre il *Visual Analogue Scale* (VAS) è stato utilizzato per la valutazione soggettiva del dolore del paziente. L'*outcome* clinico è stato valutato tramite il formulario SF 36. Per ottenere un angolo di fissazione corretto il posizionamento della sintesi è stato controllato continuamente in radioscopia. Il sistema di fissazione utilizzato presso la nostra clinica è stato descritto da Logroscino et al. [5]. Tale sistema dispone di una solida presa craniale con uncini (Fig. 2); l'impianto prevede l'inserimento degli uncini craniali tra il piano durale e il tavolato cranico interno. Si completa quindi la pinza mediante l'apposizione di uncini contrapposti direttamente al margine del grande forame occipitale. Tali uncini, sagomati a basso profilo, sono ideali per il posizionamento in zone povere di tessuto sottocutaneo, e consentono di diminuire il rischio di decubito cutaneo ad opera della sintesi. Il posizionamento degli uncini nel tavolato cranico rappresenta il passaggio più delicato e comporta attenzione per evitare lesioni durali o nervose. Il repere per la preparazione del sito di applicazione degli uncini è a circa 1,5 cm inferiormente alla protuberanza occipitale posteriore e circa 2 cm lateralmente alla linea mediana

RISULTATI

Dei 55 pazienti operati, 3 hanno riportato mobilizzazione della sintesi, 2 di questi soffrivano di artrite reumatoide, 1 paziente era affetto da instabilità post traumatica. La mobilizzazione degli uncini craniali è avvenuta in 2 pazienti reumatoidi.
la valutazione dell'*outcome* clinico inteso come qualità percepita di vita è stato valutato tramite l'uso del formulario sf 36.
Sono stati eseguiti valutazioni nel pre e post operatorio, ad un anno di *follow up* e ad ogni controllo consecutivo. Per pazienti persi al *follow-up* è stato utilizzato l'ultimo valore disponibile. Abbiamo osservato un miglioramento da 35,95 punti di media nel pre operatorio a 44,31 nel post operatorio per poi mantenersi stabile nei controlli con un trend in discesa del valore (Fig. 1).
Tutti i pazienti sottoposti ad intervento chirurgico hanno riportato nel post operatorio miglioramento della sintomatologia algica.
Il beneficio nei confronti della sintomatologia algica tra i pazienti affetti da artrite reumatoide è stato buono, con un valore VAS medio 6,06 nel pre-operatorio ridotto a 3,24 nel post-operatorio.
I pazienti affetti da deformità post traumatica sono stati trattati chirurgicamente per la grave instabilità presente ai livelli C0-C1-C2. In 2 di questi pazienti erano presenti segni di mielopatia post traumatica per fratture ai livelli sub assiali. nella totalità dei casi i pazienti di questo gruppo hanno avuto beneficio dall'intervento per quanto riguarda la sintomatologia algica e in nessun caso è stata osservata patologia giunzionale ai livelli adiacenti. In questo gruppo il valore

Fig. 2. Grave localizzazione cervicale di malattia reumatoide. Fissazione ed artrodesi occipito-cervicale con presa cranica per uncini e cervicale per viti.

VAS è migliorato passando da una media di 4,6 punti nel pre-operatorio ad una media di 2,9 punti nel post-operatorio. I pazienti con localizzazioni neoplastiche sono quelli che hanno richiesto il trattamento chirurgico più complesso. In 7 casi è stato necessario un doppio approccio chirurgico, associando un'exeresi decompressiva anteriore alla stabilizzazione posteriore. Tre casi tra questi hanno richiesto una decompressione con accesso transmandibulolinguale per la presenza di un'estesa lesione tumorale [7]. Tutti i pazienti affetti da patologia tumorale hanno riportato miglioramento della sintomatologia algica con una modifica del valore VAS da una media di 5,9 nel pre-operatorio ridottasi a valori di 2,7 nel post-operatorio.
I pazienti affetti da malformazione congenita della cerniera occipito-cervicale hanno mostrato un miglioramento più modesto della scala VAS con valore medio di 6 punti nel pre-operatorio che si riduceva ad un valore medio VAS di 4,5 punti nel post-operatorio.

DISCUSSIONE

in questo studio presentiamo i risultati clinico funzionali ottenuti utilizzando il sistema originale di fissazione cranio cervicale eseguito mediante una pinza craniale con uncini contrapposti (Fig. 2). Ciò, nella nostra opinione, fornisce degli intrinseci vantaggi essendo gli uncini dotati di una maggiore resistenza al *pull-out* rispetto alla fissazione con viti
La sintesi utilizzata, nella nostra esperienza, ha consentito di ottenere un'ottima percentuale di fusione, valutata come fusione radiologicamente apprezzabile o come sopravvivenza della sintesi.
Tre pazienti – il 5,45% del campione – hanno riportato mobilizzazione dell'impianto. La mobilizzazione degli uncini craniali è stata osservata solo in due pazienti affetti da artrite reumatoide. In un paziente reumatoide vi era stata anche mobilizzazione della sintesi cervicale. Tale risultato è certamente da imputare alla scarsa qualità ossea, ma, a nostro avviso, un'errata biomeccanica segmentale dovuta ad una fissazione occipito-assiale in antiversione dell'occipite, rappresenta un importante fattore predisponente al cedimento della sintesi [8]. Abbiamo osservato il cedimento isolato delle viti cervicali in un solo paziente, trattato per un'instabilità post traumatica, in seguito ad un nuovo trauma cervicale in flessione.
Per quanto riguarda la valutazione oggettiva del paziente è stata utilizzata la scala di Nurick nonché il formulario sf 36, mentre per la valutazione del dolore e le sue modificazioni dopo l'intervento è stata utilizzata la valutazione soggettiva VAS. Il miglioramento sintomatologico algico nella nostra casistica è stato in media del 46%, e, benché basato su di una casistica non omogenea per eziopatogenesi, è indice di un buon successo della stabilizzazione e di ottima tolleranza della sintesi da parte dei pazienti. L'incidenza della sublussazione subassiale è stata bassa, con valore pari al 17% del totale dei pazienti trattati. Se si considera però, che la riportata evenienza è stata riscontrata solo nei pazienti affetti da artrite reumatoide il valore sale al 30% dei casi e corrisponde a quanto riportato in Letteratura [9 10]. Come riportato da altri autori, la complicanza tardiva più comune della fissazione cranio-cervicale nel paziente reumatoide è la sublussazione subassiale. Esistono infatti numerosi lavori sull'importanza dell'artrite reumatoide nella patogenesi dell'instabilità atlantoassiale e subassiale, Matsunaga [9] riporta un'incidenza di sublussazione subassiale del 34% su di una casistica di pazienti affetti da artrite reumatoide in stadio avanzato. Kraus et al. [10], riportano un'incidenza del 36%. È interessante notare, nella nostra casistica, che i pazienti fissati in lieve antiversione dell'occipito-assiale, hanno riportato i migliori risultati clinici e la più bassa percentuale di sequele a distanza. Trova in effetti riscontro, a nostro avviso, l'opinione di Matsunaga circa l'importanza dell'angolo occipito-assiale nei confronti della biomeccanica del rachide cervicale il cui scompenso, o non corretto ripristino, può portare a slivellamenti secondari o a fenomeni giunzionali adiacenti alla sintesi.

CONCLUSIONI

L'artrodesi strumentata della giunzione occipito-cervicale rappresenta una metodica efficace per il trattamento, la stabilizzazione neurologica ed il recupero neurologico dei pazienti affetti da patologie della cerniera.
Nella nostra esperienza l'utilizzo di una presa cranica per uncini ha assicurato una stabilità eccellente opponendosi alle forze agenti in avulsione e permettendo alla sintesi di sopravvivere a lungo dando luogo a buone fusioni. Per tale motivo riteniamo che questo impianto sia particolarmente indicato in casi di instabilità maggiore quali localizzazioni tumorali e malattie infiammatorie con spiccata estrinsecazione clinica a livello della cerniera cranio cervicale, condizioni che, per la scarsa qualità dell'osso del tavolato cranico, metterebbero a rischio la stabilità di una sintesi per viti. Riteniamo inoltre che il risultato a distanza per quanto riguarda la stabilità dell'impianto e l'assenza di deformità secondarie sia strettamente collegato al corretto posizionamento della strumentazione, in particolare alla realizzazione di un angolo occipito-assiale quanto più vicino possibile ai valori fisiologici

BIBLIOGRAFIA

1. Förster O. Die *Leitungsbahnen des Schmerzgefühls und die chirurgische Behandlung der Schmerzzustände*. Berlin: Urban & Schwarzenburg 1927.
2. Ellis PM, Findlay JM, *Craniocervical fusion with contoured Luque rod and autogenic bone graft*. Can J Surg 1994;37:50-4.
3. Davey JR, Rorabeck CH, Bailey SI, et al. *A technique of posterior cervical fusion for instability of the cervical spine*. Spine 1985;10:722-8.
4. Grob D, Dvorak J, Panjabi M, et al. *Posterior occipitocervical fusion. A preliminary report of a new technique*. Spine 1991;16:17-24.
5. Logroscino CA, Diop A, Lavaste F. *Development of a new short metal construct for the treatment of severe craniocervical instability: Biomechanical evaluation*. Spine: State of the Art Reviews 1996;10:315-25.
6. Nurick S. *The pathogenesis of the spinal cord disorder associated with cervical spondylosis*. Brain 1972;95:87-100.
7. Logroscino CA, Casula S, Rigante M, et al. *Transmandible approach for the treatment of upper cervical spine metastatic tumors*. Orthopaedics 2004;10:1100-3.
8. Logroscino CA, Genitiempo M, Casula S. *Relevance of the cranioaxial angle in the occipitocervical stabilization using an original construct: a retrospective study on 50 patients*. Eur Spine J 2009;18(Suppl.1):7-12.
9. Matsunaga S, Ijiri K, Koga H. *Results of a longer than 10-year follow-up of patients with rheumatoid arthritis treated by occipitocervical fusion*. Spine 2000;25:1749-53.
10. Kraus DR, Peppelman WC, Agarwal AK, et al. *Incidence of subaxial subluxation in patients with generalized rheumatoid arthritis who had previous occipital cervical fusion*. Spine 1991;16:486-9.

Il trattamento delle scoliosi in età pediatrica: il ruolo delle attuali strumentazioni

T. Greggi, F. Lolli, M. Di Silvestre, E. Maredi, K. Martikos, F. Vommaro, A. Cioni, S. Giacomini, M. Spina

RIASSUNTO

Le scoliosi dell'età pediatrica si caratterizzano per un elevato potenziale evolutivo. Le moderne strumentazioni permettono oggi di aggredire tali deformità già in età precoce.

Obiettivi: valutare l'efficacia delle strumentazioni "allungabili" nel trattamento delle scoliosi in età pediatrica.

Metodi: revisione retrospettiva di tutti i pazienti trattati con sistema *growing rod* o VEPTR presso la Nostra Divisione tra il 2006 e il 2009. Sono stati inclusi nello studio complessivamente 17 pazienti, 8 maschi e 9 femmine, con un'età media di 7,5 anni (min 2 – max 11).

Eziologia: 6 scoliosi idiopatiche, 5 congenite, 2 associate a cardiopatia, 1 associata a siringomielia e S. di Arnold Chiari, 1 neurofibromatosica, 1 in S. di Prader Willi, 1 in trisomia 8. In 9 casi è stato applicato un sistema growing rod, in 8 casi VEPTR.

Risultati: il valore angolare medio della scoliosi è passato da 48,4° prima dell'intervento a 27,1° dopo (correzione media: 43,9%). Si sono resi necessari complessivamente 26 nuovi interventi: 15 allungamenti del sistema, 8 revisioni dovute a complicazioni meccaniche e 3 conversioni. In nessun caso si sono verificate complicazioni neurologiche.

Conclusioni: la revisione della nostra casistica ha confermato l'efficacia (ottimo controllo dell'evoluzione della scoliosi) e la sicurezza (nessuna complicazione neurologica) dei sistemi *growing rod* e VEPTR.

Parole chiave: scoliosi, età pediatrica, trattamento chirurgico

SUMMARY

Scoliosis in pediatric age are characterized by a high evolutionary potential. Modern tools allow today to early attack these deformities.

Objectives: to evaluate the effectiveness of modern instrumentations in the treatment of scoliosis in children.

Methods: retrospective review of all patients treated with growing rod or VEPTR at our division between 2006 and 2009. A total of 17 patients, 8 males and 9 females with a mean age of 7.5 years (range, 2 to 11) were included.

Etiology: 6 idiopathic scoliosis, 5 congenital, 2 associated with congenital heart disease, 1 associated with syringomyelia and Arnold Chiari syndrome, 1 neurofibromatosic, 1 in Prader Willi syndrome, 1 in trisomy 8. Growing rod was implanted in 9 cases, VEPTR in 8.

Results: scoliosis Cobb angle decreased from 48.4° before surgery to 27.1° after surgery (average correction: 43.9%). 26 new surgeries were performed: 15 instrumentation lengthenings, 8 revisions due to mechanical complications and 3 conversions. No one neurological complication occurred.

Conclusions: the review of our series confirmed the efficacy (excellent control of scoliosis) and safety (no neurological complications) of VEPTR and growing rod.

Key words: scoliosis, pediatric age, surgical treatment

Chirurgia delle Deformità del Rachide – Istituto Ortopedico Rizzoli, Bologna (Italia)

Indirizzo per la corrispondenza:
Francesco Lolli, Chirurgia delle Deformità del Rachide, Istituto Ortopedico Rizzoli, Via C. Pupilli 1, 40136 Bologna. Tel. +39 051 6366387. E-mail: francesco.lolli@fastwebnet.it

INTRODUZIONE

Il trattamento delle scoliosi in età pediatrica rappresenta una delle sfide più impegnative per il chirurgo vertebrale. A causa del loro elevato potenziale evolutivo, possono infatti condurre, se non trattate, oltre che a gravi deformità della colonna, anche a gravi deformità della gabbia toracica, compromettendo lo sviluppo del parenchima polmonare e determinando quadri di insufficienza respiratoria severa già in età precoce. L'artrodesi posteriore può rappresentare ed ha rappresentato in passato una scelta efficace nell'arrestare la progressione di queste scoliosi, al prezzo però di un arresto della crescita sia della colonna che della gabbia toracica, con effetti negativi sulla funzionalità respiratoria, sia per l'ipoplasia polmonare che si viene a creare, sia per la compromissione della meccanica respiratoria. Nel corso degli anni sono state quindi adottate metodiche alternative alla fusione precoce, con l'obiettivo di correggere e mantenere sotto controllo la scoliosi, garantendo al tempo stesso a colonna, gabbia toracica e polmoni la possibilità di svilupparsi durante il periodo di trattamento. Fra queste, oggi trovano largo spazio strumentazioni quali *growing rod* e VEPTR. Obiettivo del nostro studio è stato quindi quello di revisionare la nostra casistica al fine di valutare l'efficacia e la sicurezza di questi sistemi "allungabili" nel trattamento delle scoliosi in età pediatrica.

METODI

È stata condotta un'indagine retrospettiva al fine di identificare tutti i pazienti operati per una scoliosi in età pediatrica con siste-

ma "allungabile" (*growing rod* o *VEPTR-like*) presso la Nostra Divisione tra il 2006 ed il 2009. Criteri di inclusione nello studio sono stati: 1) diagnosi di scoliosi, 2) età < 12 anni, 3) trattamento chirurgico con sistema *growing rod* o *VEPTR-like*, 4) follow-up minimo 6 mesi.

Gli interventi sono stati realizzati da tre chirurghi vertebrali della Nostra Divisione con la medesima formazione ed esperienza. Tutte le procedure chirurgiche sono avvenute in anestesia generale, in decubito prono, sotto monitoraggio neurofisiologico (PESS, PEM). L'applicazione dei sistemi è avvenuta praticando due incisioni, una prossimale ed una distale, a livello dei punti di ancoraggio ed inserendo quindi le barre per via sottofasciale. In nessun caso sono state eseguite toracotomie di espansione.

Un quarto chirurgo, che non aveva preso parte agli interventi, ha provveduto alla revisione della documentazione clinica e radiografica di tutti i pazienti inclusi. Attraverso le cartelle cliniche è stata possibile la raccolta dei dati demografici, preoperatori (etiologia della deformità, comorbidità, eventuali deficit neurologici), peri-operatori (tempo chirurgico, perdite ematiche, durata dell'ospedalizzazione) e postoperatori, incluse le complicazioni e le revisioni chirurgiche. La valutazione radiografica ha incluso una RM encefalospinale eseguita preoperatoriamente, al fine di identificare eventuali malformazioni mieloradicolari, e radiografie della colonna in toto in ortostasi, eseguite prima e dopo l'intervento e al follow-up finale. Il valore angolare della curva principale e della cifosi (T5-T12) così come eventuali cedimenti o mobilizzazioni delle strumentazioni sono stati annotati.

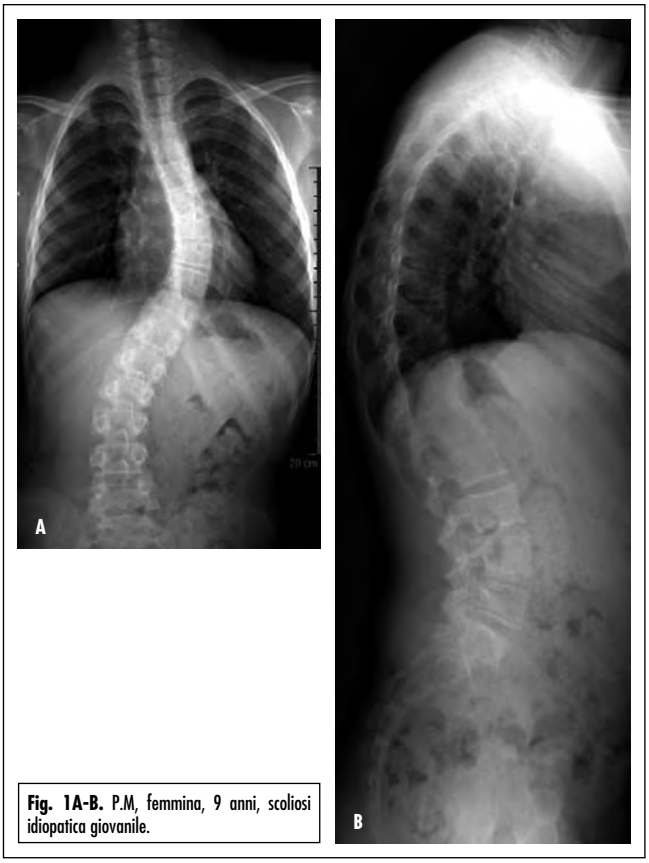

Fig. 1A-B. P.M, femmina, 9 anni, scoliosi idiopatica giovanile.

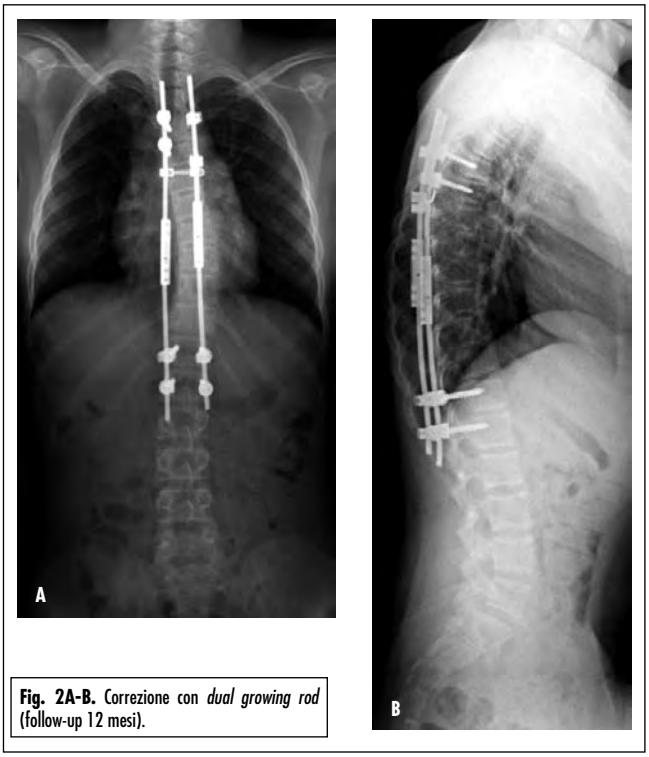

Fig. 2A-B. Correzione con *dual growing rod* (follow-up 12 mesi).

RISULTATI

Dati demografici e preoperatori

Sono stati inclusi nello studio complessivamente 17 pazienti. Si trattava di 8 maschi (47,1%) e 9 femmine (52,9%), con un'età media di 7,5 anni (min 2 – max 11). Per quanto concerne l'eziologia si trattava in 6 casi di una scoliosi idiopatica (35,3%), in 5 di una scoliosi congenita (29,4%), in 2 di una scoliosi associata a cardiopatia congenita (11,8%), in 1 di una scoliosi associata a siringomielia e S. di Arnold Chiari tipo 1 (5,9%), in 1 di una scoliosi neurofibromatosica (5,9%), in 1 di una scoliosi in S. di Prader Willi (5,9%), in 1 di una scoliosi in trisomia 8 (5,9%). Tutti i pazienti erano in grado di deambulare autonomamente, e in nessun caso erano presenti deficit neurologici.

Interventi

In 9 casi (52,9%) è stato applicato un sistema *growing rod* (Figg. 1, 2), in 8 casi (47,1%) un sistema *VEPTR-like* (Figg. 3, 4). Ad un follow-up medio di 22 mesi (min 6 – max 47) sono stati eseguiti complessivamente 26 nuovi interventi, 18 programmati (allungamenti o conversioni del sistema) e 8 non programmati, a causa di complicazioni di natura meccanica (mobilizzazioni o cedimenti della strumentazione).

Growing rod: il sitema growing rod è stato applicato in 9 pazienti, 6 femmine (66,7%) e 3 maschi (33,3%), con un'età media di 8,7 anni (min 4 – max 11). Si trattava di una scoliosi idiopatica in 3 casi (33,3%), di una scoliosi congenita in 2 (22,2%), di una scoliosi associata a cardiopatia congenita in 1 (11,1%), di una scoliosi in S. di Prader Willi in 1 (11,1%), di una scoliosi

Fig. 3A-B. L.E., maschio, 8 anni, scoliosi idiopatica giovanile.

Fig. 4A-B. Correzione con VEPTR (follow-up 28 mesi).

neurofibromatosica in 1 (11,1%) e di una scoliosi in trisomia 8 in 1 (11,1%). È stato realizzato un costrutto "*single rod*" in 1 caso, "*dual rod*" in 8 casi. L'ancoraggio distale era costituito da viti peduncolari in 8 casi (88,9%) e da uncini in 1 caso (11,1%), mentre quello prossimale da viti peduncolari in 6 casi (66,7%) e da uncini in 3 casi (33,3%). Dopo la procedura iniziale, ad un follow-up medio di 13,7 mesi (min 6 – max 22) sono stati eseguiti complessivamente 9 ulteriori interventi, 6 di allungamento del sistema e 3 di revisione a causa di una mobilizzazione degli ancoraggi prossimali (costituiti in 2 caso da viti peduncolari, sostituite con uncini, e in 1 caso da uncini), associando in 1 caso anche l'allungamento del sistema.

VEPTR: il sistema VEPTR è stato applicato in 8 pazienti, 3 femmine (37,5%) e 5 maschi (62,5%), con un'età media di 6,1 anni (min 2 – max 9). Si trattava di una scoliosi idiopatica in 3 casi (37,5%), di una scoliosi congenita in 3 (37,5%), di una scoliosi associata a cardiopatia congenita in 1 (12,5%) e di una scoliosi associata a siringomielia e S. di Arnold Chiari tipo 1 in 1 (12,5%). In tutti gli 8 casi è stata realizzata una strumentazione con ancoraggio costo vertebrale, utilizzando viti peduncolari a livello della colonna. Dopo la procedura iniziale, ad un follow-up medio di 31,4 mesi (min 12 – max 47) sono stati eseguiti complessivamente 17 ulteriori interventi: 7 allungamenti del sistema (in 1 caso con posizionamento di VEPTR controlaterale per un peggioramento della curva secondaria), 5 revisioni per complicazioni meccaniche (una mobilizzazione dell'ancoraggio vertebrale e 4 mobilizzazioni degli ancoraggi distali, due dei quali hanno interessato lo stesso paziente: al secondo episodio di mobilizzazione, per una esposizione prossimale della strumentazione, se ne è resa necessaria la rimozione), associando anche l'allungamento del sistema in 2 casi, e 3 conversioni, in 2 casi in un'artrodesi posteriore con strumentazione tutta peduncolare (in 1 caso rinvenuta intraoperatoriamente una mobilizzazione degli ancoraggi prossimali) e in 1 caso in un sistema *growing rod* (sottoposto poi a 2 ulteriori procedure programmate di allungamento).

Dati perioperatori

La durata media complessiva degli interventi è stata di 160 minuti (min 120 – max 210), di 180 minuti nei casi trattati con *growing rod* (min 120 – max 210) e di 135 minuti nei casi trattati con VEPTR (min 120 – max 165).

La degenza media complessiva è stata di 12,6 giorni (min 8 – max 18), di 13,4 giorni nei pazienti trattati con growing rod (min 9 – max 18) e di 11,7 giorni (min 8 – max 15) in quelli trattati con VEPTR.

Outcome radiografico (Tab. 1)

La scoliosi era caratterizzata da una curva toracica strutturata in 12 casi, da una curva toracica ed una lombare, entrambe struttu-

Tab. I. *Outcome* radiografico.

	Casi complessivi			
	Preop	F/U	% corr	p value
Scoliosi toracica	49,1°	28,2°	41,9%	< 0,05
Scoliosi lombare	44,6°	32,8°	26,8%	< 0,05
Cifosi	58,4°	44,0°	23,7%	< 0,05
	Growing rod			
	Preop	F/U	% corr	p value
Scoliosi toracica	46,6°	26,4°	44,3%	< 0,05
Scoliosi lombare	47,3°	35,7°	26,2%	< 0,05
Cifosi	59,3°	44,6°	24,7%	< 0,05
	VEPTR			
	Preop	F/U	% corr	p value
Scoliosi toracica	52,0°	30,25°	39,3%	< 0,05
Scoliosi lombare	40,5°	28,5°	27,7%	< 0,05
Cifosi	56,3°	42,7°	21,4%	< 0,05

rate, in 5 casi. Il valore angolare medio della scoliosi toracica è passato da 49,1° (min 32° – max 74°) nel preoperatorio a 28,2° (min 10° – max 46°) al follow-up, con una correzione media del 41,9% (min 17,5% – max 66,2%), mentre il valore angolare medio della scoliosi lombare è passato da 44,6° (min 32° – max 60°) nel preoperatorio a 32,8° (min 20° – max 50°) al follow-up, con una correzione media del 26,8% (min 11,9% – max 50,0%).
Il valore angolare medio della cifosi (T5-T12) è passato da 58,4° (min 37° – max 95°) nel preoperatorio a 44,0° (min 28° – max 78°) al follow-up, con una correzione media del 23,7% (min 1,5% – max 49,2%).
Nel gruppo trattato con *growing rod* la scoliosi era caratterizzata da una curva toracica strutturata in 6 casi, da una curva toracica ed una lombare, entrambe strutturate, in 3 casi. Il valore angolare medio della scoliosi toracica è passato da 46,6° (min 32° – max 65°) nel preoperatorio a 26,4° (min 10° – max 44°) al follow-up, con una correzione media del 44,3% (min 27,6% – max 58,3%), mentre il valore angolare medio della scoliosi lombare è passato da 47,3° (min 40° – max 60°) nel preoperatorio a 35,7° (min 20° – max 50°) al follow-up, con una correzione media del 26,2% (min 11,9% – max 50,0%).
Il valore angolare medio della cifosi (T5-T12) è passato da 59,3° (min 37° – max 95°) nel preoperatorio a 44,6° (min 28° – max 78°) al follow-up, con una correzione media del 24,7% (min 1,5% – max 49,2%).
Nel gruppo trattato con VEPTR la scoliosi era caratterizzata da una curva toracica strutturata in 6 casi, da una curva toracica ed una lombare, entrambe strutturate, in 2 casi. Il valore angolare medio della scoliosi toracica è passato da 52,0° (min 35° – max 74°) nel preoperatorio a 30,25° (min 23° – max 46°) al follow-up, con una correzione media del 39,3% (min 17,5% – max 66,2%), mentre il valore angolare medio della scoliosi lombare è passato da 40,5° (min 32° – max 49°) nel preoperatorio a 28,5° (min 26° – max 31°) al follow-up, con una correzione media del 27,7% (min 18,7% – max 36,7%).
Il valore angolare medio della cifosi (T5-T12) è passato da 56,3° (min 41° – max 85°) nel preoperatorio a 42,7° (min 32° – max 57°) al follow-up, con una correzione media del 21,4% (min 9,3% – max 32,9%).

DISCUSSIONE

Le deformità spinali ad esordio precoce possono condurre, se evolutive e non trattate, a severe complicazioni scheletriche e cardiopolmonari [1 2]. Lo sviluppo polmonare non è infatti completo alla nascita, ed una deformità vertebrale "precoce" può alterarlo in maniera definitiva, determinando una ipoplasia del parenchima attraverso l'inibizione della crescita di alveoli e arteriole polmonari, con conseguente insufficienza respiratoria [2-7]. Il trattamento chirurgico deve quindi mirare ad un arresto dell'evoluzione della deformità, al fine di prevenire l'instaurarsi di tali complicazioni.
In passato, esso si basava prevalentemente su di una fusione spinale precoce, che conduceva però ad un arresto della crescita, e di conseguenza ad una colonna più corta del normale, con risultati a volte insoddisfacenti per l'instaurarsi del *crankshaft phenomenon* [8], nei casi in cui non venisse associata un'artrodesi anteriore. Inoltre, una fusione prematura ha effetti negativi sulla funzionalità respiratoria, sia per l'inibizione della crescita del parenchima polmonare, sia per l'alterazione della meccanica respiratoria della gabbia toracica, potendo condurre nel tempo a quadri di insufficienza respiratoria severa [9 10]. Il trattamento chirurgico si è così evoluto nel corso degli anni. Oggi, le opzioni a nostra disposizione sono quattro: artrodesi, emiepifisiodesi, *growing rod* e VEPTR.

Artrodesi
Come già detto, l'artrodesi garantisce un buon controllo della deformità al prezzo però di un arresto della crescita di colonna, gabbia toracica e parenchima polmonare. Oggi, eventualemente associata a tecniche di *wedge resction* o di emivertebrectomia, trova indicazione nel trattamento di scoliosi congenite a breve raggio, in cui un'artrodesi limitata a pochi segmenti non influisce negativamente sui processi di crescita.

Emiepifisiodesi
Nel 1963 Roaf [11] ipotizzò che nelle scoliosi ad esordio precoce la deformità fosse sostenuta da una crescita asimmetrica della parte convessa della curva (più veloce) rispetto a quella concava, e propose come trattamento un'emiepifisiodesi vertebrale, con risultati però non del tutto soddisfacenti (correzione inferiore ai 10° Cobb nel 40% dei casi). Basandosi sulla stessa teoria, Marks propose una emiepifisiodesi convessa con o senza strumentazione di Harrington, ottenendo un buon controllo della curva, ma scarsi risultati in termini di correzione [12]. Più recentemente, Betz [13] ha eseguito un'emiepifisiodesi attraverso cambre posizionate per via toracoscopica in 21 pazienti affetti da scoliosi idiopatica dell'adolescenza, ottenendo una stabilizzazione della curva nel 60% dei casi. Tuttavia, in nessun caso si trattava di scoliosi dell'età pediatrica.

Growing rod
Le basi per il moderno *growing rod* furono paradossalmente poste da Harrington [14], che nel 1962 descrisse una tecnica di correzione senza artrodesi attraverso una barra in distrazione fissata alle estremità del lato concavo della scoliosi tramite uncini sublaminari. Successivamente, Moe [15 16] modificò la tecnica di Harrington, limitando la dissezione del periostio ai soli punti di ancoraggio degli uncini e posizionando le barre per via sottocutanea. Per ovviare all'elevata incidenza di complicazioni, soprattutto di natura meccanica (disancoraggio degli uncini), riportata in entrambe le casistiche, nel 1977 Luque e Cardosa [17] proposero una fissazione spinale senza artrodesi, accoppiando fili sublaminari alle barre di Harrington, poi modificate a forma di "L" (*Luque trolley*). Secondo gli autori, non sarebbero stati necessari allungamenti, in quanto la barra, scorrendo attraverso i fili, avrebbe garantito alla colonna la possibilità di crescere, mentre la stabilità del costrutto avrebbe ovviato alla necessità di un'immobilizzazione postoperatoria. Tuttavia, le complicazioni meccaniche furono ugualmente numerose, così come le fusioni spontanee secondarie alla dissezione del periostio necessaria per il posizionamento dei fili sublaminari [18-20]. Nello stesso periodo in cui Luque descriveva la sua tecnica, in Italia Marchetti e Faldini descrissero l'*end fusion technique* [21]. Tale procedura prevedeva un primo di tempo di fusione delle *end verte-*

brae della scoliosi, quindi, alcuni mesi dopo, il posizionamento di uncini e barre e infine, da sei a otto settimane dopo, la distrazione dell'uncino superiore.

Successivamente in letteratura sono stati riportati i risultati di numerose casistiche trattate con single *growing rod* [22-25]. Quello che si evince dalla revisione dei dati è un'elevata incidenza di complicazioni e il raggiungimento di risultati non del tutto soddisfacenti. Tutto ciò ha quindi condotto ad un'ulteriore evoluzione della tecnica, fino all'utilizzo di un dual *growing rod* [26-32]. Revisioni più recenti hanno dimostrato la superiorità dei risultati ottenuti con costrutti basati su dual *growing rod* rispetto a quelli basati su single *growing rod*, in termini sia di correzione della scoliosi che di incidenza di complicazioni [33 34].

VEPTR

La tecnica VEPTR (*Vertical Expandable Prosthetic Titanium Rib*) è stata recentemente descritta da Campbell [35] per il trattamento della sindrome da insufficienza toracica (TIS) in associazione a scoliosi congenite o a fusioni costali. Il costrutto base prevede una fissazione *rib-to-rib* o *rib-to-spine* associata ad una o più toracotomie di espansione. Come nel caso dei *growing rods*, anche per il VEPTR l'incidenza di complicazioni riportata in letteratura è elevata. A differenza però dei *growing rods*, si tratta per lo più di fratture costali a livello dei punti di ancoraggio, mentre rare sono le rotture dello strumentario o le fusioni vertebrali spontanee. In letteratura sono riportate numerose casistiche che documentano l'efficacia del sistema [36-40]: tuttavia, è estremamente complesso dimostrare i reali vantaggi a livello polmonare garantiti da questa tecnica, per la difficoltà di misurare la funzionalità respiratoria nei pazienti molto piccoli [41]. Numerosi autori hanno comunque suggerito come tali vantaggi siano per lo meno ipotizzabili, grazie all'incremento del volume toracico e polmonare e alla ridotta necessità di assistenza della ventilazione [35 36 39 41-43].

La revisione della nostra casistica ha confermato l'efficacia e la sicurezza dei sistemi allungabili nel trattamento delle scoliosi in età pediatrica, permettendo un ottimo controllo dell'evoluzione della deformità (correzione media della scoliosi toracica: 41,9%; correzione media della scoliosi lombare: 26,8%) senza incorrere in complicazioni neurologiche. L'incidenza di complicazioni è risultata tuttavia elevata, così come il numero di reinterventi, sia programmati (18) che non (8). Nella totalità dei casi si è trattato di complicazioni di natura meccanica, legate a mobilizzazione degli ancoraggi nel caso dei *growing rods* e di fratture costali nel caso dei VEPTR. Al fine di prevenire almeno in parte tali complicazioni, la nostra scelta oggi è per l'utilizzo di uncini sublaminari come ancoraggio prossimale nel caso di *growing rods* e di ortesi di supporto da indossare durante la statica e la deambulazione per tutto il periodo di trattamento.

CONCLUSIONI

VEPTR e *growing rod* si sono rivelati sistemi efficaci e sicuri per il trattamento delle scoliosi in età pediatrica. Tuttavia, l'incidenza di complicazioni riportata in letteratura, così come nella nostra casistica, è elevata, ed i piccoli pazienti vengono sottoposti ad un elevato numero di interventi. Inoltre, la reale efficacia del VEPTR nel determinare un miglioramento della funzionalità respiratoria non è stata ancora dimostrata. La ricerca futura dovrà quindi mirare all'evoluzione di queste metodiche, al fine di minimizzare il numero di interventi, massimizzando le possibilità di crescita di colonna, gabbia toracica e polmoni, e valutando infine la possibilità di evitare l'artrodesi al termine del trattamento.

BIBLIOGRAFIA

1. Branthwaite MA. *Cardiorespiratory consequences of unfused idiopathic scoliosis*. Br J Dis Chest 1986;80:360-9.
2. Campbell RM, Smith MD, Mayes TC, et al. *The characteristics of thoracic insufficiency syndrome associated with fused ribs and congenital scoliosis*. Joint Surg Am 2003;85:399-408.
3. Davies G, Reid L. *Effect of scoliosis on growth of alveoli and pulmonary arteries and on right ventricle*. Arch Dis Child 1971;46:623-32.
4. Dunnill M. *Postnatal growth of the lung*. Thorax 1962;17:329-33.
5. Emery JL, Mithal A. *The number of alveoli in the terminal respiratory unit of man during late intrauterine fife and childhood*. Arch Dis Child 1960;35:544.
6. Muirhead A, Conner AN. *The assessment of lung function in children with scoliosis*. J Bone Joint Surg Br 1985;67:699-702
7. Koumbourlis AC. *Scoliosis and the respiratory system*. Paediatr Respir Rev 2006;7:152-60.
8. Dubousset J, Herring JA, Shufflebarger H. *The crankshaft phenomenon*. J Pediatr Orthop 1989;9:541-50.
9. Vitale MG, Matsumoto H, Bye MR, et al. *A retrospective cohort study of pulmonary function, radiographic measures, and quality of life in children with congenital scoliosis: an evaluation of patient outcomes after early spinal fusion*. Spine 2008;33:1242-9.
10. Karol LA, Johnston C, Mladenov K, et al. *Pulmonary function following early thoracic fusion in non-neuromuscular scoliosis*. J Bone Joint Surg 2008;90A:1272-81.
11. Roaf R. *The treatment of progressive scoliosis by unilateral growth-arrest*. J Bone Joint Surg 1963;45B:637-51.
12. Marks DS, Iqbal MJ, Thompson AG, et al. *Convex spinal epiphysiodesis in the management of progressive infantile idiopathic scoliosis*. Spine 1996;21:1884-8.
13. Betz RR, Kim J, D'Andrea LP, et al. *An innovative technique of vertebral body stapling for the treatment of patients with adolescent idiopathic scoliosis: a feasibility, safety, and utility study*. Spine 2003;28:S255-65.
14. Harrington PR. *Treatment of scoliosis. Correction and internal fixation by spine instrumentation*. J Bone Joint Surg 1962;44A:591-610.
15. Moe JH, Cummine J, Winter RB, et al. *Harrington instrumentation without fusion combined with the Milwaukee brace for difficult scoliosis problems in young children*. Scoliosis Research Society, Cambridge, MA, 1978
16. Moe JH, Kharrat K, Winter RB, et al. *Harrington instrumentation without fusion plus external orthotic support for the treatment of difficult curvature problems in young children*. Clin Orthop Relat Res 1984;185:35-45.
17. Luque ER, Cardosa A. *Treatment of scoliosis without arthrodesis or external support, preliminary report [Abstract]*. Orthop Trans. 1977;1:37-8.
18. Mardjetko SM, Hammerberg KW, Lubicky JP, et al. *The Luque trolley revisited: review of nine cases requiring revision*. Spine 1992;17:582-9.
19. Rinsky LA, Gamble JG, Bleck EE. *Segmental instrumentation without fusion in children with progressive scoliosis*. J Pediatr Orthop 1985;5:687-90.
20. Sengupta D, Freeman B, Grevitt M, et al. *Long term follow-up of Luque trolley growing-rod construct in the surgical treatment of early onset idiopathic scoliosis*. Scoliosis Research Society Annual Meeting, Seattle, 2002.
21. Marchetti P, Faldini A. *'End fusions' in the treatment of some progressive scoliosis in childhood or early adolescence*. Orthop Trans 1978;2:271.

[22] Klemme WR, Denis F, Winter RB, et al. *Spinal instrumentation without fusion for progressive scoliosis in young children*. J Pediatr Orthop 1997;17:734-42.

[23] Blakemore LC, Scoles PV, Poe-Kochert C, et al. *Submuscular Isola rod with or without limited apical fusion in the management of severe spinal deformities in young children: preliminary report*. Spine 2001;26:2044-8.

[24] Mineiro J, Weinstein S. *Subcutaneous rodding for progressive spinal curvatures: early results*. J Pediatr Orthop 2002;22:290-5.

[25] Acaroglu E, Yazici M, Alanay A, et al. *Three-dimensional evolution of scoliotic curve during instrumentation without fusion in young children*. J Pediatr Orthop 2002;22:492-6.

[26] Asher M. *Isola spinal instrumentation system for scoliosis*. In: DeWald R, ed. *The Textbook of Spinal Surgery*. Philadelphia: Lippincott-Raven, 1997:569-609.

[27] McCarthy R. *Personal communication*, 2004.

[28] Akbarnia BA, McCarthy R. *Pediatric isola instrumentation without fusion for the treatment of progressive early onset scoliosis*. In: McCarthy R, ed. *Spinal Instrumentation Techniques*. Chicago: Scoliosis Research Society, 1998.

[29] Akbarnia BA, Marks DS, Perez-Grueso F, et al. *Instrumentation with limited fusion for the treatment of progressive early onset scoliosis*. Scoliosis Research Society, San Diego, 1999.

[30] Akbarnia BA, Marks DS. *Instrumentation with limited arthrodesis for the treatment of progressive early-onset scoliosis*. Spine 2000;14:181-9.

[31] Akbarnia BA, Marks DS, Boachie-Adjei O, et al. *Dual rod posterior instrumentation without fusion for the treatment of progressive early onset scoliosis: a multicenter study*. Scoliosis Research Society 38th Annual Meeting, 2003. Quebec City, Quebec, Canada, 2003.

[32] S Akbarnia BA, Marks DS, Boachie-Adjei O, et al. *Dual growing rod technique for the treatment of progressive early-onset scoliosis: a multicenter study*. Spine;30(Suppl.):S46-57.

[33] Wattenbarger J, Richards B, Herring J. *A comparison of single-rod instrumentation with double-rod instrumentation in adolescent idiopathic scoliosis*. Spine 2000;25:1680-8.

[34] Thompson GH, Akbarnia BA, Kostial P, et al. *Comparison of single and dual growing rod techniques followed through definitive surgery: a preliminary study*. Spine 2005;30:2039-44.

[35] Campbell RM Jr, Smith MD, Mayes TC, et al. *The effect of opening wedge thoracostomy on thoracic insufficiency syndrome associated with fused ribs and congenital scoliosis*. J Bone Joint Surg 2004;86A:1659-74.

[36] Emans JB, Caubet JF, Ordonez CL, et al. *The treatment of spine and chest wall deformities with fused ribs by expansion thoracostomy and insertion of vertical expandable prosthetic titanium rib: growth of thoracic spine and improvement of lung volumes*. Spine 2005;30:S58-68.

[37] Bird GT, Hall M, Nel L, et al. *Effectiveness of Arndt endobronchial blockers in pediatric scoliosis surgery: a case series*. Paediatr Anaesth 2007;17:289-94.

[38] Campbell RM Jr, Adcox BM, Smith MD, et al. *The effect of mid-thoracic VEPTR opening wedge thoracostomy on cervical tilt associated with congenital thoracic scoliosis in patients with thoracic insufficiency syndrome*. Spine 2007;32:2171-7.

[39] Hell AK, Campbell RM, Hefti F. *The vertical expandable prosthetic titanium rib implant for the treatment of thoracic insufficiency syndrome associated with congenital and neuromuscular scoliosis in young children*. J Pediatr Orthop B 2005;14:287-93.

[40] Waldhausen JH, Redding GJ, Song KM. *Vertical expandable prosthetic titanium rib for thoracic insufficiency syndrome: a new method to treat an old problem*. J Pediatr Surg 2007;42:76-80.

[41] Motoyama EK, Deeney VF, Fine GF, et al. *Effects on lung function of multiple expansion thoracoplasty in children with thoracic insufficiency syndrome: a longitudinal study*. Spine 2006;31:284-90.

[42] Gollogly S, Smith JT, Campbell RM. *Determining lung volume with threedimensional reconstructions of CT scan data: a pilot study to evaluate the effects of expansion thoracoplasty on children with severe spinal deformities*. J Pediatr Orthop 2004;24:323-8.

[43] Latalski M, Fatyga M, Gregosiewicz A. *The vertical expandable prosthetic titanium rib (VEPTR) in the treatment of scoliosis and thoracic deformities*. Preliminary report. Ortop Traumatol Rehabil 2007;9:459-66.

Chirurgia mini-invasiva del rachide lombare

F. Postacchini, E. Ferrari, R. Postacchini*

RIASSUNTO

Negli ultimi decenni la chirurgia mini-invasiva del rachide lombare, nata 40 anni fa, ha visto sorgere numerose tecniche, stumentazioni e accessi chirurgici per tutte le condizioni patologiche vertebrali, dalle ernie del disco alle stenosi e dalla discopatia degenerativa alle fratture. Tra quelle che hanno avuto maggiore impatto sotto il profilo scientifico e clinico vi sono la chemionucleolisi e la microdiscectomia nelle ernie, le laminotomie e la decompressione bilaterale con accesso monolaterale nelle stenosi, gli spaziatori interspinosi o loro epigoni nella discopatia degenerativa e nelle stenosi, le strumentazioni a viti peduncolari percutanee in varie patologie, e la vertebroplastica o cifoplastica nelle fratture osteoporotiche.

Parole chiave: chirurgia mini-invasiva, rachide lombare, ernia discale, stenosi, discopatia degenerativa, fratture

SUMMARY

In last decades, the minimally invasive surgery of the lumbar spine, which was born 40 years ago, has had an incredible progress with the introduction of a large number of techniques, instumentations and surgical approaches for all vertebral conditions, from disc herniation to stenosis and from degenerative disc disease to fractures. Those which have had the greatest scientific and clinical impact include chemonucleolysis and microdiscectomy in the herniations, laminotomies and bilateral decompression with a unilateral approach in stenosis, interspinous spacers o their epigones in degenerative disc disease and stenosis, percutaneous pedicle screw instrumentations in several conditions and vertebroplasty and kyphoplasty in osteoporotic vertebral fractures

Key words: minimally-invasive surgery, lumbar spine, disc herniation, stenosis, degenerative disc disease, fractures

INTRODUZIONE

Negli ultimi 3 decenni la chirurgia mini-invasiva del rachide lombare è divenuta tanto ricca per nuovi presidi o nuovi approcci chirurgici, da rendere impossibile una descrizione di tutte le metodiche ed un'analisi critica di ciascuna. D'altro canto, è importante conoscere la storia stessa dell'evoluzione tecnologica che ha portato allo sviluppo delle numerose metodiche attualmente disponibili. In questo articolo, quindi, viene fatta una *overview* della chirurgia mini-invasiva ed analizzate elettivamente le metodiche che sono state di maggiore impatto.

Clinica Ortopedica, Policlinico Umberto I, Roma; * Ospedale Israelitico, Roma.

Indirizzo per la corrispondenza:
Franco Postacchini, Clinica ortopedica, Università Sapienza, P.le Aldo Moro 5, 00185 Roma. E-mail: franco.postacchini@uniroma1.it

ERNIA DEL DISCO

La storia della chirurgia mini-invasiva del rachide è iniziata alla fine degli anni 60' con la chemionucleolisi (o nucleolisi) [1]. Essa consiste nell'inoculazione intradiscale di chimopapaina, un enzima proteolitico che digerisce i proteoglicani del nucleo polposo. Il risultato è una riduzione dell'ernia e una diminuzione di altezza del disco, di entità proporzionale alla dose di chimopapaina iniettata. Questa metodica ha trovato il momento di massimo fulgore negli anni '80, in cui sono stati effettuati innumerevoli studi, nella maggior parte dei quali le percentuali di successo erano approssimativamente dell'80% [2-5]. In quegli anni, peraltro, si è anche verificato un uso indiscriminato delle procedura, che ha portato ad un aumento preoccupante delle complicazioni maggiori della metodica, quali reazioni anafilattiche e complicazioni neurologiche compresa paraparesi e paraplegia probabilmente dovute ad erronea inoculazione dell'enzima nel sacco tecale. Un altro difetto della nucleolisi è che la riduzione di altezza del disco, se marcata, può comportare una lombalgia postoperatoria, talora intensa, per alcune settimane. Questi effetti collaterali hanno portato ad una graduale riduzione dell'uso della nucleolisi, che peraltro ha continuato ad essere praticata, seppure da pochi, negli anni 2000.

La riduzione della popolarità della nucleolisi è avvenuta parallelamente allo sviluppo della nucleotomia percutanea automatizzata (NPA), che consiste nell'aspirare il materiale nucleare mediante uno strumentario ideato dal radiologo Onik [6]. Anche questa procedura ha avuto una grande diffusione, soprattutto negli anni '90. Successivamente l'uso della NPA ha subito un progressivo decremento, quando si sono accumulati studi che, mediamente, assegnavano alla procedura una percentuale media di successo non superiore al 65% [3], ossia non molto dissimile da quella della risoluzione spontanea della sintomatologia.

Negli anni '70 e '80 si è sviluppata la discectomia percutanea manuale (DPM) [7], consistente nell'asportazione del nucleo polposo con strumenti manuali, senza o con l'ausilio dell'endoscopio introdotto nel disco nel lato opposto a quello della discectomia. Rispetto alle due metodiche precedenti, la DPM ha avuto una diffusione di gran lunga minore e notevolmente meno numerosi sono stati gli studi sui risultati, che hanno riportato percentuali di successo oscillanti dal 72% all'87% [7 8]. Anche questa metodica

ha visto decrescere progressivamente la sua popolarità dopo la metà degli anni '90.

Un'altra metodica, ancora oggi utilizzata, è la laserdiscectomia effettuata dalla fine degli anni '80 [9]. La radiazione laser è prodotta dalla stimolazione di un gas, un solido o un semiconduttore. Tra le caratteristiche della radiazione elettromagnetica prodotta vi sono l'elevata intensità e la focalizzazione, che permette di concentrare l'energia nella zona di tessuto da trattare. L'interazione tra il laser e il tessuto dipende dalle proprietà fisiche del laser (lunghezza d'onda, e modalità di emissione e potenza dell'energia applicata) e dalle caratteristiche del tessuto (assorbimento dell'energia, dispersione e conduzione del calore nel tessuto). Gli effetti sul tessuto possono essere la coagulazione, la vaporizzazione o la termoablazione. Nell'ultimo decennio si è ricorsi per lo più ai laser a diodo (lunghezza d'onda 980 nm). Il picco d'assorbimento del disco intervertebrale è molto elevato, permettendo di applicare energia con una modesta dispersione di calore. L'energia è assorbita quasi totalmente entro 3-4 mm dall'emissione. La sua azione consiste sia in una vaporizzazione che in una retrazione del tessuto erniato. L'intervento può essere effettuato sotto amplioscopia o guida TC. In quest'ultimo caso, si introduce l'ago con la fibra ottica nel canale spinale facendone giungere la punta al centro del disco. Attivato il laser, si retrae progressivamente l'ago portando la punta al centro dell'ernia. Sotto guida TC, la percentuale di successo è poco superiore al 70%.

La nucleoplastica è una tecnica che utilizza la radiofrequenza. La corrente generata all'interno del disco erniato produce una temperatura di 50°-70° C che crea un'area di coagulazione termica del tessuto con conseguente riduzione della pressione intradiscale. Oltre a questa azione fisica, la nucleoplastica determina modificazioni biochimiche per la sua azione sulle citochine presenti nel disco.

Dalla fine degli anni '90, l'introduzione sia di endoscopi sempre più perfezionati e di piccole dimensioni, sia di strumentazioni chirurgiche dedicate ha modificato la tecnica originale della discectomia percutanea manuale e fatto progredire la metodica endoscopica, che attualmente viene effettuata, con cannule di 3,5-4,5 mm, per lo più mediante un accesso al disco attraverso il forame intervertebrale. Con questa tecnica è possibile visualizzare la radice nervosa, il disco e il tessuto erniato, oltre che controllare la rimozione di quest'ultimo. Inoltre, in aggiunta o anche in sostituzione degli strumenti manuali, può essere usato un raggio laser. Si tratta, peraltro, di una metodica che, pur avendo percentuali di successo che sembrano superare l'80%, non ha finora raggiunto una larga diffusione.

Le indicazioni di tutte le tecniche descritte, ad eccezione di quella endoscopica transforaminale, sono rappresentate essenzialmente da ernie contenute o ernie con piccolo frammento espulso che sia ancora in connessione con il disco, quando questo ha un'altezza superiore al 30% del normale. Quest'ultima condizione è valida anche per le metodiche endoscopiche transforaminali, che peraltro, consentono di asportare ernie espulse relativamente grandi od anche frammenti migrati situati in vicinanza del disco.

L'avvento della microdiscectomia ha rappresentato un evento storico nel trattamento dell'ernia del disco. Sebbene le prime microdiscectomie siano state effettuate alla fine degli anni '70 [10 11], l'uso del microscopio operatorio ha iniziato a diffondersi a metà degli anni '80 [12]. Successivamente vi è stata un lento incremento nell'uso della procedura, che è divenuta, nell'ultimo decennio, la metodica più largamente utilizzata per la discectomia. Il microscopio consente di ottenere un'illuminazione ottimale del campo chirurgico profondo e un ingrandimento visivo che permette di vedere meglio strutture anatomiche mal visibili ad occhio nudo. Ciò consente di eseguire l'atto chirurgico con maggiore precisione e delicatezza e di correre meno rischi di arrecare eccessivi traumi alle strutture nervose, oltre che di limitare sia l'accesso cutaneo che la resezione articolare. Infine, con il microscopio si può asportare qualsiasi tipo di ernia, comprese quelle intraforaminali mediante accesso interlaminare [13]. Le percentuali di successo riportate nella letteratura superano per lo più il 90% [3 14 15].

STENOSI

La mini-invasività nelle stenosi è iniziata negli ultimi anni '80 con l'effettuazione di laminotomie, ad un singolo livello o più livelli, in luogo della laminectomia bilaterale [16]. La metodica, peraltro, si è affermata negli anni '90, divenendo sempre più praticata nell'ultimo decennio. Con l'avvento del microscopio operatorio per le ernie discali, lo strumento è stato vieppiù usato anche per le laminotomie, consentendo di effettuare, per stenosi ad uno o due livelli, incisioni cutanee e scollamento dei muscoli paravertebrali di pochi centimetri.

Nell'ultimo decennio, l'uso del microscopio ha consentito di praticare, ad un singolo livello, decompressioni bilaterali delle strutture nervose con accesso monolaterale (Fig. 1). Questa tecnica, inizialmente usata per stenosi moderate o con sintomatologia radicolare prevalentemente unilaterale, è stata successivamente usata anche per stenosi marcate del canale vertebrale e in presenza di sintomi radicolari bilaterali.

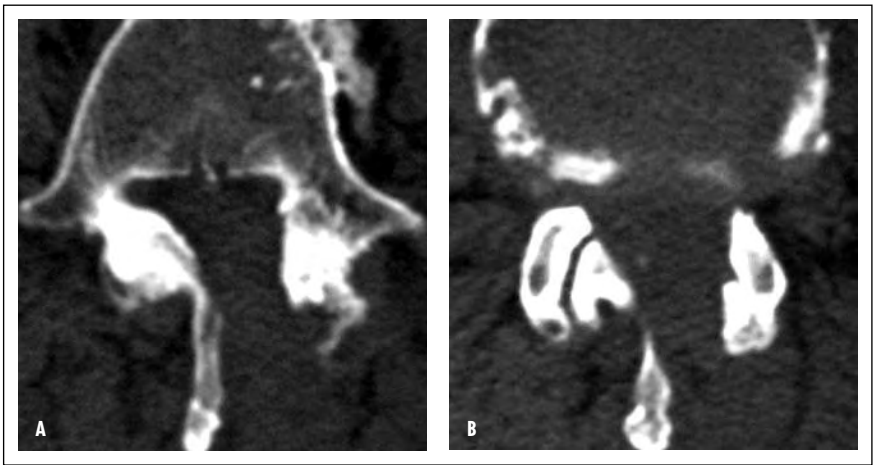

Fig. 1. Scansioni TC postoperatorie a L4-L5 (A, a livello del peduncо e B, a livello del disco) di paziente con stenosi centrale sottoposto a decompressione bilaterale con approccio monolaterale sinistro. Anche a destra il canale spinale appare adeguatamente decompresso.

Negli ultimi anni, è divenuto molto diffuso l'uso di alcuni tipi di spaziatori interspinosi per il trattamento a cielo aperto o a cielo chiuso delle stenosi [17 18] (Fig. 2). Inizialmente vi è stata quasi un'"esplosione" nell'uso di questi presidi in stenosi di qualsiasi gravità. Tuttavia, i risultati spesso scadenti forniti nelle stenosi marcate ha spinto molti chirurghi a limitarne l'uso alle stenosi di moderata gravità.

DISCOPATIA DEGENERATIVA

Fino a pochi anni fa, il trattamento corrente della lombalgia cronica da discopatia degenerativa era un'artrodesi vertebrale postero-laterale o intersomatica, o una stabilizzazione dinamica [20]. Negli ultimi anni vi è stata, ancor più che nelle stenosi, un' "esplosione" nell'uso degli spaziatori interspinosi, applicati ad uno o più livelli. Poiché il loro uso necessita di apofisi spinose ampie e resistenti, questi presidi sono stati applicati esclusivamente ai livelli vertebrali soprastanti ad L5-S1. Recentemente è stato introdotto un dispositivo (Percudyn) che, pur non essendo uno spaziatore, consente di limitare in estensione il movimento della vertebra soprastante rispetto alla sottostante, riducendo gli stress meccanici sul disco. Ma soprattutto esso può essere usato anche per il livello L5-S1 (Fig. 3).

Nell'ultimo decennio sono stati introdotti vari tipi di protesi di nucleo polposo, costituite da diversi materiali, che vengono inserite nel disco per via posteriore o laterale. A tutt'oggi, peraltro, sono presidi poco usati e dei quali si conosce poco sui risultati anche a breve o medio termine.

Gli anni 2000 hanno visto affermarsi l'uso delle cellule staminali per le patologie di molti organi e tessuti. Ovviamente, non poteva restare escluso il disco intervertebrale. Sono stati effettuati molti studi sperimentali sull'inoculazione nel disco di cellule di nucleo polposo coltivate in vitro o di cellule staminali ottenute dal midollo osseo. Tuttavia, l'uso clinico è stato molto limitato anche perché i risultati terapeutici sono stati finora di breve termine e ancora piuttosto incerti.

Stabilizzazioni

L'ultimo decennio ha visto nascere numerose strumentazioni a viti peduncolari applicabili per via percutanea con brevi incisioni parasagittali attraverso le quali si inseriscono le viti sotto visione amplioscopica e successivamente le barre di connessione. Queste strumentazioni

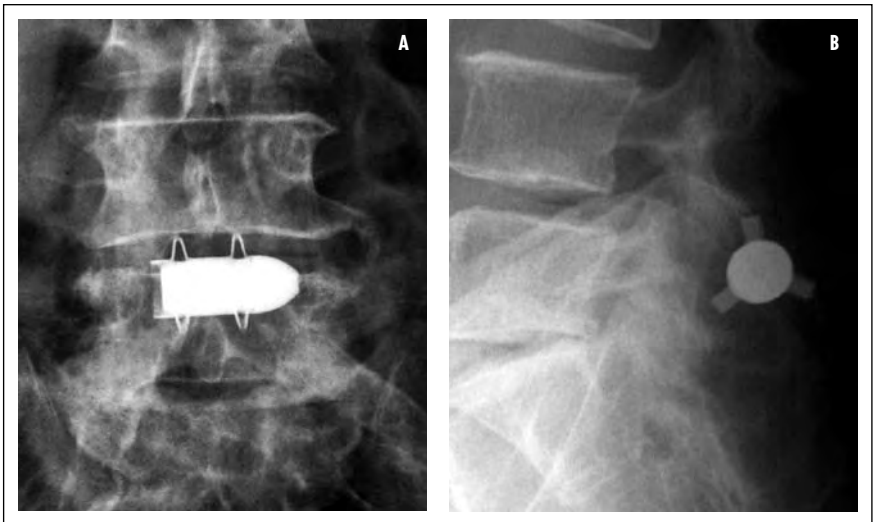

Fig. 2. Radiografia postoperatoria antero-posteriore (A) e laterale (B) di paziente con stenosi L4-L5 trattato con spaziatore *Aperius* per via percutanea.

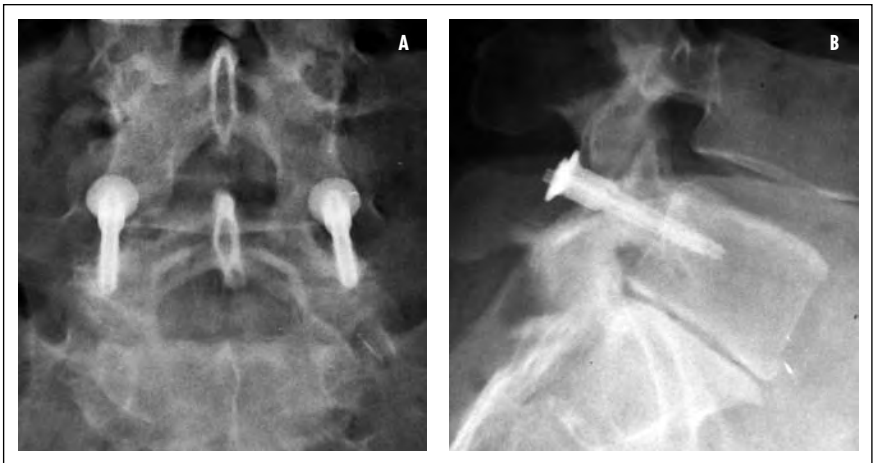

Fig. 3. Impianto Percudyn applicato a livello L5-S1 in paziente con discopatia degenerativa e lombalgia cronica. Prima dell'intervento è stata effettuata un'infiltrazione di anestetico locale sulle articolazioni posteriori L5-S1 che ha eliminato in larga misura il dolore per alcune ore, indicando che la sintomatologia era presumibilmente dovuta sia alla discopatia che ad alterazioni degenerative articolari.

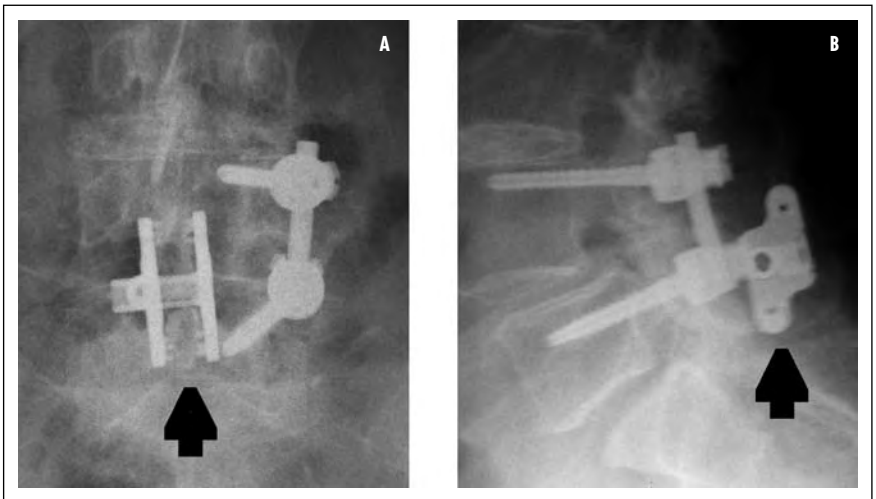

Fig. 4. Paziente di 78 anni con spondilolistesi degenerativa della vertebra L4, che non era ipermobile nelle radiografie funzionali, e lombalgia cronica resistente ai trattamenti conservativi. È stata effettuata una stabilizzazione a viti peduncolari percutanea a sinistra e un'artrodesi postero-laterale destra, e applicata una placca interspinosa (Aspen), indicata dalle frecce, con completa risoluzione del dolore lombare.

possono essere usate per uno o più segmenti di moto. Esse sono particolarmente indicate nei casi che non richiedono un'artrodesi, ma anche quando si voglia effettuare una decompressione monolaterale o bilaterale con accesso monolaterale del canale spinale, od anche un'artrodesi intersomatica transforaminale.
Recentemente è stata introdotta una placca, applicabile con una breve incisione cutanea, che stabilizza le apofisi spinose di due vertebre contigue e che consente anche un'artrodesi ossea interspinosa (Fig. 4). Questa strumentazione può essere usata isolatamente o in associazione ad una stabilizzazione a viti peduncolari

SINDROME FACCETTALE

È una sindrome dolorosa causata da alterazioni degenerative delle articolazioni posteriori. Le metodiche chirurgiche usate per questa patologia comprendono gli spaziatori interspinosi, il Percudyn (Fig. 3), e le artrodesi dell'articolazione posteriore effettuate con viti translaminari che attraversano le apofisi articolari [20]. Recentemente ciò può essere effettuato con strumentari che consentono di praticare l'intervento con brevi incisioni cutanee, sotto visione amplioscopica. Protesi di rivestimento delle faccette articolari sono state ideate, ma finora applicate solo in pochi casi.

ARTRODESI

Dai primi anni '90, all'artrodesi intertrasversaria si sono aggiunte varie tecniche di artrodesi intersomatica per via posteriore o postero-laterale, eseguite per lo più con l'uso del microscopio operatorio. La prima metodica, il PLIF (*Posterior Lumbar Interbody Fusion*), prevede una laminotomia (o laminectomia) bilaterale e l'introduzione nello spazio discale di due gabbiette ripiene di osso o due blocchetti di metallo trabecolare. Da un decennio ha trovato una diffusione sempre più ampia il TLIF (*Transforaminal Lumbar Interbody Fusion*), che implica l'asportazione dell'articolazione posteriore di un lato per l'introduzione di un'unica gabbietta a forma di banana. Più recentemente sono entrate nell'uso, seppure in misura ancora molto limitata, altre metodiche, quali l'ELIF o lo XLIF, acronimi, in ambedue i casi di *Extreme Lateral Lumbar Interbody Fusion*, in cui l'inserto intersomatico viene inserito con un accesso distante alcuni centimetri dalle apofisi articolari.
Un tecnica di fusione intersomatica introdotta negli ultimissimi anni per il livello L5-S1 o i livelli L4-S1, per spondilolistesi o discopatia degenerativa, prevede l'uso di una grossa vite introdotta ventralmente al sacro e fatta procedere fino al corpo di L5 o anche di L4.

FRATTURE

Dai primi anni '90 è divenuto sempre più frequente trattare le fratture vertebrali osteoporotiche recenti mediante vertebroplastica o cifoplastica [21]. Ambedue le procedure, attuate generalmente nell'anziano, vengono effettuate in anestesia locale. La prima ha l'obiettivo di ridurre il dolore vertebrale. Con la seconda, effettuata con la strumentazione originaria, l'obiettivo è anche di risollevare i piatti della vertebra fratturata; ciò, peraltro, può non essere raggiunto o, se raggiunto, il sollevamento del piatto o dei piatti è per lo più modesto. Negli ultimi anni, alla metodica originaria si sono aggiunte delle varianti che hanno maggiori capacità di migliorare l'altezza della vertebra, seppure anche queste possono restaurare solo parzialmente l'altezza del corpo vertebrale.
Recentemente si è iniziato a trattare con cifoplastica anche le fratture traumatiche di soggetti in età media o medio-senile, usando cemento mescolato ad idrossiapatite, che dovrebbe essere sostituita da tessuto osseo, anche se non è chiaro se ciò realmente avviene.
Il trattamento più attuato per le gravi fratture vertebrali amieliche, peraltro, è quello della stabilizzazione a viti peduncolari. Con l'avvento delle stabilizzazioni percutanee, alcune fratture possono essere trattate con metodica percutanea, meno invasiva di quella a cielo aperto, anche se con quest'ultima è più facile ridurre la deformità del corpo vertebrale.
Un'altra modalità di trattamento è quella che fa uso delle tecniche endoscopiche che consentono di applicare placche avvitate sulla faccia laterale dei corpi vertebrali dopo riduzione della frattura o somatectomia e sostituzione del corpo con impianti cilindrici ripieni di osso.

TUMORI

Alcuni tumori primitivi, od anche metastatici, del rachide lombare o dorsale possono essere trattati con tecniche endoscopiche mediante accessi laterali al rachide. Endoscopicamente è possibile rimuovere il corpo vertebrale e i tessuti immediatamente circostanti ed eseguire stabilizzazioni analoghe a quelle descritte per le fratture. Si tratta peraltro di tecniche difficili che vengono effettuate in centri specializzati.

DISCUSSIONE

Le tappe miliari della chirurgia mini-invasiva sono state la nucleolisi, la microdiscectomia, le laminotomie multiple nella stenosi, gli spaziatori interspinosi, le stabilizzazioni percutanee e la vertebrocifoplastica.
La nucleolisi è una metodica facile e rapida, attuata in un periodo in cui le indagini diagnostiche erano rappresentate dalla sacco-radicolografia e dalla TC, che spesso non consentivano di determinare se l'ernia era contenuta, espulsa o migrata. La percentuale di successo della metodica, che ha raggiunto l'80%, sarebbe stata probabilmente ancora più elevata con la RM ad alta risoluzione che avrebbe consentito di trattare solo ernie contenute o con piccolo frammento espulso in continuità con il disco. Purtroppo, l'uso indiscriminato che se ne è fatto ha portato a complicazioni, la cui incidenza è stata estremamente bassa, paragonabile a quella della chirurgia aperta, nelle mani di specialisti esperti della metodica.
La microdiscectomia è divenuta il *gold standard* nel trattamento delle ernie discali perché consente di trattare qualsiasi tipo di ernia con un accesso di pochi centimetri e una limitata lamino-artrectomia. Essa è ancora la procedura con cui si devono confrontare tutte le metodiche percutanee ideate per il trattamento delle ernie discali lombari.
Le laminotomie hanno consentito di preservare considerevolmente la stabilità vertebrale rispetto alla laminectomia bilaterale per la preservazione delle strutture stabilizzanti posteriori mediane

(apofisi spinose e legamenti connessi) e, soprattutto se effettuate con il microscopio operatorio, perché evitano resezioni eccessive delle articolazioni posteriori. L'evoluzione della laminotomia è la decompressione bilaterale con accesso monolaterale, che preserva ulteriormente la stabilità poiché comporta un'asportazione molto parziale delle apofisi articolari nel lato opposto a quello della laminotomia.

Gli spaziatori interspinosi sono sicuramente presidi utili nel trattamento di varie patologie, quali discopatie degenerative con altezza discale non eccessivamente ridotta, stenosi moderate o patologie faccettali moderate. Ciò anche per la semplicità e rapidità di applicazione. Tuttavia, l'uso eccessivo e spesso indiscriminato che di essi ancora si fa non ha consentito di individuare le indicazioni elettive al loro uso e ha portato forse ad "inquinare" i risultati. Seppure potenzialmente utili, questi presidi devono essere ancora studiati rigorosamente per individuarne i limiti.

Le stabilizzazioni a viti peduncolari percutanee hanno rappresentato un significativo passo avanti nella riduzione dell'invasività delle stabilizzazioni. Esse sono valide soprattutto quando non si devono associare altri atti chirurgici (fratture vertebrali), ma lo sono anche quando si deve effettuare una decompressione delle strutture nervose o un'artrodesi intersomatica, se ciò viene fatto con un accesso monolaterale (decompressione bilaterale con accesso monolaterale, TLIF)

Negli ultimi anni vi è stato un eccesso, talora smisurato, nel trattamento delle fratture osteoporotiche con vertebro-cifoplastica, dimenticando che la frattura guarisce comunque nel corso di alcuni mesi e che il dolore può essere ridotto con un corsetto. Nonostante ciò, queste metodiche possono essere di grande utilità nel paziente osteoporotico anziano che abbia un marcato dolore vertebrale, e in cui la vertebra fratturata tende spesso a cuneizzarsi nel corso di 3-5 settimane, causando un' ipercifosi (dorsale) o cifosi (lombare) che possono essere causa di dolore persistente nel tempo.

BIBLIOGRAFIA

1 Smith L. *Chemonucleolysis*. Clin Orthop 1969;67:72-80.

2 Maciunas RJ, Onofrio BM. *Long-term results of chymopapain chemonucleolysis for lumbar disc disease. Ten-year follow-up results in 268 patients injected at the Mayo Clinic*. J Neurosurg 1986;65:1-8.

3 Postacchini F. *Le ernie discali lombari*. Roma: Antonio Delfino Editore 1998.

4 Postacchini F, Lami R, Massobrio M. *Chemonucleolysis versus surgery in lumbar disc herniation: correlation of the results with pre-operative clinical pattern and size of the herniation*. Spine 1987;12:204-12.

5 Postacchini F, Perugia D. *Long-term results of chemonucleolysis*. J. Bone Joint Surg 1992;(Suppl. 1):69.

6 Onik G, Helms CA, Ginsberg L, et al. *Percutaneous lumbar diskectomy using a new aspiration probe: porcine and cadaver model*. Radiology 1985;155:251-2.

7 Hijikata S. *Percutaneous nucleotomy. A new concept technique and 12 year's experience*. Clin Orthop 1989;238:9-23.

8 Kambin P, Schaffer JL. *Percutaneous lateral discectomy. Review of 100 patients and current practice*. Clin Orthop 1989;238:24-34.

9 Choy DSJ, Case RB, Fielding W et al. *Percutaneous laser nucleolysis of lumbar discs*. N England J Med 1987;317:771-2.

10 Caspar W. *A new surgical procedure for lumbar disc herniation causing less tissue damage through a microsurgical approach*. Adv Neurosurg 1977;4:74-7.

11 Williams R. *Microlumbar discectomy: a conservative surgical approach to the virgin herniated lumbar disc*. Spine 1978;3:175-82.

12 McCulloch JA. *Principles of microsurgery for lumbar disc disease*. New York: Raven Press 1989.

13 Postacchini F, Cinotti G, Gumina S. *Microsurgical excision of lateral lumbar disc herniation through an interlaminar approach*. J Bone Joint Surg 1998;80B:201-7.

14 Postacchini F, Cinotti G, Perugia D. *La mirodiscectomia nelle ernie discali lombari*. Giorn Ital Ortop Traumat 1992;18:5-16.

15 Kotilainen E, Valtonen S, Carlson C-A. *Microsurgical treatment of lumbar disc herniation*. Acta Neurochir (Wien) 1993;120:143-9.

16 Postacchini F. Cinotti G, Perugia D, Gumina S. *The surgical treatment of central lumbar stenosis. Multiple laminotomies compared with total laminectomy*. J Bone Joint Surg 1993;75B:300-7.

17 Zucherman JF, Hsu KY, Hartjen CA, et al. *A multicenter, prospective, randomized trial evaluating the X-STOP Interspinous process decompression system for the treatment of neurogenic intermittent claudication: two-year follow-up results*. Spine 2005;30:1351-8.

18 Postacchini F, Ferrari E. *Spaziatore Aperius versus chirurgia aperta nelle stenosi lombari*. In: *Atti Soc Ital Chir Vert-GIS*, 2009.

19 Grob D. *Translaminar screw fixation in the lumbar spine: indications, technique, results*. Eur Spine J 1998;7:178-86.

20 Stoll TM, Dubois G, Schwarzenbach O. *The dynamic neutralization system for the spine: a multi-center study of a novel non-fusion system*. Eur Spine J 2002;11(Suppl.2):S170-8.

21 Garfin SR, Yuan HA, Reiley MA. *New technologies in spine: kyphoplasty and vertebroplasty for the treatment of painful osteoporotic compression fractures*. Spine 2001;26:1511-5.

Le protesi discali lombari

D.A. Fabris Monterumici, R. Sinigaglia

RIASSUNTO

La lombalgia da discopatia è oggi patologia endemica della nostra società occidentale. Generalmente ha decorso benigno, ed il trattamento chirurgico trova indicazione solo dopo fallimento prolungato dei trattamenti conservativi. Scopo del nostro lavoro, dopo revisione della letteratura, è stato valutare efficacia, sicurezza e risultati a medio-termine della sostituzione protesica del disco intervertebrale lombare (TLDR). Sono stati analizzati dati demografici generali, clinici e radiografici. Le analisi statistiche sono state effettuate usando i software statistici STATA e SPSS. Questo studio prospettico è stato eseguito su 57 pazienti (per un totale di 78 protesi) operati presso la nostra struttura tra Ottobre 2001 e Dicembre 2006 (FU minimo 1 anno). L'età media era 42 anni. 36 (63,2%) sono stati trattati con protesi a singolo livello, 15 (26,4%) a doppio livello, 3 (5,2%) a triplo livello, e 3 (5,2%) ibride. I risultati clinici hanno mostrato un miglioramento statisticamente significativo sia nella qualità di vita con questionario SF36 (p = 0,001083), che del dolore lombare con scala VAS (p = 0,000000), che della funzionalità lombare con questionario ODI (p = 0,000000); con miglioramenti che continuavano poi nel tempo. Da un'analisi comparativa non si evidenziavano differenze statisticamente significative di risultati tra differenti livelli nelle protesi singole, o tra interventi singoli o multipli. La soddisfazione personale è stata del 78,9%. Nel complesso il rischio di complicanze, anche gravi, è abbastanza elevato: maggior rischio lo corrono le protesi singole in L4-L5 e quelle doppie, proprio a causa della via chirurgica di accesso addominale anteriore. La protesi discale lombare è una metodica efficace nel trattamento della lombalgia/lombosciatalgia da discopatia singola o doppia, degenerativa o post-erniectomia, in pazienti giovani adulti, refrattaria a trattamento conservativo. L'impianto di una protesi discale va ad alterare il normale equilibrio sagittale della colonna, sia a livello segmentario che lombare.

Il disco protesico ha una motilità assolutamente simile al disco naturale patologico sostituito, integrandosi ottimamente nella motilità lombare. La motilità media dei dischi protesici a 3 anni è di 8,40° ± 4,98° in L3-L4, 10,00° ± 4,84° in L4-L5, 8,51° ± 4,03° in L5-S1. È importante informare il paziente che anche a causa dell'accesso chirurgico le complicanze possono essere frequenti.

Parole chiave: protesi discali lombari, risultati, fattori prognostici, complicanze, comparazioni

SUMMARY

Today discogenic back pain is an endemic disease in western country, usually with benign course. Surgical treatment is indicated only after prolonged conservative treatment failure. Aim of our perspective study, with a revision of the literature, was to analyze effective, safety and medium-term results of total lumbar disc replacement (TLDR). Demographic, clinic and radiographic data were collected and analyzed. Statistical analysis were conducted using STATA and SPSS statistical software. From October 2001 through December 2006 57 patients underwent 78 TLDR (minimum FU 1 year). Mean age was 42 years. 36 (63.2%) were single level TLDR, 15 (26.4%) double level, 3 (5.2%) triple level, and 3 (5.2%) hybrids constructs. Clinical results showed significant statistical improvement in SF36 quality of life (p = 0.001083), in VAS lumbar pain (p = 0.000000), and in ODI lumbar functioning (p = 0.000000). There were no statistical difference on results among different levels of single TLDR, or among single or multiple TLDR. Personal satisfaction of patients was 78.9%. Risk of complication, even major, is frequent, especially for single L4-L5 TLDR or double TLDR. TLDR is an effective procedure for single or double discogenic back pain, degenerative or post-discectomy, in young adults after conservative treatment failure. TLDR modify spinal sagittal bilance, both segmental and lumbar. Prostecic disc maintain the physiologic natural disc motion, integrating in lumbar motion. After 3 years mean TLDR ROM was 8.40° ± 4.98° for L3-L4, 10.00° ± 4.84° for L4-L5, or 8.51° ± 4.03° for L5-S1. It is important to inform patients that, even for surgical access, complications could be frequent.

Key words: total lumbar disc replacement, results, prognostic factors, complications, comparison

INTRODUZIONE

La lombalgia da discopatia singola o multipla è una patologia ormai endemica della nostra società occidentale, con importanti risvolti economici e sociali [1]. Ad oggi non vi è ancora una linea guida consensuale di trattamento per questa patologia, che ha comunque nella maggior parte dei casi un decorso benigno, con risoluzione o miglioramento dei sintomi e quindi della qualità di

Università di Padova

Indirizzo per la corrispondenza:
Riccardo Sinigaglia, U.O.C. di Chirurgia del Rachide, Azienda Ospedaliera, Università degli Studi di Padova, via Giustiniani 2, 35100 Padova. Tel. +39 049 8213367. Fax +39 049 8213366. E-mail: sinigagliariccardo@siot.it

vita senza dover ricorrere alla chirurgia [2 3]. Nei casi in cui non ci sia risoluzione spontanea del problema, terapia fisica, massaggi e/o manipolazioni consentono buona risoluzione dei sintomi [4]. Il trattamento chirurgico può essere utile e trova la sua ragione quindi solo nella piccola percentuale di pazienti che non risponde ai trattamenti conservativi e lamenta lombalgia persistente e ingravescente da discopatia [2].

Ma quale trattamento chirurgico è meglio per una lombalgia da discopatia? Ad oggi il trattamento *gold standard* internazionale è l'artrodesi, posterolaterale o meglio anche intersomatica [5-7]. Ma anche questa non ha dimostrato sempre buoni risultati clinici a distanza, a causa di problemi quali pseudoartrosi (circa 16%), dolore sito donatore cresta iliaca (circa 9%), patologie giunzionali (fino al 79% a 10 anni), perdita di movimento, alterazione del profilo sagittale [2 8-10]. Da una recente meta-analisi il successo clinico dell'artrodesi si attesta attorno al 75%, con un lento ritorno alla normalità che necessita in media 15 mesi [11]. L'artrodesi infatti non ha lo scopo di ripristinare le funzioni del disco degenerato, ma di bloccare il segmento di moto così eliminando il movimento e l'assorbimento dei carichi del tessuto discale patologico [5 6]. Questo però aumentando sia la distribuzione dei carichi che il movimento sui livelli adiacenti, alterando così l'allineamento e la biomeccanica segmentale, sagittale e spinopelvica [6 12-14].

È per questo che, al di là delle questioni sulle metodologie diagnostiche migliori per arrivare ad una diagnosi eziologica sicura [15-17], nuove strade chirurgiche, quali le protesi discali, sono state studiate e intraprese.

Recentemente, la sostituzione protesica del disco intervertebrale sta diventando tecnica sempre più popolare [7]. La sostituzione protesica del disco intervertebrale (TDR: *total disc replacement*) ha lo scopo di preservare il movimento del segmento di moto, cercando così di ridurre complicanze e problemi legate all'artrodesi. Dovendo sostituire sia anatomicamente che funzionalmente il disco intervertebrale umano, una buona protesi discale lombare dovrà avere le caratteristiche del complesso nucleo polposo-*anulus* fibroso. Oltre a preservare il movimento, dovrà anche svolgere le funzioni di cuscinetto e di spaziatore del disco interevertebrale. Dovrà cioè avere una motilità simile a quella fisiologica, che a differenza di altre articolazioni presenta un centro di rotazione variabile e non fisso, trasmettere e assorbire i carichi tra le vertebre, ripristinare la normale distanza tra vertebra e vertebra così da ridare la normale altezza ai forami intervertebrali ed un corretto assetto sagittale. Oltre alle caratteristiche proprie del disco intervertebrale, questo tipo di intervento consente di eliminare alcuni aspetti negativi dell'artrodesi, quali la necessità di prelievo di innesti ossei (fonte di dolore nella sede del prelievo), la pseudoartrosi, la necessità di indossare un corsetto ortopedico per un lungo periodo post-operatorio (causa di fastidi soggettivi del paziente). Questo intervento ha anche un miglior impatto economico rispetto all'artrodesi, riducendo notevolmente i tempi medi di ospedalizzazione e di ritorno al lavoro [18 19]. Teoreticamente, in quanto non ancora disponibili dati certi a lungo termine [20], dovrebbe ridurre il rischio di patologie giunzionali. Il materiale, essendo costruita per pazienti giovani, deve provare una resistenza per decadi di vita [6]. Da un recente studio su cadavere [21] la TDR lombare sembra non alterare la stabilità dell'unità funzionale, anche in caso di assenza di stabilità degli elementi posteriori.

Purtroppo, nonostante la notevole ricerca, non si è ancora arrivati ad una protesi discale con caratteristiche anatomiche-biomeccaniche del tutto uguali al disco lombare normale [6 22], in particolare per assorbimento dei carichi, centro di rotazione variabile [23], motilità in rotazione assiale [24], e corretta trasmissione dei carichi tra vertebre contigue. Inoltre non solo dal disco, ma anche dalle strutture circostanti (zigoapofisi posteriori, muscolatura spinale, ecc.) dipende il buon risultato di un impianto protesico [25].

Ad oggi indicazioni all'intervento di protesi discale sono [26-28]:

- discopatia degenerativa ad uno o più livelli (generalmente 2) tra L3 e S1 in pazienti di età 18- 60 anni con:
  - lombalgia/ lombosciatalgia;
  - fallimento terapia conservativa per almeno 6 mesi;
  - ODI > 20/50 (40%);
  - esclusione artrosi zigoapofisi come concausa di dolore;
  - evidenza radiografica:
    riduzione altezza discale di almeno 2 mm;
    instabilità segmentaria con > 3 mm traslazione o > 5° angolazione, ma non scivolamento > 25%;
    ispessimento o essiccazione esterna del disco alla RMN;
    ernia discale contenuta;
    fenomeno vacuolizzazione discale.

Controindicazioni sono [26-28]:

- generali:
  - osteoporosi o altre osteopatie che aumentano il rischio di mobilizzazione o affondamento dell'impianto;
  - deformità vertebrali (scoliosi degenerativa, ipercifosi, ecc.);
  - fratture vertebrali;
  - sospetta o presente patologia tumorale vertebrale;
  - spondilodiscite acuta o cronica;
  - infezione;
  - febbre;
  - gravidanza;
  - obesità severa;
  - allergia ai materiali dell'impianto;
  - dipendenza da farmaci, tossicodipendenza, alcolismo;
  - malattie psicologiche o psichiatriche;
  - precedente chirurgia addominale maggiore o irradiazione addominale.
- Specifiche:
  - ernia del disco con predominante sintomatologia radicolare o sindrome della cauda equina;
  - patologia degli elementi posteriori quale:
    artrosi III-IV grado delle zigoapofisi sec. Fujiwara (Fig. 6);
    stenosi del canale vertebrale lombare centrale, foraminale o laterale;
    esiti laminectomia;
    sindrome da fallimento di chirurgia lombare con fibrosi epidurale;
  - instabilità (spondilolistesi istmica o degenerativa);
  - importanti irregolarità dei piatti discali (es. grosse ernie di Shmorl).

Tutti gli autori sono assolutamente concordi nel ricordare che il successo della metodica passa attraverso una corretta indicazione chirurgica, anche se l'esatta entità delle controindicazioni alla TDR dovrebbe essere un attimo riveduta dopo gli iniziali protocolli

ormai datati 15 anni fa. Da un recente lavoro su 100 pazienti consecutivi sottoposti a Chirurgia Vertebrale lombare presso un unico Centro è risultato che ben il 95% aveva una o più controindicazioni alla TDR, e il numero medio di controindicazioni per paziente era in media 2,5 per paziente [29]. In una altro lavoro retrospettivo su 627 pazienti [30] solo lo 0,5% dei pazienti con lombalgia sintomatica e il 5% dei pazienti sottoposti a artrodesi presentava indicazione alla TDR, la gran maggioranza giovani. Il rischio quindi di un utilizzo improprio di questa nuova metodica sarebbe perciò elevato, considerando anche che l'assenza di controindicazioni non significa per forza che vi sia indicazione alla TDR [30].
Scopo del nostro lavoro è stato valutare efficacia, sicurezza e risultati a medio-termine della sostituzione protesica del disco intervertebrale lombare, indagando poi eventuali differenze tra sostituzioni singole e multisegmentarie, o nell'ambito delle sostituzioni singole eventuali differenze tra livello trattato.

ANATOMIA E BIOMECCANICA DEL DISCO INTERVERTEBRALE

Il disco intervertebrale trova la sua embriogenesi dai residui della notacorda e dal mesenchima pericordale. Cellule della notacorda possono persistere fino all'età di 5 anni, e sono state trovate nei dischi sacrali fino all'età di 45 anni [31].
Nel loro complesso i dischi intervertebrali costituiscono il 20-33% dell'altezza della colonna vertebrale [32]. I dischi intervertebrali sono composti da 3 parti distinte: il nucleo polposo, l'*anulus* fibroso, e i piatti cartilaginei.
Il nucleo polposo è l'area centrale, che occupa il 30-50% del disco intervertebrale lombare in sezione assiale centrale. Negli ultimi dischi lombari la locazione del nucleo tende a spostarsi nel terzo posteriore del disco [32]. È formato per il 70-90 % di acqua intrappolata in un gel di mucoproteine e mucopolisaccaridi, sopratutto proteoglicani e collagene di tipo II. Le sue dimensioni e la sua capacità di gonfiarsi, in ragione della sua importanza nella cinematica del segmento, sono maggiori nelle aree cervicali e lombari. È più alto alla nascita, e tende a ridursi con l'età conseguentemente alla riduzione della componente liquida [33].
L'*anulus* fibroso è quella porzione che dal nucleo va verso la periferia differenziandosi gradualmente per formare i bordi esterni. È formata da tessuto fibroso organizzato in bande laminate concentriche, generalmente in numero di dodici, le cui fibre si alternano in maniera elicoidale. In ogni strato le fibre si dispongono in maniera parallela tra loro con angolazione di circa 30° rispetto al piatto cartilagineo. Le fibre di ogni strato si dispongono in maniera perpendicolare agli strati adiacenti. Questa complessa distribuzione vettoriale conferisce all'*anulus* importanti capacità di assorbimento del carico. Le fibre di ogni strato si attaccano ai piatti cartilaginei superiormente e inferiormente, mentre quelle degli strati più esterni si attaccano al tessuto osseo del corpo vertebrale tramite le cosiddette fibre di Sharpey, che hanno caratteristiche di resistenza superiori alle fibre centrali.
I piatti cartilaginei sono composti di cartilagine ialina e si trovano da limitante ai corpi vertebrali. Nei primi anni di vita fungono da cartilagine di accrescimento dei corpi vertebrali, per poi ossificarsi progressivamente mantenendo comunque fissurazioni per il passaggio dei vasi nutritivi per il disco. Infine vanno incontro a degenerazione e trasformazione in tessuto osseo [34].
La vascolarizzazione discale decresce con l'età. Se alla nascita il disco riceve vasi che penetrano i piatti cartilaginei e l'*anulus* fino al nucleo polposo, con l'età si ha la progressiva occlusione di questi vasi che finiscono per vascolarizzare solo lo strato più esterno dell'*anulus* [35]. A questo punto il nucleo riceve nutrizione solo per diffusione.
L'innervazione discale è simile alla sua vascolarizzazione: il nucleo e la parte interna dell'*anulus* non presentano innervazione, la parte posteriore dell'*anulus* e il legamento longitudinale posteriore vengono innervate da branche dei rami meningei dei nervi spinali, la cui densità aumenta con la degenerazione discale [36]. I rami meningei dei nervi spinali poi non hanno localizzazione precisa, ma possono ascendere o discendere di uno o due livelli rispetto al disco innervato, innervando anche i piatti cartilaginei, contribuendo così notevolmente alla difficoltà di una corretta diagnosi eziologica [37].
Il disco intervertebrale ha alcune proprietà fisiche peculiari, tra cui capacità elastiche alla compressione [38] (normalmente il disco lavora a pressione 2 volte il peso corporeo, che diventano 3 volte con sollevamento di pesi medio pesanti [39]), alla distrazione [40], alla flessione [40], alla torsione [41] e all'assorbimento dei carichi [32]; capacità viscoelastiche di scivolamento [42], rilassamento [32] e isteresi (perdita di energia quando una struttura è sottoposta a cicli di carico scarico ripetitivi- caratteristica che potrebbe rendere ragione alla maggior incidenza di ernia discale nei motociclisti [43]); nonché elevata tolleranza a fatica [40].

STORIA DELLE PROTESI DISCALI LOMBARI

Sebbene solo recentemente la sostituzione protesica dei dischi intervertebrali sia diventato uno dei campi di maggior interesse

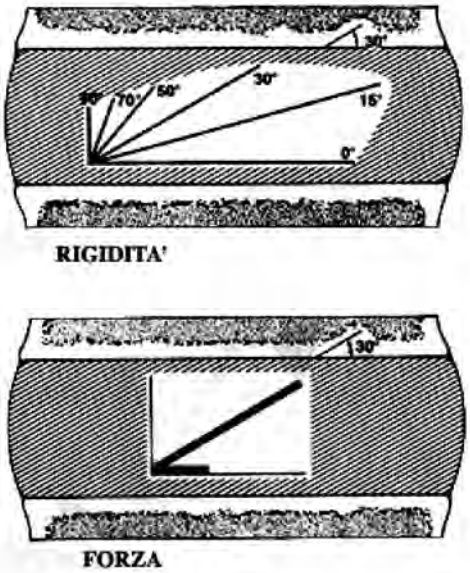

Fig. 1. La capacità di assorbimento dei vettori da parte delle fibre collegene degli strati dell'*anulus* differisce a seconda della direzione di incidenza dei vettori stessi. Tale peculiarità, connessa all'inclinazione delle fibre nei vari strati, viene definita anisotropia. La rigidità è massima con una angolazione di 15° e minima sull'asse discale. La forza di resistenza con angolazione di 30° (quella delle fibre dell'*anulus*) è quasi il triplo rispetto a quella in direzione orizzontale (da: Galante, 1967).

e di maggior ricerca in chirurgia vertebrale, il concetto della sostituzione discale non è nuovo. I primi cenni letterari si trovano già a metà del secolo scorso, quando Nachemson [44] provò ad iniettare del silicone liquido autoindurente normalmente utilizzato nelle protesi testicolari in un disco intervertebrale di cadavere. L'impianto però andò incontro a rapida disintegrazione, e fu quindi abbandonato. Proprio in quegli anni (1950) iniziò la prima esperienza clinica su larga serie con dischi artificiali [45]. Precisamente con cuscinetti in acciaio (Fig. 2), abbandonati dopo essere stati utilizzati su quasi 250 pazienti a causa dei cattivi risultati clinici e radiografici riportati [46]. Questi dischi metallici (cuscinetti SKF) posizionati nel disco intervertebrale creavano ipermotilità segmentaria e finivano per forare i piatti discali e sprofondare nei corpi vertebrali.

Sulla stessa linea si ponevano anche le sfere di Harmon [47], simili per concetto e forma, differenti solo nel materiale (vitalium), anch'esse rapidamente scomparse dal commercio.

La prima protesi che tenesse conto anche della funzione elastica del disco intervertebrale fu la protesi di Fassio [48] in silastic e resina sintetica, abbandonata dopo 3 impianti a causa del difficile e distruttivo approccio posteriore, e del finale affondamento dell'impianto nei corpi vertebrali.

Molteplici sono stati negli anni gli impianti protesici studiati e mai usciti in commercio. Meritano menzione, tra questi, una protesi discale composta da due cuscinetti (che potevano essere prodotti in differenti materiali) brevettata da van Steenbrugghe del 1956 [49], l'impianto di Stubstadt a spirale con proprietà di memoria elastica [49], un impianto discoide simil-vescicale con iniezione del liquido dopo l'inserzione brevettato da Froning nel 1975 [49], la protesi di Main [49] del 1989 con sostituzione discale e vertebrale, la protesi espandibile di Pisharodi del 1991 [49], l'impianto combinato anteriore e posteriore di Graf del 1999 [49], l'impianto cilindrico di Bryan e Kunzler [49].

Con gli anni '80 arrivarono le moderne protesi. Tra le prime la Acrofex di Steffee [50] con due piatti in titanio e un cuscinetto in gomma polyolefin a base esagonale. Dopo discreti risultati a 3 anni su 6 pazienti fu però ritirato a causa di possibili effetti cancerogeni di un prodotto chimico utilizzato nel processo di vulcanizzazione della gomma [51]. La Acroflex subì successive modifiche, ma venne definitivamente ritirata a causa del fallimento dell'impianto in vivo nonostante i test di laboratorio sulla tenuta dell'inserto elastico (*debridement* del polyolefin) [49].

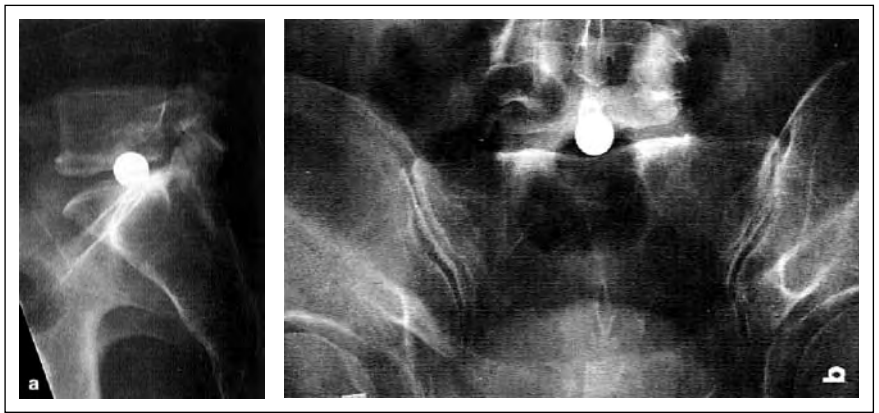

Fig. 2. Cuscinetti di Fernstrom (da: Szpalski et al., 2002).



Fig. 3. Differenti impianti per protesi lombari oggi in commercio (da: Le Huec et al., 2007).



Fig. 4. La protesi Maverick.

La SB Charité fu progettata da Schellnac e Buttner-Jans nella Repubblica Democratica Tedesca e impiantata per la prima volta nel 1984 da Zippel [52]. In questo caso, dopo il fallimento delle prime versioni a causa di mobilizzazioni o fratture da fatica del metallo, si è arrivati con la III versione (Fig. 3) ad una protesi sicura e largamente impiegata, che tra l'altro è quella con maggior follow-up [53]. Questa III versione è composta da un nucleo in polietilene biconvesso con un anello metallico radio-opaco.

Altre protesi tutt'oggi usate sono la Pro-Disc, la Maverick, e la Flexicore (Fig. 3). La Pro-Disc presenta sempre il cuore in polyethylene, contenuto però tra 2 piatti alette verticali [54]. La prima versione, impiantata per la prima volta a Montpellier nel 1990 aveva piatti in titanio con doppia chiglia. Nel 1999 è uscita la seconda versione (ProDisc-II) con piatti in cromo-cobalto con superficie a *plasma-sprayed* e singola chiglia superiore (Fig. 3).

La Maverick (Fig. 4) è invece un impianto ad interfaccia metallo-metallo (cromo-cobalto) con un centro di rotazione fisso posteriore tipo articolazione semisferica concavo-convessa [55].

Anche la Flexicore (Fig. 3) è una protesi a interfaccia metallo-metallo a centro di rotazione tipo articolazione semisferica concavo-convessa i cui piatti esterni sono rivestiti in plasma spray in titanio per migliorarne l'osteointegrazione.

MATERIALI E METODI

Dall'Ottobre 2001 abbiamo iniziato presso il nostro Centro di Chirurgia del Rachide uno studio clinico prospettico non randomizzato sulle protesi discali lombari. Entro il Dicembre 2006, follow-up minimo 1 anno, erano state posizionate 84 protesi discali lombari su 62 pazienti. 3 pazienti sono stati persi nel follow-up, altri 2 non hanno più voluto eseguire radiografie. Il nostro studio è stato eseguito sui 57 (91,9%) pazienti con dati clinici e radiografici completi, per un totale di 78 protesi (Tab. I). 31 (54,4%) erano femmine, 26 (45,6%) maschi. L'età media all'intervento era 41,77 ± 7,46 anni (30-57).

36 (63,2%) pazienti sono stati trattati con protesi a singolo livello, 15 (26,4%) a doppio livello, 3 (5,2%) a triplo livello, e 3 (5,2%) ibride (protesi ad un livello e artrodesi al livello contiguo). La descrizione della popolazione di base è riassunta in Tabella I.

Tra i 36 (63,2%) pazienti trattati ad un solo livello, 12 (33,3%) sono stati trattati in L4-L5, 24 (66,7%) in L5-S1.

Tra i 15 (26,4%) pazienti trattati a doppio livello, in 1 (6,7%) caso sono stati sostituiti L3-L4 e L5-S1, in 1 caso (6,7%) L3-L4 e L4-L5, gli altri 13 (86,6%) L4-L5 e L5-S1.

La sostituzione tripla (3 pazienti) è stata sempre eseguita nei dischi L3-L4, L4-L5 e L5-S1.

I pazienti con protesi ibrida sono stati tutti (100%) trattati con protesi in L4-L5 e artrodesi in L5-S1.

Le prime 26 protesi impiantate erano Prodisc, le altre 52 Maverick. Questo rimane un dato conoscitivo, in quanto non abbiamo comparato le diverse protesi tra loro.

Per quanto riguarda l'eziologia (Tab. I), nel totale dei 78 dischi sostituiti 51 (64,4%) erano affetti da discopatia degenerativa primitiva, 23 (29,5%) discopatia post-erniectomia, 2 (2,55%) discopatie associate a ernia discale, 2 (2,55%) discopatia giunzionale inferiore in esiti artrodesi vertebrale.

Tab. I. Descrizione delle caratteristiche dei 57 pazienti sottoposti a 78 protesi lombari tra l'Ottobre 2001 e il Dicembre 2006.

Parametro		N°	%
Eziologia			
	degenerativa	51	64,4
	post-erniectomia	23	29,5
	con ED	2	2,55
	giunzionale	2	2,55
N° livelli			
	1	36	63,2
	2	15	26,4
	3	3	5,2
	1+1	3	5,2
Livello trattato			
	L3-L4	5	6,4
	L4-L5	32	41,0
	L5-S1	41	52,6
Sesso			
	M	26	45,6
	F	31	54,4
Età		41,77 ± 7,46 anni (30- 57)	

Tra i 36 pazienti sottoposti a singolo livello, 19 (52,8%) erano affetti da discopatia degenerativa primitiva, 13 (36,1%) discopatia post-erniectomia, 2 (5,55%) discopatie associate a ernia discale, 2 (5,55%) discopatia giunzionale inferiore in esiti artrodesi vertebrale.

Tra i 15 pazienti con doppia protesi, 8 (53,3%) soffrivano di doppia discopatia degenerativa, 3 (20%) doppia discopatia post-erniectonia, 4 (26,7%) discopatia degenerativa ad un livello e post-erniectomia al livello contiguo.

I tre pazienti sottoposti a tripla sostituzione protesica soffrivano tutti (100%) di tripla discopatia degenerativa. I tre pazienti con protesi ibrida presentavano tutti e tre (100%) discopatia degenerativa sul livello sostituito con protesi.

Protesi discali lombari: planning *pre-operatorio e tecnica chirurgica*

Il corretto impianto di una protesi discale lombare inizia con un corretto *planning* pre-operatorio, atto al ridurre al minimo le conosciute difficoltà intraoperatoria. La chirurgia dovrà poi essere la meno invasiva possibile da assicurare l'ottimo posizionamento dell'impianto. A tale fine i punti essenziali sono 5 [56]:

- *planning* pre-operatorio (storia chirurgica, valutazione morfologia pelvica e lombare, studio dei vasi prevertebrali lombari);
- approccio chirurgico;
- preparazione dello spazio discale;
- posizionamento differenti tipi di protesi;
- utilizzo navigazione fluroscopico o computer-assistita intraoperatoria.

Gli ultimi 4 punti sono evidentemente raggruppabili sotto approccio e tecnica chirurgica.

Planning pre-operatorio

Come già detto il *planning* pre-operatorio inizia nel momento in cui viene posta l'indicazione alla protesi lombare. E inizia andando ad esaminare l'anatomia del paziente, in quanto svariati fattori anatomici possono complicare o rendere impossibile l'impianto della protesi, e sono quindi da considerare come controindicazioni all'impianto. Tra questi: una precedente chirurgia addominale, le cui cicatrici fibrotiche possono complicare l'approccio peritoneale o retroperitoneale; una scoliosi lombare > 20° è da considerare controindicazione, in quando causerebbe una distribuzione asimmetrica dei carichi assiali sulla protesi e sui corpi vertebrali, fonte certa di insuccesso [25]; spondilolisi/spondilolistesi, in quanto causa di instabilità (vedi indicazioni e controindicazioni, introduzione). Vi sono poi da considerare alcuni fattori morfologici pelvici, quali l'angolo di obliquità sacrale o *sacral slope* (indice dell'obliquità del disco L5-S1, che non dovrà mai essere > 70° altrimenti causa insuccesso dell'integrazione dell'impianto per eccessive forze di taglio) e l'orientamento del disco L5-S1 in relazione con la sinfisi pubica (in quanto in relazione all'approccio chirurgico) per la sostituzione del disco L5-S1. L'inquadramento deve comprendere anche uno studio dei vasi prevertebrali lombari (in particolare arterie e vene iliache e renali) [57] con RMN o TC "3D" (Fig. 5) e degli elementi posteriori (in particolare le zigoapofisi – Fig. 6) consentirà di evitare sorprese legate a eventuali varianti anatomiche o

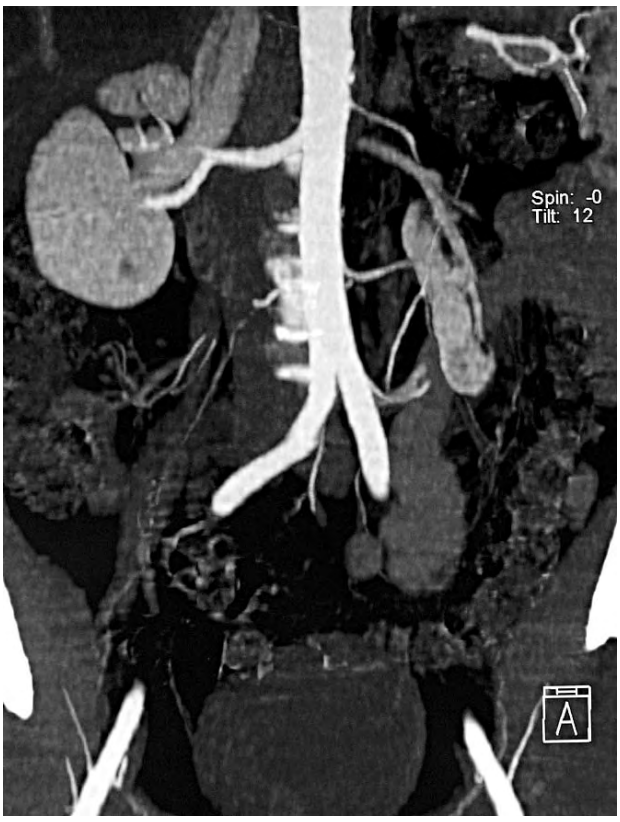

Fig. 5. TC con ricostruzioni "3D". Visione anteriore: evidente anomalia delle arterie renali (3 a sx, 1 a dx).

degenerative. A tal fine può essere utilizzata la classificazione di Cappelades modificata da Madi [57] che considera particolarmente a rischio e quindi controindicazione alla sostituzione discale L5-S1 una giunzione iliocavale bassa con angolo unione ≥ 60°. Per la sostituzione del disco L4-L5 bisogna prestare particolare attenzione al *carrefour* venoso lombare [58], ed in ogni caso la presenza di calcificazioni aortiche deve richiamare ad una chirurgia molto prudente e delicata, specialmente nell'atto di retrazione dell'aorta, così da evitare embolismi [59]. La corretta selezione dei pazienti è assolutamente essenziale al fine del successo della metodica.

Approccio e tecnica chirurgica

Il paziente (Fig. 7) viene posto supino a braccia e gambe abdotte (la cosiddetta posizione "Da Vinci"). Il tavolo operatorio deve essere posizionato in modo da permettere il libero movimento del fluoroscopio sul livello desiderato (Fig. 7) e con 15° di Trendelemburg. Braccia e gambe devono poi essere ammortizzate ed assicurate al tavolo operatorio. Alternativa alla posizione "Da Vinci" è la classica posizione supina a gambe addotte, comunque da noi mai utilizzata.

Approccio chirurgico al disco L5-S1

Dopo repere fluoroscopico di livello (Fig. 8), si effettua una incisione trasversa sottomobelicale mediana (detta di Pfannenstiel) (Fig. 9), della lunghezza di circa 6-8 cm. In caso di precedenti accessi addominali si consiglia un approccio chirurgico alternativo alla precedente cicatrice chirurgica, specialmente per evitare problemi vascolari o ureterali [60]. Al livello L5-S1 si può procedere indifferentemente da dx o da sx, mentre per tutti i livelli superiori è molto più sicuro l'approccio sinistro, a causa della fragile natura della vena cava di destra [56]. Per preferenza e semplicità nell'avere sempre lo stesso approccio noi procediamo sempre con approccio sinistro a tutti i livelli, L5-S1 compreso. Una volta scollato il tessuto sottocutaneo si identifica la linea alba e si procede verso sinistra fino ad identificare la fascia del muscolo retto anteriore di sx, che viene incusa longitudinalmente e retratta lateralmente. A questo punto si procede ad identificare ed incidere la fascia posteriore del retto. Si scosta medialmente il sacco peritoneale, e, seguendo la via retroperitoneale, si individua il ventre dell'ileopsoas e, medialmente ad esso, i vasi iliaci di sx e l'uretere (Fig. 10). La via retroperitoneale è da preferire alla transperitoneale per la significativa minor incidenza di complicanze, tra cui eiaculazione retrograda, ileo paralitico, ostruzione intestino tenue [61 62].

Seguendo e scavalcando mediamente i vasi si giunge al promontorio sacrale. È necessario porre particolare attenzione ad alcune

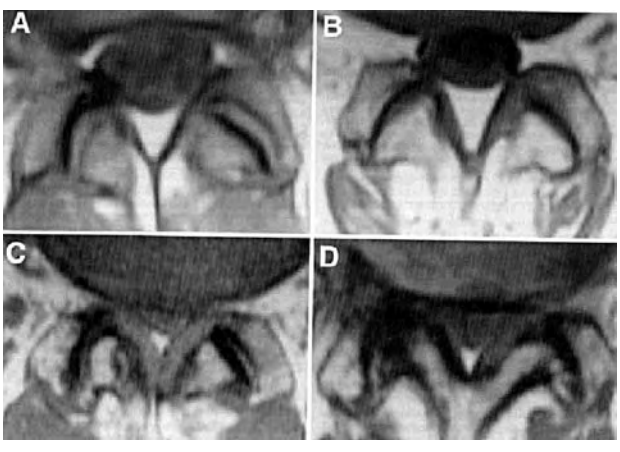

Fig. 6. Classificazione su RMN dell'artrosi delle zigoapofisi sec. Fujiwara. A) normale; B) riduzione spazio o minima osteofitosi; C) sclerosi o moderata osteofitosi; D) marcata osteofitosi (da: Fujiwara et al., 1999).

Fig. 7. Posizione "Da Vinci" con paziente a braccia e gambe abdotte. Da notare come il tavolo operatorio venga posizionato in modo da permettere il libero movimento del fluoroscopio sul livello desiderato, e con 15° di Trendelemburg.

Fig. 8.

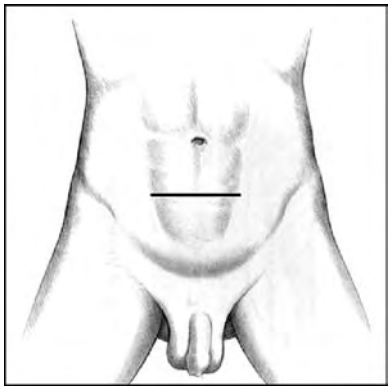

Fig. 9.

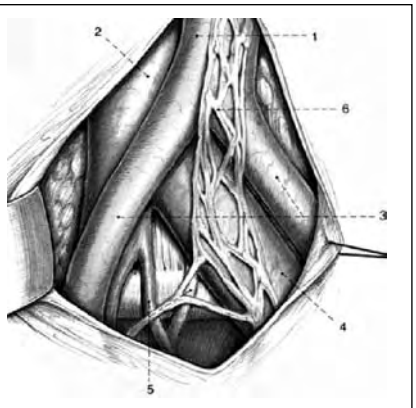

Fig. 10.

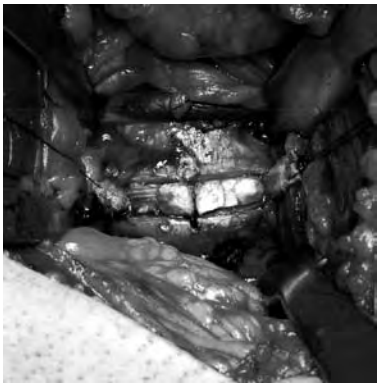

Fig. 11.

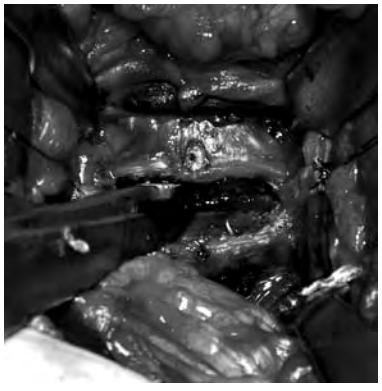

Fig. 12.

Fig. 13.

strutture (alcune ben visibili, altre parzialmente celate, altre ancora praticamente non visibili). Essi sono: i vasi sacrali, che vanno interrotti tra lacci; la vena iliaca comune di sx, in parte nascosta dalla arteria omonima; il plesso ipogastrico, che scende dall'alto al basso e da sx a dx, al di sopra dei vasi iliaci, praticamente non visibile ad occhio nudo, e va rispettato, per non incorrere (nei soggetti maschi) nella complicanza nota come eiaculazione retrograda [61]. Si giunge così al versante anteriore dell'*anulus* del V disco lombare. Si procede quindi all'incisione ad "H" dell'*anulus* (Fig. 11), alla rimozione del nucleo polposo, con un *curettage* discale completo (Fig. 12), non senza aver prima effettuato un repere radioscopico per centrare la linea mediana (Fig. 13).

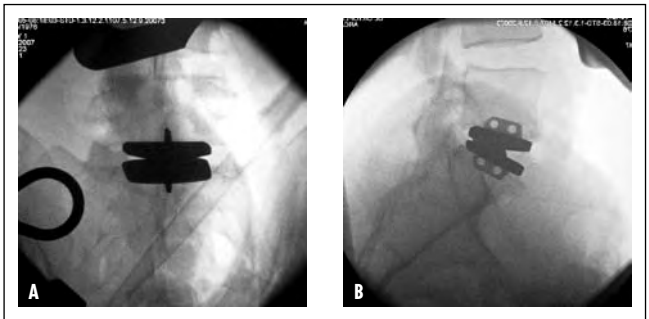

Fig. 14 A, B.

A questo punto si inserisce la protesi secondo la tecnica prescritta (Fig. 14 A e B).

Approccio chirurgico al disco L4-L5

Diverso l'approccio al disco L4-L5, in ragione delle peculiarità anatomiche. Dopo repere radioscopico di livello, si effettua una incisione longitudinale paramediana sx, della lunghezza di circa 6-8 cm lungo il margine esterno del retto (Fig. 15).

A livello L4-L5, ed in tutti i livelli superiori, l'approccio è possi-

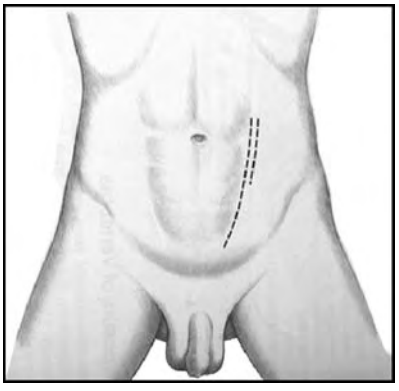

Fig. 15. Incisione paramediana sinistra.

bile solo con via retroperitoneale, come in precedenza descritto, sinistro. Incisa la fascia posteriore, si scosta medialmente il sacco peritoneale, s'individua il ventre dell'ileopsoas e, medialmente ad esso, i vasi iliaci di sx e l'uretere. L'aggressione al disco L4-L5 è resa più difficoltosa dalla presenza del *carrefour* vascolare; la mobilizzazione dei vasi iliaci di sx (specie della vena iliaca comune) può essere difficoltoso e va effettuato con cautela. È necessario ricordare che, dalla vena iliaca comune sx si diparte la vena ricorrente lombare (l'ultima delle segmentarie) che può presentare delle varianti anatomiche, che debbono essere ricordate (Fig. 16). Anche i vasi renali, in particolare le arterie, possono presentare varianti anatomiche (Fig. 5), da non sottovalutare a causa della vascolarizzazione di tipo terminale che le caratterizza.

La vena ricorrente lombare parte dalla vena iliaca comune sx e si dirige verso l'alto; è necessario interromperla con lacci, poiché attraversa il campo operatorio, proprio in corrispondenza del disco L4-L5. Una volta legata la vena ascendente lombare, è necessario mobilizzare i vasi iliaci ed i grossi vasi (aorta e vena cava), considerato che, per un corretto posizionamento della protesi, è necessario aggredire il disco sulla sua linea mediana. Questa necessità appare particolarmente indaginosa a livello del disco L4-L5 (Fig. 17); i livelli prossimali (L3-L4) sono di fatto più agevolmente isolabili. Si inserisce infine la protesi desiderata seguendo le caratteristiche del prodotto (Figg. 18 e 19).

Fig. 16. Varianti anatomiche del carrefour venoso ileo-lombare (da: Jasany & Jaffray, 2002).

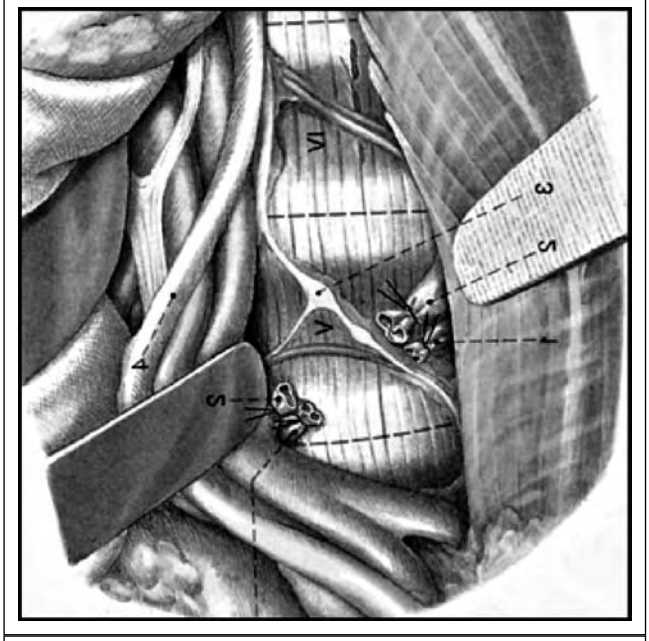

Fig. 17.

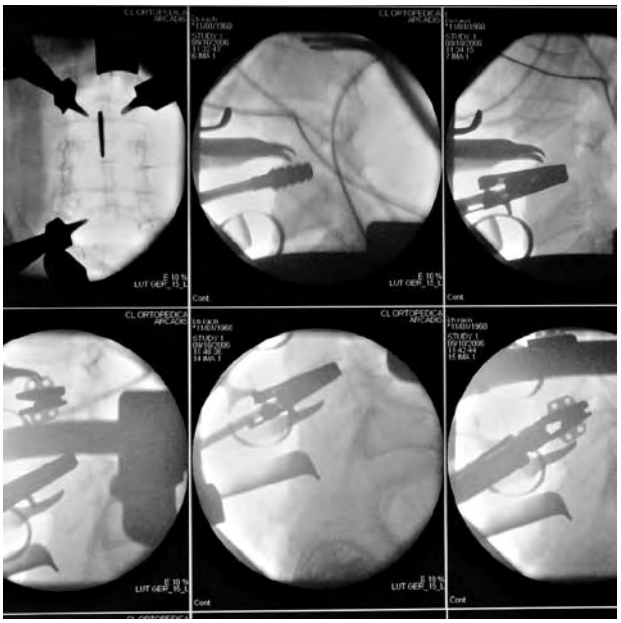

Fig. 18. Sequenza fluoroscopica dei vari passaggi (qui non descritti perché propri di ogni differente protesi discale lombare) al fine di ottenere un corretto posizionamento e dimensionamento.

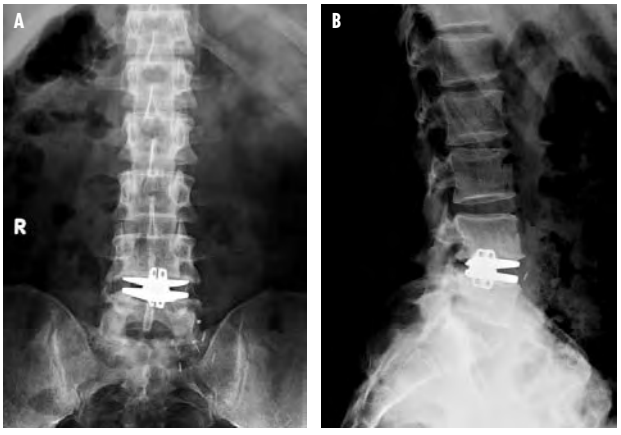

Fig. 19.

Approccio combinato L4–L5-S1 o L3-L4-L5-S1

Nei casi in cui vi sia indicazione alla sostituzione protesica di due (Fig. 20) o tre dischi (Fig. 21) contigui si può porre l'interrogativo su quale sia la via chirurgica preferibile. A nostro parere, in accordo con i dati della letteratura, in questi casi la via chirurgica da utilizzare è quella paramediana sx (Fig. 15). Una volta terminato il tempo chirurgico di sostituzione dei dischi L3-L4 e/o L4-L5, si proseguirà l'intervento più distalmente, "scavalcando" il fascio vascolare delle iliache sx e giungendo al promontorio sacrale. È necessario, in codesti casi, porre particolare attenzione al plesso ipogastrico (che, come detto dianzi, è poco o punto visibile ad occhio nudo). Una buona norma è quella di scostare per via smussare il tessuto lasso retroperitoneale, posto all'interno del *carrefour*, da sx verso dx e dal basso verso l'alto.

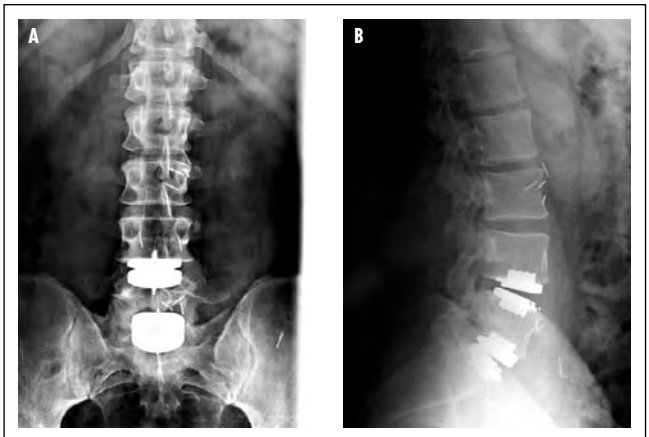

Fig. 20. Esempio di protesi a doppio livello.

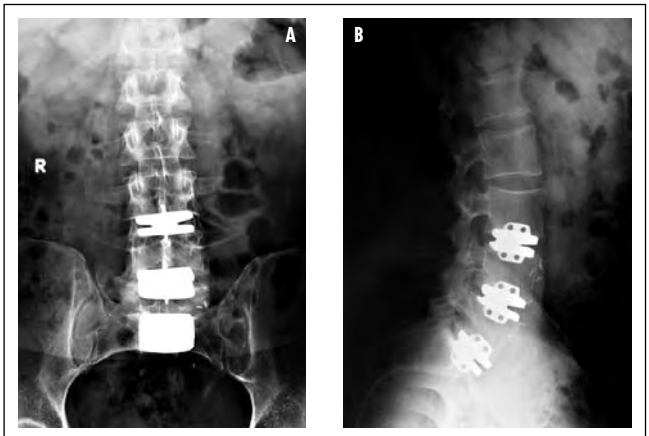

Fig. 21. Esempio di protesi a triplo livello.

Preparazione dello spazio discale

Dopo la corretta esposizione dello spazio discale da sostituire, bisogna sempre procedere ad una accurata discectomia subtotale (Fig. 12). In letteratura tale discectomia prevede rimozione dell'*anulus* anteriore, di tutto il nucleo, e dell'*anulus* posteriore, preservando i bordi laterali dell'*anulus* e il legamento longitudinale posteriore (PLL) [56]. In realtà noi preferiamo mantenere anche lo strato più esterno di fibre dell'*anulus* anteriore (Fig. 11), così da contenere meglio la protesi e preservare il più possibile le strutture, non invece quello posteriore così da effettuare il miglior *curettage* possibile di frammenti discali o osteofiti posteriori. Deve essere lasciato assolutamente integro l'osso corticale subcondrale dei piatti cartilaginei, così da prevenire ogni mobilizzazione o affondamento dell'impianto. Al fine di ottenere la miglior visualizzazione e quindi pulizia dello spazio discale, può venire utilizzato apposito strumento in distrazione così da aprire lo spazio discale, stando molto attenti a non esagerare con la distrazione che potreppe causare instabilità agli elementi posteriori, in particolare le zigoapofisi [56].

Posizionamento differenti tipi di protesi

Vi sono oggi in commercio differenti tipi di protesi discali lombari, ciascuna con caratteristiche e modalità di inserimento proprie. Queste però vengono distinte in 2 grandi categorie: con o senza chiglia o alette (Fig. 3). Le alette sono delle proiezioni centrali metalliche poste nei piatti discali superiore e inferiore che penetrano all'interno del corpo vertebrale aiutando la protesi ad ancorarsi ai piatti cartilaginei e al corpo vertebrale. La funzione quindi è di stabilizzazione primaria. Non possiamo però assumere le protesi con alette come protesi a stabilità primaria, e le altre senza stabilità primaria, in quanto in quelle senza alette la stabilità primaria, fondamentale nella protesi, è assicurata da piccoli chiodini metallici posti sulla superficie esterna dei piatti protesici (Fig. 3). Al fine di assicurare la miglior stabilità, osteoconduzione e osteointegrazione, la superficie esterna della maggior parte degli impianti protesici è rivestita da superficie porosa e/o idrossiapatite [56].

Le protesi con alette hanno apposito sistema di distrazione che permette di ristabilire la corretta altezza discale (nella protesi Maverick questo sistema viene chiamato "4 in 1"). Questo sistema deve essere perfettamente centrato in visione AP e completamente all'interno dello spazio discale in LL (Fig. 18). Questo sistema giuda serve per effettuare le corrette osteotomie, atte a preparare i piatti cartilaginei all'inserimento della protesi. Le protesi poi vengono impiantate come monoblocco, o in 2 pezzi quando bisogna inserire l'inserto in polietilene una volta fissata la protesi.

Al di là del tipo di protesi utilizzata, è imperativo che la protesi sia perfettamente centrata in AP e LL in modo da assicurare una buona riuscita biomeccanica dell'impianto. Un malposizionamento protesico porterà a disfunzioni sul movimento in tutti i piani dello spazio [56], e ad una alterazione nella distribuzione delle forze che porterà tanto più rapidamente al fallimento dell'impianto quanto maggiore è il malposizionamento [63].

Parlando della protesi Maverick, quella da noi attualmente utilizzata, tutti i tempi chirurgici di rimozione del disco e di preparazione dello spazio intersomatico (*curettage*, distrazione, rimozione degli osteofiti marginali posteriori) non differiscono da quanto precedentemente descritto. Dopo repere radiologico per fissare la linea mediana (Fig. 13), si incide l'*anulus*, avendo cura di effettuare un'incisione verticale mediana e due incisioni orizzontali che, partendo da essa, si dirigono verso sx e dx (Fig. 11). Aperto a libro l'*anulus*, si procede, come di consueto, alla pulizia del disco, rimuovendo il nucleo polposo e la cartilagine epifisaria. Si introduce quindi lo strumento "4 in 1", il quale possiede un repere, che deve essere in continuità ideale con la linea di mezzeria (Fig. 18). Si prosegue quindi, seguendo passo passo i tempi previsti (distrazione, preparazione delle feritoie per l'alloggiamento delle chiglie, ecc.) fino ad ottenere l'inserimento della protesi.

Utilizzo navigazione computer-assistita intraoperatoria

La navigazione computer-assistita intraoperatoria del rachide lombare per via anteriore può essere effettuata in 3 modi: fluoroscopia, navigazione TAC, neuronavigazione. Il fine è sempre il corretto posizionamento dell'impianto, condizione necessaria ad un suo corretto funzionamento e successo clinico. La fluoroscopia è la tecnica più semplice e diffusa, nonché quella da noi finora utilizzata (Fig. 7). Utilizza la visione bidimensionale per via AP, LL e obliqua.

La navigazione TAC e la neuronavigazione sono recenti metodiche maggiormente accurate e maggiormente complesse, in cui arrivano al computer i dati da scansioni tridimensionali effettuate sia pre-

che intra-operatoriamente e poi elaborate in modo da avere una visione tridimensionale ed in tempo reale del segmento anatomico in esame. Da recenti studi [64-66] sembra essere significativamente migliore il posizionamento protesico discale con l'utilizzo di queste ultime metodiche, che però anche a causa dei costi non sono reperibili o utilizzabili in tutti i centri.

Riabilitazione post-operatoria

Tra i vari parametri studiati vi erano il tempo di degenza in ospedale (in giorni) e il tempo di ritorno alla deambulazione autonoma (in giorni). Di questi parametri sono state calcolate media ± deviazione standard (minimo-massimo).

Noi, come altri centri, prescriviamo un corsetto postoperatorio lombosacrale in tela armata atto alla limitazione dei movimenti per 3-4 settimane, seguito comunque dall'utilizzo di una panciera elastica contenitiva nei primi 6 mesi postoperatori, come pratica della chirurgia addominale generale. È dunque questo il tempo che noi proponiamo ai pazienti come tempo per il ritorno alle normali attività sportive.

VALUTAZIONE DEI RISULTATI CLINICI E RADIOGRAFICI

Valutazioni cliniche

Come questionari clinici pre e post-operatori sono stati utilizzati il questionario SF-36 (*Short-Form Health Survey* 36) per valutare lo stato di salute generale, la scala VAS (*Visual Analog Scale*) per la quantificazione del dolore lombare; il questionario ODI (*Oswestry Disability Index*) per la valutazione della funzionalità lombare. Tali questionari sono stati fatti compilare al momento del consenso informato (pre-operatorio), e dopo l'intervento con scadenza di 1-, 3-, 6-, 12-, 24-, 36-, 60-mesi. Per ogni intervallo sono state calcolate media ± deviazione standard, sia della popolazione generale, che dei differenti gruppi in base al numero di livelli sostituiti, che nei differenti livelli di sostituzione singola.

Al follow-up veniva anche chiesto ai pazienti la soddisfazione soggettiva tramite domanda "Consiglierebbe e/o rifarebbe l'intervento?".

Valutazioni radiografiche

Radiografie in proiezione AP, LL, in massima flessione ed in massima estensione sono state effettuate prima e dopo l'intervento con intervallo a 1-, 3-, 6-, 12-, 24-, 36-, 60-mesi. Su tali radiografie sono stati misurati l'angolo di lordosi segmentaria, l'angolo della lordosi lombare, e l'ampiezza del movimento di flesso estensione del disco sostituito in relazione anche alla motilità globale in flesso-estensione del rachide lombare (Fig. 22). L'angolo di lordosi segmentaria è stato misurato nelle radiografie in LL dal piatto superiore del corpo vertebrale inferiore al disco sostituito al piatto superiore del corpo vertebrale superiore del disco sostituito (Fig. 22B). L'angolo della lordosi lombare veniva misurato dal piatto superiore del corpo di S1 al piatto superiore del corpo di L1 (Fig. 22A). I movimenti di flessione e estensione venivano misurati sulle lastre in LL in massima flessione e massima estensione rispettivamente. La motilità segmentaria veniva misurata sommando all'angolo di estensione (in lordosi misurato dal piatto superiore del corpo vertebrale inferiore al disco sostituito al piatto superiore del corpo vertebrale superiore del disco sostituito (Fig. 22D) l'angolo di flessione (in cifosi misurato dal piatto superiore del corpo vertebrale inferiore al disco sostituito al piatto superiore del corpo vertebrale superiore del disco sostituito) (Fig. 22C). Stesso procedimento per la motilità del rachide lombare, misurata dal piatto superiore del corpo di S1 al piatto superiore del corpo di L1 (Fig. 22 C e D).

Per ogni intervallo è stato calcolate media ± deviazione standard sia della popolazione generale, sia dei differenti gruppi in base al numero di livelli sostituiti, che nei differenti livelli di sotituzione singola.

Nella valutazione eziologica pre-operatoria tutti i pazienti hanno eseguito RMN lombosacrale e TC di livello. Per il corretto *planning* operatorio (visione dei vasi paravertebrali lombari) ogni paziente ha eseguito RMN "3D" o TC "3D" addominale con mezzo di contrasto prima dell'intervento.

Analisi Statistiche

Tutti i dati demografici generali, clinici e radiografici sono stati inseriti in una tabella di Excel (Microsoft Excel 2002®, Microsoft

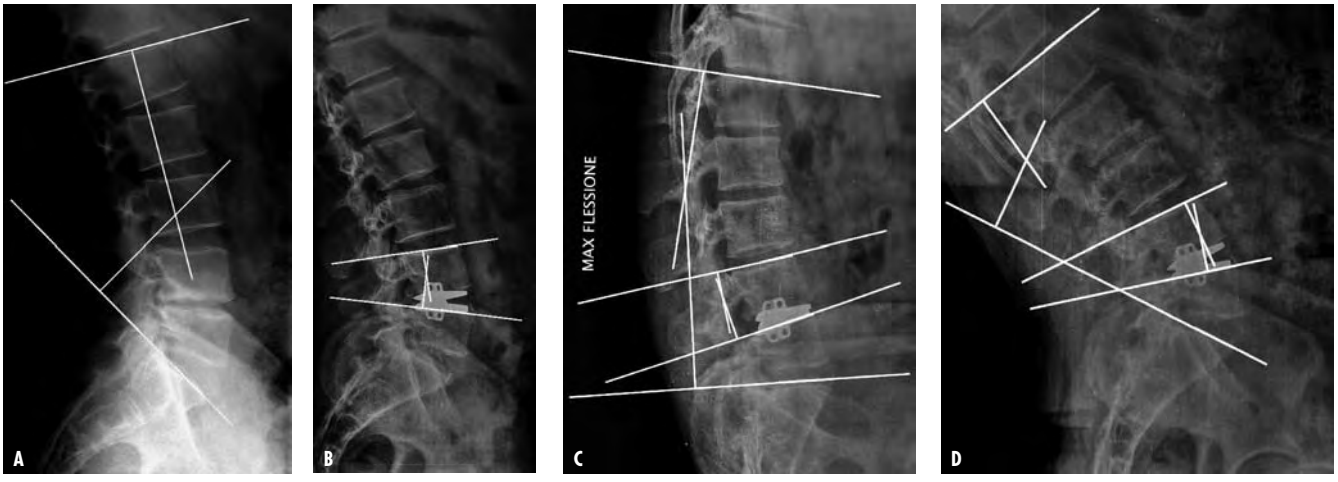

Fig. 22. Misure radiografiche dell'angolo di lordosi lombare (A), dell'angolo di lordosi segmentaria (B), degli angoli di flessione segmentaria e lombare, (C) e degli angoli di estensione segmentaria e lombare (D).

Windows XP Home Edition®, Microsoft Corporation).

Le analisi statistiche sono state effettuate usando i software statistici STATA, versione 9,2 (Stata Corp.), e SPSS versione 12,0 (SPSS Inc.).

I dati continui sono stati espressi come media ± deviazione standard, le variabili categoriche come percentuali.

I confronti vengono fatti utilizzando t test o test di Mann-Whitney per variabili continue e test chi-quadrato o test esatto di Fischer per variabili di categoria. Il livello di significatività statistica è stato definito al 95%, cioè con un $p < 0,05$.

Sono stati inizialmente analizzati i dati demografici generali quali età (in anni), il peso corporeo (espresso come indice di massa corporeo – *body mass index*), e la durata del follow-up (in mesi); i parametri operatori quali durata dell'intervento e perdite ematiche intraoperatorie; i parametri riabilitativi quali ritorno alla deambulazione autonoma e degenza media. Tutti i parametri sono stati espressi come valore medio ± deviazione standard, e analizzati sia nella popolazione generale che nei vari gruppi in base al numero di segmenti sostituiti. Analisi statistiche comparative sono state effettuate tra i gruppi con 1 e 2 livelli sostituiti (3 e ibride non erano comparabili per l'esiguità del campione) (Tab. II).

Tab. II. Descrizione delle caratteristiche generali della popolazione (età media all'intervento, indice di massa corporea BMI, e follow-up), dell'intervento chirurgico (durata intervento, perdite ematiche intraoperatorie), della riabilitazione (ritorno alla deambulazione autonoma e durata ospedalizzazione) nella popolazione totale e tra i differenti gruppi in base al numero di livelli sostituiti.

	Totale	1 livello	2 livelli	3 livelli	Ibride
Età	41,77 ± 7,46	41,17 ± 7,14	41,20 ± 7,79	46,67 ± 1,15	47,00 ± 12,49
			p = 0,825479		
BMI	24,15 ± 3,03	23,80 ± 3,09	25,07 ± 3,21	22,57 ± 0,29	25,37 ± 2,05
			p = 0,327637		
Durata intervento	175,32 ± 57,83	147,03 ± 30,03	206,00 ± 30,89	331,67 ± 102,51	205,00 ± 34,64
			p = 0,000000		
Perdite ematiche intra-	340,35 ± 378,84	284,32 ± 284,06	496,67 ± 571,17	366,67 ± 208,17	200,00 ± 100,00
			p = 0,127243		
Deambulazione autonoma	4,70 ± 2,93	4,31 ± 1,17	5,87 ± 5,36	4,00 ± 0,00	4,33 ± 1,15
			p = 0,122521		
Degenza media	10,02 ± 5,57	9,69 ± 5,39	11,33 ± 6,86	8,33 ± 0,58	9,00 ± 3,00
			p = 0,353510		
Follow-up	35,02 ± 17,58	38,67 ± 17,34	34,87 ± 15,84	13,33 ± 1,15	13,67 ± 1,15
			p = 0,387608		

Gli outcomes clinici analizzati per lo studio sono state le scale SF36, VAS, ODI, rilevate prima dell'intervento e dopo 1-, 6-, 12-. 24-, 36-, 60-mesi. Abbiamo inserito i valori pre e post a 1-, 6-, 12-mesi e dell'ultimo follow-up. Tutti i parametri sono stati espressi come valore medio ± deviazione standard, e analizzati sia nella popolazione generale (Tab. III) che nei vari gruppi in base al numero di segmenti sostituiti (Tab. IV). Analisi statistiche comparative sono state effettuate sia all'interno dei singoli gruppi (per vedere la variazione nel tempo) che tra i differenti gruppi con 1 e 2 livelli sostituiti (3 e ibride non erano comparabili per l'esiguità del campione) (Tabb. III e IV). È stata anche inserita la % di soddisfazione all'intervento, sia nella popolazione generale che nei vari gruppi in base al numero di segmenti sostituiti.

I parametri radiografici studiati sono stati l'angolo di lordosi lombare, l'angolo di lordosi segmentaria, e la motilità in flesso-estensione del segmento sostituito. Tutti i parametri sono stati espressi come valore medio ± deviazione standard (la flesso-estensione del segmento sostituito è stata anche espressa come % della motilità lombare totale), e analizzati nella popolazione generale (Tab. VIII). L'angolo di lordosi segmentaria e la motilità in flesso-estensione sono stati analizzati anche nei differenti gruppi in base al numero di segmenti sostituiti (Tab. IX e X). Analisi statistiche comparative

Tab. III. Risultati clinici pre- e post-operatori nel totale della popolazione.

	Totale	Pv	Pv	Pv	Pv	Pv
SF36-pre	37,82 ± 14,13	0,001083				
SF36-post	43,21 ± 14,62		0,000000	0,000000		
SF36-6 mm	56,11 ± 20,97				0,000000	0,000000
SF36-12 mm	60,25 ± 22,24					
SF36-ultimo FU	61,33 ± 25,66					
VAS-pre	73,77 ± 20,27	0,000000				
VAS-post	41,93 ± 24,03		0,000774	0,000000		
VAS-6 mm	36,67 ± 26,81				0,002836	0,000000
VAS-12 mm	33,48 ± 27,04					
VAS-ultimo FU	32,63 ± 29,58					
ODI-pre	43,44 ± 15,09	0,000000				
ODI-post	32,00 ± 15,97		0,000000	0,000000		
ODI-6 mm	25,89 ± 16,99				0,000000	0,000000
ODI-12 mm	23,18 ± 17,43					
ODI-ultimo FU	22,00 ± 17,88					
Soddisfazione	78,9% (45/57)					

sono state effettuate sia all'interno dei singoli gruppi (per vedere la variazione nel tempo) che tra i differenti tra i gruppi con 1 e 2 livelli sostituiti (3 e ibride non erano comparabili per l'esiguità del campione) (Tabb. VIII, IX, e X).

Tra i 36 (63,2%) pazienti con protesi singola è stata eseguita una analisi comparativa tra i differenti livelli trattati (L4-L5 vs L5-S1) di risultati clinici (SF36; VAS; e ODI) nei primi 12 mesi post-operatori utilizzando modelli di regressione per equazioni lineari di estimazione generalizzata (GEE) con misurazione del delta relativo come la differenza tra la base e il 12° follow-up normalizzata alla base (Tab. VII).

Sono state quindi riportate le complicanze, sia nella popolazione generale, che nei differenti gruppi in base al numero di livelli sostituiti (Tab. XI).

Tab. IV. Risultati clinici pre- e post-operatori tra i differenti gruppi in base al numero di livelli sostituiti.

	1 livello		2 livelli		3 livelli		Ibride	
SF36-pre	37,17 ± 13,63	p = 0,000000	34,93 ± 14,03	p = 0,000783	53,00 ± 13,53	(p = 0,058523)	45,00 ± 16,70	(p = 0,368583)
SF36-post	43,83 ± 15,05		41,47 ± 16,02		44,33 ± 6,11		43,33 ± 12,50	
SF36-6 mm	55,00 ± 20,41		55,93 ± 23,22		66,00 ± 17,35		60,33 ± 27,30	
SF36-12 mm	60,17 ± 20,84		56,07 ± 22,95		79,33 ± 6,03		63,00 ± 42,51	
SF36-ultimo FU	61,39 ± 23,29		57,27 ± 28,82		79,33 ± 6,03		63,00 ± 42,51	
	p = n.s.							
VAS-pre	75,00 ± 15,31	p = 0,000000	74,33 ± 18,01	p = 0,000063	41,67 ± 23,63	(p = 0,101331)	88,33 ± 2,89	(p = 0,224016)
VAS-post	42,22 ± 21,83		43,00 ± 25,34		11,67 ± 12,58		63,33 ± 33,29	
VAS-6 mm	36,53 ± 26,83		37,00 ± 24,77		15,00 ± 8,66		58,33 ± 41,93	
VAS-12 mm	35,00 ± 26,87		33,00 ± 24,77		10,00 ± 5,00		41,67 ± 48,56	
VAS-ultimo FU	33,75 ± 30,53		32,67 ± 26,45		10,00 ± 5,00		41,67 ± 48,56	
	p = n.s.							
ODI-pre	40,72 ± 15,54	p = 0,000000	46,53 ± 14,67	p = 0,000005	52,00 ± 10,58	(p = 0,028714)	52,00 ± 10,39	(p = 0,389845)
ODI-post	29,89 ± 15,45		36,13 ± 17,01		33,33 ± 19,01		35,33 ± 18,58	
ODI-6 mm	24,89 ± 17,08		28,13 ± 17,94		20,67 ± 6,11		32,00 ± 23,07	
ODI-12 mm	22,23 ± 15,13		25,73 ± 19,23		12,00 ± 8,00		32,67 ± 37,75	
ODI-ultimo FU	20,72 ± 17,20		24,93 ± 16,33		12,00 ± 8,00		32,67 ± 37,75	
	p = n.s.							
Soddisfazione	77,8% (28/36)		80%(12/15)		100% (3/3)		66,7% (2/3)	

RISULTATI

Come caratteristiche generali della popolazione, l'età media all'intervento era 41,77 ± 7,46 anni (Tab. II). Tra i 36 pazienti sottoposti a protesi singola l'età media era 41,17 ± 7,14, tra i 15 con protesi doppia 41,20 ± 7,79 anni. Non vi era una differenza significativa tra i due gruppi (p = 0,825479). Anche l'età media dei pazienti sottoposti a protesi tripla (46,67 ± 1,15 anni) o ibrida (47,00 ± 12,49 anni) era simile, ma non comparabile statisticamente (Tab. II).

Il follow-up medio all'intervento nei totale dei 57 pazienti era 35,02 ± 17,58 mesi (Tab. II). Tra i 36 pazienti sottoposti a protesi singola era 38,67 ± 17,34 mesi, tra i 15 con protesi doppia 34,87 ± 15,84 mesi. Non vi era una differenza significativa tra i due gruppi (p = 0,387608). I follow-up dei pazienti sottoposti a protesi tripla (13,33 ± 1,15) o ibrida (13,67 ± 1,15) era significativamente inferiori, ma non comparabili statisticamente (Tab. II).

La BMI media nei 57 pazienti era 24,15 ± 3,03 (Tab. II). Tra i 36 pazienti sottoposti a protesi singola era 23,80 ± 3,09, tra i 15 con protesi doppia 25,07 ± 3,21. Non vi era una differenza significativa tra i due gruppi (p = 0,327637). Anche il BMI dei pazienti sottoposti a protesi tripla (22,57 ± 0,29) o ibrida (25,37 ± 2,05) era simile, ma non comparabile statisticamente (Tab. II).

I parametri operatori analizzati sono stati la durata dell'intervento e le perdite ematiche intraoperatorie (Tab. II). La durata dell'intervento media era 175,32 ± 57,83 minuti (Tab. II). Tra i 36 pazienti sottoposti a protesi singola la durata media era 147,03 ± 30,03, tra i 15 con protesi doppia 206,00 ± 30,89. È stata riscontrata una differenza statisticamente significativa tra i due gruppi (p = 0,000000). Anche le durata dell'intervento di protesi tripla (331,67 ± 102,51) o ibrida (205,00 ± 34,64) erano differenti tra loro, ma non comparabili statisticamente (Tab. II).

La perdita ematica media intraoperatoria nei 57 pazienti era 340,35 ± 378,84 mL (Tab. II). Tra i 36 pazienti sottoposti a protesi singola era 284,32 ± 284,06 mL, tra i 15 con protesi doppia 496,67 ± 571,17 mL. Sebbene differenti, la differenza non era statisticamente significativa tra i due gruppi (p = 0,127243). Anche le perdite ematiche intraoperatorie dei pazienti sottoposti a protesi tripla (366,67 ± 208,17) o ibrida (200,00 ± 100,00) erano differenti tra loro, ma non comparabili statisticamente (Tab. II).

Tra i parametri riabilitativi abbiamo considerato il ritorno alla deambulazione autonoma e la durata dell'ospedalizzazione. Nel totale dei 57 pazienti vi è stato un ritorno alla deambulazione autonoma in 4,70 ± 2,93 giorni (Tab. II). Non abbiamo riscontrato una differenza statisticamente significativa (p = 0,122521) nel tempo di riabilitazione tra le sostituzioni singole (4,31 ± 1,17 giorni) o doppie (5,87 ± 5,36). Anche le sostituzioni triple (4,00 ± 0,00) e ibride (4,33 ± 1,15) avevano tempi simili (Tab. II), anche se non studiabili a causa dell'esiguità del campione (3 pazienti ciascuno).

La durata dell'ospedalizzazione nei 57 pazienti è stata in media 10,02 ± 5,57 giorni (Tab. II). Tra i 36 pazienti sottoposti a protesi singola era 9,69 ± 5,39 giorni, tra i 15 con protesi doppia 11,33 ± 6,86 giorni. Non vi era differenza statisticamente significativa tra i due gruppi (p = 0,353510). Anche nelle protesi triple (8,33 ± 0,58 giorni) o ibride (9,00 ± 3,00 giorni) la durata era simile, ma non comparabile statisticamente (Tab. II).

RISULTATI CLINICI

Nel totale della nostra popolazione abbiamo riscontrato un miglioramento statisticamente significativo di tutti i parametri utilizzati, sia tra pre- e post-operatorio che nel tempo (Tab. III).

La qualità di vita con questionario SF36 (Fig. 23) passava da 37,82 ± 14,13 pre-operatorio, a 43,21 ± 14,62 post-operatorio (p = 0,001083). Nel tempo poi questa continuava a migliorare con 56,11 ± 20,97 a 6 mesi dall'intervento, 60,25 ± 22,24 dopo 12 mesi (p = 0,000000 sia verso il pre- che verso il post-operatorio), e 61,33 ± 25,66 all'ultimo follow-up (p = 0,000000 sia verso il pre- che verso il post-operatorio) (Tab. III; Fig. 23).

Anche il dolore lombare con scala VAS migliorava statisticamente (p = 0,000000) tra il pre-operatorio (73,77 ± 20,27) e il post-operatorio (41,93 ± 24,03) (Tab. III; Fig. 24). Nel tempo poi questa continuava a migliorare con 36,67 ± 26,81 a 6 mesi dall'intervento, 33,48 ± 27,04 dopo 12 mesi (p = 0,000000 verso il pre-, p = 0,000774 verso il post-operatorio), e 32,63 ± 29,58 all'ultimo follow-up (p = 0,000000 verso il pre-, p = 0,000286 verso il post-operatorio) (Tab. III; Fig. 24).

Così anche la funzionalità lombare con questionario ODI dimostrava un miglioramento statisticamente significativo, passando da un pre-operatorio di 43,44 ± 15,09, a un post-operatorio di 32,00 ± 15,97 (p = 0,000000) (Tab. III; Fig. 25). Nel tempo poi questa continuava a migliorare con 25,89 ± 16,99 a 6 mesi dall'intervento, 23,18 ± 17,43 dopo 12 mesi (p = 0,000000 sia verso il pre- che verso il post-operatorio), e 22,00 ± 17,88 all'ultimo follow-up (p = 0,000000 sia verso il pre- che verso il post-operatorio) (Tab. III; Fig. 25).

La soddisfazione media soggettiva dei pazienti è stata del 78,9% (45/57) (Tab. III). I risultati sono stati simili tra le sostituzioni singole (77,8%) e doppie (80%) (Tab. IV). La soddisfazione è stata completa (3/3) nelle sostituzioni triple (100%), e di 2 su 3 nelle ibride (66,7%) (Tab. IV).

Anche i risultati clinici, tutti raggruppati in tabella IV, nei differenti gruppi in base al numero di livelli sostituiti dimostravano un miglioramento statisticamente significativo tra pre- e post-operatorio, e poi nel tempo, sia con questionario SF36 (Fig. 26), che con scala VAS (Fig. 27), e con indice ODI (Fig. 28). Da un'analisi comparativa poi non si evidenziavano differenze statisticamente significative dei risultati tra sostituzioni singole o doppie sia come qualità di vita SF36 (Tab. IV; Fig. 26), che come dolore lombare

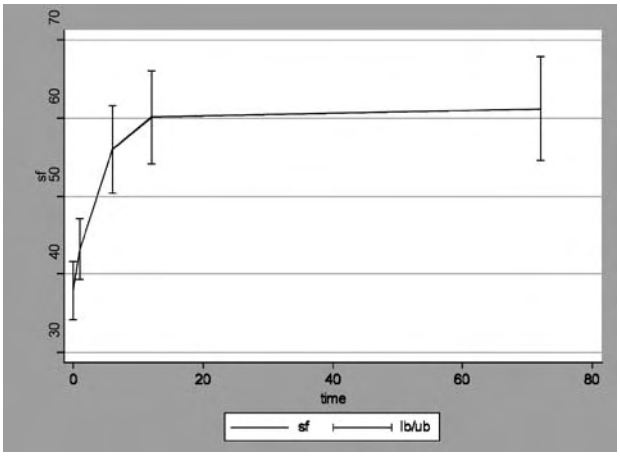

Fig. 23. Grafico dell'analisi temporale della qualità di vita generale misurata con questionario SF36 nel totale dei pazienti.

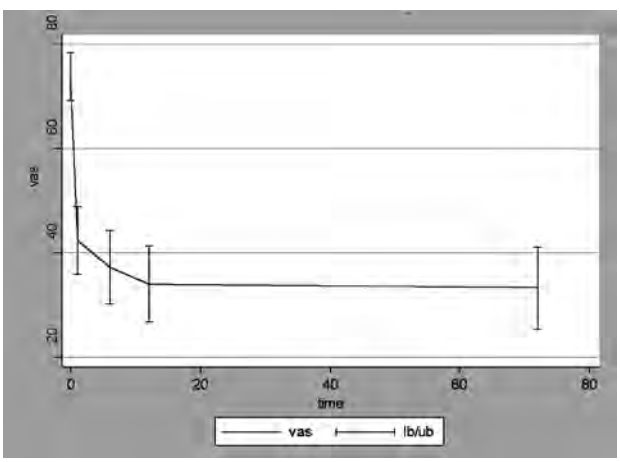

Fig. 24. Grafico dell'analisi temporale della sensazione soggettiva di dolore lombare secondo scala VAS nel totale dei pazienti.

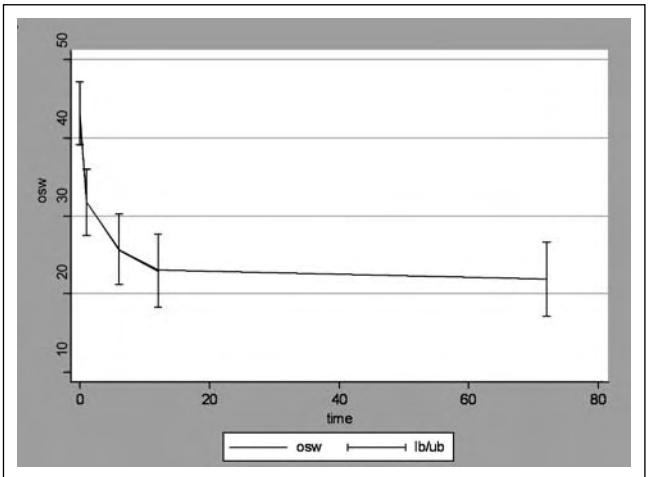

Fig. 25. Grafico dell'analisi temporale della funzionalità lombare secondo questionario ODI nel totale dei pazienti.

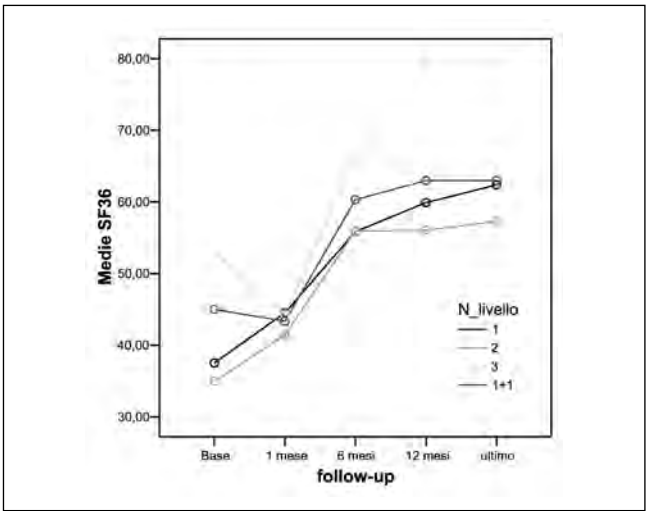

Fig. 26. Analisi temporale della qualità di vita SF36 tra i differenti gruppi in base al numero di livelli sostituiti.

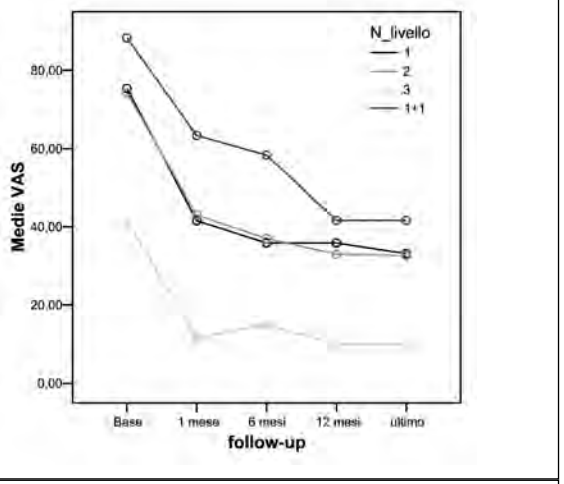

Fig. 27. Grafico dell'analisi temporale della sensazione soggettiva di dolore lombare secondo scala VAS tra i differenti gruppi in base al numero di livelli sostituiti.

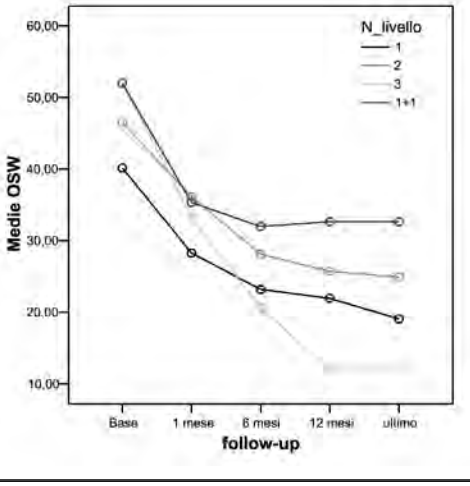

Fig. 28. Analisi temporale della funzionalità lombare ODI tra i differenti gruppi in base al numero di livelli sostituiti.

VAS (Tab. IV; Fig. 27), che come funzionalità lombare ODI (Tab. IV; Fig. 28).

Confrontando i differenti risultati nelle protesi singole in base al livello trattato, i due campioni non presentavano differenze statisticamente significative nelle caratteristiche di base (Tab. V).

Entrambi i livelli trattati migliorano in termini di risultati clinici (Tab. VI). Per valutare se c'è una differenza nel miglioramento tra livelli è stato calcolato il delta relativo come la differenza tra la base e il 12° follow-up normalizzata alla base. Risultano miglioramenti simili tra i livelli sia secondo SF36 (p = 0,217), sia secondo VAS (p = 0,269), che secondo ODI (p = 0,527) (Tab. VII).

L'andamento nel tempo degli *outcome* clinici (Figg. 29, 30 e 31)

Tab. V. I due gruppi (L4-L5 *vs.* L5-S1) di protesi singole in base al livello trattato, Si noti come non vi sia alcuna differenza tra le caratteristiche di base.

Parametro	L4-L5 (N = 12)	L5-S1 (N = 24)	Pv
Eziologia			
degenerativa	58,3% (7)	50,0% (12)	0,132
post-erniectomia	25,0% (3)	41,7% (10)	0,429
con ED	0,0% (0)	8,3% (2)	---
giunzionale	16,7% (2)	0,0% (0)	---
Protesi			
Maverick	58,3 % (7)	50,0 % (12)	0,384
Prodisc	41,7 % (5)	50,0 % (12)	1,000
Sesso (M)	50,0 % (6)	25,0 % (6)	0,253
Età	41 ± 8	40 ± 7	0,962
Durata intervento	156 ± 35	141 ± 28	0,332
Perdite	313 ± 162	212 ± 89	0,075
Deambulazione	4,4 ± 0,5	4,2 ± 1,3	0,604
Degenza media	14 ± 10	9 ± 2	0,185
SF36 pre	41 ± 14	38 ± 13	0,650
VAS pre	76 ± 18	75 ± 14	0,883
ODI pre	41 ± 22	38 ± 13	0,594

Tab. VI. *Outcome* clinici al 12° mese con protesi singole in base al livello trattato, Tutti i parametri hanno miglioramenti statisticamente significativi.

Parametro	L4-L5		p-value	L5-S1		p
	Base	12° mese		Base	12° mese	
SF36 pre*	41 ± 14	58 ± 26	0,045	37 ± 11	58 ± 19	0,000
VAS pre*	77 ± 19	30 ± 29	0,001	74 ± 14	39 ± 28	0,000
ODI pre*	36 ± 18	20 ± 22	0,020	38 ± 15	22 ± 14	0,000

Tab. VII. Confronto tra i delta relativi degli *outcome* clinici nelle protesi singole in base al livello trattato, Sebbene si notano dei livelli di significatività più marcati nel livello L5-S1 rispetto al livello L4-L5, non ci sono differenze significative.

Delta relativo	L4-L5	L5-S1	p-value
SF36	-0,43 ± 0,53	-0,74 ± 0,66	0,217
VAS	0,64 ± 0,31	0,49 ± 0,32	0,269
ODI	0,53 ± 0,34	0,44 ± 0,30	0,527

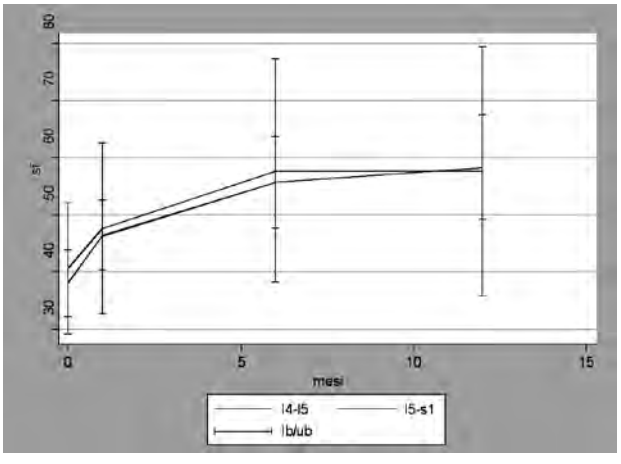

Fig. 29. Analisi temporale della qualità di vita SF36 tra i differenti livelli sostituiti nei pazienti con protesi singola.

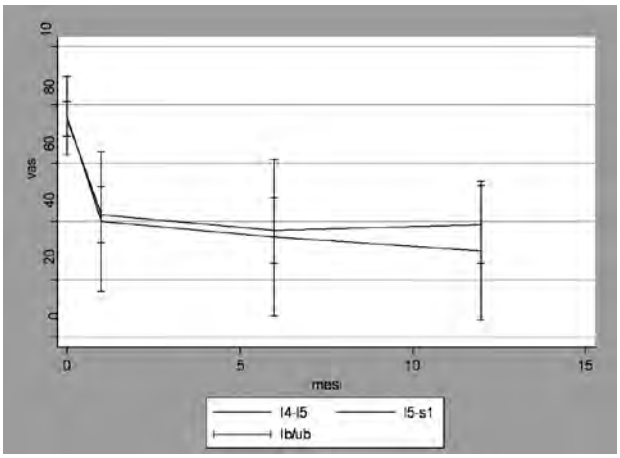

Fig. 30. Analisi temporale del dolore lombare VAS tra i differenti livelli sostituiti nei pazienti con protesi singola.

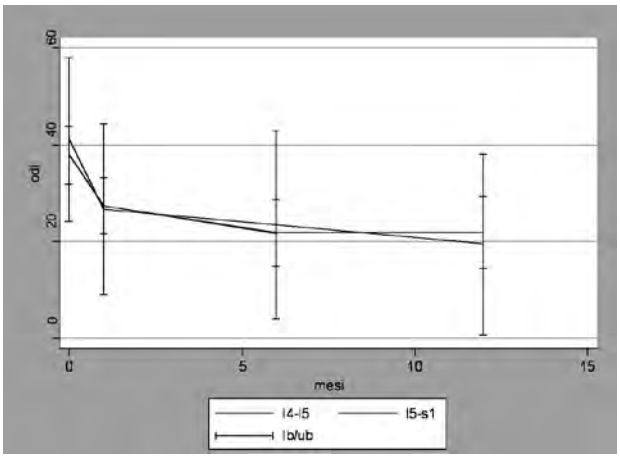

Fig. 31. Analisi temporale della funzionalità lombare ODI tra i differenti livelli sostituiti nei pazienti con protesi singola.

evidenziava una crescita lineare sia nello stato di salute generale (SF36) (1,55 unità) (Fig. 29), che del dolore (VAS) (-2,31 unità) (Fig. 30), che della funzionalità lombare (ODI) (-1,14 unità) (Fig. 31), con valori tutti statisticamente significativi ad un livello $p < 0,0001$. Sebbene si notano dei livelli di significatività più marcati nel livello L5-S1 rispetto al livello L4-L5, non ci sono differenze significative nei livelli trattati ($p = 0,884$ per SF36; $p = 0,810$ per VAS; $p = 0,556$ per ODI).

RISULTATI RADIOGRAFICI

Nel totale dei 57 pazienti l'angolo di lordosi lombare (Tab. VIII) passava da un valore pre-operatorio medio di 43,87° ± 11,82° ad un valore post-operatorio di 46,42° ± 10,83° dopo 1 mese, 48,36° ± 11,71° dopo 6 mesi, 46,95° ± 11,88° a 12 mesi e 47,98° ± 11,97° all'ultimo follow-up. L'aumento dell'angolo di lordosi lombare è risultato statisticamente significativo tra il pre-operatorio ed il controllo a 12 mesi ($p = 0,009296$) o all'ultimo follow-up ($p = 0,008544$), mentre l'aumento non è stato statisticamente significativo tra il pre- e l'immediato post-operatorio ($p = 0,062379$), o tra il post-operatorio e il controllo a 12 mesi ($p = 0,466012$) o all'ultimo follow-up ($p = 0,244871$) (Tab. VIII).

L'angolo di lordosi segmentaria L3-L4 nei 5 (6,4%) dischi L3-L4 sostituiti (Tab. VIII) passava da un valore pre-operatorio medio di 6,90° ± 3,51° ad un valore post-operatorio di 10,85° ± 5,22° dopo 1 mese, 11,50° ± 4,90° dopo 6 mesi, 11,20° ± 3,11° a 12 mesi e 11,80° ± 2,59° all'ultimo follow-up.

L'aumento dell'angolo di lordosi segmentaria L3-L4 è risultato statisticamente significativo tra il pre-operatorio ed il controllo post-operatorio a 1-mese ($p = 0,026971$), e a 12 mesi ($p = 0,036673$). Mentre non era statisticamente significativo tra il pre-operatorio e l'ultimo follow-up ($p = 0,064873$), o tra il post- e il controllo a 12 mesi ($p = 0,815475$) o all'ultimo follow-up ($p = 0,684717$) (Tab. VIII).

L'angolo di lordosi segmentaria L4-L5 nei 32 (41,0%) dischi L4-L5 sostituiti (Tab. VIII) passava da un valore pre-operatorio medio di 9,86° ± 5,06° ad un valore post-operatorio di 13,83° ± 6,21° dopo 1 mese, 13,21° ± 5,87° dopo 6 mesi, 13,15° ± 5,33° a 12 mesi e 13,21° ± 6,11° all'ultimo follow-up.

L'aumento dell'angolo di lordosi segmentaria L4-L5 è risultato statisticamente significativo tra il pre-operatorio ed il controllo post-operatorio a 1-mese ($p = 0,000611$), e a 12 mesi ($p = 0,000439$) e all'ultimo follow-up ($p = 0,000631$). Mentre non era statisticamente significativo tra il post-operatorio e il controllo a 12 mesi ($p = 0,444950$) o all'ultimo follow-up ($p = 0,406912$) (Tab. VIII).

L'angolo di lordosi segmentaria L5-S1 nei 41 (52,6%) dischi L5-S1 sostituiti (Tab. VIII) passava da un valore pre-operatorio medio di 17,02° ± 5,32° ad un valore post-operatorio di 22,46° ± 6,27° dopo 1 mese, 23,23° ± 6,76° dopo 6 mesi, 22,53° ± 6,61° a 12 mesi e 23,03° ± 6,81° all'ultimo follow-up.

L'aumento dell'angolo di lordosi segmentaria L5-S1 è risultato statisticamente significativo tra il pre-operatorio ed il controllo post-operatorio a 1-mese ($p = 0,000001$), e a 12 mesi ($p = 0,000000$) e all'ultimo follow-up ($p = 0,000000$). Mentre non era statisticamente significativo tra il post-operatorio e il controllo a 12 mesi ($p = 0,932806$) o all'ultimo follow-up ($p = 0,507222$) (Tab. VIII).

La motilità media in flesso-estensione del disco L3-L4 (misurata su radiografie in massima flessione e massima estensione fuori carico) nei 5 (6,4%) dischi L3-L4 sostituiti (Tab. IX) passava da un valore pre-operatorio medio di 9,00° ± 3,74° (22,5% della flesso-estensione lombare negli stessi 5 pazienti) ad un valore post-operatorio di 5,00° ± 4,36° (15,5%) dopo 1 mese, 7,50° ± 5,00° (19,3%) dopo 6 mesi, 8,50° ± 4,80° (20,6%) a 12 mesi e 8,40° ± 4,98° (19,9%) all'ultimo follow-up. La variazione della flesso-estensione segmentaria L3-L4 non era statisticamente significativo né tra il pre-operatorio ed i controlli post-operatori a 1-mese ($p = 0,075130$), a 12 mesi ($p = 0,704000$), e all'ultimo follow-up ($p = 0,656045$), né tra il post-operatorio e il controllo a 12 mesi ($p = 0,136779$) o all'ultimo follow-up (0,154399) (Tab. IX).

La motilità media in flesso-estensione del disco L4-L5 nei 32 (41,0%) dischi L4-L5 sostituiti (Tab. IX) passava da un valore pre-operatorio medio di 9,13° ± 5,22° (23,7% della flesso-estensione lombare negli stessi 32 pazienti) ad un valore post-operatorio di 8,31° ± 3,99° (25,0%) dopo 1 mese, 9,61° ± 4,62°

(24,8%) dopo 6 mesi, 10,85° ± 4,88° (25,6%) a 12 mesi e 10,00° ± 4,84° (25,7%) all'ultimo follow-up. L'aumento della flesso-estensione segmentaria L4-L5 risultava statisticamente significativo solo tra l'immediato controllo post-operatorio e il controllo a 12 mesi (p = 0,006351). Non risultava statisticamente differente tra il pre-operatorio ed i controlli post-operatori a 1-mese (p = 0,312492), a 12 mesi (p = 0,087058), o all'ultimo follow-up (p = 0,458793). Né tra il post-operatorio e l'ultimo follow-up (0,074623) (Tab. IX).

La motilità media in flesso-estensione del disco L5-S1 nei 41 (52,6%) dischi L5-S1 sostituiti (Tab. IX) passava da un valore pre-operatorio medio di 7,26° ± 4,72° (17,4% della flesso-estensione lombare negli stessi 41 pazienti) ad un valore post-operatorio di 7,37° ± 3,49° (17,4%) dopo 1 mese, 8,51° ± 3,35° (18,5%) dopo 6 mesi, 8,72° ± 3,54° (18,0%) a 12 mesi e 8,51° ± 4,03° (18,1%) all'ultimo follow-up. L'aumento della flesso-estensione segmentaria L5-S1 risultava statisticamente significativo tra il controllo post-operatorio e il controllo a 12 mesi (p = 0,00888), e all'ultimo follow-up (p = 0,045003). Non risultava statisticamente differente tra il pre-operatorio ed i controlli post-operatori a 1-mese (p = 0,869086), 12 mesi (p = 0,087058), e l'ultimo follow-up (p = 0,157879) (Tab. IX).

La motilità media in flesso-estensione dei dischi sostituiti è stata studiata anche tra i differenti gruppi in base al numero di livelli sostituiti (Tab. X). È risultato così che se la motilità media del disco L3-L4 nei 2 pazienti sottoposti a protesi L3-L4 in doppia sostituzione discale era 6,00° ± 4,24° (18,3%) nel pre-op, 4,00° ± 2,83° (17,5%) nel post-op., 3,75° ± 3,89° (10,9%) dopo 6 mesi, 4,25° ± 3,89° (11,7%) dopo 12 mesi, 4,00° ± 4,24° (9,9%) all'ultimo follow-up (Tab. X) (p = 0,090334). La motilità del disco L3-L4 nei 3 pazienti sottoposti a tripla protesi era 11,00° ± 2,00° (25,3%) pre-op., 5,67° ± 5,69° (14,2%) post-op., 10,00° ± 4,36° (25,0%) a 6 mesi, 11,33° ± 2,89° (26,6%) dopo 12 mesi, 11,33° ± 2,89° (26,6%) all'ultimo follow-up (p = 0,884530) (Tab. X).

La motilità media del disco L4-L5 negli 12 pazienti sottoposti a protesi L4-L5 singola era 10,32° ± 3,98° (32,7%) pre-op., 8,95° ± 3,94° (33,4%) post-op., 10,00° ± 5,12° (30,8%) dopo 6 mesi, 13,05° ± 5,20° (33,4%) dopo 12 mesi, 11,5° ± 5,41° (33,7%) all'ultimo follow-up (Tab. X) (p = 0,522098). Nei 14 pazienti con doppia sotituzione discale (almeno una delle

Tab. VIII. Valutazioni radiografiche pre-, post-operatorie, e nel tempo su radiografie standard lombo-sacrali in LL.

		Totale [°]					
LORDOSI LOMBARE	PRE	43,87 ± 11,82	0,062379	0,466012	0,009296	0,244871	0,008544
	POST	46,42 ± 10,83					
	6 MM	48,36 ± 11,71					
	12 MM	46,95 ± 11,88					
	ULTIMO FU	47,98 ± 11,97					
		p = 0,008544					
LORDOSI L3-L4	PRE	6,90 ± 3,51	0,026971	0,815475	0,036673	0,684717	0,064873
	POST	10,85 ± 5,22					
	6 MM	11,50 ± 4,90					
	12 MM	11,20 ± 3,11					
	ULTIMO FU	11,80 ± 2,59					
		p = 0,064873					
LORDOSI L4-L5	PRE	9,86 ± 5,06	0,000611	0,444950	0,000439	0,406912	0,000631
	POST	13,83 ± 6,21					
	6 MM	13,21 ± 5,87					
	12 MM	13,15 ± 5,33					
	ULTIMO FU	13,21 ± 6,11					
		p = 0,000631					
LORDOSI L5-S1	PRE	17,02 ± 5,32	0,000001	0,932806	0,000000	0,507222	0,000000
	POST	22,46 ± 6,27					
	6 MM	23,23 ± 6,76					
	12 MM	22,53 ± 6,61					
	ULTIMO FU	23,03 ± 6,81					
		p = 0,000000					

Tab. IX. Motilità media in flesso-estensione del segmento sostituito nel totale dei pazienti.

		Totale	Pv	Pv	Pv	Pv	Pv
L3-L4	PRE	9,00 ± 3,74 (22,5%)	0,075130	0,136779	0,704000	0,154399	0,656045
	POST	5,00 ± 4,36 (15,5%)					
	6 MM	7,50 ± 5,00 (19,3%)					
	12 MM	8,50 ± 4,80 (20,6%)					
	ULTIMO FU	8,40 ± 4,98 (19,9%)					
		p = 0,656045					
L4-L5	PRE	9,13 ± 5,22 (23,7%)	0,312492	0,006351	0,092084	0,074623	0,458793
	POST	8,31 ± 3,99 (25,0%)					
	6 MM	9,61 ± 4,62 (24,8%)					
	12 MM	10,85 ± 4,88 (25,6%)					
	ULTIMO FU	10,00 ± 4,84 (25,7%)					
		p = 0,458793					
L5-S1	PRE	7,26 ± 4,72 (17,4%)	0,869086	0,00888	0,087058	0,045003	0,157879
	POST	7,37 ± 3,49 (17,4%)					
	6 MM	8,51 ± 3,35 (18,5%)					
	12 MM	8,72 ± 3,54 (18,0%)					
	ULTIMO FU	8,51 ± 4,03 (18,1%)					
		p = 0,157879					

Tab. X. Motilità media del segmento sostituito nei differenti gruppi in base al numero di livelli sostituiti.

		1 livello	2 livelli	3 livelli	Ibride
L3-L4	PRE		6,00 ± 4,24 (18,2%)	11,00 ± 2,00 (25,3%)	
	POST		4,00 ± 2,83 (17,5%)	5,67 ± 5,69 (14,2%)	
	6 MM		3,75 ± 3,89 (10,9%)	10,00 ± 4,36 (25,0%)	
	12 MM		4,25 ± 3,89 (11,7%)	11,33 ± 2,89 (26,6%)	
	ULTIMO FU		4,00 ± 4,24 (9,9%)	11,33 ± 2,89 (26,6%)	
			p = 0,090334	p = 0,884530	
L4-L5	PRE	10,32 ± 3,98 (32,7%)	9,21 ± 5,49 (20,5%)	10,67 ± 7,51 (21,6%)	2,83 ± 2,47 (7,9%)
	POST	8,95 ± 3,94 (33,4%)	7,71 ± 4,67 (19,0%)	8,67 ± 3,21 (26,9%)	8,33 ± 2,08 (20,5%)
	6 MM	10,00 ± 5,12 (30,8%)	9,61 ± 4,93 (21,2%)	7,67 ± 4,16 (18,6%)	10,17 ± 2,47 (25,4%)
	12 MM	13,05 ± 5,20 (33,4%)	9,82 ± 4,64 (21,1%)	10,67 ± 1,61 (25,0%)	8,50 ± 6,38 (21,3%)
	ULTIMO FU	11,5 ± 5,41 (33,7%)	9,00 ± 4,61 (20,5%)	10,67 ± 1,61 (25,0%)	8,50 ± 6,38 (21,3%)
		p = 0,522098	p = 0,912868	p = 1,000000	p = 0,167506
			p = 0,224573		
L5-S1	PRE	7,24 ± 4,59 (18,3%)	8,07 ± 5,08 (18,0%)	3,67 ± 3,06 (8,3%)	
	POST	8,00 ± 3,13 (18,1%)	7,04 ± 3,90 (17,4%)	4,50 ± 2,78 (12,7%)	
	6 MM	9,48 ± 3,08 (20,0%)	7,25 ± 3,11 (16,0%)	7,67 ± 5,25 (19,6%)	
	12 MM	9,67 ± 3,47 (19,4%)	8,04 ± 3,39 (17,1%)	5,33 ± 2,31 (12,0%)	
	ULTIMO FU	9,52 ± 4,15 (18,5%)	7,68 ± 3,78 (18,7%)	5,33 ± 2,31 (12,0%)	
		p = 0,069245	p = 0,781592	p = 0,624177	
			p = 0,191200		

quali L4-L5) la flesso-estensione L4-L5 era 9,21° ± 5,49° (20,5%) nel pre-op., 7,71° ± 4,67° (19,0%) nel post-op, 9,61° ± 4,93° (21,2%) dopo 6 mesi, 9,82° ± 4,64° (21,1%) dopo 12 mesi, 9,00° ± 4,61° (20,5%) all'ultimo follow-up (p = 0,912868) (Tab. X). Nei 3 pazienti sottoposti a tripla protesi la motilità del disco L4-L5 nei pazienti era 10,67° ± 7,51° (21,6%) pre-op., 8,67° ± 3,21° (26,9%) post-op, 7,67° ± 4,16° (18,6%) a 6 mesi, 10,67° ± 1,61° (25,0%) dopo 12 mesi (anche ultimo follow-up) (p = 1,000000) (Tab. X). Nei 3 pazienti sottoposti a protesi ibrida la motilità del disco L4-L5 nei pazienti era 2,83° ± 2,47° (7,9%) pre-op, 8,33° ± 2,08° (20,5%) post-op., 10,17° ± 2,47° (25,4%) a 6 mesi, 8,50° ± 6,38° (21,3%) dopo 12 mesi (anche ultimo follow-up) (p = 0,167506) (Tab. X).

La motilità media del disco L5-S1 nei 24 pazienti sottoposti a protesi singola L5-S1 era 7,24° ± 4,59° (18,3%) pre-op., 8,00° ± 3,13° (18,1%) post-op., 9,48° ± 3,08° (20,0%) dopo 6 mesi, 9,67° ± 3,47° (19,4%) dopo 12 mesi, 9,52° ± 4,15° (18,5%) all'ultimo follow-up (p = 0,069245) (Tab. X). Nei 14 pazienti con sostituzione L5-S1 in doppia sostituzione discale la flesso-estensione L5-S1 era 8,07° ± 5,08° (18,0%) nel pre-op., 7,04° ± 3,90° (17,4%) nel post-op., 7,25° ± 3,11° (16,0%) dopo 6 mesi, 8,04° ± 3,39° (17,1%) dopo 12 mesi, 7,68° ± 3,78° (18,7%) all'ultimo follow-up (p = 0,781592) (Tab. X). Nei 3 pazienti sottoposti a tripla protesi la motilità del disco L5-S1 nei pazienti era 3,67 ± 3,06 (8,3%) pre-op., 4,50 ± 2,78 (12,7%) post-op., 7,67 ± 5,25 (19,6%) a 6 mesi, 5,33 ± 2,31 (12,0%) dopo 12 mesi (anche ultimo follow-up) (p = 0,624177) (Tab. X).

In tutti i casi la motilità in flesso-estensione tra il disco patologico e il disco sostituito è risultata statisticamente differente (Tab. X). Non abbiamo evidenziato differenze statisticamente significative di motilità in flesso-estensione a lungo termine in L4-L5 (p = 0,224573) e L5-S1 (p = 0,191200) tra sostituzioni singole o doppie (Tab. X). Altre analisi comparative non era possibile effettuarne per l'esiguità dei campioni.

COMPLICANZE

Le complicanze sono riportate in Tabella XI. La percentuale di complicanze media nel totale della popolazione è del 86%, equamente suddivise tra gravi o lievi, e legate alla via di accesso chirurgico o conseguenti all'impianto protesico. Il minor rischio di complicanze si ha con la sostituzione singola del disco L5-S1 (58.3%), quella maggiore con la sostituzione singola del disco L4-L5 (125%) o con doppia protesi (113,3%), soprattutto a causa della via chirurgica anteriore. 8 (14%) pazienti hanno necessitato intervento chirurgico di revisione, 6 (10,5%) a causa di radicolite persistente, 2 (3,5%) per patologia giunzionale.

DISCUSSIONE

Dopo i primi entusiastici *reports* [67-70], la sostituzione protesica dei dischi intervertebrali lombari è oggi sotto una nuova fase di riflessione, anche a causa dei primi risultati a lungo follow-up [71-73]. In particolar modo iperlordosi segmentaria, aumento del carico sulle strutture posteriori e alterazione della distribuzione delle forze attraverso le zigoapofisi [74-76] potrebbero inficiare i risultati di un disco sotituito. Anche l'aumentata instabilità segmentaria conseguente alla protesizzazione discale sta facendo nascere delle preoccupazioni di carattere biomeccanico, particolarmente nelle sostituzioni multi-livello [77 78].

Tab. XI. Complicanze.

Complicanze		Totale	1 livello			2 livelli	3 livelli	Ibride
			Tot	L4-L5	L5-S1			
Via chirurgica								
Laparocele		5	4	2	2	1	-	-
Dolori addominali		3	2	2	-	1	-	-
Deiscenza ferita chirurgica		3	2	2	-	-	-	1
Disturbi urinari transitori		3	1	1	-	2	-	-
Parestesia L1-L2		2	1	-	1	-	1	-
Algie perineali transitorie		2	-	-	-	2	-	-
Lesione vena iliaca dx		1	-	-	-	1	-	-
Protesi								
Patologia giunzionale	Intervento	2	1	-	1	1	-	-
	No	7	4	3	1	2	-	1
Radicolite persistente	Intervento	6	4	1	3	2	-	-
	No	5	2	1	1	3	-	-
Artrosi zigoapofisi		5	4	1	3	1	-	-
Lombalgia da lipoma		2	2	1	1	-	-	-
Radicolite transitoria		2	2	1	1	-	-	-
Ossificazione		1	-	-	-	1	-	-
		49	29	15	14	17	1	2
		86.0%	80.6%	125.0%	58.3	113.3%	33.3%	66.7%

RISULTATI CLINICI

Abbiamo effettuato sostituzioni proteiche discali ad 1 livello, 2 livelli, 3 livelli e con montaggio ibrido con artrodesi contigua.

Nella totalità dei nostri 57 pazienti (Tab. III) la soddisfazione personale è stata del 78,9% (45/57), con un miglioramento statisticamente significativo tra pre-operatorio e ultimo follow-up (in media 35,02 ± 17,58 mesi) sia della qualità di vita generale con questionario SF36 (p = 0,000000), che del dolore lombare secondo scala VAS (p = 0,000000), che della funzionalità lombare con indice ODI (p = 0,000000) (Tab. III; Figg. 23, 24, 25).

L'efficacia della sostituzione protesica discale lombare monosegmentaria è già abbondantemente provata in letteratura, con risultati buoni o eccellenti in circa 75-99% dei casi [68-70 73 79-82].

Secondo la nostra casistica nelle sostituzioni monosegmentarie la soddisfazione dei pazienti è del 77,8% (28/36), con un miglioramento significativo tra pre-operatorio e ultimo follow-up (in media 38,67 ± 17,34 mesi) sia della qualità di vita generale con questionario SF36 (p = 0,000000), che del dolore lombare secondo scala VAS (p = 0,000000), che della funzionalità lombare con indice ODI (p = 0,000000) (Tab. IV; Figg. 26, 27, 28).

L'indicazione oggi è stata allargata anche alle sostituzioni a 2 o più livelli [83]. Da studi clinici prospettici, randomizzati e non, la TDR a doppio livello ha risultati clinici non inferiori al singolo livello [17 84 85], mentre a tre o più livelli i risultati sarebbero lievemente inferiori.

Altri lavori invece [7 67 86-89] hanno provato risultati migliori nelle sostituzioni monosegmentarie rispetto alle multisegmentarie, sia clinicamente che come complicanze, con risultati legati però anche all'età [88] e alla motilità segmentaria del disco sostituito [89]. La ragione trova motivi sia diagnostici che tecnici. Dal punto di vista diagnostico se già ad un singolo livello avere una diagnosi eziologia certa è estremamente difficile (il dolore è discale? Dai piatti cartilaginei? Dall'*anulus*? Dalle zigoapofisi? Misto?), questa difficoltà ovviamente si raddoppia quando ad essere interessati sono 2 livelli [17]. E sempre di più per ogni maggior livello coinvolto. Dal punto di vista tecnico, se già ad un livello bisogna stare molto attenti al corretto posizionamento dell'impianto, questo sarà tanto più difficoltoso quanti più livelli bisognerà effettuare [28]. Altri ancora [17] presentano risultati clinici inferiori nelle TDR a 2 livelli, ma non statisticamente significativi.

Anche l'utilizzo di protesi discali lombari al di sopra o al di sotto di aree di artrodesi è stato provato con buoni risultati [28 90].

Tra i 15 pazienti sottoposti da noi a doppia protesi la soddisfazione dei pazienti era dell'80,0% (12/15), con un miglioramento significativo tra pre-operatorio e ultimo follow-up (in media 34,87 ± 15,84 mesi) sia della qualità di vita generale con questionario SF36 (p = 0,000783), che del dolore lombare secondo scala VAS (p = 0,000063), che della funzionalità lombare con indice ODI (p = 0,000005) (Tab. IV; Figg. 26, 27, 28).

La soddisfazione personale era completa (3/3 = 100%) tra i pazienti sottoposti a tripla protesi (Tab. IV; Figg. 26, 27, 28), che dimostravano un miglioramento, seppur non statisticamente significativo a causa dell'esiguità del campione, dell'SF36 (p = 0,058523) e del VAS (p = 0,101331), e statisticamente significativo (anche se non utilizzabile vista l'esiguità del campione, dell'ODI (p = 0,028714).

Stesso discorso, anche se con una soddisfazione di 2/3 (66,7%), nelle protesi ibride (Tab. IV; Figg. 26, 27, 28), che dimostravano un miglioramento, non statisticamente significativo e non utilizzabile a causa dell'esiguità del campione, dell'SF36 (p = 0,368583), del VAS (p = 0,224016), e dell'ODI (p = 0,389845).

Non abbiamo evidenziato differenze statisticamente significative di risultati clinici (SF36, VAS, ODI) tra sostituzioni singole o doppie (Tab. IV; Figg. 26, 27, 28), a fronte di un campione simile come età (p = 0,825479), BMI (p = 0,327637), follow-up (p = 0,387608) (Tab. II). Tra i due gruppi vi era differenza significativa nella durata dell'intervento (p = 0,000000), ma non come perdite ematiche intraoperatorie (p = 0,127243), ritorno alla deambulazione autonoma (p = 0,122521), o degenza media (p = 0,353510).

Nonostante i buoni risultati clinici riportati, è importante comunque che sia i chirurghi che i pazienti capiscano che un valore medio è un valore medio tra tutta la popolazione, e non che tutti vanno in media così: se alcuni risponderanno molto meglio del valore medio, altri risponderanno peggio [17].

Sebbene tanti siano i lavori che accertino l'efficacia della TDR, ancora pochi e assolutamente necessari sono gli studi atti al riconoscimento di variabili predittive sull'*outcome* [91]. Nel loro recente studio prospettico a medio termine Siepe e coll. [7] hanno provato che, sebbene associate ad una maggior incidenza di complicanze, la TDR monosegmentaria L4-L5 ha risultati clinici migliori rispetto alla L5-S1.
In base ai nostri risultati nelle sostituzioni singole, sebbene si notino risultati clinici migliori in L5-S1 rispetto a L4-L5, non vi erano differenze significative di miglioramento tra livello trattato come SF36 (p = 0,217) (Tab. VII; Fig. 29), VAS (p = 0,269) (Tab. VII; Fig. 30) e ODI (p = 0,527) (Tab. VII; Fig. 31).

Risultati radiografici
Secondo Bertagnoli [79] la motilità media ad un anno di follow-up con protesi ProDisc-II era di 10° ai livelli L3-L4 e L4-L5, e 9° in L5-S1. Sempre con ProDisc-II Tropiano nel 2003 [92] e Delamarter nel 2005 [26] riportavano una motilità media a breve follow-up di 10° in L4-L5, e 8° in L5-S1. A lungo termine (8,7 anni follow-up) Huang presentava risultati di motilità con protesi ProDisc di 4° in L3-L4, 4,5° in L4-L5, e 3,2° in L5-S1, senza alcuna evidenza radiografica di mobilizzazione o osteolisi, e con una incidenza di patologia giunzionale a lungo termine del 26% [93]. Secondo l'ultimo studio prospettico a medio termine (2 anni) di Kim e coll. [94] con protesi ProDisc-II la motilità media aumentava significativamente in L3-L4 (da 4,23 ± 3,12 a 6,81 ± 3,76) e L4-L5 (da 3,66 ± 2,47 a 6,09 ± 2,11), mentre diminuiva lievemente in L5-S1 (da 3,12 ± 1,56 a 2,86 ± 1,26). Sempre in questo lavoro [94] venivano analizzati eventuali variabili legate alla motilità discale postoperatoria: solo il livello L5-S1 si rivelava un fattore prognostico, non età, sesso, indice di massa corporea, altezza discale, dimensioni o posizionamento della protesi. Con protesi Maverick la motilità media a 2 anni di follow-up [25] era 9,4° in L4-L5, 7,9° in L5-S1, e 7,4° in L4-L5 con costrutti ibridi (con artrodesi L5-S1).
I nostri risultati hanno evidenziato, nella totalità dei pazienti, ad un follow-up medio di 35,02 ± 17,58 mesi (circa 3 anni), una motilità media in flesso-estensione di 8,40° ± 4,98° (19,9%) del disco L3-L4, di 10,00° ± 4,84° (25,7%) di L4-L5, e di 8,51° ± 4,03° (18,1%) dell'L5-S1 (Tab. IX). Tali movimenti non evidenziavano differenze statisticamente significative rispetto alla motilità del disco patologico prima della sua sostituzione sia nel livello L3-L4 (p = 0,656045), che nel livello L4-L5 (p = 0,458793), che L5-S1 (p = 0,157879) (Tab. IX).
In base al tipo di intervento (protesi singola, doppia, tripla o ibrida) abbiamo evidenziato una motilità (follow-up 3 anni) del disco L3-L4 di 4,00° ± 4,24° (9,9%) in caso di protesi doppia e di 11,33° ± 2,89° (26,6%) nelle protesi triple (Tab. X). In nessun caso il disco L3-L4 era stato impiantato singolarmente.
All'ultimo follow-up la motilità in flesso-estensione del disco L4-L5 sostituito aveva una motilità di 11,5° ± 5,41° (33,7%) in caso di protesi singola, 9,00° ± 4,61° (20,5%) in protesi doppia, 10,67° ± 1,61° (25,0%) nelle protesi triple, e 8,50° ± 6,38° (21,3%) nelle ibride (Tab. X). Non vi era differenza significativa di movimento del disco protesico L4-L5 tra impianto singolo o doppio (p = 0,224573).
Il disco L5-S1 sostituito invece presentava una motilità a medio termine di 9,52° ± 4,15° (18,5%) in caso di protesi singola, 7,68° ± 3,78° (18,7%) in protesi doppie, 5,33° ± 2,31° (12,0%) nelle triple (Tab. X). Non vi era differenza significativa di movimento del disco protesico L5-S1 tra impianto singolo o doppio (p = 0,191200).
In tutti i livelli sostituiti con tutti i tipi di interventi non abbiamo evidenziato differenza statisticamente significativa tra la motilità discale pre-operatoria e all'ultimo follow-up (Tab. X).
Secondo studi prospettici la TDR aumenta la motilità segmentaria e l'altezza discale, incrementando la lordosi lombare [95 96] senza alterare [96] o migliorando [95] il *sagittal balance* e i rapporti spino-pelvici [95], sia a livello L4-L5 che a livello L5-S1. E non vi è significativa differenza di risultati tra i differenti impianti protesici [96].
In base ai nostri risultati possiamo dire la sostituzione discale apporta modificazioni all'assetto sagittale sia segmentario che lombare. L'angolo di lordosi lombare non aumenta significativamente tra pre- e post-op. (p = 0,062379), ma risulta statisticamente aumentata dopo 1 anno (p = 0,009296) e all'ultimo follow-up (p = 0,008544) (Tab. VIII). L'angolo di lordosi segmentaria dei dischi sostituiti L3-L4, L4-L5, e L5-S1 aumenta significativamente subito con la sostituzione discale (p = 0,026971 in L3-L4; p = 0,000611 in L4-L5; p = 0,000001 in L5-S1) e l'aumento rimane costante nel tempo fino all'ultimo follow-up (p = 0,684717 in L3-L4; p = 0,406912 in L4-L5; p = 0,507222 in L5-S1) (Tab. VIII)

RIABILITAZIONE POST-OPERATORIA

Secondo alcuni autori la riabilitazione inizia con un corretto programma di educazione pre-operatorio del paziente [6]. Per quanto riguarda il post-operatorio è stato dimostrato che una mobilizzazione precoce consente migliori risultati clinici, a patto però di una limitazione in estensione e blocco della rotazione per almeno 3 settimane [62 67]. Con un decorso post-operatorio senza complicanze si può tornare alle normali attività sportive entro 3 mesi [6].
Nella nostra casistica abbiamo riscontrato un ritorno alla deambulazione autonoma dopo 4,70 ± 2,93 giorni (Tab. II). Non abbiamo riscontrato una differenza statisticamente significativa (p = 0,122521) nel tempo di riabilitazione tra sostituzioni singole o doppie (p = 0,122521). Anche le sostituzioni triple e ibride avevano tempi di ritorno alla deambulazione autonoma simili, ma non confrontabili per l'esiguità del campione (3 pazienti ciascuno).
Noi, come altri centri, prescriviamo un corsetto post-operatorio lombosacrale in tela armata atto alla limitazione dei movimenti per 3-4 settimane, seguito comunque dall'utilizzo di una panciera elastica contenitiva nei primi 6 mesi post-operatori, come pratica della chirurgia addominale generale. È dunque questo ultimo tempo che noi proponiamo ai pazienti come tempo per il ritorno alle normali attività sportive.

COMPLICANZE

In letteratura la percentuale di complicanze è molto varia. Con protesi Maverick Le Huec nel 2005 [23] riportava il 61% di complicanze (39/ 64), il 72% delle quali maggiori (28/39). Tra queste radicolite, lombalgia da artrosi delle zigoapofisi (trattata con infiltrazioni locali di anestetico e cortisonico), lombalgie per altre cause

lombari, e una lesione viscerale all'uretere in paziente plurioperata all'addome.
Complicanze nella TDR possono essere legate alla via chirurgica addominale anteriore utilizzata, o essere proprie della sostituzione discale vertebrale (da suddividere tra breve o lungo termine). Vista la mancanza di studi clinici a lungo termine, non ancora tutte le complicanze sono conosciute e ben catalogate [20]. Rischi propri della chirurgia addominale possono essere ileo paralitico, ostruzione intestino tenue, eiaculazione retrograda da lesione plesso ipogastrico simpatico, lesione della vena cava, della vena iliaca sinistra, o dell'uretere sinistro, trombosi vena iliaca sinistra o flebite pelvica da retrazione protratta, infezione, ematoma profondo, laparocele [62]. Al fine di ridurre al minimo tali rischi è raccomandato l'aiuto di un Chirurgo Vascolare, l'approccio retroperitoneale, l'utilizzo di *stent* ureterali in caso di chirurgia di revisione, emostasi, attenersi scrupolosamente alle regole di sterilità e chiusura molto attenta delle fasce del muscolo retto [62].
Complicanze a breve termine possono essere sanguinamento venoso epidurale e radicolite transitoria postoperatoria da eccessiva distrazione discale (evitabile cercando di distrarre fino a raggiungere le altezze dei dischi adiacenti) [62]. Un errato posizionamento dell'impianto può essere causa sia di poca soddisfazione da parte dei pazienti, che di mobilizzazione o affondamento [62].
Complicanze a lungo termine possono essere ossificazioni eterotopiche, con incidenza estremamente variabili dal 4-6% a due anni con protesi Charité [97 98], al 76,2% a una anno con protesi ProDisc [99]. Per evitare al massimo l'ossificazione vengono sconsigliate eccessive osteotomie vertebrali fonti di sanguinamento e consigliata adeguata copertura anti-infiammatoria postoperatoria [62]. Causa di insoddisfazione da persistenza lombalgia/lombosciatalgia sono una errata selezione dei pazienti, malposizionamento dell'impianto (Fig. 43), mobilizzazione o affondamento dell'impianto, artrosi zigoapofisi posteriori o infiammazioni ligamentose posteriori da sovraccarico [62 100], sviluppo di patologia giunzionale (24% a 8,7 anni di follow-up, specialmente con motilità <10° [101]) (Figg. 39, 41). Dolore dalle zigoapofisi lombari o dalle articolazioni sacro-iliache è causa frequente di insoddisfazione dopo TDR [102]. È quindi fondamentale un accurato studio pre-operatorio con TC o RMN delle strutture posteriori e dell'articolazione sacro-iliaca (Fig. 6). Procedure di salvataggio sono sempre possibili, anche in caso di serie complicanze a lungo termine, e sono una sostituzione discale, una fusione posteriore o, più complessa e rischiosa ma con migliori risultati clinici, una fusione 270° previa rimozione della protesi [100 103] (Fig. 44).
Nel complesso il rischio di complicanze, anche gravi, è abbastanza elevato. Nella nostra casistica abbiamo registrato una percentuale media di complicanze dell'86%. Il maggior rischio lo corrono le protesi singole in L4-L5 (125%) o quelle doppie (113,3%), proprio a causa della via chirurgica di accesso addominale anteriore (specialmente laparocele e sviluppo di dolori addominali da aderenze, da segnalare 1 caso di lesione della vena iliaca dx) (Tab. XI, Fig. 15). Il minor rischio lo corrono le protesi singole in L5-S1 (58,3%) e le protesi triple (33,3%). Un secondo intervento chirurgico di revisione è stato necessario in 8 (14%) pazienti, 6 (10,5%) per radicolite persistente, 2 (3,5%) per patologia giunzionale. A 3 anni dall'intervento il rischio di patologia giunzionale sintomatica è 15,8% (9/57). In 5 pazienti (8,8%) abbiamo registrato recidiva di lombalgia per patologia posteriore (artrosi zigoapofisi), trattata con infiltrazioni locali di anestetico e cortisonico. A causa proprio dell'elevata percentuale di complicanze, tenendo conto della scarsità di dati clinici prospettici randomizzati a lungo termine, alcuni autori definiscono oggi difficilmente difendibile la scelta della TDR nella lombalgia cronica [104 105], dove un approccio multidisciplinare è la via migliore per un successo terapeutico anche a causa di fattori psicologici che spesso risultano più importanti dei fattori biomeccanici [106].

CONCLUSIONI

In base al nostro studio possiamo dire che la protesi discale lombare è una metodica efficace nel trattamento della lombalgia/lombosciatalgia da discopatia singola o doppia, degenerativa o post-erniectomia, in pazienti giovani adulti, refrattaria a trattamento conservativo. Ad un follow-up medio di 3 anni i pazienti sono soddisfatti nel 78,9% dei casi (Tab. III), con miglioramenti statisticamente significativi sia della qualità di vita generale (SF36; Fig. 24), che del dolore lombare (VAS; Fig. 25), che della funzionalità lombare (ODI; Fig. 26).
L'impianto di una protesi discale va ad alterare il normale equilibrio sagittale della colonna (Tab. VIII), sia a livello segmentario che lombare ($p = 0,008544$).
Il disco protesico ha una motilità assolutamente simile al disco naturale patologico sostituito, integrandosi ottimamente nella motilità lombare (Tab. IX). La motilità media dei dischi protesici a 3 anni è di 8,40° ± 4,98° in L3-L4, 10,00° ± 4,84° in L4-L5, 8,51° ± 4,03° in L5-S1.
Le sostituzioni protesiche ad 1 o 2 livelli hanno risultati clinici (Tab. IV; Figg. 26, 27, 28) e radiografici (Tab. X) simili. I risultati clinici sono buoni anche nelle sostituzioni a 3 livelli e con impianti ibridi protesi-artrodesi, ma l'esiguità della nostra casistica in questi casi non ci permette di dare dati statisticamente significativi.
Anche tra differenti livelli (L4-L5 vs L5-S1 studiati in sostituzione singola) non vi è differenza di risultati, sia clinici (Tab. VII, Figg. 29, 30, 31) che radiografici (Tab. X).
È importante informare il paziente che con questa chirurgia anteriore alla colonna, anche a causa dell'accesso chirurgico, le complicanze sono frequenti (86%), e non infrequentemente maggiori.
Fondamentale alla buona riuscita dell'intervento è una corretta selezione dei pazienti, sia come indicazioni che come controindicazioni, le quali comunque oggi a 15 anni dai primi protocolli necessitano un aggiornamento.

CASI CLINICI

Caso clinico 1
Paziente: maschio, 43 anni
Diagnosi: discopatia degenerativa primitiva L5-S1
Questionari clinici: SF36 pre-op.: 56/100; 5 anni follow-up: 93/100; VAS pre-op.: 50/100;5 anni follow-up: 0/100; ODI pre-op.: 14/100; 5 anni follow-up: 0/100

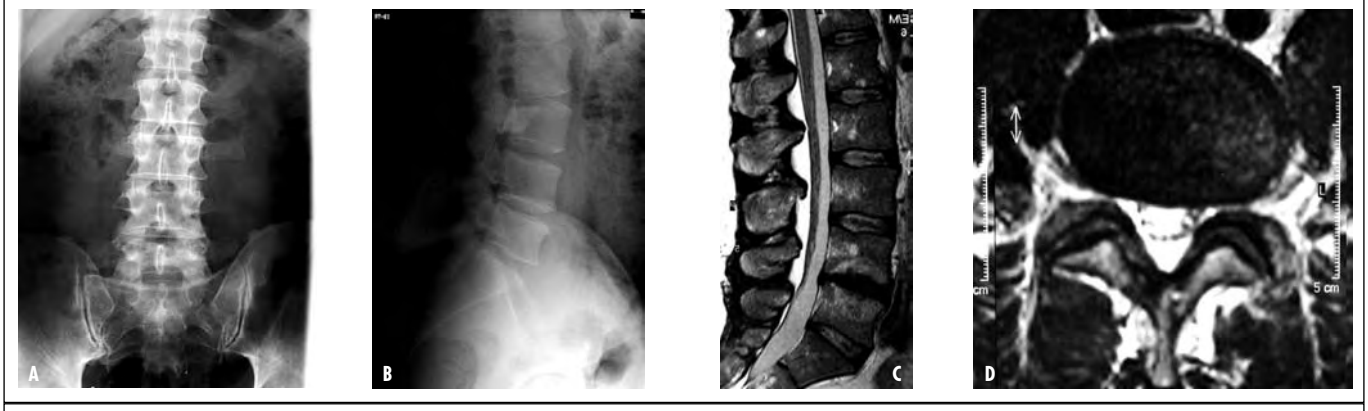

Fig. 32. Pre-op.: radiografie LS in AP e LL; RMN LS in T2 e coronale in L4-L5.

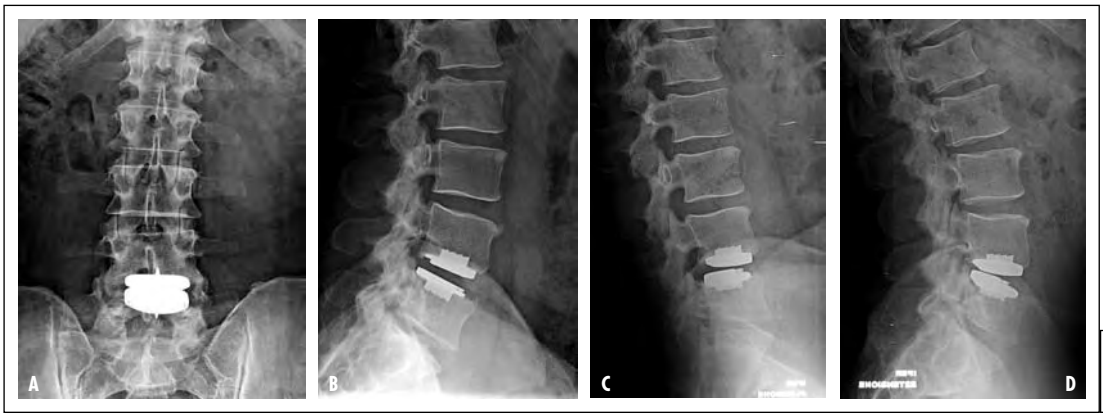

Fig. 33. 5 anni follow-up: radiografie LS in AP, LL, massima flessione e massima estensione.

Caso clinico 2
Paziente: maschio, 52 anni
Diagnosi: discopatia degenerativa primitiva L4-L5 e L5-S1
Questionari clinici: SF36 pre-op.: 35/100; 2 anni follow-up: 71/100; VAS pre-op.: 70/100; 2 anni follow-up: 20/100; ODI pre-op.: 38/100; 2 anni follow-up: 12/100

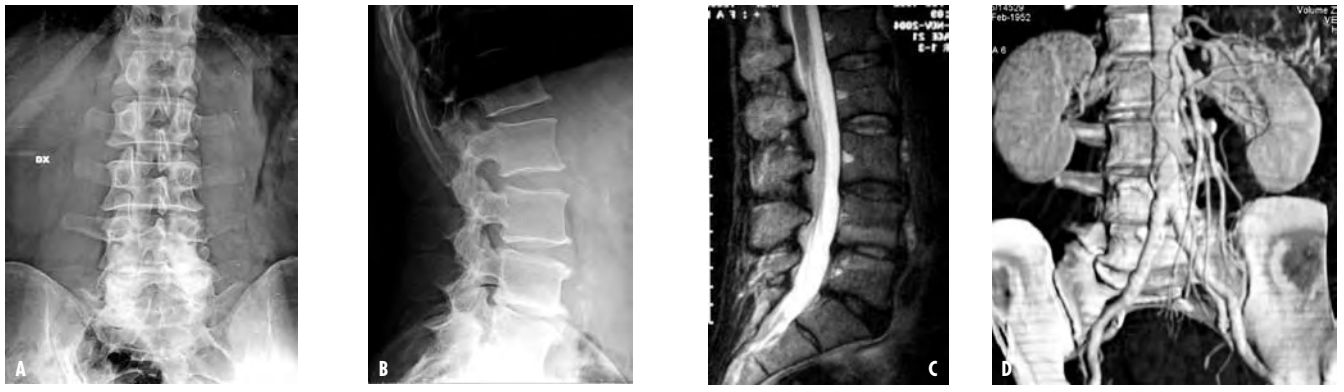

Fig. 34. Pre-op.: radiografie LS in AP e LL; RMN LS in T2; TC addome con MdC con ricostruzioni "3D".

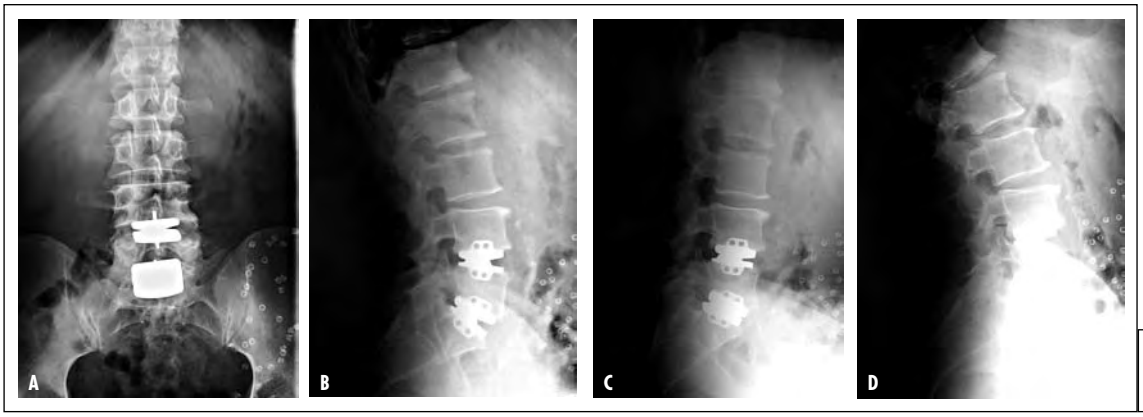

Fig. 35. 2 anni follow-up: radiografie LS in AP, LL, massima flessione e massima estensione.

Caso clinico 3
Paziente: femmina, 46 anni
Diagnosi: discopatia degenerativa primitiva L3-L4, L4-L5 e L5-S1
Questionari clinici: SF36 pre-op.: 40/100; 1 anno follow-up: 73/100; VAS pre-op.: 50/100; 1 anno follow-up: 10/100; ODI pre-op.: 64/100; 1 anno follow-up: 12/100

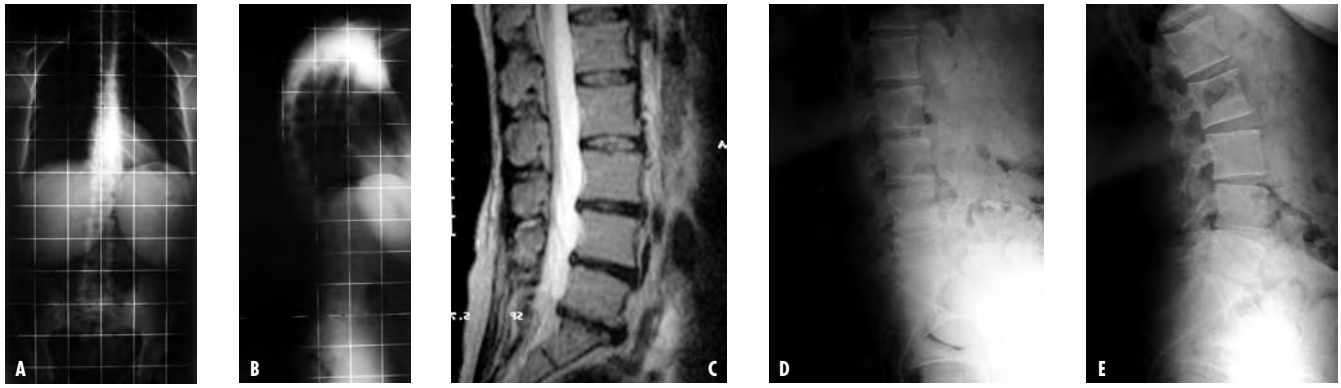

Fig. 36. Pre-op.: radiografie rachide in toto in AP, LL, RMN LS in T2, e Rx rachide LS in massima flessione e massima estensione.

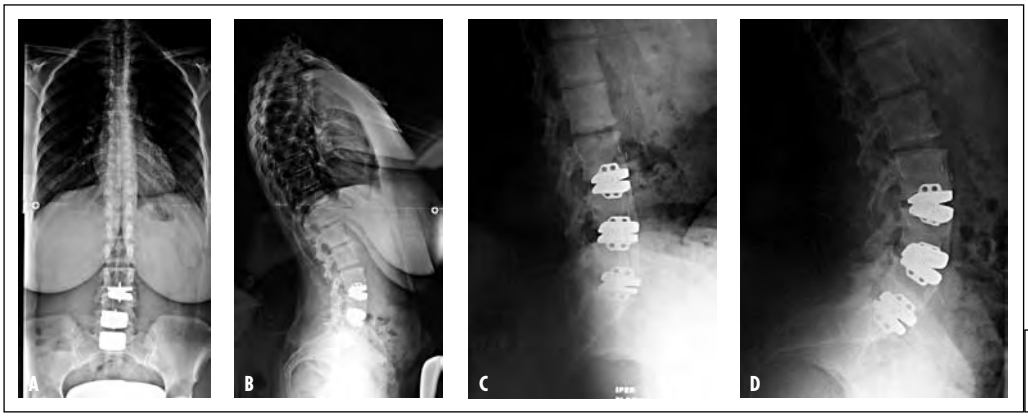

Fig. 37. 1 anni follow-up: radiografie rachide in toto in AP e LL, e rachide LS in massima flessione e massima estensione.

Caso clinico 4
Paziente: femmina, 31 anni.
Diagnosi: discopatia degenerativa primitiva L5-S1 in pz. con sinostosi L4-L5 sx
Questionari clinici: SF36 pre-op.: 20/100; 5 anni follow-up: 62/100; VAS pre-op.: 90/100; 5 anni follow-up: 30/100; ODI pre-op.: 54/100; 5 anni follow-up: 24/100

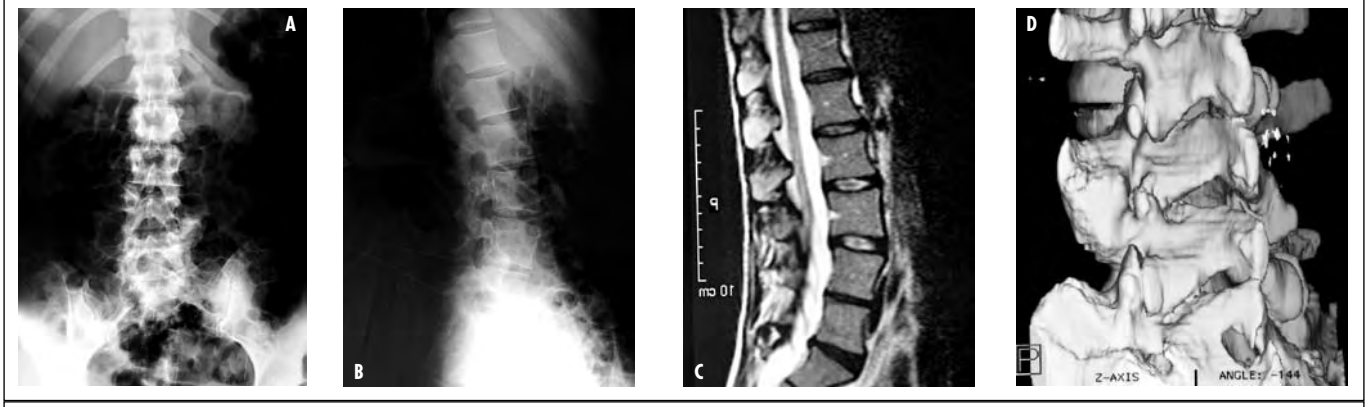

Fig. 38. Pre-op.: radiografie LS in AP e LL; RMN LS in T2, TC rachide LS con ricostruzioni "3D" (evidente sinostosi L4-L5 sx).

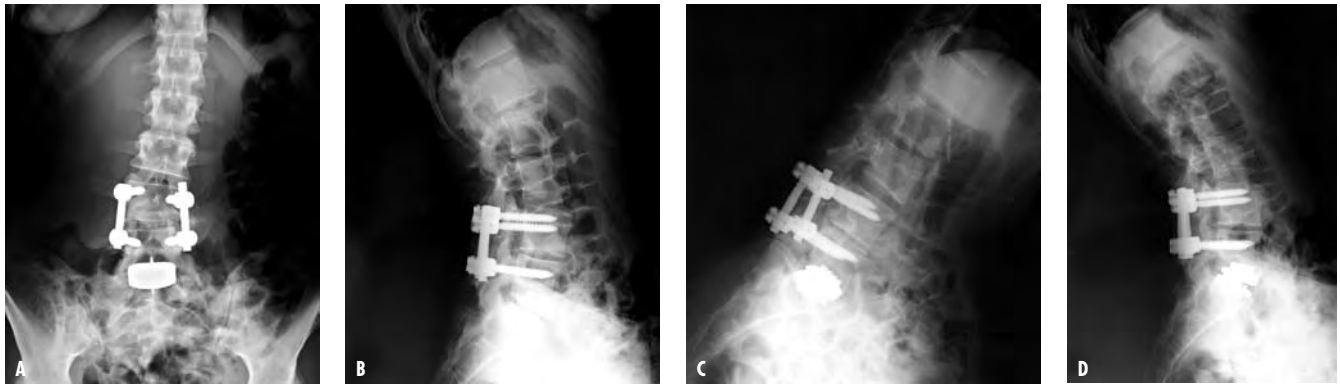

Fig. 39. 5 anni follow-up: radiografie LS in AP, LL, massima flessione e massima estensione. A 3 anni dall'intervento è stato necessario nuovo intervento di artrodesi posteriore strumentata L4-L5 per patologia giunzionale superiore (artrosi zigoapofisi dx).

Caso clinico 5
Paziente: maschio, 39 anni.
Diagnosi: discopatia post-erniectomia L4-L5 e L5-L6 in pz. con vertebra lombare sovrannumeraria
Questionari clinici: SF36 pre-op.: 12/100; 3 anni follow-up: 0/100; VAS pre-op.: 80/100; 3 anni follow-up: 85/100; ODI pre-op.: 78/100; 3 anni follow-up: 42/100

Fig. 40. Pre-op.: radiografie LS in AP e LL; RMN LS in T2; TC addome con MdC con ricostruzioni "3D".

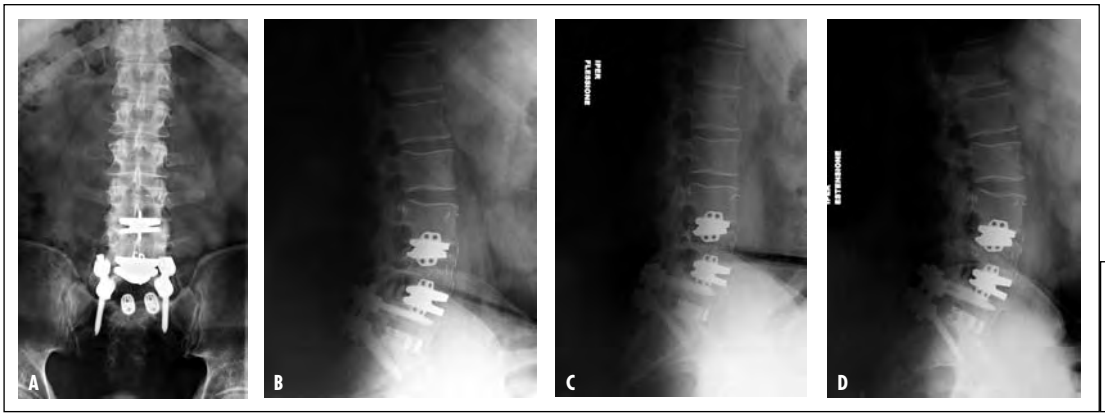

Fig. 41. 3 anni follow-up: radiografie LS in AP, LL, massima flessione e massima estensione. A 2 anni dall'intervento è stato necessario nuovo intervento artrodesi posteriore L6-S1 per patologia giunzionale inferiore.

Caso clinico 6
Paziente: maschio, 43 anni.
Diagnosi: discopatia degenerativa primitiva L5-S1
Questionari clinici: SF36 pre-op.: 33/100; 3 anni follow-up: 34/100; VAS pre-op.: 85/100; 3 anni follow-up: 80/100; ODI pre-op.: 60/100; 3 anni follow-up: 66/100

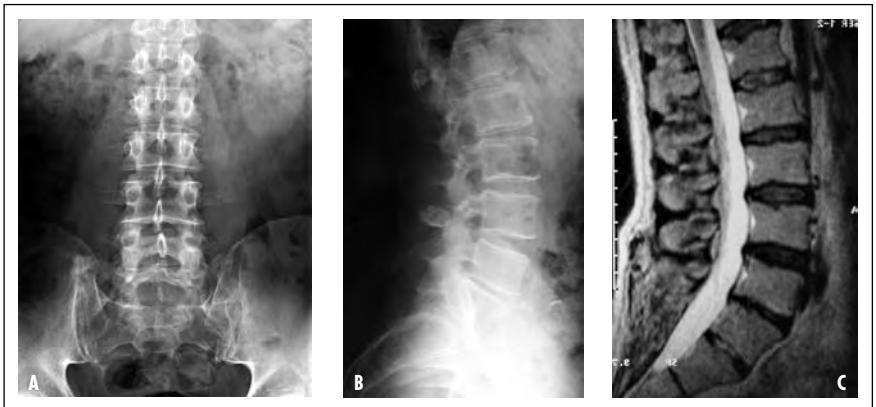

Fig. 42. Pre-op: Rx LS in AP e LL; RMN.

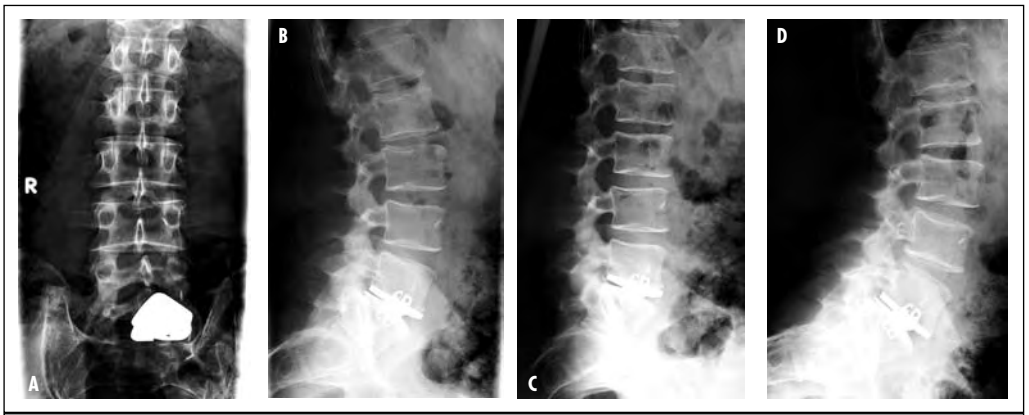

Fig. 43. 1 anni follow-up: Rx LS in AP, LL, flex-ext. evidente malposizionamento della protesi.

Fig. 44. 3 anni follow-up: Rx LS in AP e LL. È stato necessario intervento rimozione protesi e artrodesi anteriore strumentata.

BIBLIOGRAFIA

1 Pai S, Sundaram LJ. *Low back pain: an economic assessment in the United States*. Orthop Clin N Am 2004;35:1-5.

2 Fritzell P, Hägg O, Wessberg P, et al. *Swedish Lumbar Spine Study Group. 2001 Volvo Award Winner in Clinical Studies: Lumbar fusion versus nonsurgical treatment for chronic low back pain: a multicenter randomized controlled trial from the Swedish Lumbar Spine Study Group*. Spine 2001;26:2521-32.

3 Atlas SJ, Nardin RA. *Evaluation and treatment of low back pain: an evidence-based approach to clinical care*. Muscle Nerve 2003;27:265-84.

4 Cherkin DC, Sherman KJ, Deyo RA, et al. *A review of the evidence for the effectiveness, safety, and cost of acupuncture, massage therapy, and spinal manipulation for back pain*. Ann Intern Med 2003;138:898-906.

5 O'Beirne J, O'Neill D, Gallagher J, et al. *Spinal fusion for back pain: a clinical and radiological review*. J Spinal Disord 1992;5:32-8.

6 Frelinghuysen P, Huang RC, Girardi FP, et al. *Lumbar total disc replacement*

part I: rationale, biomechanics, and implant types. Orthop Clin North Am 2005;36:293-9.

[7] Siepe CJ, Mayer HM, Heinz-Leisenheimer M, et al. *Total lumbar disc replacement. Different results for different levels*. Spine 2007;32:782-90.

[8] Cauchoix J, David T. *Arthrodeses lombaires: resultats apres plus de 10 ans*. Rev Chir Orthop 1985;71:263-8.

[9] Turner JA, Ersek M, Herron L, et al. *Patient outcomes after lumbar spinal fusions*. JAMA 1992;268:907-11.

[10] Boden SD, Balderston RA, Heller JG, et al. *An AOA critical issue. Disc replacement: this time will we really cure low back and neck pain*. J Bone Joint Surg 2004;86:411-22.

[11] Bono CM, Lee CK. *Critical analysis of trends in fusion for degenerative disc disease over the past 20 years: influence of technique on fusion rate and clinical outcome*. Spine 2004;29:455-63.

[12] Akamaru T, Kawahara N, Yoon ST, et al. *Adjacent segment motion after a simulated lumbar fusion in different sagittal alignments: a biomechanical analysis*. Spine 2003;28:1560-6.

[13] Auerbach JD, Wills BP, McIntosh TC, et al. *Evaluation of spinal kinematics following lumbar total disc replacement and circumferential fusion using in vivo fluoroscopy*. Spine 2007;32:527-36.

[14] Shono Y, Kaneda K, Abumi K, et al. *Stability of posterior spinal instrumentation and its effects on adjacent motion segments in the lumbosacral spine*. Spine 1998;23:1550-8.

[15] Saal JS. *General principles of diagnostic testing as related to painful lumbar spine disorders: a critical appraisal of current diagnostic techniques*. Spine 2002;27:2538-45.

[16] Carragee EJ, Hannibal M. *Diagnostic evaluation of low back pain*. Orthop Clin N Am 2004;35:7-16.

[17] Hannibal M, Thomas DJ, Low J, et al. *ProDisc-L total disc replacement: a comparison of 1-level versus 2-level arthroplasty patients with a minimum 2-year follow-up*. Spine 2007;32:2322-6.

[18] Anderson PA, Rouleau JP. *Intervertebral disc arthroplasty*. Spine 2004;29:2779-86.

[19] Guyer RD, Tromanhauser SG, Regan JJ. *An economic model of one-level lumbar arthroplasty versus fusion*. Spine J 2007;7:558-62.

[20] Freeman BJ, Davenport J. *Total disc replacement in the lumbar spine: a systematic review of the literature*. Eur Spine J 2006;15:S439-47.

[21] Lei GH, Li KH, Liu SL, et al. *Stability of lumbar spine after artificial disc replacement*. Zhong Nan Da Xue Bao Yi Xue Ban 2006;31:728-31.

[22] An HS. *Artificial disc replacement: progress or hype?* Am J Orthop 2006;35:405.

[23] Rousseau MA, Bradford DS, Bertagnoli R, et al. *Disc arthroplasty design influences intervertebral kinematics and facet forces*. Spine J 2006;6:258-66.

[24] Leivseth G, Braaten S, Frobin W, et al. *Mobility of lumbar segments instrumented with a ProDisc-II prosthesis: a two-year follow-up study*. Spine 2006;31:1726-33.

[25] Le Huec JC, Mathews H, Basso Y, et al. *Clinical results of Maverick lumbar total disc replacement: two-year prospective follow-up*. Orthop Clin North Am 2005;36:315-22.

[26] Delamarter RB, Bae HW, Pradhan BB. *Clinical results of ProDisc-II lumbar total disc replacement: report from the United States Clinical Trial*. Orthop Clin N Am 2005;36:301-13.

[27] Le Huec JC, Mathews H, Basso Y, et al. *Clinical results of Maverick lumbar total disc replacement: two-year prospective follow-up*. Orthop Clin North Am 2005;36:315-22.

[28] Bertagnoli R, Marnay T, Mayer HM, editors. *Total disc replacement*. Tuttlingen: Spine Solutions GmbH 2003.

[29] Huang RC, Giradi FP, Cammisa FP. *The prevalence of contraindications to total disc replacement in a cohort of lumbar surgical patient*. Spine 2004;29:2538.

[30] Chin KR. *Epidemiology of indications and contraindications to total disc replacement in an academic practice*. Spine J 2007;7:392-8.

[31] Wolfe HJ, Putschar WG, Vickery AL. *Role of the notochord in human intervertebral disk. I. Fetus and infant*. Clin Orthop 1965;39:205-12.

[32] Panjabi MM, White AA III. *Physical properties and functional biomechanics of the spine*. In: Panjabi MM, White AA III, editors. *Clinical biomechanics of the spine. Second edition*. Philadelphia: JB Lippincott Company 1990.

[33] Panagiotacopulos ND, Pope MH, Block R, et al. *Water content in human intervertebral disc. Part II. Viscoelastic behaviour*. Spine 1987;12:918.

[34] Bernick S, Cailliet R. *Vertebral end-plate changes with aging of human vertebrae*. Spine 1982;7:97.

[35] Whalen JL, Parke WW, Mazur JM, et al. *The intrinsic vasculature of developing vertebral end plates and its nutritive significance to the intervertebral discs*. J Pediatr Orthop 1985;5:403-10.

[36] Coppes MH, Marani E, Thomeer RT, et al. *Innervation of "painful" lumbar discs*. Spine 1997;22:2342-50.

[37] Antonacci MD, Mody DR, Heggeness MH. *Innervation of the human vertebral body: a histologic study*. J Spinal Disord 1998;11:526-31.

[38] Virgin W. *Experimental investigations into physical properties of intervertebral disc*. J Bone Joint Surg B 1951;33:607.

[39] Nachemson A, Morris JM. *In vivo measurements of intradiscal pressuare*. J Bone Joint Surg 1964;46:1077.

[40] Brown T, Hanson R, Yorra A. *Some mechanical tests on the lumbo-sacral spine with particolar referente to the intervertebral discs*. J Bone Joint Surg 1957;39:1135.

[41] Farfan HF, Cossette JW, Robertson GH, et al. *The effects of torsion on the lumbar intervertebral joints: the role of torsion in the production of disc degeneration*. J Bone Joint Surg 1970;52:468.

[42] Kazarian LE. *Creep characteristics of the human spinal column*. Orthop Clin North Am 1975;6:3.

[43] Kelsey JL, Hardy RJ. *Driving of motor vehicles as a risk factor for acute herniated intervertebral disc*. Am J Epidemiol 1975;102:63.

[44] Nachemson A. *Some mechanical properties of the lumbar intervertebral disc*. Bull Hosp Joint Dis 1962;23:130-2.

[45] Fernstrom U. *Arthroplasty with intercorporal endoprosthesis in herniated disc and in painful disc*. Acta Chir Scand Suppl 1966;10:287-9.

[46] Fernstrom U. *Der bandscheibenersatz mit erhaltung der beweglichkeit. In Herdman H, ed. Zukunftaufgaben fur die erforschung und behandelung von Wirbelsaulenleiden. Die wirbelsaule in forschung und praxis*. Stuttgart: Hippokrates 1972.

[47] Harmon PH. *Anterior excision and vertebral body fusion operation for intervertebral disc syndromes of the lower lumbar spine*. Clin Orthop 1966;26:107-11.

[48] Fassio B, Ginestie JF. *Protèse discale en silicone. Etude esperimentale et premières observations cliniques*. Nouv Press Med 1978;21:207.

[49] Szpalski M, Gunzburg R, Mayer M. *Spine arthroplasty: a historical review*. Eur Spine J 2002;11:S65-84.

[50] Steffee AD. *The Steffee artificial disc. In Weinstein JN, ed. Clinical efficacy and outcome in diagnosis and treatment of low back pain*. New York: Raven Press 1992.

[51] Enker P, Steffee A, Mcmillin C, et al. *Artificial disc replacement. Preliminary report with a 3-year minimum follow-up*. Spine 1993;18:1061-70.

[52] Buttner-Jans K, Schellnack K, Zippel H. *Biomechanics of the SB Charité lumbar intervertebral disc endoprosthesis*. Int Orthop 1989;13:173-6.

[53] Putzier M, Funk JF, Schneider SV, et al. *Charité total disc replacement--clinical and radiographical results after an average follow-up of 17 years*. Eur Spine J 2006;15:183-95.

[54] Marnay T. *L'arthroplastie intervertebrale lombaire*. Med Orthop 1991;25:48-55.

[55] Mathews H, Le Huec JC, Bertagnoli R, et al. *Design rationale and early multicenter evaluation of Maverick total disc arthroplasty*. International Meeting on Advanced Spine Technologies, Montreux, 2002.

[56] Le Huec JC, Meyrat R, Aunoble S, et al. *Surgical technique of lumbar disc arthroplasty: pre-operative workup, surgical technique and interest of navigation*. In Hovorka I, Farcy JP, editors. *Spine concepts 2007*. Montpellier: Sauramps Médical 2007:139-149.

[57] Madi K, Aunoble S, Dehoux E, et al. *Anatomic variations of the ilio-caval junction encountered in disk prosthesis implantation*. Rev Chir Orthop Reparatrice Appar Mot 2006;92:112-7.

[58] Tribus CB, Belanger T. *The vascular anatomy anterior to the L5-S1 disk space*. Spine 2001;26:1205-8.

[59] Baker JK, Reardon PR, Reardon MJ, et al. *Vascular injury in anterior lumbar surgery*. Spine 1993;18:2227-30.

[60] Wagner WH, Regan JJ, Leary SP, et al. *Access strategies for revision or explantation of the Charité lumbar artificial disc replacement*. J Vasc Surg 2006;44:1266-72.

[61] Sasso RC, Kenneth-Burkus J, Le Huec JC. *Retrograde ejaculation after anterior lumbar interbody fusion: transperitoneal versus retroperitoneal exposure*. Spine 2003;28:1023-6.

[62] Regan JJ. *Clinical results of Charité lumbar total disc replacement*. Orthop Clin N Am 2005;36:323-40.

[63] McAfee PC, Cunningham B, Holsapple G, et al. *A prospective, randomized, multicenter Food and Drug Administration investigational device exemption study of lumbar total disc replacement with the CHARITE artificial disc versus lumbar fusion: part II: evaluation of radiographic outcomes and correlation of surgical technique accuracy with clinical outcomes*. Spine 2005;30:1576-83.

[64] Smith HE, Vaccaro AR, Yuan PS, et al. *The use of computerized image guidance in lumbar disk arthroplasty*. J Spinal Disord Tech 2006;19:22-7.

[65] Marshman LAG, Trewhella M, Friesem T, et al. *The accuracy and validity of "routine" X-rays in estimating lumbar disc arthroplasty placement*. Spine 2007;32: E661-6.

[66] Marshman LA, Friesem T, Rampersaud YR, et al. *Significantly improved lumbar arthroplasty placement using image guidance: technical note*. Spine 2007;32:2027-30.

[67] Cinotti G, David T, Postacchini F. *Results of disc prosthesis after a minimum follow-up period of 2 years*. Spine 1996;21:995-1000.

[68] Delamarter RB, Fribourg DM, Kanim LE, et al. *ProDisc artificial total lumbar disc replacement: introduction and early results from the United States clinical trial*. Spine 2003;28:S167-75.

[69] McAfee PC, Fedder IL, Saiedy S, et al. *SB Charité disc replacement: report of 60 prospective randomized cases in a US center*. J Spinal Disord Tech 2003;16:424-33.

[70] Zigler JE, Burd TA, Vialle EN, et al. *Lumbar spine arthroplasty: early results using the ProDisc II: a prospective randomized trial of arthroplasty versus fusion*. J Spinal Disord Tech 2003;16:352-61.

[71] Zeegers WS, Bohnen LM, Laaper M, et al. *Artificial disc replacement with the modular type SB Charité III: 2-year results in 50 prospectively studied patients*. Eur Spine J 1999;8:210-7.

[72] Zigler JE. *Lumbar spine arthroplasty using the ProDisc II*. Spine J 2004;4:S260-7.

[73] Blumenthal S, McAfee PC, Guyer RD, et al. *A prospective, randomized, multicenter Food and Drug Administration investigational device exemptions study of lumbar total disc replacement with the CHARITE artificial disc versus lumbar fusion: part I: evaluation of clinical outcomes*. Spine 2005;30:1565-75.

[74] Lemaire JP, Skalli W, Lavaste F, et al. *Intervertebral disc prosthesis: results and prospects for the year 2000*. Clin Orthop Relat Res 1997;337:64-76.

[75] Dooris AP, Goel VK, Grosland NM, et al. *Load-sharing between anterior and posterior elements in a lumbar motion segment implanted with an artificial disc*. Spine 2001;26:E122-9.

[76] Huang RC, Girardi FP, Cammisa FPJ, et al. *The implications of constraint in lumbar total disc replacement*. J Spinal Disord Tech 2003;16:412-7.

[77] Denoziere G, Ku DN. *Biomechanical comparison between fusion of two vertebrae and implantation of an artificial intervertebral disc*. J Biomech 2006;39:766-75.

[78] SariAli el-H, Lemaire JP, Pascal-Mousselard H, et al. *In vivo study of the kinematics in axial rotation of the lumbar spine after total intervertebral disc replacement: long term results. A 10-14 years follow-up evaluation*. Eur Spine J 2006;15:1501-10.

[79] Bertagnoli R, Kumar S. *Indications for full prosthetic disc arthroplasty: a correlation of clinical outcome against a variety of indications*. Eur Spine J 2002;11:S131-6.

[80] Mayer HM, Wiechert K. *Microsurgical anterior approaches to the lumbar spine for interbody fusion and total disc replacement*. Neurosurgery 2002;51:159-65.

[81] Bertagnoli R, Yue JJ, Shah RV, et al. *The treatment of disabling single-level lumbar discogenic low back pain with total disc arthroplasty utilizing the Prodisc prosthesis: a prospective study with 2-year minimum follow-up*. Spine 2005;30:2230-6.

[82] David T. *Long term results of one-level lumbar arthroplasty. Minimum 10-year follow-up of the Charité artificial disc in 106 patients*. Spine 2007;32:661-6.

[83] Bertagnoli R, Yue JJ, Shah RV, et al. *The treatment of disabling multilevel lumbar discogenic low back pain with total disc arthroplasty utilizing the ProDisc prosthesis: a prospective study with 2-year minimum follow-up*. Spine 2005;30:2192-9.

[84] Zigler JE. *Lumbar spine arthroplasty using the ProDisc II*. Spine J 2004;4:S260-7.

[85] Tropiano P, Huang RC, Girardi FP, et al. *Lumbar total disc replacement. Seven to eleven-year follow-up*. J Bone Joint Surg 2005;87:490-6.

[86] David T. *Revision of a Charité artificial disc 9,5 years in vivo to a new Charité artificial disc: case report and explant analysis*. Eur Spine J 2005;14:507-11.

[87] Ipsen BJ, Tromanhauser SG, Jenis LG, et al. *Do the clinical outcomes differ for single versus multiple level fusions for chronic low back pain? A comparative study of one versus two versus three-level fusion*. Annual Meeting of the International Society for Surgery of the Lumbar Spine, New York 2005.

[88] Siepe CJ, Mayer HM, Wiechert K, et al. *Clinical results of total lumbar disc replacement with ProDisc-II: three-year results for different indications*. Spine 2006;31:1923-32.

[89] Chung SS, Lee CS, Kang CS. *Lumbar total disc replacement using ProDisc-II: a prospective study with a 2-year minimum follow-up*. J Spinal Disord Tech 2006;19:411-5.

[90] Lehman RA Jr, Lenke LG. *Long-segment fusion of the thoracolumbar spine in conjunction with a motion-preserving artificial disc replacement: case report and review of the literature*. Spine 2007;32:E240-5.

[91] Hägg O, Fritzell P, Ekselius L, et al. *Predictors of outcome in fusion surgery for chronic low back pain. A report from the Swedish Lumbar Spine Study*. Eur Spine J 2003;12:22-33.

[92] Tropiano P, Huang RC, Girardi FP, et al. *Lumbar disc replacement: preliminary results of ProDisc-II after a minimum follow-up period of 1 year*. J Spinal Disord Tech 2003;16:362-8.

[93] Huang RC, Girardi FP, Cammisa Jr FP, et al. *Long term flexion-extension range of motion of the ProDisc total disc replacement*. J Spinal Disord Tech 2003;16:435-40.

[94] Kim DH, Ryu KS, Kim MK, et al. *Factors influencing segmental range of motion after lumbar total disc replacement using the ProDisc-II prosthesis*. J Neurosurg Spine 2007;7:131-8.

[95] Chung SS, Lee CS, Kang CS, et al. *The effect of lumbar total disc replacement on the spinopelvic alignment and range of motion of the lumbar spine*. J Spinal Disord Tech 2006;19:307-11.

[96] Tournier C, Aunoble S, Le Huec JC, et al. *Total disc arthroplasty: consequences for sagittal balance and lumbar spine movement*. Eur Spine J 2007;16:411-21.

[97] McAfee PC, Cunningham BW, Devine J, et al. *Classification of heterotopic ossification (HO) in artificial disk replacement*. J Spinal Disord Tech 2003:16:384-9.

[98] Tortolani PJ, Cunningham BW, Eng M, et al. *Prevalence of heterotopic ossification following total disc replacement. A prospective, randomized study of two hundred and seventy-six patients*. J Bone Joint Surg Am 2007;89:82-8.

[99] Mehren C, Suchomel P, Grochulla F, et al. *Heterotopic ossification in total cervical artificial disc replacement*. Spine 2006;31:2802-6.

[100] Punt IM, Visser VM, van Rhijn LW, et al. *Complications and reoperations of the SB Charité lumbar disc prosthesis: experience in 75 patients*. Eur Spine J 2007; DOI 10,1007/s00586-007-0506-8.

[101] Huang RC, Tropiano P, Marnay T, et al. *Range of motion and adjacent level degeneration after lumbar total disc replacement*. Spine J 2006;6:242-7.

[102] Siepe CJ, Korge A, Grochulla F, et al. *Analysis of post-operative pain patterns following total lumbar disc replacement: results from fluoroscopically guided spine infiltrations*. Eur Spine J 2007; DOI 10,1007/s00586-007-0519-3.

[103] McAfee PC, Geisler FH, Saiedy SS, et al. *Revisability of the Charité artificial disc replacement: analysis of 688 patients enrolled in the U.S. IDE study of the Charité artificial disc*. Spine 2006;31:1217-26.

[104] Ross R, Mirza AH, Norris HE, et al. *Survival and clinical outcome of SB Charité III disc replacement for back pain*. J Bone Joint Surg B 2007;89:785-9.

[105] van Ooij A, Schurink GW, Oner FC, et al. *Findings in 67 patients with recurrent or persistent symptoms after implantation of a disc prosthesis for low back pain*. Ned Tijdschr Geneeskd 2007;151:1577-84.

[106] van Gijn J, van der Mast RC. *Chronic low back pain: the failure of organic medicine*. Ned Tijdschr Geneeskd 2007;151:1553-6.

Overview dispositivi innovativi in chirurgia protesica dell'anca

F. Falez, F. Casella, F. Favetti, M. Papalia, G. Panegrossi, D. Longo

RIASSUNTO

Background: la formulazione dei principi di conservatività, esistenza all'usura e perfezionamento della biomeccanica articolare hanno impresso un'accelerazione notevole allo sviluppo di nuovi design protesici. Questo percorso evolutivo ha portato alla sperimentazione di impianti che potremmo definire per uno o più aspetti "innovativi".
Obiettivi: descrivere il panorama di impianti protesici conservativi, materiali ed accoppiamenti disponibili al momento od in corso di sperimentazione clinica.
Metodi: l'overview è stata così strutturata: design protesici, materiali, accoppiamenti tribologici. Per ognuno di essi è data una descrizione sintetica delle caratteristiche tecniche dei dispositivi ed un'analisi dei risultati clinici.
Risultati: gli impianti di rivestimento mostrano una percentuale stabilizzata di fallimenti compresa tra 4 e 6% a medio termine, con un elevato numero di casi concentrati nei primi anni. Più riproducibili sembrano i risultati ottenibili con protesi a conservazione del collo e steli corti metafisari, con sopravvivenze a medio termine del 97-99%. Nuove prospettive sono affidate ad impianti ultra-conservativi, finiture di superficie, accoppiamenti tribologici.
Conclusioni: il concetto di un impianto che modifichi il meno possibile le caratteristiche anatomiche e biomeccaniche dell'anca originaria modifica le prospettive delle protesi tradizionali, che miravano alla risoluzione del dolore ed alla longevità, a qualunque prezzo in termini di invasività scheletrica e compromesso biomeccanico.

Parole chiave: anca, protesi, innovazione

SUMMARY

Background: soft tissue and bone preservation, wear resistance and biomechanical restoring pushed strongly prosthetic design toward new solutions. This evolution has lead to "in vitro" and clinical testing of so called "innovative" implants.
Objectives: aim of this paper is to give an overview of conservative hip arthroplasty, already available for clinical use or under trial investigation.
Methods: we structured our overview in 3 parts: Design, Materials, Couplings: for each of them we tried to give a brief technical description and analysis of clinical behavior.
Results: resurfacing arthroplasty show a failure rate included between 4 and 6% at mid-term, with revisions concentrated in first years after implantation. More reliable seem to be results available for neck preserving implants and metaphyseal short stems (with mid-term survivorship close to 98-99%). New perspectives are devolved upon ultra-conservative components, finishing and new couplings.
Conclusion: The new concept of a prosthetic implant able to modify as less as possible anatomy and biomechanics of hip change perspectives of traditional implants, which aimed to pain relief and long survivorship at any cost in term of bone sacrifice and biomechanical compromise.

Key words: hip, arthropasty, innovation

Ospedale S. Spirito in Sassia, U.O.C. Ortopedia e Traumatologia, Roma

Indirizzo per la corrispondenza:
Francesco Falez, Ospedale S. Spirito in Sassia, UOC Ortopedia e Traumatologia, L.go Tevere in Sassia 1, 00193 Roma. E-mail: francesco.falez@francescofalez.it

INTRODUZIONE

Il miglioramento delle performance degli impianti protesici, in termini di integrazione, sopravvivenza ed usura delle componenti, ha da sempre costituito una forte spinta all'innovazione.
A cavallo del XX e XXI secolo, la formulazione dei principi di conservatività (riassunti nella *Tissue Sparing Surgery* – TSS) [1], ha impresso un'accelerazione notevole allo sviluppo di design innovativi, mentre, ancora più recentemente, il tentativo di perfezionare la biomeccanica articolare ha portato ad una larga diffusione di impianti con componenti modulari.
Tutto questo percorso evolutivo ha portato alla produzione ed alla sperimentazione di numerosi impianti che potremmo definire per uno o più aspetti "innovativi", che hanno ormai solidamente affiancato nella pratica clinica (in particolare in Europa) le soluzioni considerate "convenzionali".
Accanto a questi aspetti riguardanti biomeccanica e disegno protesico, non si è mai fermata la ricerca sui materiali, mirata ad incrementare le capacità di integrazione dell'impianto ed a migliorare la resistenza all'usura degli accoppiamenti tribologici (e conseguente riduzione dell'attività biologica dei detriti con essa prodotti).
Sulla base di queste considerazioni preliminari, abbiamo strutturato questa overview in 3 blocchi: design protesici, materiali, accoppiamenti tribologici. In ognuno di essi tenteremo una descrizione sintetica delle caratteristiche tecniche dei dispositivi protesici ed un'analisi dei risultati clinici disponibili in letteratura, accogliendo spunti per possibili future evoluzioni.

Design protesici (conservazione e modularità)
Il principio di conservazione di tessuti biomeccanicamente utili e la diminuzione dell'età dei pazienti candidati ad intervento di sostitu-

zione protesica dell'anca ha spinto un numero sempre crescente di chirurghi ad adottare impianti femorali conservativi.
Alterne vicissitudini hanno conosciuto le artroprotesi di rivestimento, condizionate da un tasso di revisione precoce (per frattura collo femore e mobilizzazione per necrosi avascolare) tale da richiedere a nostro avviso un consenso specifico ed indicazioni più ristrette (in particolare in termini di qualità del tessuto osseo). E seppure i contributi più recenti e basati su casistiche molto ampie disponibili in letteratura riportano un tasso di fallimenti a medio termine compreso tra il 4,6 ed il 6,2% ormai consolidato [2], la diffusione di tale procedura (e di alcune sue varianti quali la protesi Mid-Head Resection) sembra essere notevolmente rallentata negli ultimi 3-5 anni, almeno in Italia.
Al momento, maggior consenso viene accordato alle protesi a conservazione del collo femorale (*neck preserving implants*) e ad impianti a conservazione del bone stock metafisario.
Nel primo tipo di steli, viene conservata una variabile porzione di cilindro cervicale, sia circonferenzialemente (ne sono un esempio gli steli Metha – BBraun, Nanos – Smith&Nephew) che solo medialmente (Proxima – De Puy). Le differenze nella tipologia e nel livello di conservazione cervicale rispecchiano i principi di stabilizzazione primaria delle componenti: multipli punti di contatto nel cilindro cervicale per la Metha, interferenza circonferenziale nel cilindro cervicale per la Nanos, appoggio mediale e *lateral flare* per la Proxima, unico stelo anatomico tra quelli menzionati.
Una tipologia di stelo a parte è rappresentata dagli *short stems*, che senza essere impiantati con una vera conservazione del collo, limitano la loro invasione del femore prossimale alla metafisi, conservando il *bone stock* trocanterico. L'esempio più attuale e diffuso è rappresentato dallo stelo Fitmore-Zimmer, componente *triple-tapered* ad appoggio mediale, il cui aspetto più tipico è l'appoggio mediale "personalizzabile" in base ad una scelta multipla di curvature ed off-set.
Da quanto esposto sopra, emerge come tutte le principali Factory di impianti abbiano nel loro spettro di opzioni una o più soluzioni conservative, segno di un interesse clinico non più limitato a singoli chirurghi: il merito spetta ai positivi risultati ottenuti a medio e lungo termine con i "precursori" (Stelo Mayo [3 4], sopravvivenza 98,2%; Stelo CFP [5 6], sopravvivenza 99%) ed agli incoraggianti risultati a breve termine ottenuti con degli attuali impianti conservativi (Metha [7 8], Proxima [9-11]).
Sicuramente l'introduzione della modularità cervico-metafisaria (sia in impianti assemblabili quali lo stelo Metha e lo stelo MIS, sia monolitici a scelta multipla quali lo stelo Fitmore), in grado di adattare l'impianto all'anatomia del paziente ed a riprodurre più esattamente la biomeccanica articolare ha permesso di superare alcuni limiti degli impianti conservativi precedenti e quindi di favorirne il consenso in ambito clinico e chirurgico.
L'adozione di finiture di superficie di ultima generazione (sia micro-strutturate che con rivestimenti osteoinduttivi) ha costituito per tutte le componenti menzionate il necessario "aggiornamento" rispetto alle evoluzioni biotecnologiche ed ai risultati clinici consolidati nel tempo.
La spinta evolutiva tuttavia non ha per ora conosciuto pause, e nuove proposte sono in corso di sperimentazione clinica:
Lo stelo MIS Smith & Nephew, componente a riempimento metafisario ed appoggio mediale per la MIS, preparata come uno stelo tradizionale retto e quindi in teoria in grado di generare una maggior confidenza nell'impianto in chirurghi abituati solo all'impianto di steli "convenzionali".
Forse l'espressione più "estrema" di conservazione ossea cervico-metafisaria è oggi costituito dal mini stelo Silent – De Puy, costituito da una componente conica impiantata a livello intra-spongioso nella sola porzione cervicale del femore, attualmente in corso di studi clinici di fase III.

MATERIALI

L'adozione di finiture di superficie di ultima generazione (sia micro-strutturate che con rivestimenti osteoinduttivi) ha costituito per tutte le componenti menzionate il necessario "aggiornamento" rispetto alle evoluzioni biotecnologiche ed ai risultati clinici consolidati nel tempo.
L'adozione di strutture trabecolari in titanio ha reso il materiale stesso altamente osteo-induttivo, in particolare per il cosiddetto *bone ingrowth*, il che viene testimoniato dagli ottimi risultati ottenuti ormai da diversi anni dalla tecnologia del Trabecular Metal-Zimmer [12] e più recentemente dal Trabecular Titanium-Lima. La struttura tridimensionale "mima" la struttura ossea spongiosa, con un porosità > 80% ed un modulo di elasticità e resistenza alla compressione simili [13] al tessuto osseo stesso.
Tuttavia, l'impiego clinico di queste tecnologie è per il momento limitato, per motivi tecnici, alle sole componenti acetabolari, sebbene inizino a comparire anche opzioni di steli realizzati in parte con *trabecular metal* (*Zimmer Trabecular Metal Primary Hip Prostheses*); esso consente di introdurre un nuovo concetto nella stabilizzazione primaria dell'impianto (lo *Scratch Fit*) e di guardare a nuove prospettive in termini di integrazione secondaria.
Una nuova frontiera è tracciata oggi dalla EBM (*Electron Beam Melting*) technology, in grado di creare rapidamente solidi a struttura tridimensionale cellulare in materiali bio-induttivi [14] con porosità variabili, mediamente simili a quella del tessuto osseo ed in grado di favorire l'osteointegrazione.

ACCOPPIAMENTI TRIBOLOGICI

Le richieste funzionali crescenti a cui vengono sottoposti i dispositivi protesici, sia in termini di articolarità e stabilità che di resistenza all'usura, hanno definito oggi un trend consolidato: impiego di grandi diametri (uguali o superiori a 36 mm) e materiali ad elevatissima resistenza all'usura: ceramica-polietilene reticolato (CoP), ceramica-ceramica (CoC), metallo-metallo (MoM).
In tutti gli accoppiamenti menzionati, seppur concettualmente "non innovativi", vengono attualmente utilizzate superfici evolute, sia in termini di materiali (quali il polietilene *cross-linked* o la ceramica Delta) che di lavorazione (metalli).
La proposta veramente "innovativa" è rappresentata dall'accoppiamento ibrido ceramica-metallo (CoM): una testina di ceramica 36 mm viene accoppiata ad un inserto acetabolare metallico. Questa soluzione appare in grado di eliminare il rischio di rottura dell'inserto ceramico degli accoppiamenti classici CoC (in cui l'inserto

ceramico sembra essere l'elemento più vulnerabile, proporzionatamente al suo spessore condizionato dal diametro della componente acetabolare) e di ridurre significativamente l'usura e la produzione di ioni metallici rispetto agli accoppiamenti MoM (1/100 in vitro [15]), riferibili principalmente ad una miglior lubrificazione della testina ceramica ed al fatto che il 90% dell'usura in un accoppiamento MoM avviene a carico della testina [15]. La minor produzione di ioni metallo avviene sia in fase iniziale, con una minima *bedding in phase* [16], che a distanza di tempo, quando i valori si mantengono costantemente più bassi rispetto al MoM.

In termini di applicazione clinica, la nostra esperienza si basa su oltre 250 accoppiamenti CoM impiantati negli ultimi 3 anni: non abbiamo osservato nessuna rottura delle componenti ceramiche (neppure in un evento di lussazione traumatica in seguito ad incidente stradale), nessun fenomeno di metallosi o reazione allergica agli ioni metallo. Una sola componente è stata revisionata (per rottura dello stelo protesico e non per fallimento dell'accoppiamento).

CONCLUSIONI

La volontà di creare un impianto protesico che modifichi il meno possibile nell'immediato presente e nel futuro le caratteristiche biomeccaniche dell'anca originaria è divenuta l'ispirazione a sviluppare e sperimentare nuove soluzioni e va riconosciuto come l'obiettivo moderno delle attuali protesi d'anca.

Questo concetto modifica radicalmente a nostro avviso le prospettive di risultato degli impianti di vecchia generazione, che identificavano nella risoluzione del dolore e nella longevità i due requisiti di base per il successo dell'intervento.

Abbassamento dell'età media dei pazienti candidati, aumento delle richieste in termini di prestazioni articolari, progressi tecnici e tecnologici in termini di materiali e design, una più profonda cultura delle revisioni e, in ultimo ma non meno importante, un confronto più consapevole ed informato con i pazienti: sono tutti elementi che a nostro avviso rendono necessario un approccio diverso alla sostituzione protesica dalla semplice scelta dell'impianto con maggior comprovata longevità "a qualunque prezzo" (in termini di compromessi biomeccanici, invasività scheletrica, usura).

Seppur si tratterebbe di una scelta *Evidence Based*, e quindi metodologicamente corretta (condivisa infatti da molti), non sembra essere in grado di stare al passo con le continue evoluzioni ed i progressi tecnologici circostanti.

Sicuramente esiste il rischio di intraprendere strade disagevoli, vicoli ciechi e quindi di voler o dover tornare sui propri passi, ma va rivendicato (almeno da chi fa della protesica uno dei pilastri della propria attività clinica e scientifica) il ruolo di esplorare e testare nuove soluzioni, affinché non ci si adagi sui risultati ottenuti nell'illusione (o con l'alibi) che essi rappresentino il massimo ottenibile.

BIBLIOGRAFIA

1. Pipino F, Keller A. *Tissue-sparing surgery: 25 years' experience with femoral neck preserving hip arthroplasty*. Journal of Orthopaedics and Traumatology 2006;7(1).
2. Prosser GH, Yates PJ, Wood DJ, et al. *Outcome of primary resurfacing hip replacement: evaluation of risk factors for early revision*. Acta Orthop 2010;81:66-71.
3. Morrey BF, Adams RA, Kessler M. *A conservative femoral replacement for total hip arthroplasty. A prospective study.* J Bone Joint Surg Br 2000;82:952-8.
4. Falez F, Casella F, Panegrossi G, et al. *Perspectives on metaphyseal conservative stems*. J Orthop Traumatol 2008;9:49-54.
5. Pipino F, Molfetta L. *Femoral neck preservation in total hip replacement*. Ital J Orthop Traumatol 1993;19:5-12.
6. Gill IR, Gill K, Jayasekera N, et al. *Medium term results of the collum femoris preserving hydroxyapatite coated total hip replacement*. Hip Int 2008;18:75-80.
7. Synder M, Drobniewski M, Pruszczyński B, et al. *Initial experience with short Metha stem implantation*. Ortop Traumatol Rehabil 2009;11:317-23.
8. Braun A, Sabah A. *Two-year results of a modular short hip stem prosthesis – a prospective study.* Z Orthop Unfall 2009;147:700-6.
9. Kulkarni M, Wylde V, Aspros D, et al. *Early clinical experience with a metaphyseal loading implant: Why have a stem?* Hip Int 2006;16(Suppl.3):3-8.
10. Albanese CV, Santori FS, Pavan L, et al. *Periprosthetic DXA after total hip arthroplasty with short vs. ultra-short custom-made femoral stems: 37 patients followed for 3 years*. Acta Orthop 2009;80:291-7.
11. Ghera S, Pavan L. *The DePuy Proxima hip: a short stem for total hip arthroplasty. Early experience and technical considerations*. Hip Int 2009;19:215-20.
12. Bobyn JD, Stackpool G, Toh K-K, et al. *Bone ingrowth characteristics and interface mechanics of a new porous tantalum biomaterial*. J Bone Joint Surg 1999;81-B:907-14.
13. Bobyn JD, Hacking SA, Chan SP, et. al. *Characterization of a new porous tantalum biomaterial for reconstructive orthopaedics*. Scientific Exhibit, Proc of AAOS, Anaheim CA, 1999.
14. Krygier JJ, Bobyn JD, Poggie RA, et. al. *Mechanical characterization of a new porous tantalum biomaterial for orthopaedic reconstruction*. Proc SIROT. Sydney, Australia, 1999
15. Marin E, Fusi S, Pressacco M, et al. *Characterization of cellular solids in Ti6Al4V for orthopaedic implant applications: Trabecular titanium*. J Mech Behav Biomed Mater 2010;3:373-81.
16. Firkins PJ, Tipper JL, Ingham E, et al. *A novel low wearing differential hardness, ceramic-on-metal hip joint prosthesis*. J Biomech 2001;34:1291-8.
17. Williams S, Schepers A, Isaac G, et al. *The 2007 Otto Aufranc Award. Ceramic-on-metal hip arthroplasties: a comparative in vitro and in vivo study*. Clin Orthop Relat Res 2007;465:23-32.

Ceramic-ceramic couple: a 40 years experience

Accoppiamento ceramica-ceramica: 40 anni di esperienza

L. Sedel

To overcome the problem of foreign body reactions to polyethylene debris generated by sliding couple in total hip replacement, we did implant since 1977 an alumina (Al_2O_3) against alumina bearings total hip prosthesis. Over this 33 years period a lot of datas were documented concerning tissues reaction, in vivo wear behaviour, fractures, and clinical outcome.

Tissues reactions were documented on animal studies and on histological sections of tissues retrieved during revision procedure. Alumina debris were few appeared as yellow dots of 0,5mμ in diameter. Usually pure fibrocytic reactions were noticed except when the prosthesis has been loosed for many months or years resulting in massive foreign body reaction related to the amount of mix debris of metal, cement and ceramic. PGE2 studies on retrieved tissues comparing those around metal on polyethylene sliding couple found less production than around ceramic on ceramic sliding. This is in accordance to other laboratory works from I. Catelas or J. Fisher who demonstrated less inflammatory reaction with this couple than with other combinations.

Cementless plain alumina socket was documented after natural death of the patient who had this prosthesis implanted for 12 years. There was no direct bone to alumina contact but fibrous tissues and the bone did enter into alumina grooves resulting in some type of interlocking which explains the good results of this device.

Ceramic materials retrieved at revision were analysed. Sphericity, surface roughness, wear volume were plotted against quality of alumina grain size. There was a correlation between these parameters: old alumina did wear more than more recent one. In some occasion wear was as low as some microns for a 15 years period in use. This is two thousand times less than a regular metal on polyethylene sliding couple. and 100 times less than a metal on metal prosthesis.

Fracture mechanism is related to crack propagation into the material; This is diminished by using a high quality alumina with high density, high purity, low porosity and small grain size randomly distributed. This has been obtained by improving the manufacturing processes and by applying High Isostatic Pressure (HIP) technique. During the first period fracture rate was in the range of 2%. Then it drops to less than 0.1%. We suspect the current fracture rate to be in the order of 0.05% for a ten year period of use. Cone technology is also highly relevant and a failure in this technology either at the femur or at the socket level may explain some recent fractures. In our clinical experience we have recently published 13 fractures of an alumina component over a 25 years period. and more than 5500 prosthesis with at least one alumina material implanted. Majority of these events could be easily explained by some mistakes either in component size, cone technology or material quality. Few fractures could not be explained; Even of concern, these events are extremely low, easy to revise if recognised quickly and have to be compared to the major advantages of this material which authorize a full activity including sports or strenuous activities even in young age and active population. The results we did publish in this population clearly demonstrated these advantages over periods up to 20 years.

Clinical outcome. More than 4000 total hips in selected young and/or active patients were implanted. Many publications concerned this topic. The more recent one concerned a series implanted by P. Boutin in PAU during the year 1980. One hundred and eighteen hips in 106 patients were operated. Mean age was 62 years. There was different fixation system. Cemented socket in 85 cementless socket in 23 cemented stem in 89 cementless stem in 19.

Fig. 1. Metal back alumina socket with an alumina liner. 32 mm head.

Fig. 2. Cementless stem fully coated HA.

Survival of the cup at twenty years with revision for any reason as the end-point was 85.6 percent (95 percent interval confidence, 72.2 to 99.0 percent) for cementless cups versus 61.2 percent (95 percent interval confidence, 46.8 to 75.6 percent) for cemented cups, respectively. Survival of the stem at twenty years with revision for any reason as the end-point was 84.9 percent (95 percent interval confi-

Hopital Lariboisière (APHP) and University Denis Diderot. Paris France.

Fig. 3. Bilateral total hip in a 17 years old boy for severe avascular necrosis of the femoral head, 10 years follow up.. No pain, can perform some type of physical activities without any limitation.

dence, 71.1 to 98.8 percent) for cementless stems versus 87.3 (95 percent interval confidence, 77.4 to 97.1 percent) for cemented stems. Wear of the prosthetic components was undetectable on plain radiographs. Periprosthetic cystic or scalloped lesions were recorded in three of the 118 hips. No fracture of the alumina socket or head was recorded.

Another study concerned a more recent design of the socket which consisted in a metal back titanium alloy shell covered with a pure titanium mesh with an alumina liner. From 1990 to 1992 71 hybrid alumina on alumina hip replacements were performed in 71 hips (62 patients) with a mean age of 46 years at surgery. The nine year survival rate was 93% if revision for any cause was the end point and 98,4% if revision for aseptic loosening was the end point. One socket had a complete radiolucent line less than 1 mm thick. There was no component migration nor osteolysis.

Since 1997 we moved to a metal back shell with a rough surface HA coated and a cementless stem with an identical surface.

Noise has been recently a concern; We asked 285 consecutive patients about noise occurrence; 10% answered positively, but only 2% had squeaking. No patient was reoperated for noise, and in many instances noise was just occurring occasionally and was not harmful.

CONCLUSION

40 years experience of this material allows us to draw some firm conclusion; This alumina on alumina bearing system is safe if the material if of high quality, if cone technology is accurate and if the material has a significant thickness. It gives interesting results without any physical limitation specially in young and active patients. Revision is easy due to the lack of foreign body reaction. Concerned are still represented by some risk of fracture and by the cost. But long term expectancy without revision may be considered when cost is considered.

REFERENCES

Prudhommeaux F, Hamadouche M, Nevelos J, et al. *Wear of alumina-alumina total hip arthroplasties at a mean 11-year follow-up*. Clin Orthop 2000;379:113-22.

Sedel L, Nizard R, Bizot P, et al. *Evolution of alumina-alumina implants: a review*. Clin Orthop 2000;379:48-54.

Bizot P, Nizard R, Larrouy M, et al. *Press fit metal backed alumina sockets: a minimum 5 years follow up study*. Clin Orthop 2000;379:134-42.

Bizot P, Banallec L, Sedel L, et al. *Alumina on alumina total hip prostheses in patients 40 years of age or younger*. Clin Orthop 2000;379:68-76.

Hamadouche M, Sedel L. *Ceramics in Orthopaedics*. J Bone Joint B 2000:1095-9.

Hamadouche M, Boutin P, Daussange J, et al. Alumina on Alumina Total Hip Arthroplasty. A twenty-year follow-up study. J Bone and Joint A 2002;84:69-77.

Nizard RS, Sedel S, Hannouche D, et al. *Alumina pairing in total hip replacement*. J Bone Joint Surg B 2005;87:755-8.

Hannouche D, Nich C, Bizot P, ET AL. *Fractures of ceramics bearings: history and present status*. Clin Orthop 2003;417:19-26.

Nizard R, Pourreyron D, Raould A, et al. *Alumina-on-Alumina Hip Arthroplasty in Patients Younger Than 30 Years Old*. Clin Orthop Relat Res 2008;466:317-23.

Dilops: nuovo concetto di sintesi "a viti divergenti" per le fratture petrocanteriche

P. Palombi

RIASSUNTO

Viene presentato il sistema a viti divergenti "Dilops" per la sintesi delle fratture pertrocanteriche: esso si caratterizza per la mini invasività e la robustezza meccanica conferitogli dalla riduzione del braccio di leva intercorrente fra asse di carico femorale e scarico sulla corticale mediale. Viene presentata la tecnica chirurgica ed i primi casi operati. Dal luglio 2009 ad oggi sono stati impiantati 95 sistemi "Dilops". I primi 70 sono stati richiamati ed hanno tutti avuto ottimo esito clinico con carico pieno dall'inizio; le RX e le Tac hanno mostrato una rapida formazione di callo osseo; sono state eseguite T.C. 3D che hanno dato segnali di abbondante formazione di callo osseo a breve termine (vedi Figura 11).
I rimanenti, ultimi 25 casi mostrano essere in ottima e progressiva autonomizzazione anche se è da poco iniziato il processo di callificazione essendo stati da poco tempo operati.

Il sistema a viti divergenti "Dilops" nasce per coniugare la mini invasività di una sintesi per fratture laterali di collo femore con la robustezza e l'affidabilità dell'impianto. La mini invasività è intesa non solo come incisione cutanea, ma soprattutto come rispetto nei riguardi del patrimonio osseo, muscolo-tendineo ed ematico.
Per comprendere le caratteristiche che conferiscono a questo sistema la grande robustezza, bisogna ricordare le nozioni più elementari di biomeccanica dei carichi femorali: sappiamo che fra l'asse meccanico gravitario che passa in corrispondenza della testa femorale e l'asse anatomico rappresentato dalla diafisi femorale, intercorre una distanza che corrisponde all'off-set e che crea un momento di coppia; questo momento mette in crisi il femore integro se viene caricato fino oltre la sua resistenza portandolo alla rottura e mette in crisi tutti i sistemi di sintesi sotto sollecitazione.
Oggi disponiamo di viti-placche a scivolamento e di chiodi endomidollari. Nel primo sistema abbiamo un momento di coppia molto ampio perché la placca avvitata dista molto dall'asse di carico gravitario e pertanto, se non è sufficientemente lunga, non può contenere le forze del carico che vanno a scaricarsi, per il momento di coppia, sulle viti laterali che sono sollecitate in trazione (Fig. 1); placche corte con poche viti possono con facilità mobilizzarsi per la estrazione delle viti (Fig. 2).
La situazione biomeccanica è più favorevole per i chiodi endomidollari perché le forze determinate dal momento di coppia vanno a estrinsecarsi più medialmente, dentro il canale midollare e per di più, non in trazione su viti, ma in compressione sull'endostio laterale del canale (Fig. 3).
Il sistema Dilops si prefigge di accorciare ulteriormente il momento di coppia andando a scaricare le forze gravitarie sulla robusta corticale femorale mediale mediante un sistema che configura un arco ideale (Fig. 4).

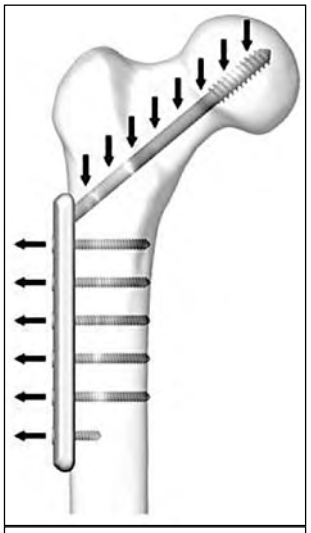

Fig. 1. Le forze in pressione sulla vite cefalica si trasmettono come forze in trazione sulle viti diafisarie.

Fig. 2. Il momento di coppia tende a trazionare le viti diafisarie.

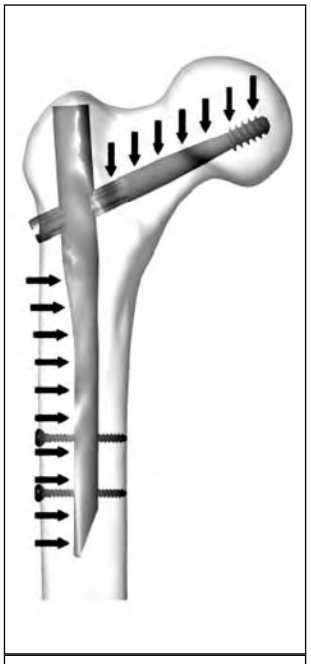

Fig. 3. Nel chiodo E.M. le forze in pressione cefaliche si trasmettono come forze in pressione sull'endostio del canale diafisario.

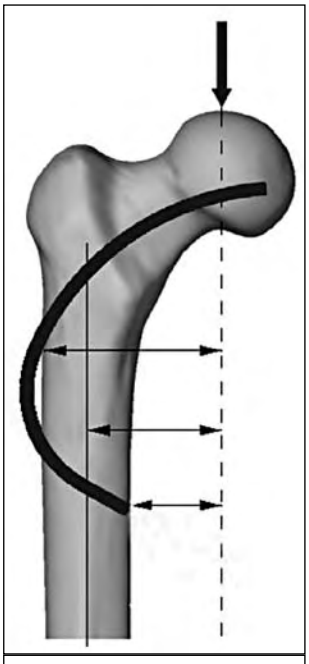

Fig. 4. Le forze gravitarie dalla testa dovrebbero scaricarsi sulla corticale mediale mediante un arco ideale.

L'arco ideale deve portare le forze gravitarie là dove vengono convogliate naturalmente attraverso l'arco di Adams, cioè proprio sulla robusta corticale mediale.
Il sistema Dilops configura un arco con appoggi multipli sulla corticale mediale: (Fig. 5) le viti sono sollecitate da forze in pressione con direzione distale e laterale grazie alla fissità angolare che caratterizza la placca: quindi non lavorano in trazione come normalmente si utilizza una vite, ma in pressione laterale: se si volessero pertanto idealmente sostituire con dei fittoni avvitati alla placca, ma senza alcuna filettatura distale, essi esplicherebbero ugualmente la funzione di trasmissione delle forze alla corticale mediale riproducendo comunque la funzione dell'arco ideale della Dilops.
La piccola placca va quindi considerata un semplice raccordo per la trasmissione dei carichi dalle lunghe viti cefaliche alle lunghe viti diafisarie lasciando integra la elasticità del sistema.
Le lunghe viti cefaliche sono plurime (3) per poter permettere al sistema di essere più elastico di una sintesi con vite spessa ed unica, poi per conferire al sistema più protezione dalle sollecitazioni torsionali cui è soggetto il collo femore ed infine per poter essere infisse tutte nella regione più robusta del calcar femorale, passando quindi la inferiore sotto il triangolo di Ward e le superiori lateralmente ad esso (Fig. 6).
I vantaggi che il sistema offre rispetto alla sintesi con vite placca possono essere così elencati:

- accesso mini invasivo;
- rispetto del muro laterale;
- incremento della stabilità (trasmissione dei carichi sulla corticale mediale);
- maggiore elasticità;
- maggior effetto antirotazionale.

Nei confronti delle sintesi endomidollari:

- rispetto inserzioni glutee;
- rispetto del canale midollare (no alesaggio);
- non attraversare con la sintesi i frammenti trocanterici (scomposizione);
- rispetto del muro laterale;
- possibilità di manovre riduttive con le leve di Holmann;
- possibilità di sintesi del piccolo trocantere;
- maggiore elasticità e maggior effetto antirotazionale;
- accesso unico;
- diminuzione della esposizione a rx (viti distali percepibili manualmente);
- riduzione tempi chirurgici;
- minimalizzazione dello strumentario (placca unica).

TECNICA CHIRURGICA

L'accesso cutaneo è limitato a 6-7 cm sulla regione sottotrocanterica; si incide e si ribalta un piccolo lembo di vasto laterale e si posiziona la placca nel punto in cui il 1° filo di Kirschner andrà a lambire il profilo della corticale mediale del collo. Ottenuto il posizionamento ideale del filo, la placca viene fermata con 2 fili Kirschner applicati nei piccoli appositi forami (Fig. 7).
Si procede quindi a fresaggio con fresa cannulata guidata dal filo, ad introduzione delle tre viti cefaliche(se opportuno si possono inserire attraverso la fresa adiuvanti biologici), e quindi di quelle diafisarie, tutte guidate da cannule apposite. È possibile fare trazione interframmentaria con specifico sistema. Il carico sarà immediato in caso di frattura stabile e differito come in qualsiasi mezzo di sintesi in caso di frattura instabile (Fig. 8).
In conclusione il mezzo si presenta di facile gestione anche negli

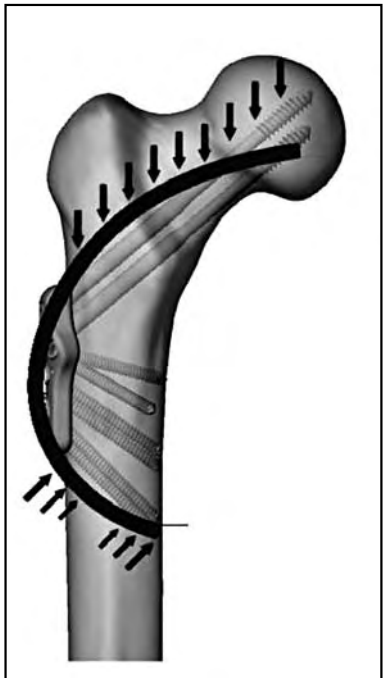

Fig. 5. Nel sistema "Dilops" le forze pressorie si scaricano come forze pressorie sulla robusta corticale mediale.

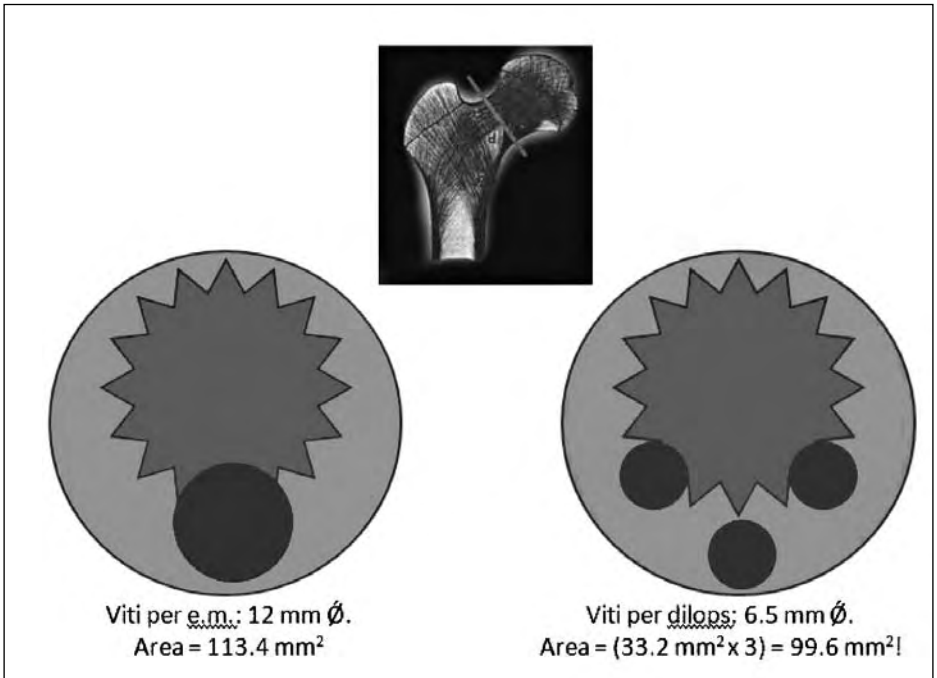

Fig. 6. Le tre viti cefaliche consentono una migliore elasticità e permettono di non passare all'interno del triangolo di Ward.

Fig. 7. Centraggio del filo nel calcar basso e bloccaggio della placca con due fili.

Fig. 8. Impianto completato.

Fig. 9. Frattura instabile.

Fig. 10. Frattura instabile stabilizzata con la reinserzione del piccolo trocantere.

Fig. 11. Analisi TAC 3D con evidenziazione del callo osseo a 60 gg.

obesi e nelle fratture scomposte, particolarmente elastico (viti lunghe e placca cortissima) particolarmente robusto e assolutamente rispettoso del muro laterale delle inserzioni glutee e del canale midollare femorale. Inoltre consente con la piccola incisione di reinserire il piccolo trocantere, trasformando una frattura instabile in una frattura stabile (Figg. 9-10).

Femoroacetabular impingement

Impingement femoro-acetabolare

R. Ganz, M. Leunig

INTRODUCTION

Femoroacetabular impingement is a new concept of the onset of osteoarthritis of the human hip joint. The pathomechanism is based on rather minor abnormalities of the proximal end of the femur and of the acetabulum. Only after substantial damage of the acetabular cartilage, the process extends to the cartilage of the femoral head. High demands on hip mobility as well as velocity and force of the critical mouvements play an important role in this process of cartilage destruction. Most frequent localisation of impingement is the antero-superior area of the joint, most critical motion is forced internal rotation in flexion of the hip.

The impingement concept has precursors. Already 1891 described Bertaux [1] a saddel-like contour of the antero-lateral head-neck junction, partially covered by cartilage. Poirier [2] interpreted it as a consequence of chronic impact against the corresponding acetabular rim and named it "emprinte iliaque", while Fick [3] clearly voted against such an explanation. Mikulicz [4] was the first to describe 1903 a technique to remove impinging bone from the femoral neck, a technique which was later taken over by Vulpius and Stoffel [5] as well as by Herndon et al. [6]

In 1911 Preisser [7] published his clinical observation that hips with limited internal rotation showed a tendency to later developing osteoarthritis.Between 1960 and 1980 Murray [8], Solomon et al. [9], Harris [10] and Stuhlberg [11] described a rather striking relation between small deformities of the proximal femur and early osteoarthritis of the hip, but could not offer an explanation. In the german speaking literature the term "prearthrotic deformity" was used for such mild deformities. Goodman et al. [12] reinforced such understanding by his observations with a collection of skeletons in which so called silent slip deformities showed a high incidence of advanced osteoarthritis. Raab [13] was the first to use the term impingement when he described the metaphyseal contact of the proximal femur with the acetabular cartilage in a computer modeling of different degrees of epiphyseal slippage in SCFE. Our own confrontation with the subject goes back to the early 90's when we observed impingement in femoral neck fractures healed in retrotilt [14]. Confirmation of the impingement concept however [15], was only possibile with surgical dislocation of the hip without the risk for avascular necrosis [16 17]. After some slow begining the impingement concept is today an integral and accepted part of the overall understanding of the pathophysiology of osteoarthritis of the hip [18] .

Orthopaedic Department, University of Bern, Switzerland, Hip Unit, Schulthess Clinic Zurich, Switzerland

CONCEPT OF FEMOROACETABULAR IMPINGEMENT

Femoroacetabular impingement (FAI) is not a disease per se but rather a pathomechanical process by which a hip can fail. A variety of of abnormalities of the bony acetabulum and/or femur combined with terminal and/or rigorous hip motion can lead to repetitive collisions that damage the soft tissue structures at the acetabular rim. Today evidence has emerged sugesting that motion of such a hip and consequently FAI may instigate osteoarthritis (OA) of the hip rather than axial loading as believed before.

Two distinct types of FAI have been identified (Fig. 1). The first is characterizedby the linear impact of the acetabular rim against the head-neck junction in a local (acetabular retroversion) or global (protrusio) overcoverage of the acetabulum; it is therefore named pincer FAI. The second type occurs with the jamming of a non-spherical extension of the femoral head into the acetabular cavity; it is therefore namend cam FAI [15]. Both morphologies are frequent and often combined, reaching 25 % in young males and 50% when internal rotation of the hip in flexion is reduced [19].

The concept of FAI applies to both the subtle and larger deformities of the acetabular and femoral side, compromising the clearance of the hip. The described damages produced by impingement are early stages of an extensive, generalized arthritic process of the joint. Hips with cam FAI fail toward an antero-superior

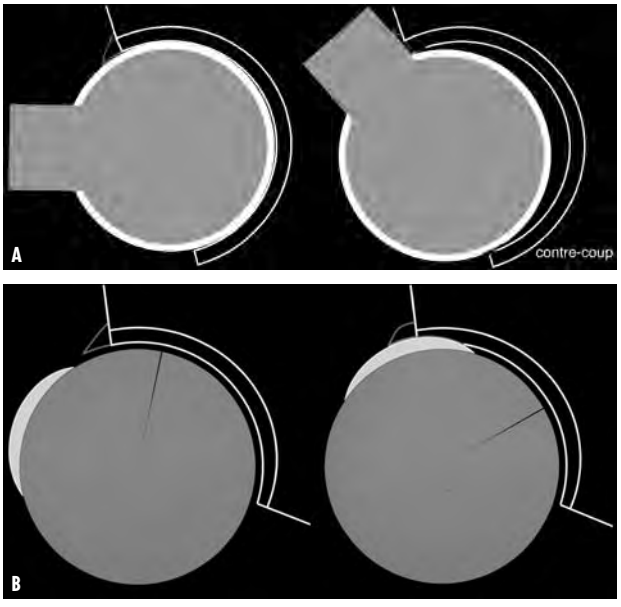

Fig. 1.

OA, while hips with pincer FAI fail toward a postero-inferior or central OA.

TREATMENT ASPECTS

While classic procedures to preserve the native hip, such as intertrochanteric and pelvic osteotomies continue to have an indication, new and powerful techniques have emerged. Increased knowledge of the femoral head perfusion but also the new understanding about the onset of OA of the hip played a pivotal role in the development of such procedures. Beyond this, the impingement concept has served as stimulus to move hip arthroscopy from a diagnostic to a science based interventional procedure with increasing indication [20]. In contrast to the older, mostly extracapsular interventions, the new approaches are intracapsular and allow at this level more direct corrections. With regard to FAI the acetabular deformity is treated with trimming of the overcoverage includine refixation of the labrum whenever possibile; on the femoral side osteochondroplasty of the deformed head neck junction is performed. While today isolated impingements can be treated using arthroscopy, the more complex deformities continue to be an indication for open execution using sugical hip dislocation, eventually combining it with additional osteotomies.

REFERENCES

1 Bertaux Th-A. *L'humérus et le fémur. Considérés dans les espèces, dans les races humaines selon le sexe et selon l'age*. Thèse, Bigot Frères, Lille 1891.

2 Poirier P. *Traité d'anatomie humaine*. Vol 1, *Embryologie* (Prenant A.) *Ostéologie et Arthologie* (Poirier P) et al. Masson, Paris, 1899, p. 516-26.

3 Fick R. *Handbuch der Anatomie und Mechanik der Gelenke. Erster Teil: Anatomie der Gelenke*. Gustav Fischer Verlag, Jena 1904; p. 318.

4 Von Mikulicz J. In: Von Bergmann E, Von Bruns P, Von Mikulicz J, *Handbuch der praktischen Chirurgie, Bd IV Chirurgie der Extremitäten*. Ferdinand Enke Verlag Stuttgart, 1903; p. 601.

5 Vulpius O, Stoffel A. *Orthopädische Operationslehre, 3. Aufl*. Ferdinand Enke Verlag Stuttgart 1924, p. 402.

6 Heyman CH, Herndon CH, Strong JM. *Slipped femoral epiphysis with severe displacement*. J Bone Joint Surg 1957;39A:293-303.

7 Preiser G. *Statische Gelenkerkrankungen*. Ferdinand Enke Verlag, Stuttgart. 1911; p. 78.

8 Murray RO. *The etiology of primary osteoarthritis of the hip*. Br J Radiol 1965;38:810-24.

9 Solomon L, Beighton P. *Osteoarthrosis of the hip and ist relationship to preexisting deformity in an African population*. J Bone Joint Surg 1973;55B: 216-7.

10 Harris WH. *Etiology of osteoarthritis of the hip*. Clin Orthop Relat Res 1986;213:20-33.

11 Stuhlberg SD. *Unrecognized childhood hip disease: a major cause of idiopathic osteoarthritis of the hip*. In: Cordell LD, Harris WH, Ramsey PL, McEwen GD, eds. *The Hip: Proceedings of the third Open Scientific Meeting of the Hip Society*. St Louis, MO: CV Mosby 1975;212-8.

12 Goodman DA, Feighan JE, Smith AD, et al. *Subclinical slipped capital femoral epiphysis. Relationship to osteoarhrosis of the hip*. J Bone Joint Surg 1997;79A:1489-97.

13 Rab GT. *The geometry of slipped capital femoral epiphysis: implications for movement, impingement and corrective osteotomy*. J Pediatr Orthop 1999;19:419-24.

14 Ganz R, Bamert P, Hausner P, et al. *Zervikoazetabuläres Impingement nach Schenkelhalsfraktur*. Unfallchirurg 1991;94:172-5.

15 Ganz R, Parvizi J, Beck M, et al. *Femoroacetabular Impingement. A Cause for Osteoarthritis of the Hip*. CORR 2003;417:112-20.

16 Gautier E, Ganz K, Krügel N, et al. *Anatomy of the medial femoral circumflex artery and its surgical implications*. J Bone Joint Surg 2000;82-B:679-83.

17 Ganz R, Gill TJ, Gautier E, et al. *Safe Surgical dislocation of the adult hip*. J Bone Joint Surg 2001;83-B:1119-24.

18 Ganz R, Leunig M, Leunig-Ganz K, eta l. *The Etiology of Osteoarthritis of the Hip. An Integrated Concept*. Clin Orthop Relat Res 2008;466:264-72.

19 Reichenbach S, Jüni P, Werlen S, et al. *Prevalence of non-spherical extension of femoral head on Hip MRI in a Swiss Male Population: A Cross-sectional study*. Arthritis Care & Research. In press.

20 Philippon MJ, Stubbs AJ, Schenker ML, et al. *Arthroscopic Management of Femoroacetabular Impingement. Osteoplasty Technique and Literature Review*. Amer J Sports Med 2007;35:1571-80.

Vantaggi della modularità del collo negli steli femorali

A. Toni, F. Traina, I. Frakulli, C.N. Abati, L. d'Uva, A. Sudanese, P.P. Calderoni, M. De Fine

RIASSUNTO

Ancora oggi nella maggior parte dei casi la sostituzione protesica dell'anca viene realizzata per mezzo di steli femorali monoblocco i quali prevedono un incremento dell'off-set femorale all'aumentare delle dimensioni dello stelo stesso. Per questo motivo è stato dimostrato che questi steli sono in grado di ricostruire correttamente l'off-set dell'anca nel 33% dei casi. L'off-set influisce sulla forza dei muscoli abduttori dell'anca, i quali svolgono una fondamentale azione stabilizzatrice sul bacino necessaria per una deambulazione corretta. L'introduzione di protesi modulari ha permesso al chirurgo di modificare intraoperatoriamente la geometria articolare al fine di ripristinare una biomeccanica corretta. I colli modulari rappresentano un'alternativa vantaggiosa rispetto all'uso dei tradizionali steli monoblocco poiché semplificano la procedura chirurgica, permettendo al chirurgo di correggere off-set e dismetria indipendentemente dalla taglia dello stelo prescelta. Una volta impiantati il cotile e lo stelo definitivi il chirurgo, guidato dalla pianificazione preoperatoria, può testare il sistema modulare che meglio ricostruisce la biomeccanica articolare valutando la stabilità dell'impianto e la dismetria. Nella nostra esperienza, basata sull'impianto di 5025 protesi con collo modulare, l'utilizzo della modularità ha permesso di ridurre il tasso di lussazioni in assoluto (0,08%) ed il rapporto femmine:maschi (2:1). I vantaggi dei sistemi modulari sono molto importanti nei pazienti affetti da artrosi primaria dell'anca ma risultano fondamentali nei casi di artrosi secondaria, laddove spesso l'anatomia è gravemente alterata. L'adeguato ripristino della cinematica articolare determina una maggiore stabilità dell'impianto, riduce le possibilità di fallimento e, migliorando l'efficienza dei muscoli abduttori, migliora i risultati clinici della chirurgia protesica.

Parole chiave: colli modulari, protesi d'anca, off-set femorale

SUMMARY

In most cases total hip replacement is performed using monoblock prostheses, which provide an increasing femoral off-set as the size of the stem increases. The off-set directly affects hip abductors lever arm, which is important for a proper gait.

Modular neck prostheses allowed the surgeon to intraoperatively modify the articular kinematics in order to restore the proper hip biomechanics. Modular neck prostheses represent an advantageous alternative in comparison with monoblock prostheses because they simplify the surgical procedure and allow the surgeon to correct off-set and leg length regardless the size of the stem chosen. Once the definitive cup and stem have been implanted, the surgeon, as previously planned, can choose the better modular system in order to recover hip biomechanics and to achieve implant stability and an equal leg length. In our experience, based on 5025 modular neck prostheses, modularity allowed to reduce the dislocation rate (0,08%) and its female:male ratio (2:1).
Although useful in cases of primary osteoarthritis of the hip, modular necks are much more useful in cases of secondary osteoarthritis of the hip, when the anatomy is severely distorted. The proper reconstruction of hip kinematics increases implant stability, reduces the likelihood of implant failure and, increasing the efficacy of hip abductors, improves the outcomes of hip replacement surgery.

Key words: modular necks, total hip replacement, femoral off-set

Prima Divisione di Ortopedia e Traumatologia, Istituti Ortopedici Rizzoli, Bologna

Indirizzo per la corrispondenza:
Francesco Traina, Istituti Ortopedici Rizzoli, Laboratorio di Tecnologia Medica, Prima Divisione di Ortopedia e Traumatologia, Via di Barbiano 1/10, 40136 Bologna. Fax +39 051 6366863. E-mail: traina@tecno.ior.it

Nella maggior parte dei casi la sostituzione protesica dell'anca viene realizzata per mezzo di steli femorali monoblocco. La caratteristica di questi steli è che l'angolo cervico-diafisario e la lunghezza del collo protesico hanno un valore fisso per ogni taglia dello stelo. L'angolo cervico-diafisario è, insieme alle dimensioni del femore, il fattore principale nella determinazione dell'off-set femorale. L'off-set femorale, definito come la distanza perpendicolare tra il centro della testa femorale e l'asse longitudinale della diafisi femorale [1], è un parametro fondamentale nella cinematica dell'anca. L'incremento di questo valore determina un incremento del braccio di leva e della forza dei muscoli abduttori dell'anca [2]. La funzione principale dei muscoli abduttori dell'anca consiste nel controbilanciare la forza peso al fine di mantenere l'equilibrio del bacino durante l'appoggio monopodalico [3]. Il braccio di leva della forza peso, identificato nella distanza che esiste tra il baricentro corporeo (localizzato al davanti della seconda vertebra sacrale) ed il centro di rotazione dell'anca, è notevolmente maggiore rispetto al braccio di leva dei muscoli abduttori dell'anca, definito come la distanza perpendicolare tra il centro di rotazione dell'anca ed una linea che partendo dalla spina iliaca antero-superiore passa tangente al grande trocantere. Per questa ragione la forza che i muscoli abduttori devono sviluppare per mantenere l'equilibrio del bacino può arrivare ad essere 3-4 volte il peso del paziente [4 5] (Fig. 1). L'aumento del braccio di leva degli abduttori, riducendo la forza richiesta a questi muscoli per svolgere la loro azione stabilizzatrice sul bacino, si traduce in una riduzione della forza complessiva di

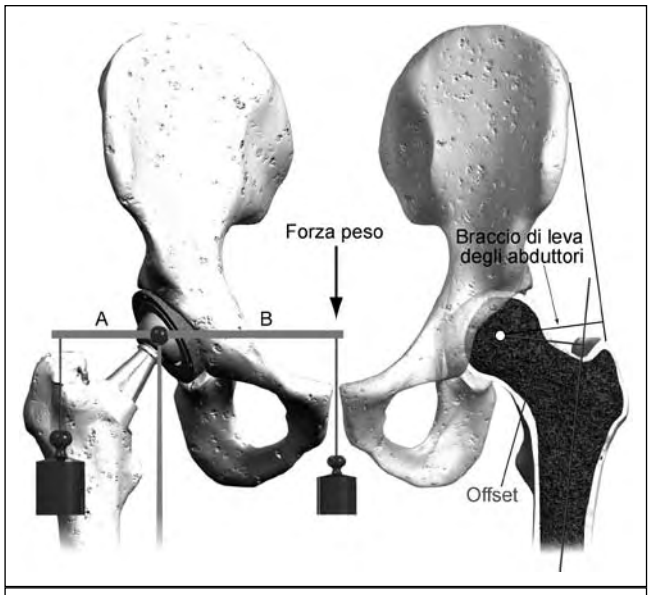

Fig. 1. Anca sinistra: rappresentazione grafica dell'off-set femorale e del braccio di leva dei muscoli abduttori dell'anca. Anca destra: rappresentazione grafica delle forze che agiscono sull'anca: per stabilizzare il bacino i muscoli abduttori devono esercitare una forza molto superiore rispetto alla forza peso a causa del braccio di leva (A) più corto rispetto a quello della forza peso (B).

reazione articolare ed in una ridotta usura delle superfici articolari in polietilene [6]. Se i muscoli abduttori dell'anca sono costretti a lavorare in condizioni meccaniche svantaggiose si realizza il quadro della zoppìa da insufficienza glutea, che determina dolori periarticolari, facile affaticabilità ed aumento degli stress meccanici sull'impianto protesico.

Il valore normale dell'off-set femorale, studiato in numerosi lavori radiografici, presenta un intervallo di variabilità piuttosto ampio (23-55 mm [2]; 36-56 mm [7]; 32-56 mm [6], 33,4-44,1 mm [8]).

Gli steli femorali monoblocco prevedono un incremento dell'off-set femorale all'aumentare delle dimensioni dello stelo stesso. A causa di questa peculiarità gli steli monoblocco consentono al chirurgo solo piccole modificazioni della geometria articolare, possibili mediante l'impiego di testine modulari di differente lunghezza. Tuttavia, le variazioni dell'off-set così ottenute si associano a concomitanti variazioni della lunghezza dell'arto, cosicché al chirurgo viene preclusa la possibilità di agire in maniera indipendente sull'off-set e sulla dismetria. Lo stelo femorale monoblocco appare incapace di garantire un accurata ricostruzione dell'anatomia articolare, infatti Massin e colleghi [9] hanno messo in evidenza come questa tipologia di stelo sia in grado di ripristinare un off-set adeguato solo nel 33% dei casi.

Le evidenti limitazioni degli steli monoblocco sono probabilmente legate all'ampia variabilità dell'angolo cervico-diafisario (105,7-154,5°) [10] ed alle rilevanti differenze riscontrate tra maschi e femmine nella morfologia e nelle dimensioni del femore: nelle donne la diafisi femorale è più stretta, l'off-set è minore e l'antiversione femorale è incrementata [11-14].

L'introduzione di protesi modulari ha permesso al chirurgo di modificare intraoperatoriamente la geometria articolare allo scopo di riuscire a ripristinare una biomeccanica corretta. La modularità nelle protesi da primo impianto è stata sviluppata secondo linee progettuali differenti. Una prima tipologia di protesi modulare prevede una intercambiabilità della parte prossimale metafisaria dello stelo [15]. Questo genere di protesi deriva concettualmente da protesi da revisione, prevede la fissazione diafisaria dello stelo e richiede una tecnica chirurgica dedicata. Un secondo tipo di protesi modulari permette invece l'intercambiabilità del solo collo, che si accoppia allo stelo per mezzo di un cono morse. Questo secondo tipo di protesi modulare, derivando concettualmente da protesi da primo impianto, richiede una tecnica chirurgica identica a quella usata per impiantare steli monoblocco. Una volta impiantate le componenti protesiche definitive, utilizzando colli modulari e testine di prova si effettuano tests di stabilità dell'impianto e si verifica la dismetria, quindi si riduce la protesi con il collo e la testina definitive prescelte.

Abbiamo cominciato ad impiegare quest'ultimo tipo di protesi modulari a partire dal 1995.

Il sistema protesico utilizzato (AncA Fit, Wright, USA) era caratterizzato dalla presenza di colli modulari con tre off-set differenti (varo, valgo, standard), per ognuno dei quali erano disponibili 2 lunghezze (corto, lungo). Per il collo standard erano inoltre disponibili 2 varianti di anti/retroversione (8°, 15°). Ulteriori possibilità di modificare la geometria articolare erano riservate all'utilizzo delle tradizionali testine modulari. Il vantaggio di questo tipo di modularità risiedeva nel fatto che le modificazioni dell'off-set e della lunghezza dell'arto erano rese indipendenti dalla taglia dello stelo femorale scelto (Fig. 2). La maggiore efficacia di questo sistema modulare rispetto ai tradizionali steli monoblocco in termini di ricostruzione dell'off-set femorale è stata dimostrata da Sakai e colleghi [16].

In un altro studio [17] condotto su oltre 2000 protesi d'anca è stato evidenziato come l'utilizzo di questa modularità abbia permesso di ricostituire l'anatomia articolare tenendo conto delle differenze anatomiche tra maschi e femmine. Sempre in questo studio è stato riscontrato una importante riduzione del rapporto femmine:maschi nel tasso di lussazioni protesiche (2:1 in ragione del rapporto di 4:1 tradizionalmente riportato in letteratura) da ricondursi al più accu-

Fig. 2. Una protesi monoblocco determina necessariamente un incremento dell'off-set all'aumentare delle dimensioni dello stelo, mentre utilizzando protesi modulari l'off-set può essere modificato in maniera indipendente dalla taglia dello stelo.

rato ripristino della biomeccanica dell'anca. È stato inoltre dimostrato come l'impiego di colli modulari sia in grado di ridurre il tasso di lussazioni rispetto all'uso di steli monoblocco (0,08% per gli steli modulari, 0,46% per gli steli monoblocco) [18].

Il sistema modulare fin qui descritto presenta una fondamentale limitazione, relativa al fatto che una variante anti/retroversa è disponibile solo per il collo standard. Per tale ragione se si rende necessario modificare l'antiversione del sistema protesico impiantato si deve sacrificare la possibilità di modificare l'off-set e, di conseguenza, il braccio di leva degli abduttori. Un nuovo sistema è stato pertanto introdotto, al fine di eliminare gli svantaggi di quello precedente. Il sistema modulare MODULA (Adler Ortho, Italia) accoppia tre off-set differenti (varo, valgo, retto) a tre differenti lunghezze (corto, medio, lungo) prevedendo per ogni collo modulare una variante antiversa, una retta ed una retroversa (Fig. 3). La capacità di modificare intraoperatoriamente l'off-set viene pertanto implementata, mentre l'aggiunta di varianti anti/retroverse dei vari colli è particolarmente utile al fine di evitare problemi di *impingement* legati ad una eccessiva medializzazione e/o antiversione della componente acetabolare ed alla eccessiva antiversione del collo femorale. Se si utilizzano materiali di accoppiamento in ceramica l'*impingement* deve essere accuratamente evitato poiché, determinando fenomeni di sublussazione della testina, può portare alla rottura dell'inserto [19] e, di conseguenza, alla necessità di un intervento di revisione. La maggiore stabilità articolare ottenuta per mezzo dei colli modulari riduce l'incidenza di rotture dell'inserto in ceramica, che risulta essere 4 volte maggiore per steli monoblocco rispetto alle protesi modulari. Considerata l'ampia diffusione di protesi con accoppiamento ceramica-ceramica, si comprende facilmente il ruolo fondamentale di un sistema modulare che consente di modificare intraoperatoriamente l'antiversione del collo protesico.

Le 27 opzioni del sistema MODULA assicurano un range di off-set variabile da 28 mm a 54 mm. Un intervallo così esteso di valori sembra appropriato a ripristinare una corretta anatomia praticamente in tutti i casi possibili.

In uno studio radiografico è stato evidenziato come questo sistema modulare sia in grado di ripristinare un off-set corretto nel 84,8% dei casi contro il 48,5% ottenibile con steli monoblocco, garantendo il recupero dell'eumetria nel 100% dei casi, contro il 42,4% dei casi con steli monoblocco [20].

La nostra esperienza con protesi modulari comprende 2570 protesi AnCA Fit, impiantate tra il 1995 ed il 2005, e 2455 protesi APTA (sistema modulare MODULA), impiantate tra il 2005 ed il 2009. Sulla base di questa ampia esperienza possiamo affermare che la modularità è un'arma formidabile nelle mani del chirurgo ma il suo utilizzo deve essere subordinato, a nostro parere, ad un'attenta pianificazione preoperatoria, sia essa realizzata attraverso il sistema convenzionale del lucido sovrimposto su radiografia oppure per mezzo di più moderni e precisi sistemi di pianificazione computer-assistita. Solo un *planning* accurato può guidare il chirurgo nella scelta delle componenti protesiche, permettendo di fatto il raggiungimento dell'obiettivo per il quale i sistemi modulari sono stati pensati, cioè il corretto ripristino della cinematica articolare dell'anca e l'eliminazione di eventuali differenze di lunghezza degli arti.

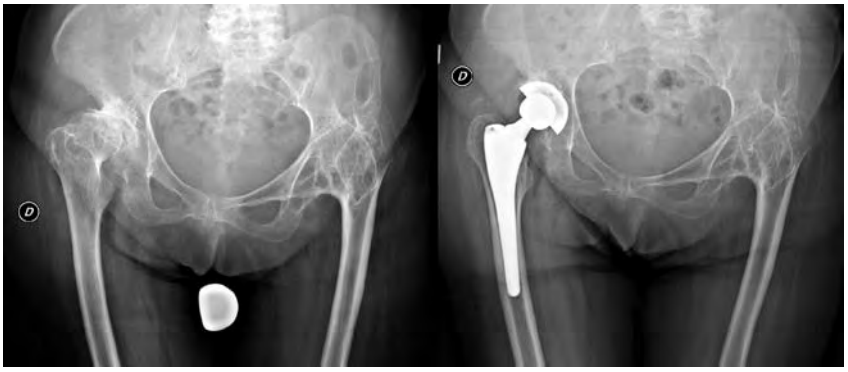

Fig. 3. Artrosi secondaria a displasia congenita dell'anca: utilizzando i colli modulari è stato possibile ripristinare un off-set femorale adeguato e correggere la dismetria.

I vantaggi dei sistemi modulari sono molto importanti nei pazienti affetti da artrosi primaria dell'anca ma risultano fondamentali nei casi di artrosi secondaria, laddove spesso l'anatomia è gravemente alterata (Fig. 3). Il caso emblematico è rappresentato dall'artrosi secondaria a displasia congenita dell'anca, patologia che conduce a modificazioni importanti dell'anatomia femorale, come un incremento dell'antiversione femorale ed una riduzione dell'off-set [21 22], e che determina spesso una notevole dismetria. L'anatomia alterata dei pazienti displasici rende l'intervento di sostituzione protesica particolarmente impegnativo, nonché gravato da una tasso di fallimento superiore alla norma [23]. Nella nostra esperienza i colli modulari si sono dimostrati in grado di ricostruire un off-set femorale ed un braccio di leva dei muscoli abduttori comparabile ai valori di un anca normale anche in pazienti displasici [24]. Inoltre, il tasso di fallimenti e le complicanze riportate sono paragonabili a quello delle protesi su artrosi primaria, il che testimonia l'effetto di semplificazione della procedura chirurgica determinato dall'uso di colli modulari.

Le considerazioni fatte riguardo ai vantaggi derivanti dalla disponibilità di un sistema modulare nel trattamento della displasia congenita dell'anca valgono per tutti gli altri casi di artrosi secondaria dell'anca (malattia di perthes, epifisiolisi, artrosi post-traumatica, ecc.).

Il rischio principale legato all'uso di colli modulari risiede nella possibilità di un cedimento meccanico del collo stesso oppure della giunzione tra collo modulare e stelo. Nel primo sistema modulare da noi impiegato (*Wright medical technology*) il tasso di rottura si attesta sullo 0,027% (35 casi su oltre 130.000 protesi) ed aumentando la lunghezza e l'off-set dei colli questo rischio aumenta. Per rendere affidabile la seconda generazione di colli modulari (Modula, Adler Ortho) come la prima sono state apportate delle modifiche del disegno che prevedono una maggiore lunghezza dell'incastro conico tra stelo e colletto.

In conclusione, i colli modulari rappresentano un'alternativa vantaggiosa rispetto all'uso dei tradizionali steli monoblocco. Infatti, essi semplificano la procedura chirurgica, permettendo al chirurgo

di scegliere la taglia dello stelo che meglio si adatta al femore indipendentemente dalla necessità di correggere off-set e dismetria. Una volta impiantati il cotile e lo stelo definitivi il chirurgo, guidato dalla pianificazione preoperatoria, può testare il sistema modulare che meglio ricostruisce la biomeccanica articolare valutando la stabilità dell'impianto e la dismetria.
L'adeguato ripristino della cinematica articolare determina una maggiore stabilità dell'impianto, riduce le possibilità di fallimento e, migliorando l'efficienza degli abduttori, migliora i risultati clinici della chirurgia protesica.

BIBLIOGRAFIA

[1] Charles MN, Bourne RB, Davey JR, et al. *Soft-tissue balancing of the hip: the role of femoral offset restoration*. Instr Course Lect 2005;54:131-41.

[2] McGrory BJ, Morrey BF, Cahalan TD, et al. *Effect of femoral offset on range of motion and abductor muscle strength after total hip arthroplasty*. J Bone Joint Surg Br 1995;77:865-9.

[3] Lyons K, Perry J, Gronley JK, et al. *Timing and relative intensity of hip extensor and abductor muscle action during level and stair ambulation. An EMG study*. Phys Ther 1983;63:1597-605.

[4] Bergmann G, Deuretzbacher G, Heller M, et al. *Hip contact forces and gait patterns from routine activities*. J Biomech 2001;34:859-71.

[5] Heller MO, Bergmann G, Deuretzbacher G, et al. *Musculo-skeletal loading conditions at the hip during walking and stair climbing*. J Biomech 2001;34:883-93.

[6] Sakalkale DP, Sharkey PF, Eng K, et al. *Effect of femoral component offset on polyethylene wear in total hip arthroplasty*. Clin Orthop Relat Res 2001;388:125-34.

[7] Lindgren JU, Rysavy J. *Restoration of femoral offset during hip replacement. A radiographic cadaver study*. Acta Orthop Scand 1992;63:407-10.

[8] Dolhain P, Tsigaras H, Bourne RB, et al. *The effectiveness of dual offset stems in restoring offset during total hip replacement*. Acta Orthop Belg 2002;68:490-9.

[9] Massin P, Geais L, Astoin E, et al. *The anatomic basis for the concept of lateralized femoral stems: a frontal plane radiographic study of the proximal femur*. J Arthroplasty 2000;15:93-101.

[10] Noble PC, Alexander JW, Lindahl LJ, et al. *The anatomic basis of femoral component design*. Clin Orthop Relat Res 1988;235:148-65.

[11] Kaptoge S, Dalzell N, Loveridge N, et al. *Effects of gender, anthropometric variables, and aging on the evolution of hip strength in men and women aged over 65*. Bone 2003;32:561-70.

[12] Wang SC, Brede C, Lange D, et al. *Gender differences in hip anatomy: possible implications for injury tolerance in frontal collisions*. Annu Proc Assoc Adv Automot Med 2004;48:287-301.

[13] Nieves JW, Formica C, Ruffing J, et al. *Males have larger skeletal size and bone mass than females, despite comparable body size*. J Bone Miner Res 2005;20:529-35.

[14] Sariali E, Mouttet A, Pasquier G, et al. *Three-dimensional hip anatomy in osteoarthritis. Analysis of the femoral offset*. J Arthroplasty 2009;24:990-7.

[15] Buly R. *The S-ROM stem: versatility of stem/sleeve combinations and head options*. Orthopedics 2005;28(Suppl.9):S1025-32.

[16] Sakai T, Sugano N, Ohzono K, et al. *Femoral anteversion, femoral offset, and abductor lever arm after total hip arthroplasty using a modular femoral neck system*. J Orthop Sci 2002;7:62-7.

[17] Traina F, De Clerico M, Biondi F, et al. *Sex differences in hip morphology: is stem modularity effective for total hip replacement?* J Bone Joint Surg Am 2009;91(Suppl.6):121-8.

[18] Traina F, Giardina F, De Fine M, et al. *Protesi d'anca con accoppiamento articolare in ceramica*. G.I.O.T. 2007;33(Suppl.1): S1-4.

[19] Toni A, Traina F, Stea S, et al. *Early diagnosis of ceramic liner fracture. Guidelines based on a twelve-year clinical experience*. J Bone Joint Surg Am 2006;88(Suppl.4):55-63.

[20] Toni A, Traina F, Tassinari E, et al. *Protesi e modularità*. G.I.O.T. 2008;34(Suppl.1): S14-6.

[21] Noble PC, Kamaric E, Sugano N, et al. *Three-dimensional shape of the dysplastic femur: implications for THR*. Clin Orthop Relat Res 2003;417:27-40.

[22] Argenson JN, Flecher X, Parratte S, et al. *Anatomy of the dysplastic hip and consequences for total hip arthroplasty*. Clin Orthop Relat Res 2007;465:40-5.

[23] Thillemann TM, Pedersen AB, Johnsen SP, et al. *Implant survival after primary total hip arthroplasty due to childhood hip disorders: results from the Danish Hip Arthroplasty Registry*. Acta Orthop 2008;79:769-76.

[24] Traina F, De Fine M, Biondi F, et al. *The influence of the centre of rotation on implant survival using a modular stem hip prosthesis*. Int Orthop 2009;33:1513-8.

Artroscopia d'anca

R. Zini, M. De Benedetto, A. Carraro, P. Pirani, M. Occhialini, G. Ponzetto

RIASSUNTO

Nell'ultima decade, il trattamento della patologia dell'anca ha tratto notevole giovamento dal miglioramento delle tecniche artroscopiche e della diagnostica strumentale. Sono numerose le patologie che presentato un'indicazione al trattamento artroscopico. Queste includono in particolar modo la patologia da corpi mobili, la patologia degenerativa, l'impingment femoro-acetabolare, i traumi articolari, le lesioni del labbro, l'osteonecrosi, la patologia sinoviale e del legamento teres, la capsulite adesiva ed il dolore intrattabile da causa sconosciuta. Un tempo alcune di queste patologie, poiché sconosciute, non venivano trattate e solo recentemente hanno riscosso particolare interesse.
Il beneficio della tecnica artroscopica risiede in particolar modo nella scarsa invasività chirurgica consentendo un più rapido ritorno alle attività quotidiane e sportive ed è quindi favorevolmente accettato dal paziente.
A nostro parere le indicazioni al trattamento artroscopico dell'anca avranno nei prossimi anni un ulteriore sviluppo facendo diventare tale tecnica una procedura sempre più conosciuta e diffusa tra i chirurghi ortopedici.

Parole chiave: artroscopia anca, dolore anca, indicazioni

SUMMARY

Over the last decade, the management of hip injuries has dramatically evolved due to the advancement of techniques in arthroscopy and diagnostic tools. The indications for arthroscopic surgery of the hip have been recently broaden, including: loose bodies, degenerative disease, femoroacetabular impinmgement, articular injuries, labral lesions, osteonecrosis, synovial abnormalities, ligamentum teres disease, adhesive capsulitis and intractable hip pain. Many of these conditions were previously unrecognized and consequentially left untreated. Hip arthroscopy being a minimally invasive surgical techniques favors a relatively rapid return to daily as well as sporting activity. We believe that the indications for hip arthroscopy will continue to increase in the near future. It is likely that this approach will soon become a standard procedure performed by an increasing number of orthopedic surgeons.

Key words: hip arthroscopy, hip pain, indications

Indirizzo per la corrispondenza:
Villa Maria Cecilia Hospital. Via Corriera 2, 48010 Cotignola, Ravenna. E-mail: raulzini@aliceposta.it

INTRODUZIONE

L'artroscopia è ormai riconosciuta come la tecnica chirurgica più efficace e meno aggressiva per molteplici patologie articolari; nell'anca, come nelle altre articolazioni che da più tempo vengono trattate in artroscopia, le indicazioni ad un intervento artroscopico sono molteplici e possono comprendere un'ampia gamma di patologie che interessano questa articolazione nel suo complesso, sia a carico del compartimento centrale, l'articolazione coxo-femorale propriamente detta, sia a carico del compartimento periferico, sia a carico delle strutture periarticolari, per le quali è più appropriato il termine di chirurgia endoscopica [1-4].
L'appropriata selezione del paziente è fondamentale per ottenere un outcome favorevole.
L'artrosi avanzata, l'anchilosi, l'obesità, la displasia severa, e le lesioni cutanee concomitanti sono considerate le principali controindicazioni ad un intervento di artroscopia d'anca.

INDICAZIONI

Quando si cerca di classificare le indicazioni, non va sottovalutata la difficoltà ancora presente a raggiungere una precisa diagnosi clinica e strumentale, legata ad una non sempre facile valutazione del quadro sintomatologico ed obiettivo ed ad alla mancanza spesso di un completo e puntuale supporto della diagnostica per immagini.
È per questo motivo che ancora una delle indicazioni più frequenti ad artroscopia dell'anca è la "coxalgia da causa sconosciuta", capitolo in cui vengono inseriti tutti i casi di dolore coxo-femorale ai quali la clinica e la radiologia non sanno dare una risposta; l'artroscopia è inizialmente una procedura diagnostica che consente, nella maggior parte dei casi, di giungere ad una diagnosi definitiva e che viene completata successivamente con la parte chirurgica.
Distingueremo le indicazioni ad una artroscopia dell'anca, sia quelle più frequenti che quelle più rare o meno condivise, suddividendole in base al compartimento interessato:

- patologia del compartimento centrale;
  - patologia del labbro acetabolare;
  - patologia osteo-cartilaginea;
  - patologia degenerativa;
  - patologia sinoviale;
  - patologia traumatica;
  - patologia infettiva;
  - patologia legamentosa;
  - esiti di artroprotesi dell'anca;
  - esiti di M. di Perthes;

- patologia del comportamento periferico;
  - *impingement* femoro-acetabolare;
  - *impingement* da *os acetabularis*;
  - *impingement* in esiti di epifisiolisi;
  - osteofitosi post-traumatica;
  - calcificazioni ed ossificazioni;
- patologia extra-articolare;
  - anca a scatto "interna" ed "esterna";
  - borsite trocanterica;
  - tendinopatie del medio e piccolo gluteo.

PATOLOGIA DEL COMPARTIMENTO CENTRALE

Il compartimento centrale dell'anca, corrisponde all'articolazione coxo-femorale propriamente detta; è uno spazio particolarmente ristretto per le peculiarità di congruenza proprie dell'articolazione tra testa femorale ed acetabolo, per cui vi è assoluta necessità di una distrazione articolare per potere introdurre gli strumenti artroscopici ed eseguire qualsiasi atto chirurgico.
Possono essere visualizzate, diagnosticate e trattate patologie a carico della testa femorale, dell'acetabolo, del labbro acetabolare che contorna l'acetabolo stesso, del legamento rotondo (o legamento teres), della *fovea capitis*, di parte della capsula articolare.
Le patologie dell'articolazione coxo-femorale che trovano indicazione ad una artroscopia operativa dell'anca sono molteplici e possono essere distinte e classificate in diversi gruppi, che verranno di seguito trattati.

PATOLOGIA LABRALE

Le lesioni del labbro acetabolare sono una delle più frequenti indicazioni ad artroscopia dell'anca.
La genesi può essere traumatica, conseguente a trauma distorsivo dell'anca, o degenerativa, conseguente a microtraumi, spesso in presenza di fattori congeniti predisponenti di tipo displasico.
Byrd riferisce che il 61% degli sportivi da lui sottoposti ad artroscopia dell'anca presentavano una lesione del labbro acetabolare e che nel 55% dei casi le lesioni labrali erano associate a lesione cartilaginea [5].
Il segno clinico principale, patognomonico per una rottura del labbro acetabolare, è il cosiddetto segno "C", che localizza la sede del dolore in una ipotetica area circolare che circonda dal davanti all'indietro la regione peritrocanterica.
L'artroscopia consente una precisa e completa valutazione del labbro acetabolare e delle sue lesioni che, come abbiamo già specificato, possono avere differenti caratteristiche, potendo essere traumatiche, microtraumatiche e degenerative.
In maniera simile ad un menisco del ginocchio, il labbro puo' presentare lesioni parziali con aspetto radiale o a flap, lesioni longitudinali più o meno estese fino a lesioni tipo manico di secchio, oppure lesioni degenerative di varia entità fino a quadri di grave usura del labbro acetabolare stesso.
La classificazione di Lage [6] distingue le lesioni labrali in: flap radiali (56,8%), fibrillazioni radiali (21,6%), longitudinali periferiche (16,2%), instabili (5,4%).

Il trattamento artroscopico comprende diverse tecniche chirurgiche: exeresi parziale e *debridment*.
La regolarizzazione può essere eseguita con strumenti manuali tipo basket, motorizzato o radiofrequenze: l'intervento mira a rimuovere solo la parte lesionata del labbro ed a regolarizzare la lesione creando una stabile area di transizione.
Sutura e reinserzione con ancorette: sono tecniche ancora troppo recenti per avere un sufficiente follow-up clinico; Kelly riferisce il 67% di successi a 6 mesi e sottolinea come la preservazione del labbro acetabolare possa mantenere la normale funzione dell'anca e prevenire lo sviluppo di una artrosi precoce [7]; trattandosi di tecniche estremamente conservative andrebbero sempre preferite alle più comuni exeresi, quando ovviamente la lesione lo consenta.

PATOLOGIA OSTEO-CARTILAGINEA

È un vasto capitolo che comprende diverse patologie che possono interessare in vario modo la cartilagine che riveste l'articolazione, nei versanti acetabolari e femorale, e l'osso sub-condrale.
Le indicazioni più frequenti comprendono la patologia da corpi mobili e le condropatie. Più discussa è l'indicazione nell'osteonecrosi.

CORPI MOBILI

L'asportazione di un corpo mobile osteo-condrale (Fig. 1) è l'indicazione classica dell'artroscopia di ogni articolazione e nell'anca è particolarmente rilevante il vantaggio di poterla eseguire senza un'artrotomia.
Corpi mobili possono essere la conseguenza di un evento traumatico ad alta energia con frattura-lussazione dell'anca, oppure essere dovuti a distacchi osteocondrali della testa femorale più spesso conseguenti a traumi a bassa energia.
Nell'anca artrosica, oltre alle manifestazioni patologiche di tipo cartilagineo e sinoviale possono essere presenti corpi mobili di varie dimensioni.

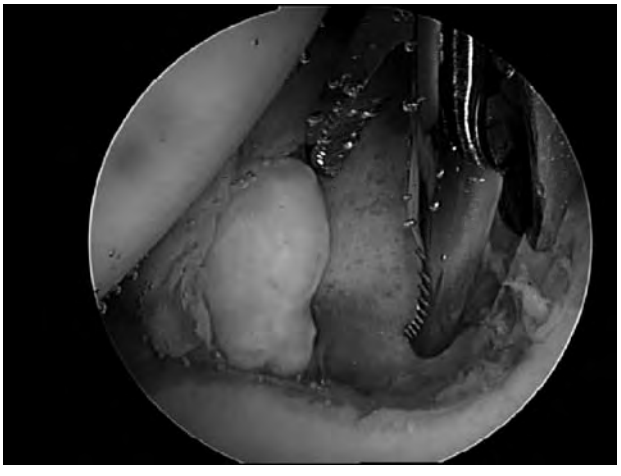

Fig 1. Asportazione di corpo mobile.

La presenza di corpi mobili numerosi e di varie dimensioni si configura nella condromatosi sinoviale primitiva.
Nella maggior parte dei casi il corpo mobile isolato è ben visibile ed è facile la sua rimozione; si localizza generalmente a livello della fovea interponendosi tra testa femorale ed acetabolo; in rari casi può essere indovato tra il tessuto sinoviale della fovea ed essere di difficile ritrovamento.

CONDROPATIE

Le condropatie dell'acetabolo e della testa femorale sono evenienza patologica piuttosto frequente e possono avere un adeguato trattamento per via artroscopica, ovviamente con una corretta selezione dei casi.
L'artroscopia consente una completa valutazione della superficie cartilaginea dell'acetabolo ed una buona esplorazione di quasi tutta la cartilagine della testa femorale.
Dal punto di vista diagnostico l'artroscopia è certamente il migliore metodo per valutare la cartilagine e classificare le sue condizioni patologiche.
Possono essere utilizzate anche nell'anca le classificazioni delle lesioni cartilaginee utilizzate nelle altre articolazioni; quella attualmente più seguita è la classificazione della ICRS (*International Cartilage Repair Society*) che divide le lesioni cartilaginee in 4 gradi e che tiene conto delle dimensioni della lesione, della profondità della lesione stessa e dell'interessamento dell'osso sub condrale.
Questa classificazione consente di comprendere bene il limite sfumato tra lesione cartilaginea isolata e condropatia in quadro di degenerazione articolare ed introduce al problema dell'importanza di graduare l'evoluzione artrosica per potere comprendere fino a che punto può essere utile un trattamento artroscopico.
Il trattamento artroscopico potrà essere utile solo in casi selezionati, nei quali non vi sia ancora un'evoluzione troppo avanzata del processo degenerativo.
L'esplorazione articolare consente di valutare visivamente e palpatoriamente le caratteristiche delle lesioni cartilaginee, isolate o meno, e di comprendere quale sia complessivamente il grado di degenerazione articolare.
Nelle lesioni cartilaginee che presentano una soluzione di continuo della superficie articolare, interessando in parte o tutto lo spessore della cartilagine (gradi 2, 3, 4 ICRS), sono utili tecniche che permettano una stabilizzazione della lesione, con regolarizzazione della superficie, asportazione dei frammenti cartilaginei instabili e stimolazione, se necessaria, dell'osso subcondrale (*shaving*).
Nei casi in cui vi sia un profondo danno cartilagineo con osso subcondrale esposto e sclerotico è necessario procedere ad una stimolazione dell'osso subcondrale mediante la tecnica delle microfratture.
In casi di lesione isolata, in pazienti giovani, dopo fallimento delle precedenti tecniche potrebbe essere indicato un intervento di ricostruzione cartilaginea mediante trapianto di condrociti autologhi.

OSTEONECROSI

La necrosi avascolare della testa femorale è indicazione controversa ad una artroscopia dell'anca.
Per anni è stata considerata una controindicazione ad una artroscopia dell'anca; McCarthy ancora recentemente la pone tra le controindicazioni [8]; da qualche anno sono comparsi in letteratura articoli che sottolineano invece l'importanza dell'artroscopia nelle diverse fasi di questa patologia.
La artroscopia può essere di grande aiuto per stadiare l'evoluzione dell'osteonecrosi e dà una più precisa valutazione rispetto ai quadri radiografici ed RMN [8 9].
Byrd [11] pone indicazione elettiva ad artroscopia nel gradi IV (post-collasso) per asportazione dei frammenti distaccati, *debridment* delle lesioni labrali associate, eventuale assistenza a perforazioni retrograde.
In definitiva esiste una corretta indicazione ad artroscopia nell'osteonecrosi nelle diverse fasi della malattia; in tutte le fasi l'artroscopia può essere determinante per studiare l'evoluzione dell'osteonecrosi ed identificare e trattare le lesioni articolari associate soprattutto lesioni labrali e cartilaginee, che determinano spesso la maggior parte dei sintomi; nelle fasi precoci è utile per assistenza a tecniche di perforazione retrograda; nelle fasi tardive (stage IV) è indicata per rimozione di frammenti osteocartilaginei distaccati e debridment delle lesioni.

PATOLOGIA DEGENERATIVA

La coxartrosi è statisticamente la causa principale di coxalgia, e presenta una notevolissima diffusione epidemiologica.
Il ruolo dell'artroscopia nella coxartrosi è discusso ed ancora non ben definito.
È ormai certo che il trattamento artroscopico possa condurre ad un vantaggio clinico e quindi abbia corretta indicazione in casi di coxartrosi iniziale, in pazienti giovani, con quadro radiografico non avanzato, con insorgenza relativamente breve dei sintomi e che non traggano vantaggio dal trattamento conservativo.
Una volta ben selezionati i casi da trattare in artroscopia, bisogna dare ampia importanza alla fase esplorativa e diagnostica dell'artroscopia, che ben definisce le patologie articolari e spesso, purtroppo, ci fa riscontrare manifestazioni degenerative articolari di gran lunga maggiori di quelle ipotizzate sulla base del quadro radiografico e clinico.
Il quadro anatomo-patologico di una anca artrosica è complesso e si compone di diversi aspetti patologici: oltre alla patologia degenerativa della cartilagine già descritta nel precedenti paragrafi, vi possono essere corpi mobili, lesioni degenerative del labbro acetabolare, osteofitosi acetabolare o della testa femorale, sinoviti croniche.
Il trattamento artroscopico consiste in una serie di procedure combinate con rimozione dei corpi mobili, regolarizzazione del labbro acetabolare, exeresi degli osteofiti più voluminosi, sinoviectomia sub-totale con radiofrequenze, *shaving* o microfratture a livello delle principali aree di condropatia.
Va sottolineato come il *debridment* articolare non debba essere troppo aggressivo e come i vantaggi realmente ottenuti nel primo post-operatorio non si mantengano nelle valutazioni a più lungo follow-up; queste considerazioni inducono ad una notevole selezione dei casi da trattare in artroscopia ed ad una limitazione rigorosa delle indicazioni.

PATOLOGIA SINOVIALE

L'artroscopia ha specifica indicazione nella patologia sinoviale dell'anca, come peraltro in tutte le altre articolazioni; la tecnica artroscopica ci fa infatti valutare meglio di ogni altra metodica la patologia presente, permette di eseguire un prelievo bioptico che generalmente dirime i dubbi diagnostici, consente una selettiva sinoviectomia.
La patologia sinoviale dell'anca che può essere trattata artroscopicamente comprende le sinoviti croniche aspecifiche, le sinoviti di interesse reumatologico, in casi di artrite reumatoide o artrite psoriasica, le sinoviti villo-nodulari pigmentose e la condromatosi sinoviale.
In presenza di una patologia sinoviale l'esame artroscopico consente una immediata valutazione macroscopica del problema sinoviale e può condurre ad una precisa inquadratura diagnostica successiva grazie alla possibilità di un prelievo bioptico e di una sicura diagnosi istologica.

SINOVITE

La sinovite può essere focale o diffusa; la sinovite focale è generalmente localizzata a livello del pulvinar e determina un ispessimento ipertrofico del tessuto sinoviale che si presenta particolarmente vascolarizzato; vi può essere una flogosi articolare importante per cui la visione potrà essere inizialmente meno limpida per presenza di un liquido sinoviale torbido.
La sinovite diffusa interessa tutti i distretti capsulari sia a livello dello spazio articolare, sia a livello del compartimento periferico; si tratta di quadri correlati a malattie di pertinenza reumatologica, tra le quali la più diffusa è la artrite reumatoide; le peculiarità del danno sinoviale nella artrite reumatoide sono tali da rendere facile una diagnosi ispettiva; i villi sono iperplastici, di colorito biancastro con aspetto cremoso, tanto da assomigliare a chicchi di riso, e presentano frequenti aree iperemiche.

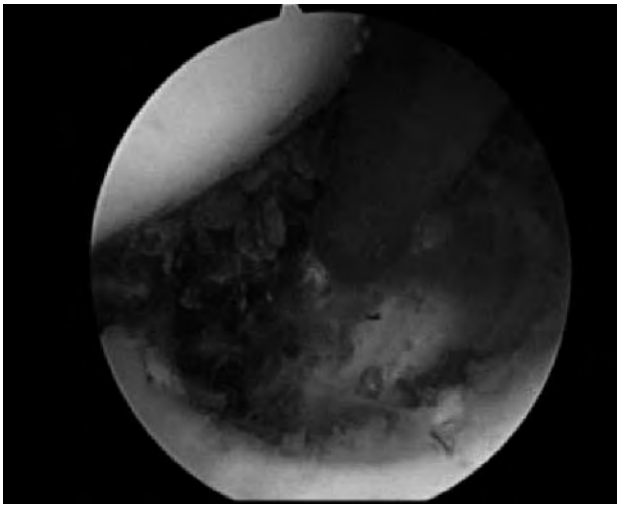

Fig. 2. Sinovite villo-nodulare pigmentosa.

SINOVITE VILLO-NODULARE PIGMENTOSA

La sinovite villo-nodulare pigmentosa è malattia abbastanza rara nell'anca; la diagnosi ispettiva è molto facile viste le caratteristiche del tessuto sinoviale che si presenta iperplastico, papillare, brunastro; vi è spesso versamento siero-ematico con visione artroscopica poco chiara che migliora con il lavaggio articolare e con la sinoviectomia con radiofrequenze (Fig. 2).
Il trattamento artroscopico consiste in una sinoviectomia il più possibile allargata che, peraltro, in rapporto alle caratteristiche di estensione e diffusione della malattia, difficilmente può essere totale; conviene utilizzare lame del motorizzato piuttosto aggressive, quali il sinoviator che essendo dentata consente una più rapida ablazione del tessuto sinoviale; fondamentale è anche l'uso delle radiofrequenze che consentono di completare la sinoviectomia e cauterizzare il tessuto sinoviale per evitare una possibile recidiva; è opportuno utilizzare sempre la tecnica a 3 portali (Fig. 3), utilizzando gli strumenti attraverso i portali anteriore, antero-laterale e postero-laterale.

Fig. 3. Portali artroscopici.

CONDROMATOSI SINOVIALE

La condromatosi è una malattia sinoviale consistente in neoformazione di cartilagine ialina nello spessore della membrana sinoviale articolare oppure a livello delle guaine tendinee; pur essendo affezione piuttosto rara, è nell'anca relativamente frequente e determina intensa coxalgia, scroscio articolare, episodi di blocco articolare, complessiva rigidità articolare [12 13].
I corpi mobili sono numerosi e generalmente abbastanza voluminosi, di dimensioni variabili da un grano di pepe ad una ciliegia; sono lucenti bianchi, ricoperti di cartilagine, lisci o bernoccoluti e possono presentarsi singoli o conglomerati a formare dei cluster (Fig. 4).
Si distinguono, nell'ambito della stessa malattia, due forme, caratterizzate da diverso aspetto dei corpi mobili; nelle forme classiche ed ormai cronicizzate sono presenti numerosi corpi mobili quali quelli descritti che si localizzano soprattutto nel compartimento periferico; nelle forme più recenti, in cui non è ancora avvenuta la ossificazione dei noduli, i corpi mobili sono molto piccoli, numerosissimi, relativamente molli, di aspetto cartilagineo translucido; sono raccolti in grandissima quantità nel compartimento periferico, ma sono presenti in numero elevato anche nel compartimento centrale dell'anca; la membrana sinoviale appare ispessita, cosparsa di noduli in formazione, affioranti o peduncolati.
La diagnosi radiologica è molto semplice nei casi cronici con corpi mobili ossificati, ma molto difficile ed insidiosa nelle forme più recenti se i noduli non sono ancora calcificati.

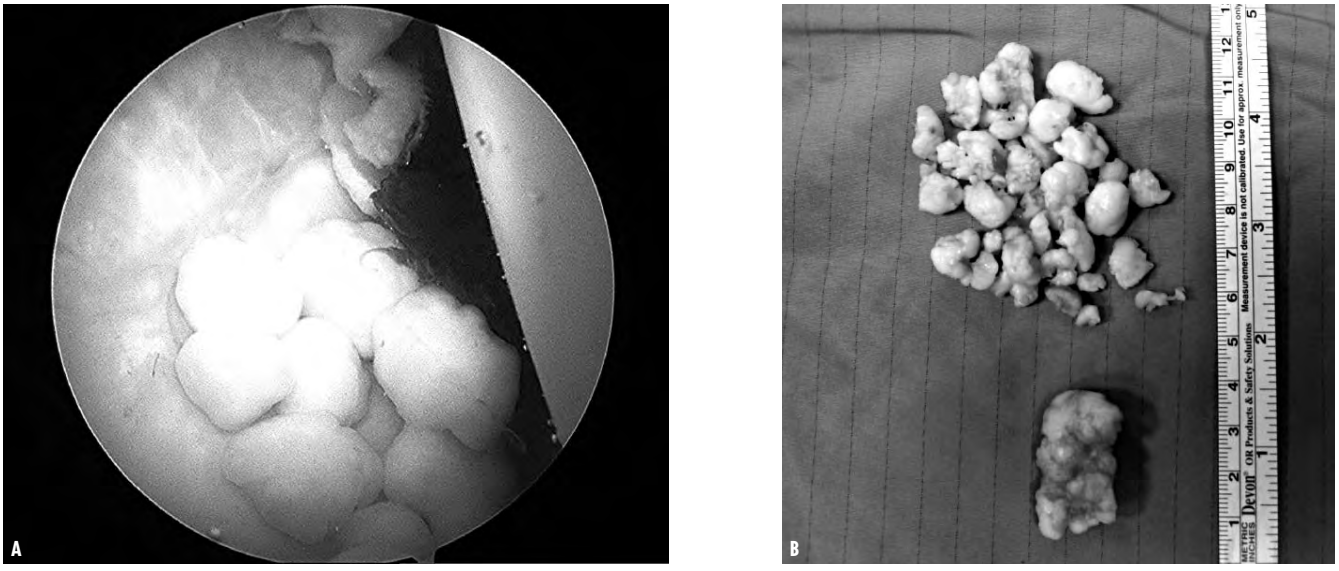

Fig. 4. Corpi mobili in condromatosi sinoviale primitiva. A: visione intra-articolare. B: dopo asportazione artroscopica.

Quando comincia l'ossificazione si possono evidenziare minuti granuli radiopachi sfumati vicino al collo femorale; anche la RMN non sempre consente una diagnosi sicura, per cui l'artroscopia è spesso l'unica metodica che consente una diagnosi certa della malattia.
Il trattamento artroscopico consiste in una asportazione possibilmente completa dei noduli; viste le varie dimensioni dei noduli possono essere utilizzate pinze *grasper* di diverse dimensioni, fino a pinze da corpi mobili per i noduli più voluminosi; lo *shaver* consente di aspirare i noduli più piccoli e di attirare i noduli maggiori che spesso si indovano nella parte infero-posteriore della capsula, dietro il collo femorale, e che quindi sono difficilmente raggiungibili; le radiofrequenze consentono di eseguire una sinoviectomia subtotale e di praticare una periodica emostasi che consente di avere una buona visione artroscopica. L'intervento termina quando non si rilevano più corpi liberi, anche se è praticamente impossibile essere certi di avere rimosso tutti i noduli e bisogna sempre accontentarsi della rimozione più completa in rapporto alle condizioni anatomiche presenti.

PATOLOGIA TRAUMATICA

La traumatologia dell'anca è un campo in cui è particolarmente utile la tecnica artroscopica, che può consentire un trattamento precoce ed a bassissima invasività in pazienti generalmente giovani, spesso politraumatizzati, in condizioni generali complessivamente delicate.
Nelle fratture-lussazioni dell'anca, dopo la riduzione possono residuare frammenti liberi in articolazione, di diverse dimensioni e numero, dovuti a distacchi osteo-condrali del bordo acetabolare o della testa femorale.
Vi è inoltre un'avulsione del legamento teres con suo sfilacciamento ed ispessimento e vi possono essere lesioni labrali in contiguità dei distacchi cartilaginei del ciglio cotiloideo.
Il trauma può inoltre determinare un importante impatto cartilagineo sia a livello della testa femorale che dell'acetabolo, con lesioni cartilaginee più o meno evidenti.

PATOLOGIA INFETTIVA

L'artroscopia è ormai la tecnica di elezione per drenare un'anca infetta senza eseguire una artrotomia; per la sua mini-invasività è particolarmente indicata in pazienti che presentano una compromissione delle condizioni generale e sono defedati.
La tecnica artroscopica consente una irrigazione dell'articolazione ed un prolungato lavaggio; all'inizio dell'artroscopia il campo è torbido e non consente una buona visione delle strutture articolari; successivamente la visione migliora e vi è possibilità di esplorare completamente l'articolazione evidenziando eventuali lesioni cartilaginee associate; può essere quindi effettuato un buon *debridment* articolare ed una sinoviectomia parziale.
Indicazione particolare può essere l'infezione di artroprotesi dell'anca, nei casi selezionati che non richiedano una immediata revisione chirurgica.

PATOLOGIA LEGAMENTOSA

Patologia del legamento teres
La patologia del legamento teres può essere post-traumatica o degenerativa.
In seguito a lussazione dell'anca vi è sempre la rottura del legamento che può condurre ad una cicatrizzazione esuberante ed essere causa di dolore da impingement. Gray e Villar [14] hanno classificato le lesioni del legamento teres in tre gruppi: rottura completa, rottura parziale, degenerazione legamentosa. La prima forma è associata ad un'anamnesi di trauma maggiore ed è associata al frequente riscontro artroscopico di lesioni associate (lesioni del labbro, lesio-

ni cartilaginei). L'evento traumatico più grave che può determinare una avulsione del legamento teres è una lussazione dell'anca. Nella lesione parziale il trauma è meno violento ,si tratta generalmente di traumi in iperabduzione o in rotazione a piede fermo, che determinano lesione solo di una parte del legamento. La forma degenerativa è associata a fenomeni osteoartrosici e si presuppone che la lesione del legamento si abbia per azione degli osteofiti centrali che determinano un conflitto sul legamento; il legamento si può presentare più o meno lesionato, spesso in parte atrofico ed assottigliato e comunque sempre alterato nella sua struttura.
La sintomatologia dolorosa legata a patologia del legamento teres è dovuta nella maggior parte dei casi ad una situazione patologica di *impingement*, che il legamento determina interponendosi tra testa femorale e fovea.
L'artroscopia consente un'agevole esplorazione del legamento teres attraverso i portali standard ed una valutazione anche palpatoria delle possibili lesioni.
Nelle sindromi dolorose da impingement l'intervento artroscopico mira ad asportare il tessuto patologico iperplastico che determina le condizioni di attrito, limitandosi all'asportazione del tessuto danneggiato e con attenzione a non sacrificare troppo tessuto; una eccessiva estensione del *debridment* infatti potrebbe fare correre il rischio di non per preservare al massimo l'apporto vascolare alla testa femorale.

PATOLOGIA CAPSULARE

Instabilità
È un campo ancora non molto conosciuto, che si comincia ad approfondire e studiare anche grazie all'artroscopia.
Un quadro di instabilità dell'anca può essere congenito, legato a lassità capsulare costituzionale oppure post-traumatico; all'interno della eziologia traumatica, possono riconoscersi patogenesi macro o microtraumatiche che comportano una accentuazione dei regolari movimenti articolari.
Un' instabilità articolare moderata può determinare per lungo tempo solo minimi disagi e sintomi e può divenire sintomatica con insorgenza di lesioni labrali conseguenti all'instabilità stessa.
Tra i casi di instabilità costituzionale vanno considerati a parte le gravi iperlassità costituzionali che rientrano nella sindrome di Ehlers-Danlos per i quali si comincia ad ipotizzare un possibile trattamento di capsuloraffia artroscopica.

Capsulite adesiva
Meno frequente della instabilità dell'anca legata ad una lassità capsulare è la situazione clinica opposta, cioè la rigidità dell'anca da capsulite adesiva.
Il quadro clinico ed anatomo-patologico ricorda la capsulite adesiva della spalla: il dolore e la rigidità sono i dati sintomatologici ed obbiettivi principali.
Dal lato anatomo-patologico è sempre presente una sinovite ed una retrazione capsulare che determina rigidità più o meno importante.
Il trattamento incruento è quasi sempre risolutivo, ma nei casi resistenti a terapia può esservi indicazione ad un trattamento artroscopico. Viene in questi casi eseguita una ispezione articolare, una sinoviectomia con radiofrequenze ed un release capsulare, sebbene la triangolazione degli strumenti può essere difficoltosa per il ristretto spazio articolare. In casi cronicizzati si può trovare una capsula particolarmente ispessita, difficile da sezionare con la lama di bisturi, e vi può essere necessità di utilizzare le radio-frequenze anche per la capsulotomia.

PROTESI D'ANCA DOLOROSA

L'indicazione ad artroscopia in casi di protesi di anca dolorosa viene riportata in Letteratura in pochi lavori, anche se si tratta certamente di un' indicazione molto particolare e quindi rara.
Le situazioni cliniche in cui può ipotizzarsi una indicazione artroscopica in esiti di intervento di artroprotesi sono molto selezionate [15].
Il sospetto di una infezione precoce può essere una indicazione utile per formulare una diagnosi più precisa, eseguire dei prelievi bioptici, fare un lavaggio ed un *debridment* dell'ambiente articolare.
Aderenze cicatriziali ed interposizioni capsulari, piccoli frammenti metallici e corpi mobili di cemento possono essere rimossi in artroscopia con notevole vantaggio clinico.
Sinoviti croniche da metallosi o debris del polietilene possono avere vantaggio da lavaggi artroscopici e da debridment del tessuto sinoviale patologico.
Attualmente l'indicazione è eccezionale, ma certamente lo sviluppo dell'artroscopia dell'anca porterà ad aumentare il numero delle indicazioni nelle anche protesizzate, come in parte successo nel ginocchio protesizzato.

ESITI DI M. DI PERTHES

In letteratura sono descritti rari casi di interventi artroscopici in corso di morbo di Perthes.
L'indicazione è rara nell'età infantile nella fase acuta della malattia, ma è molto maggiore, pur nella sua rarità, in età adulta quando l'articolazione deformata dalla malattia comincia a presentare i segni di un *impingement* femoro-acetabolare.
Nell'età infantile si può eseguire un intervento artroscopico per presenza di persistente sintomatologia dolorosa, impotenza funzionale, rigidità articolare, con sintomi insensibili ai comuni trattamenti medici e fisioterapici,
Le cause dei sintomi possono essere la ipertrofia sinoviale, localizzata soprattutto a livello della fossa acetabolare, la presenza di distacchi osteo-cartilaginei della testa femorale, la deformazione della testa e del collo femorale da osteofiti, con conseguente sindrome da *impingement* femoro-acetabolare.
In età più adulta gli esiti a distanza, ormai stabilizzati, di un morbo di Perthes possono determinare una evoluzione degenerativa importante dell'articolazione coxo-femorale con insorgenza di coxalgia importante e progressiva, associata a limitazione funzionale; in queste fasi si determina una sindrome da *impingement* femoro-acetabolare conseguente alle deformazione della testa femorale ed alla presenza di esuberanti osteofiti della testa stessa e del collo.
L'artroscopia ha indicazioni selezionate, in rapporto ovviamente alle condizioni degenerative presenti, e consente una sinoviecto-

mia selettiva, l'asportazione di corpi liberi e la regolarizzazione di eventuali osteofiti, conducendo ad una remissione del dolore ed ad un recupero perlomeno parziale dell'articolarità.

PATOLOGIA DEL COMPORTAMENTO PERIFERICO

Il compartimento periferico è quella porzione dell'articolazione dell'anca che contorna il collo femorale ed è divisa dal compartimento centrale dal labbro acetabolare; Dorffmann e Boyer [16] nel 1996 divisero per primi l'anca in questi due compartimenti distinti che vengono approcciati in maniera completamente diversa durante una artroscopia dell'anca; l'artroscopia del compartimento periferico viene infatti eseguita, a differenza del comparto centrale, senza necessità della trazione.

Il compartimento periferico comprende anatomicamente la parte più periferica della cartilagine della testa femorale, la zona di passaggio tra testa e collo femorale, il collo femorale con i suoi recessi mediale, anteriore e postero-laterale, la capsula articolare con i suoi legamenti intrinseci e la zona *orbicolaris*, cioè l'insieme delle sue fibre circolari. È in definitiva uno spazio limitato in alto dal labbro acetabolare, in basso dalle inserzioni capsulari alla base del collo femorale, internamente dal collo femorale ed esternamente dalla capsula articolare. A livello di questo spazio articolare ristretto e difficilmente accessibile possono verificarsi situazioni patologiche che possono determinare coxalgia e limitazione funzionale.

L'impingement femoro-acetabolare è divenuta la più frequente indicazione ad artroscopia dell'anca e sarà trattata diffusamente in un apposito capitolo del libro.

Escluse le sindromi classiche da *impingement* femoro-acetabolare, altre patologie possono essere riscontrate a livello del compartimento periferico ed essere trattate in artroscopia, con vantaggi incredibilmente maggiori rispetto a tecniche tradizionali aperte che comportano importante sacrificio dei tessuti molli e successive problematiche cicatriziali.

Indicazioni ad una artroscopia del compartimento periferico possono quindi esservi in presenza di:

- *impingement* femoro-acetabolare tipo cam;
- *impingement* femoro-acetabolare tipo pincer;
- *impingement* da "os acetabuli";
- *impingement* in esiti di epifisiolisi;
- calcificazioni-ossificazioni;
- osteofitosi post-traumatica.

IMPINGEMENT FEMORO-ACETABOLARE

L'*impingement* femoro-acetabolare è quella sindrome determinata da diverse condizioni che comportano un conflitto tra la testa femorale ed il bordo cotiloideo.

L'attrito che si determina produce un progressivo deterioramento del labbro acetabolare ed un danno cartilagineo che evolve nel tempo in un quadro artrosico.

Condizioni favorenti l'*impingement* sono malformazioni congenite che alterano la morfologia dell'acetabolo o del collo femorale, che producono diversi quadri patologici denominati rispettivamente *pincer-impingement* e *cam-impingement*.

Nel pincer-*impingement* l'alterazione morfologica è a carico dell'acetabolo e consiste in una prominenza del bordo acetabolare con eccesso di copertura e conseguente precoce contatto tra collo femorale e acetabolo (Fig. 5). Si determina una lesione del labbro mentre la cartilagine rimane intatta per un lungo periodo. L'usura cartilaginea compare tardivamente nella parte postero-inferiore della testa e conduce ad una osteoartrosi postero-superiore o centrale.

Nel cam-*impingement* l'alterazione morfologica è invece a carico della giunzione testa-collo, che si presenta asferica; la prominenza ossea alla giunzione testa-collo femorale urta contro il ciglio, produce una lesione a flap del labbro acetabolare ed un progressivo danno della cartilagine acetabolare (Fig. 6); il quadro evolve verso una osteoartrosi antero-superiore; è patologia tipica del giovane di sesso maschile, che si manifesta generalmente in seguito all'attività sportiva.

L'*impingement* femoro-acetabolare raccoglie una elevata percentuale di indicazioni ad artroscopia dell'anca con risultati migliori proporzionalmente alla precocità della diagnosi e del trattamento.

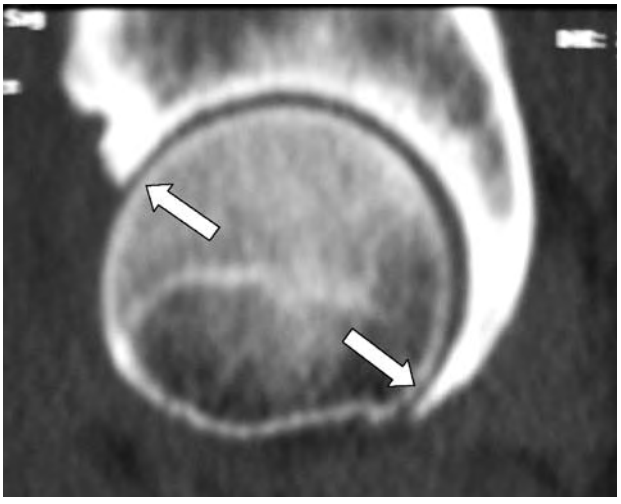

Fig. 5. *Pincer-impingement.*

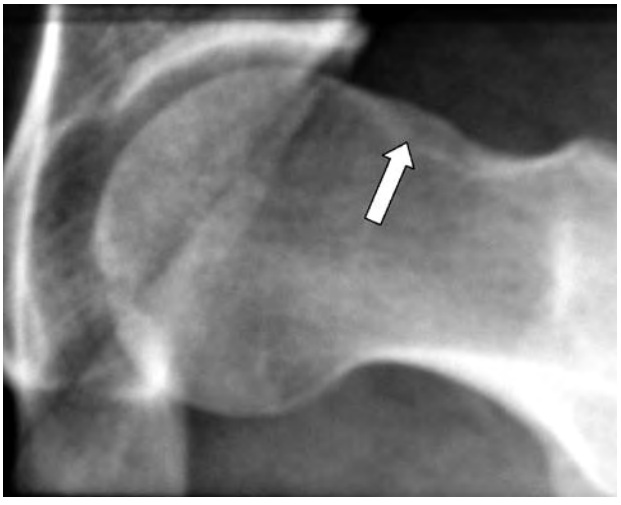

Fig. 6. *Cam-impingement.*

L'artroscopia inizia dal comparto centrale con valutazione del labbro acetabolare e della sua patologia, della cartilagine acetabolare e della testa femorale.
Si passa successivamente nel compartimento periferico e si valuta la morfologia del passaggio cervico-cefalico spesso sede di alterazioni displasiche o di osteofiti.
Il trattamento artoscopico varia in rapporto al tipo di *impingement* da trattare; nel *pincer-impingement* si eseguono successivi tempi chirurgici che consistono in *debridement* del comparto centrale, trattamento della lesione del labbro acetabolare, resezione dell'osteofita cotiloideo, di eventuali ossicles paracotiloidei; il trattamento della patologia labrale può variare in rapporto al danno anatomo-patologico; in caso di grave deterioramento del labbro viene eseguito un *debridment* con *shaver* e radiofrequenze, qualora invece il labbro sia ancora valido si esegue una disinserzione dello stesso fino ad una zona di impianto stabile ed una successiva reinserzione con ancorette, una volta eseguito il tempo osseo.
Nel *cam-impingement* si esegue ugualmente un primo tempo chirurgico a livello del comparto centrale con *debridment* delle lesioni cartilaginee e labrali; il labbro acetabolare viene sempre salvato e reinserito in maniera stabile con ancorette; viene successivamente eseguita, nel comparto periferico, un'osteoplastica del collo femorale, con resezione della prominenza ossea e rimodellamento del collo femorale; questa tecnica artroscopica viene chiamata femoroplastica.

IMPINGEMENT DA *OS ACETABULI*

Una displasia acetabolare può essere causa predisponente di una coxartrosi, determinando precocemente una condizione di impingement femoro-acetabolare.
La lesione anatomo-patologica può consistere nella presenza di un frammento osseo distaccato dal bordo laterale dell'acetabolo, che viene denominato *os acetabuli* e che è spesso associato ad un distacco del labbro acetabolare dal bordo osseo.
Pitto ha riscontrato in uno studio radiografico su 178 anche displasiche 23 casi di *os acetabuli* e 37 casi di avulsione labrale [17].
L'exeresi artroscopica dell'*os acetabuli* migliora la sintomatologia dolorosa della funzionalità articolare; se l'intervento viene eseguito precocemente, quando ancora non siano presente avanzati fenomeni degenerativi, si possono ottenere brillanti risultati.

IMPINGEMENT IN ESITI DI EPIFISIOLISI

In esiti di epifisiolisi, anche in casi di buona riduzione dello scivolamento epifisario, può residuare una deformazione anatomica a livello del passaggio cervico-epifisario che determina un impingement femoro-acetabolare.
L'indicazione ad una artroscopia vi può essere in casi rari in età infantile, in caso di persistente ed incoercibile sintomatologia dolorosa; la causa del dolore può derivare da una erosione della cartilagine della regione antero-superiore dell'acetabolo o della superficie anteriore della testa femorale, oppure da una lesione del labbro acetabolare.
Viene descritta in letteratura anche una indicazione a trattamento artroscopico delle problematiche articolari, in associazione alla sintesi con viti [18].
Al termine dell'accrescimento si può manifestare una sindrome da *impingement* femoro-acetabolare, che ha carattere progressivamente ingravescente e può portare ad una importante evoluzione degenerativa.
La tecnica artroscopica è analoga a quella effettuata negli altri casi di *impingement* femoro-acetabolari, e già descritta.
I vantaggi del trattamento artroscopico sono direttamente proporzionali alla precocità dell'indicazione e migliori quando non siano ancora presenti importanti condropatie.

CALCIFICAZIONI-OSSIFICAZIONI

Calcificazioni capsulari
A livello del compartimento periferico possono essere presenti calcificazioni capsulari di diverse dimensioni che posso essere causa di dolore oppure di limitazione funzionale antalgica.
Si tratta di una patologia piuttosto rara, spesso associata a fenomeni degenerativi articolari, impingement femoro-acetabolare o esiti traumatici.
La sintomatologia presente consiste generalmente in dolore, riferito soprattutto in regione peritrocanterica o inguinale, e lieve limitazione funzionale; i sintomi peraltro si confondono con quelli delle manifestazioni patologiche generalmente associate.
Le calcificazioni possono essere evidenziate e rimosse in artroscopia con l'utilizzo dello *shaver* e delle radiofrequenze per il loro isolamento ed eventualmente di un *grasper* per l'asportazione.

Tendinopatia calcifica del retto femorale
La tendinopatia calcifica del retto femorale può essere causa di un dolore dell'anca; il dolore è localizzato in sede laterale, in corrispondenza della spina iliaca anteriore inferiore irradiato al terzo prossimale della coscia; la mobilità articolare può essere limitata dal dolore soprattutto nei movimenti di flessione; vi può essere zoppia più o meno accentuata.
La diagnosi è soprattutto radiografica con immagine calcifica che si proietta vicino al bordo superiore verso la testa femorale. La diagnosi, se dubbia, può essere approfondita e confermata con ecografia, scintigrafia e RMN.
Il trattamento è generalmente incruento e consiste in terapia medica con FANS, terapia fisica, infiltrazioni cortisoniche. Talvolta la calcificazione determina un persistente dolore dell'anca nonostante i trattamenti eseguiti, spesso associandosi ad una capsulite o ad una iniziale patologia degenerativa articolare, per cui può essere posta indicazione ad una artroscopia.

Ossificazione del retto femorale
Ben più complesso è il trattamento di voluminose calcificazioni-ossificazioni che si producono a livello del tendine retto femorale e che si estendono dalla spina iliaca anteriore inferiore fino alla regione articolare; il quadro clinico, oltre al dolore coxalgico è caratterizzato dalla rigidità dell'anca, soprattutto in flessione.
L'asportazione della ossificazione può esser fatta in artroscopia, con un controllo costante radiologico con amplificatore di brillanza; la rimozione viene eseguita con un burr.

Osteofitosi post-traumatica
Gravi fratture articolari, soprattutto se associate a lussazioni, possono guarire con deformazioni scheletriche o formazione di esuberante callo osseo, il che può fare residuare, in un' elevata percentuale di casi dolore e limitazione funzionale.
In casi più rari si formano osteofiti di notevoli dimensioni che determinano una grave rigidità dell'anca; questa situazione patologica può verificarsi soprattutto in casi in cui vi sia stato un trattamento chirurgico di osteosintesi
Gli osteofiti determinano un particolare caso di *impingement* femoro-acetabolare ad evoluzione rapidamente peggiorativa, che può giungere ad una subanchilosi dell'anca, spesso in atteggiamento viziato in semiflessione ed extrarotazione.
L'asportazione degli osteofiti può consentire un buon recupero della funzionalità articolare ed alleviare la sintomatologia dolorosa conseguente.
L'intervento può essere eseguito, oltre che con un approccio tradizionale aperto, per via artroscopica.
L'intervento artroscopico non è certamente semplice, in quanto il compartimento periferico appare notevolmente alterato nella sua anatomia, per il confluire dei voluminosi osteofiti che in alcune aree giungono quasi a fondersi, facendo perdere la percezione dei contrapposti versanti articolari; è difficile scegliere i portali e spesso l'inizio dell'intervento avviene in condizioni di scarsa visibilità, finché rimuovendo il tessuto osseo esuberante, si riesce ad ottenere una migliore distensione capsulare; vengono alternati il motorizzato, con lame *full-radius* e burr, e le radiofrequenze per eseguire contemporaneamente la necessaria emostasi; il rischio di un sanguinamento che rallenti l'intervento è sempre presente per cui è opportuna una buona assistenza anestesiologica con ipotensione controllata.

PATOLOGIA PERI-ARTICOLARE

Anca "a scatto"
L'anca a scatto può essere dovuta a diverse problematiche, intra ed extra-articolari e va quindi distinta in esterna, interna, intra-articolare.
L' anca a scatto "esterna" è dovuta allo scatto della porzione posteriore della bendelletta ileo-tibiale sul gran trocantere.
L'anca a scatto "interna" è dovuta ad uno scatto del tendine ileo-psoas sulla testa femorale e sulla capsula inferiore.
L'anca a scatto "intra-articolare" è dovuta a lesioni articolari, quali ad esempio una lesione a manico di secchio del labbro acetabolare o un corpo mobile.

Anca "a scatto" interna
Lo scatto interno dell'anca dovuto all'ileo-psoas è quindi determinato dal passaggio del tendine sulla parte anteriore della testa femorale o sull'eminenza pettinea durante i movimenti di rotazione dell'anca.
Lo scatto è molto evidente e sempre doloroso, in rapporto alle condizioni di flogosi del tendine; la diagnosi clinica è generalmente agevole per i caratteristici sintomi, che l'esame obbiettivo mette facilmente in evidenza.
La conferma diagnostica può essere fatta con un esame RMN che evidenzia un versamento lungo il tendine, dovuto ad una peritendinite essudativa.
L'indicazione chirurgica va limitata ai pochi casi che non si risolvono con le abituali terapie mediche e fisiche; rispetto alla tecnica artrotomica l'artroscopia presenta enormi vantaggi per la bassa morbidità, l'assenza di dolore post-operatorio, la scarsissima percentuale di complicanze.
La tecnica artroscopica prevede un release del tendine ileo-psoas che può essere eseguito con due diverse tecniche; la prima prevede un intervento per via endoscopica attraverso la borsa dell'ileo-psoas con disinserzione del tendine all'inserzione sul piccolo trocantere [19]; la seconda per via artroscopica attraverso una finestra capsulare mediale praticata nel corso di una artroscopia del comparto periferico [20]; entrambe le vie preservano la componente muscolare e conducono ad una risoluzione della sintomatologia.

Anca "a scatto" esterna
L'anca a scatto esterna (o *coxa saltans*) è una condizione creata dallo scatto della bandelletta ileo-tibiale sulla prominenza del gran trocantere.
Lo scatto si determina per un ispessimento della parte posteriore della bendelletta o, in un numero minore di casi, del margine anteriore del muscolo grande gluteo, che è in contiguità con la parte posteriore della bendelletta.
La flessione dell'anca fa scivolare la bendelletta al davanti del trocantere e quando la parte posteriore ispessita della bendelletta viene a contatto con il gran trocantere scatta in avanti; durante il movimento di estensione lo stesso meccanismo di scatto si determina in senso inverso per passaggio della bendelletta posteriormente.
Ripetuti episodi di scatto, possono aumentare la fibrosi e favorire fenomeni degenerativi della bendelletta e determinare una infiammazione della borsa trocanterica
La maggior parte delle anche a scatto sono asintomatiche; talvolta, soprattutto durante pratiche sportive, la ripetitività dello scatto conduce a fenomeni flogistici che si manifestano con dolore ed inabilità alla pratica sportiva.
L'esame obiettivo, oltre all'evidenza dello scatto, che viene spesso provocato volontariamente dal paziente, consiste in possibile dolorabilità sull'inserzione della bendelletta o sul gran trocantere, con saltuaria irradiazione dolorosa laterale alla coscia.
La diagnostica radiologica spesso è negativa e non significativa.
Il trattamento endoscopico consiste nel release della bendelletta ileo-tibiale.

BORSITE TROCANTERICA

La borsite trocanterica è una sindrome dolorosa molto frequente nella pratica ortopedica; consiste in un dolore localizzato in corrispondenza del gran trocantere, soprattutto in sede superiore e posterolaterale, con irradiazione verso il basso e lateralmente alla coscia.
La diagnosi di borsite trocanetrica non è sempre agevole in quanto gli stessi sintomi possono essere segno riferito di altre patologie più importanti quali coxartrosi, osteonecrosi cefalica, patologia della sacro-iliaca, patologie lombari e compressioni radicolari; per questo motivo è stata definita da autori americani "*the great mimicher*".

La diagnosi clinica è legata prevalentemente alla dolorabilità palpatoria; gli esami radiografici sono generalmente negativi e sono utili ad escludere altre patologie dell'anca; in rare occasioni possono essere presenti calcificazioni peritrocanteriche; in tali situazioni può essere fatta diagnosi di borsite calcifica; calcificazioni peritrocanteriche possono essere più spesso presenti in esiti dolorosi di artroprotesi di anca.
Nella maggior parte dei casi la sindrome viene trattata in maniera incruenta con terapia medica, fisica o infiltrativa, con alta percentuale di risoluzione: nei casi recalcitranti, e soprattutto nei casi di calcificazioni peritrocanteriche, può essere eseguito il trattamento chirurgico di bursectomia: il trattamento endoscopico va consigliato per gli ovvi vantaggi della mini-invasività della metodica [21].
La bursectomia endoscopica consente la rimozione della borsa e delle eventuali calcificazioni.

TENDINOPATIE DI MEDIO E PICCOLO GLUTEO

I tendini medio e piccolo gluteo si inseriscono sul gran trocantere e formano una struttura simile alla cuffia dei rotatori della spalla. Lesioni tendinee a questo livello vengono definite le "lesioni della cuffia dei rotatori dell'anca" e possono avere aspetti clinici ed anatomo-patologici differenti.
Si tratta di patologie piuttosto frequenti, ma che sono poco conosciute e quindi poco diagnosticate.
I sintomi consistono in dolore in corrispondenza delle inserzione dei tendini al gran trocantere, con accentuazione del dolore e difficoltà all'abduzione dell'anca; all'esame obiettivo vi è dolore all'extrarotazione contro resistenza con anca flessa a 90°, dolore e facile stancabilità in appoggio monopodalico.
L'esame radiografico è generalmente negativo, può mostrare iniziali manifestazioni artrosiche che non giustificano il dolore presente, raramente può evidenziare la presenza di microcalcificazioni in corrispondenza dell'inserzione tendinea dei glutei al gran trocantere.
La presenza di lesioni tendinee può essere confermata da una ecografia o da una RMN.
Il quadro clinico può simulare quello di una semplice borsite trocanterica, ma è generalmente resistente alla terapia medica ed infiltrativa che in questi casi viene eseguita.
Le possibili calcificazioni possono essere rimosse per via endoscopica [22].
Le lesioni tendinee dei glutei possono essere evidenziate e trattate per via endoscopica mediante reinserzione con ancore al gran trocantere [23].

CONCLUSIONI

L'applicazione della tecnica artroscopica nella patologia dell'anca rappresenta l'ultima frontiera delle tecnica mini-invasive in ortopedia e si ritiene che tale metodica abbia grandi prospettive nel trattamento delle lesioni descritte e che possa contribuire ad una migliore valutazione delle patologie d'anca ed ad un sempre più definito ed efficace trattamento. Sebbene sia una chirurgia impegnativa e non scevra da complicanze, il miglioramento della diagnostica strumentale, l'affinamento della tecnica e la più precisa conoscenza delle patologie interessate ci fanno ritenere che l'artroscopia d'anca sarà nei prossimi anni oggetto di una sempre maggiore attenzione e diffusione tra i chirurghi ortopedici.

BIBLIOGRAFIA

1. Kelly BT, Buly RL. *Hip Arthroscopy Update*. HSSJ 2005;1:40-48.
2. Khanduja V, Villar RN. *Arthroscopic surgery of the hip. Current concepts and recent advances*. J Bone Joint Surg Br 2006;88:1557-66.
3. Smart LR, Oetgen M, Noonan B, et al. *Beginning Hip Arthroscopy: Indications, Positioning, Portals, Basic Techniques, and Complications*. Arthroscopy 2007;23:1348-53.
4. Tibor LM, Sekiya JK. *Differential Diagnosis of Pain Around the Hip Joint*. Arthroscopy 2008;24:1407-21.
5. Byrd JWT, Jones KS. *Hip arthroscopy in athletes*. Clin Sports Med 2001;20(4):749-62.
6. Lage LA, Patel JV, Villar RN. *The acetabular labral tear: an arthroscopic classification*. Arthroscopy 1996;12:269-72.
7. Kelly BT, Weiland DE, Schenker ML, et al. *Arthroscopic labral repair in the hip: surgical technique and review of the literature*. Arthroscopy 2005;21:1496-504.
8. McCarthy JC. *Hip arthroscopy: when it is and when it is not indicated*. Instr Course Lect 2004;53:615-21.
9. Ruch DS, Sekiya J, Dickson Schaefer W, et al. *The role of hip arthroscopy in the evaluation of avascular necrosis*. Orthopedics 2001;24:339-43.
10. Sekiya JK, Ruch DS, Hunter DM, et al. *Hip arthroscopy in staging avascular necrosis of the femoral head*. J South Orthop Assoc 2000;9:254-61.
11. Byrd JWT, Jones KS. *Microfrafracture for grade IV Chondral lesions of the hip*. Arthroscopy 2004;20:SS89,41.
12. Krebs VE. *The role of hip arthroscopy in the treatment of synovial disorders and loose bodies*. Clin Orthop Relat Res 2003;406:48-59.
13. Boyer T, Dorfmann H. *Arthroscopy in primary synovial chondromatosis of the hip: description and outcome of treatment*. J Bone Joint Surg Br 2008;90(3):314-8.
14. Gray AJ, Villar RN. *The ligamentum teres of the hip: an arthroscopic classification of its pathology.* Arthroscopy 1997;13:575-8.
15. McCarthy JC, Jibodh SR, Lee JA. *The role of arthroscopy in evaluation of painful hip arthroplasty*. Clin Orthop Relat Res 2009;467(1):174-80.
16. Dorfmann H, Boyer T. *Hip arthroscopy utilizing the supine position.* Arthroscopy.1996;12(2):264-7.
17. Pitto RP, Klaue K, Ganz R, et al. *Acetabular rim pathology secondary to congenital hip dysplasia in the adult. A radiographic study*. Chir Organi Mov 1995;80(4):361-8.
17. Futami T, Kasahara Y, Suzuki S, et al. *Arthroscopy for slipped capital femoral epiphysis*. J Pediatr Orthop 1992;12:592-7.
19. Byrd JWT. *Evaluation and management of the snapping iliopsoas tendon*. Instr Course Lect 2006;55:347-55.
20. Wettstein M, Jung J, Dienst M. *Arthroscopic psoas tenotomy*. Arthroscopy 2006;22(8):907:e1-4.
21. Voos JE, Ranawat AS, Kelly BT. *The peritrochanteric space of the hip*. Instr Course Lect 2009;58:193-201.
22. Kandemir U, Bharam S, Phillippon MJ, et al. *Endoscopic treatment of calcific tendinitis of gluteus medius and minimus*. Arthroscopy 2003;19:E4.
23. Voos JE, Shindle MK, Pruett A, et al. *Endoscopic repair of gluteus medius tendon tears of the hip*. Am J Sports Med 2009;37(4):743-7.

Biomateriali e biotecnologie in chirurgia ortopedica: spalla e gomito

G. Merolla, P. Paladini, F. Campi, G. Porcellini

RIASSUNTO

Le potenziali applicazioni dei biomateriali in campo ortopedico hanno subito un crescente impulso negli ultimi 10 anni. *Scaffolds* biologici di matrice extracellulare sono impiegati nella chirurgia di cuffia, ma la loro capacità di rimodellamento biologico non è ancora nota. Nell'artroplastica di spalla e gomito, ai vantaggi della modularità si è aggiunta la tecnologia del tantalio trabecolare (*Trabecular Metal Technology*, TMT) che favorisce l'osteointegrazione del dispositivo protesico. In ambito traumatologico è emerso il vantaggio biomeccanico delle placche premodellate ad angolo fisso per ottenere la migliore stabilità nelle fratture dell'omero prossimale.

Parole chiave: biomateriali, biotecnologie, spalla, gomito

SUMMARY

The potential applications of biomaterials in orthopedics has been a growing clinical use in the last 10 years. Biologic scaffolds of extracellular matrix are applied for rotator cuff repair, but their ability to promote constructive biologic remodeling remains unknown. In shoulder and elbow arthroplasty, to the advantages of modularity, has been added Trabecular Metal Technology (TMT) with better benefits for prostheses ingrowth. In upper limb trauma surgery, arised the better stability of fixed angle plates for proximal humeral fractures.

Key words: biomaterials, biotechnologies, shoulder, elbow

INTRODUZIONE

L'utilizzo di biomateriali e le loro potenziali applicazioni in campo ortopedico hanno avuto un crescente impulso negli ultimi 10 anni [1-3]. Nella chirurgia ricostruttiva della cuffia dei rotatori sono impiegati *scaffolds* biologici di matrice extracelluare (*extracellular matrix*, ECM), ma la loro capacità nel promuovere il rimodellamento costruttivo tendineo necessita di una migliore comprensione della biologia e dei fattori esterni che influenzano la biologia stessa [2]. Nella protesica di spalla e gomito sono oggi disponibili sistemi modulari ampiamente adattabili e convertibili da artroplastica anatomica in inversa nei casi di chirurgia di revisione [4-6]; una delle biotecnologie di più recente applicazione è rappresentata dall'utilizzo di sistemici protesici rivestiti in tantalio trabecolare (*Trabecular Metal Tecnology*, TMT) [7]. In ambito traumatologico è emerso che la fissazione rigida con placca in acciaio premodellata ad angolo fisso garantisce la migliore stabilità nelle fratture scomposte dell'omero prossimale [8 9]. In questo lavoro passeremo in rassegna le nuove biotecnologie ed i biomateriali utilizzati nella chirurgia di cuffia, nell'artroplastica di spalla e gomito e terminiamo con l'analisi dei sistemi di fissazione considerati più affidabili nelle fratture dell'omero prossimale.

Unità Operativa Chirurgia Spalla e Gomito, Ospedale "D. Cervesi", Cattolica.

Indirizzo per la corrispondenza:
Giovanni Merolla, Unità Operativa Chirurgia Spalla e Gomito, Ospedale "D. Cervesi", Via L. Van Beethoven 46, 47841 Cattolica (RN). Fax +39 0541 966312. E-mail: gmerolla@shouldertech.it

CUFFIA DEI ROTATORI

Il trattamento delle lesioni massive a carattere degenerativo della cuffia dei rotatori è oggetto di dibattito, sia per la difficoltà della riparazione chirurgica che per il tasso ancora alto di recidiva [10] a dispetto dei notevoli progressi nelle tecniche di ricostruzione tendinea [11]. L'incidenza delle recidive è correlato con le dimensioni della lesione [12] e con altri fattori quali atrofia muscolare [11], qualità tendinea [13], riabilitazione postoperatoria. In alternativa ad interventi di trasposizione tendinea o all'artroplastica inversa, sono stati impiegati innesti di matrice dermica umana acellulare (*Graft-Jacket allograft*) [14] fissati con tecnica artroscopica utilizzando ancore metalliche a triplo filo fino a creare un "ponte biologico" tra osso e tessuto tendineo residuo. Gli autori [14] riportano buoni i risultati funzionali a medio termine. Con lo stesso principio di costituire un supporto a ponte tra tessuto nativo e osso sono stati impiegati innesti (*scaffolds*) di sottomucosa intestinale porcina (*restore*) senza tuttavia ottenere un incremento significativo della capacità di guarigione tendinea nè di recupero funzionale [15]. Recentemente si sta valutando con attenzione l'impiego di fattori di crescita osteoinduttivi (FGF, BMP-2-7, TGF-beta-1-3) per favorire il processo di guarigione dopo riparazione chirurgica della cuffia dei rotatori, basato sul presupposto che il sito di attacco del tendine all'osso rappresenta un punto di debolezza [16] in cui tali fattori possono agire. Rodeo [16] su test con modelli animali sottoposti a sezione dell'infraspinato e trattati con fattori di crescita iniettati all'interfaccia tendine-osso, riporta una maggiore formazione di nuovo osso, fibrocartilagine e tessuti molli e maggior forza nell'inserzione tendinea rispetto ai controlli.

ARTROPLASTICA DI SPALLA

Una delle più recenti innovazioni riscontrate in questo campo è costituito dall'utilizzo del TMT applicato alla componente omerale e glenoidea. Lo stelo in TMT sembra favorire una migliore fissazione iniziale con un più alto coefficiente di frizione tra materiale in *trabecular metal* e osso spugnoso [17] ed una migliore integrazione con osso e tessuti molli [18]. Sulla base di questi presupposti la protesi omerale in TMT (Fig. 1) ha trovato applicazione non solo nelle artropatie, ma

Fig. 1. Fase operatoria di impianto della componente omerale in TMT.

anche nelle fratture scomposte pluriframmentarie dell'omero prossimale, per promuovere la osteointegrazione delle tuberosità anatomicamente ricostruite sullo stelo rivestito di tantalio. Il riscontro clinico e radiografico che la componente glenoidea costituisce l'anello debole della protesi di spalla [19], ha portato ad estendere la tecnologia TMT anche alla glenoide (Fig. 2). Le proprietà osteoinduttive del mantello in tantalio trabecolare favoriscono la neovascolarizzazione permettendo la formazione di osso e la sua permanenza nel tempo [20]. Il confronto di glenoidi in TMT con glenoidi cementate in polietilene, evidenzia una maggiore stabilità del TMT quando sottoposto a carichi ciclici [21], che è apparso anche più flessibile nel distribuire le forze di contatto. All'analisi con elementi finiti, lo stress da contatto delle glenoidi in TMT è risultato equivalente o più basso di una glenoide solida in *metal-back* [21].

ARTROPLASTICA DI GOMITO

Fig. 1. Fase operatoria di impianto della componente omerale in TMT.

Le protesi vincolate rappresentano il *gold standard* nei casi di significativo deficit osseo, avanzata deformità, grave instabilità o insufficienza legamentosa. Attualmente, tutttavia, sono disponibili sistemi protesici semivincolati che possono rappresentare una favorevole alternativa per i pazienti giovani. La decisione di protesizzare il capitello radiale o di lasciarlo in sede è basato sulla valutazione intraoperatoria delle condizioni dell'articolazione omero-radiale. In tal caso si può scegliere di impiantare una protesi bipolare di capitello insieme ad una componente omerale modellata per accogliere la protesi radiale. Gli attuali sistemi protesici convertibili offrono la possibilità di impiantare un'artroplastica vincolata per avere una iniziale stabilità che permetta una mobilizzazione precoce con successiva conversione a protesi non vincolate dopo completa guarigione delle strutture legamentose ricostruite.

OSTEOSINTESI DELL'OMERO PROSSIMALE

Non esistono studi che supportano in modo efficace la scelta del trattamento più opportuno per le fratture dell'omero prossimale [22]. Le fratture a 2 frammenti vengono sovente trattate con sintesi endomidollare per il minor tasso di complicanze rispetto all'osteosintesi con placche, che invece da migliori risultati nelle fratture a 3 frammenti. Nelle fratture a 4 frammenti è spesso necessario l'impianto di una protesi omerale. I materiali utilizzati per le moderne placche sono l'acciaio e il titanio, quest'ultimo molto elastico e facilmente modellabile. Per la fissazione si utilizzano di preferenza viti degli stessi materiali anche se recenti studi di biomeccanica non mostrano differenze significative nella tenuta tra viti da spugnosa semifilettate e *pegs* completamente lisci [23].

BIBLIOGRAFIA

1. Ratner BD. *Biomaterials science: an introduction to material in medicine*. 2nd ed. Boston: Elsevier Academic Press; 2004.
2. Badylak SF. *The extracellular matrix as a biologic scaffold material*. Biomaterials 2007;28:3587-93.
3. Valentin JE, Badylak JS, McCabe GP, et al. *Extracellular matrix bioscaffold for orthopaedic application: a comparative histologic study*. J Bone Joint Surg Am 2006;88:2673-86.
4. Merolla G, Campi F, Paladini P, et al. *Efficacy of anatomical prostheses in primary glenohumeral osteoarthritis*. Chir Organi Mov 2008;91:109-15.
5. Huguet D, DeClerq G, Rio B, et al. *Results of a new stemless shoulder prostheses: radiologic proof of maintained fixation and stability after a minimum of three years follow-up*. J Shoulder Elbow Surg 2010; doi:10.1016/j.jse.2009.12.009.
6. Gramstad GD, King GJW, O'Driscoll SW, et al. *Elbow arthroplasty using a convertible implant*. Tech Hand Upp Extr Surg 2005;9:153-63.
7. Levine BR, Sporer S, Poggie RA, et al. *Experimental and clinical performance of porous tantalum in orthopedic surgery*. Biomaterials 2006;27:4671-81.
8. Chudik SC, Weinhold P, Dahners LE. *Fixed-angle plate fixation in simulated fractures of the proximal humerus: abiomechanical study of a new device*. J Shoulder Elbow Surg 2003;12:578-88.
9. Edwards Sl, Wilson NA, Zhang LQ, et al. *Two-part surgical neck fractures of the proximal part of the humerus. A biomechanical evaluation of two fixation techniques*. J Bone Joint Surg Am 2006;88:2258-64.
10. Lo IK, Burkhart SS. *Arthroscopic revision of failed rotator cuff repairs: technique and results*. Arthroscopy 2004;20:250-67.
11. Galatz LM, Ball CM, Teefey SA, et al. *The outcome and repair integrity of completely arthroscopically repaired large and massive rotator cuff tears*. J Bone Joint Surg Am. 2004;86:219-24.
12. Burkhart SS, Danaceau SM, Pearce CE. *Arthroscopic rotator cuff repair: analysis of results by tear size and by repair technique-margin convergence versus direct tendon-to-bone repair*. Arthroscopy 2001;17:905-12
13. Davidson PA, Rivenburgh DW. *Rotator cuff repair tension as a determinant of functional outcome*. J Shoulder Elbow Surg 2000;9:502-6.
14. Wong I, Burns J, Snyder S. *Arthroscopic Graft-Jacket repair of rotator cuff tears*. J Shoulder Elbow Surg 2010;19:104-9.
15. Iannotti JP, Codsi MJ, Kwon Y W, et al. *Porcine submucosa augmentation of surgical repair of chronic two tendon of rotator cuff tears*. J Bone Joint Surg Am 2006;88:1238-44.
16. Rodeo SA, Potter HJ, Kawamura S, et al. *Biologic augmantation of rotator cuff tendon-healing with use of mixture of osteoinductive growth factors*. J Bone Joint Surg Am 2007;89:2485-97.
17. Zhang Y, Ahn PB, Fitzpatrick DC, et al. *Interfacial frictional behavior: cancellous bone, cortical bone, and a novel porous tantalum biomaterial"*. J Musculoskelet Res 1999;3:245-51.
18. Levine B. *A new era in porous metals: applications in orthopaedics*. Advanced Engineering Materials 2008;10:788-92.
19. Merolla G, Campi F, Paladini P, et al. *Correlation between radiographic risk for glenoid component loosening and clinical scores in shoulder arthroplasty*. Chir Organi Mov 2009;S29-34.
20. Karageorgion V, Kablan D. *Porosity of 3D biomaterial scaffolds and osteogenesis*. Biomaterials 2005;26:5474-91.
21. Mroczkowski, M. Performance evaluation of the trabecular metal glenoid. http://www.zimmer.com/ctltemplate=MP&op=global&action=1&id=10524. Accessed 2010 April 28.
22. Lanting B MacDermid J, Drosdowech D, et al. *Proximal humeral fractures: a systematic of treatment modalities*. J Shoulder Elbow Surg 2008;17:42-54.
23. Schumer RA, Muckley KL, Markert RJ, et al. *Biomechanical comparison of a proximal humeral locking plate using two methods of head fixation*. J Shoulder Elbow Surg 2010;doi:10.1016/j.jse.2009.11.003.

Evoluzione, indicazioni e limiti della chirurgia protesica del gomito

L. Celli, A. Celli

RIASSUNTO

Il dolore, l'instabilità, la rigidità del gomito sono i maggiori fattori che limitano le attività quotidiane e condizionano la qualità di vita pertanto giustificano in pieno la sostituzione protesica del gomito.
I primi impianti protesici di gomito erano custom design con cerniera fissa e riproducevano l'articolazione ulno-omerale per ampie perdite ossee.
La moderna era della sostituzione protesica dl gomito inizia negli anni '70 con l'introduzione degli impianti cementati.
Il periodo successivo si è caratterizzato da una rapida evoluzione nella comprensione della biomeccanica del gomito, della tecniche chirurgiche e dall'evoluzione del design protesico e dei materiali.
Oggi differenti modelli protesici sono presenti (artroprotesi vincolate, non vincolate con bassi constrained , endoprotesi omerali ed artroprotesi laterali omero-radiali) ma l'adeguata selezione del paziente e la corretta tecnica chirurgica rimangono i fattori importanti da essere presi in considerazione nel tentativo di ridurre le complicanze ed i fallimenti.

Parole chiave: gomito, protesi di gomito, cerniera vincolata, cerniera non vincola, endoprotesi omerale.

SUMMARY

Elbow dysfunctions for pain, instability or stiffness are major factors in limiting the daily living activities and justified the elbow replacement.
The earliest efforts of the elbow replacement were custom design with fixed hinge reproducing the ulno-humeral joint for bone loss and destruction of the elbow.
The modern era of the elbow replacement was iniziated in the 1970 with cemented hinged design after high incidence of custom implants failure.
The period of the time following was characterized by rapid evolution in the understanding of the elbow biomechanics, surgical techniques and improvements in the material design.
Currently several implants have been introduced (linked, unlinked, semiconstrained or minimally constrained, hemiarthroplasty and hemilateral arthtoplasty) but the adeguate patients selection and the correct surgical technique have to be considered as important factors for reducing the complications and failures of the elbow replacements.

Key words: elbow, elbow replacement, linked implant, unlinked implant, hemiarthoplasty.

Dipartimento ed Attività Intergrata Malattie Apparato Locomotore, Università di Modena e Reggio Emilia.

Indirizzo per la corrispondenza:
L. Celli. E-mail: luigi.celli@unimore.it

EVOLUZIONE DEL DISEGNO PROTESICO

Prima del 1970 gli impianti protesici per il gomito erano limitati a casi selezionati che associavano manifestazioni cliniche ad estese perdite dell'osso articolare. Il disegno dell'impianto era "custom" finalizzato a sostituzioni endoprotesiche dell'omero o dell'ulna. I materiali utilizzati erano diversi ma principalmente le endoprotesi erano acriliche o metalliche. Queste ultime venivano ancorate allo scheletro con viti che attraversavano l'impianto fissandosi sull'osso diafisario. Alta era la percentuale di insuccessi per lo scollamento dell'impianto con successivo riassorbimento osseo.
La perdita del "bone-stock" spesso era così estesa da impedire qualsiasi successiva ripresa chirurgica se non quella di rimuovere l'impianto lasciando il gomito ballante. I fallimenti delle endoprotesi "custom" spinse a realizzare, agli inizi degli anni '70, delle artroprotesi custom metallo-metallo con cerniera fissa. Le indicazioni anche in questo caso erano limitate a casi selezionati in pazienti affetti da gravi patologie degenerative o post-traumatiche.
Tuttavia anche le artroprotesi a cerniera fissa utilizzate agli inizi del anni '70 (GSB e Coonrad) evidenziarono a brevi follow-up una elevata percentuale di scollamento degli steli. Garret nel 1977 riportò una casistica di protesi GSBI con oltre il 50% di scollamento a 3-5 anni [1]. Morrey nel 1981 [2] riportava la presenza di loosening asettico in 29 casi su 73 trattati con impianto di protesi Mayo a cerniera fissa ed anche Souter [3] e Silva [4] confermarono la presenza di precoci scollamenti degli impianti con prevalente interessamento dello stelo omerale.
Era pertanto necessario rivedere il disegno protesico cercando di comprendere le ragioni degli insuccessi. Numerosi studi sulla anatomia funzionale del gomito consentirono di definire alcuni importanti parametri biomeccanici ai quali era necessario attenersi nel progettare una protesi di gomito. In particolare la conformità, il constraint e l'entità della lassità del giunto.
Il grado di conformità è riferito al maggior o minor recupero della morfologia anatomica e bio meccanica del gomito nel disegno protesico.
L'entità del constraint definisce la resistenza dei capi articolari alla dislocazione ed infine con la lassità articolare viene misurata la possibilità del giunto protesico a recuperare il fisiologico varo-valgo e rotazione durante il movimento di flesso estensione del gomito.
Sulla base di questi parametri già dagli anni 70-80 si distinsero due principali categorie di protesi di gomito, le protesi *linked semicon-*

straint e le protesi *unlinked* con maggior o minor conformità e distinte in *semiconstraint* e *minimally constraint*.

Negli ultimi anni le protesi *combined* consentono con un unico disegno protesico di poter trasformare una protesi non vincolata in una protesi vincolata a seconda delle necessità anatomo patologiche e chirurgiche.

Le protesi vincolate (Fig. 1) non sono anatomiche e presentano una cerniera lassa (*semiconstrained*). La conformità delle protesi vincolata non è anatomica ma biomeccanica.

Fig. 1. Artroprotesi vincolata "semiconstrained".

Infatti se si analizza la capostipite e cioè la protesi di Coonrad Morrey a tutt'oggi ancora la più utilizzata, si evidenzia come l'asse di flesso estensione dell'impianto sia fedele all'asse anatomico (5° in valgo e intraruotato) con recupero dell'offset omerale ed ulnare. Inoltre la lassità della cerniera è di circa 7°-10°. In tal modo la protesi consente la rotazione in varo dell'avambraccio nella flessione ed in valgo nella estensione del gomito.

Sul piano antero-posteriore le forti sollecitazioni che il muscolo tricipite ed il bicipite applicano sull'impianto, vengono controllate dalla flangia anteriore della componente omerale.

Sul piano frontale il vincolo protesico garantisce la stabilità in varo-valgo coadiuvato dai tessuti periarticolari in particolare dai legamenti collaterali.

Le protesi non vincolate (Fig. 2) furono sviluppate inizialmente nel tentativo di risolvere lo scollamento protesico evidenziato nelle protesi a cerniera fissa.

Il disegno di queste protesi si diversifica sulla base di diversi gradi di conformità e di *constraint*, ma tutte trovano la loro stabilità nella ricostruzione dei tessuti molli periprotesici. In alcune artroprotesi è prevista la possibilità di impiantare il capitello radiale. Questo aumenta la loro conformità con il vantaggio di incrementare la stabilità del giunto riducendo le sollecitazioni sulla articolazione ulno-omerale.

Alcune protesi non vincolate come ad esempio la Souter, presentano un alto grado di constraint per un'alta conformità omero-ulnare anche senza l'impianto del capitello radiale. In queste condizioni la protesi presenta una bassa incidenza di instabilità ma con un'alta incidenza di *loosening* che si avvicina a quello delle protesi vincolate [5].

Fig. 2. Artroprotesi non vincolata.

In altri casi, ad esempio la protesi di Kudo e la capitello – *condylar* in assenza di conformità presentano una maggiore lassità intrinseca con possibilità di minime traslazioni delle componenti che consente di poterle definire "minimally constraint". In questo tipo di impianto l'instabilità è la principale causa di insuccesso mentre il loosening scende a valori molto bassi [6].

Negli ultimi anni mentre le protesi vincolate *semiconstraint* ed in particolare la protesi di Coonrad-Morrey conservavano il loro *design* originario, novità vi sono state nel settore delle protesi non vincolate.

L'indirizzo progettuale è stato finalizzato a realizzare un impianto altamente modulare, conforme sia a livello omero-radiale che omero-ulnare con un basso *constraint*. Replicare l'anatomia articolare nel disegno della protesi richiede non solo di fare affidamento sulla stabilità legamentosa ma anche di riprodurre l'asse di rotazione del gomito, l'offset omerale ed ulnare riducendo la quantità di osso articolare che deve essere asportato per effettuare l'impianto.

Questo risparmio del *bone stock* può consentire di effettuare come intervento di salvataggio una resezione atroplastica, nel caso del fallimento protesico in cui è impossibile effettuare un reimpianto.

Le protesi di più recente progettazione sono state finalizzate ad associare in uno stesso disegno protesico i vantaggi delle protesi vincolate a quelle delle protesi non vincolate.

Queste nuove protesi definite come *Combined* o *Convertible* cercano di dare una risposta all'estendersi delle indicazioni all'impianto [7].

Nei pazienti più giovani con maggior richieste funzionali la protesi non vincolata sembra essere la più indicata ma allo stesso tempo è possibile prevedere per questi pazienti una successiva ripresa chirurgica. In questo caso lo stesso impianto può trasformarsi da una protesi non vincolata ad una vincolata. Ulteriore vantaggio di una protesi *Convertible* è la possibilità di trattare una instabilità post-chirurgica modificando lo stesso impianto da non vincolato a vincolato.

Recentemente con la realizzazione di impianti sempre più anatomici, vi è stato un rinnovato interesse verso l'utilizzo dell'endoprotesi omerale (Fig. 3).

In passato vi erano stati tentativi di utilizzo di componenti omerali di protesi standard non vincolate, specialmente in pazienti reumatoidi [8].

Da circa 5 anni nel nostro istituto utilizziamo con successo l'endoprotesi omerale "latitude" in pazienti relativamente giovani con fratture comminute articolare dell'omero e con conservata superficie articolare olecranica.

Infine di più recente utilizzazione sono le protesi mono compartimentali laterali. L'utilizzo di questi impianti è limitato a patologie post-traumatiche o degenerative che interessano

Fig. 3. Endoprotesi omerale anatomica.

l'articolazione omero-radiale. Isolate e non significative sono le casistiche riportate in letteratura per questo tipo di impianto.

INDICAZIONI ALL'IMPIANTO PROTESICO

Le patologie osteoartritiche o osteoartrosiche avanzate o anche quelle post-traumatiche difficilmente recuperabili con tecniche conservative, rappresentano le principali indicazioni per l'impianto di una protesi di gomito.
L'indicazione è corretta nei pazienti sedentari di età avanzata quando le superfici articolari sono alterate in modo irreversibile oltre il 50% ed è presente dolore, perdita del movimento o grave instabilità articolare.
L'artrite reumatoide avanzata (III-IV stadio sec. Larsen) e l'osteoartrosi con estese distruzioni articolari rappresentano le principali indicazioni nelle patologie degenerative. Alla stessa stregua l'impianto può essere consigliato nelle fratture comminute articolari in pazienti di età oltre i 65 anni e negli esiti post-traumatici invalidanti quali: le malconsolidazioni, le pseudoartrosi, le lussazioni inveterate ed anche le osteoartrosi post-fratturative.
Le controindicazioni devono considerare principalmente le infezioni locali, generali attive ed anche la presenza di paralisi del bicipite o tricipite.
La scelta dell'impianto da utilizzare si basa sulle condizioni delle strutture ossee e dei tessuti molli periprotesici.
Le protesi vincolate *semi-constraint* trovano la loro principale indicazione nei pazienti anziani che presentano una perdita della stabilità legamentosa e con un non adeguato bone stock articolare.
Le protesi non vincolate, o meglio *combined,* trovano la loro indicazione nei pazienti più giovani con con conservata stabilità articolare e adeguato *bone stock*.

LIMITI ALL'IMPIANTO PROTESICO

Per molti anni la protesi di gomito è stata considerata impianto ad alto rischio di insuccesso. Queste convinzioni si basavano principalmente sull'alta percentuale di scollamento che caratterizzavano le protesi vincolate a cerniera fissa.
L'evoluzione del disegno protesico con il recupero della biomeccanica articolare del gomito ha attualmente ridotto lo scollamento delle componenti a valori simili a quelli delle protesi di anca e ginocchio.
Tuttavia il *loosening* asettico rimane a tutt'oggi la principale causa di fallimento specialmente in pazienti più giovani ed attivi.
I principali limiti all'artroprotesi di gomito devono pertanto essere riferiti: alla selezione del paziente ed anche alla corretta tecnica di impianto e all'usura dei materiali.

LA SELEZIONE DEL PAZIENTE

La giovane età può rappresentare un discutibile limite all'impianto, specialmente in pazienti attivi con lavori manuali pesanti e ripetitivi.
In un recente studio effettuato da uno di noi in collaborazione con la Mayo Clinic (USA) [9] l'impianto di artroprotesi sotto i 40 anni di età evidenzia una alta percentuale di revisioni anche in presenza di un accettabile sopravvenienza dell'impianto.
Alternative chirurgiche come la sinoviectomia ed il debridement o l'artroplastica di interposizione vengono consigliati in giovani pazienti.
I limiti dell'utilizzo dell'arto superiore protesizzato vengono ben codificati alla Mayo Clinic consigliando al paziente dopo l'intervento di evitare di sollevare 2 kg ripetutamente o 4 kg come singolo evento.
La non corretta tecnica di impianto della protesi favorisce il *loosening* e l'usura dei materiali. La formazione di particelle di polietilene dal giunto (*bushing wear*) può favorire il *loosening* specialmente nelle protesi vincolate semi-constrained.
Il fenomeno della mobilizzazione della protesi può anche verificarsi per una mal posizione delle componenti o per eccessive sollecitazioni meccaniche secondare all'iperutilizzo dell'arto che interrompono la continuità osso-cemento.
La cementazione è un momento difficile nella tecnica dell'impianto; il chirurgo deve disporre di *cement restrictors* adeguati e di cemento ad bassa viscosità ed anche di cannule adeguate per il canale omerale ed ulnare.
In conclusione, la maggior affidabilità che attualmente si riconosce alle protesi di gomito, si basa principalmente sull'evoluzione del disegno protesico che in questi ultimi anni ha cercato di recuperare sempre di più la biomeccanica del gomito.
L'ampia modularità degli impianti sia vincolati, che non vincolati ed i combined consentono oggi al chirurgo di adattare sempre di più la protesi all'anatomia dello scheletro del paziente.
Siamo tuttavia convinti che in futuro potrà essere prevista un'ulteriore evoluzione progettuale al fine di poter disporre di protesi in grado di di resistere ai maggiori carichi funzionali con una possibile più lunga sopravvivenza dell'impianto a medio e lungo termine.
Questo con lo scopo di poter allargare l'indicazione anche a pazienti più giovani che richiedono maggior richieste funzionali al proprio arto.

BIBLIOGRAFIA

1. Garrett JC, Ewald FC, Thomas WH, et al. *Loosening associated with GSB hinge total elbow replacement in patients with rheumatoid arthritis*. Clin Orthop Rel Res 1977;170-4
2. Morrey BF, Bryan RS, Dobyus JH, et al. *Total elbow arthroplasty a five year experience at the Mayo Clinic*. J Bone Joint Surg Am 1981:63:1050-63
3. Souter WA. *Arthroplasty of the elbow with particular reference to metallic hinge arthroplasty in rheumatoid patients*. Ortho Clin North Am 1973;4:395-413.
4. Silva JF. *Total elbow replacement*. Clin Orthop Rel Res 1976;283-8.
5. Schneeberger AG, King GI, Song SW, et al. *Kinematics and laxity of the souterstrathchyde total elbow prosthesis*. J Shoulder Elbow Surg 2000;9:127-34
6. Kudo H, Iwano K. *Total elbow arthroplasty with a non constrained surfacereplacement prosthesis in patient who have rheumatoid arthritis*. A long term follow-up study. J Bone Joint Surg Am 1990;72:355-62.
7. Chafik D, O'Driscoll S, King GW, et al. *Total elbow arthroplasty – convertible*. Oper Tech Orthop 2010;20:58-67.
8. Swobada B, Scott RD. *Humeral hemiarthroplasty of the elbow joint in young patients with rheumatoid arthritis.* The Journal of Arthroplasty 1999;14-5:553-9.
9. Celli A, Morrey BF. *Total elbow arthroplasty in patients forty years of age or less*. J Bone Joint Surg Am 2009;91:1414-8.

Attuali materiali e tecniche di osteosintesi nelle fratture complesse dell'epifisi prossimale dell'omero

R. Russo, M. Ciccarelli, F. Cautiero, A. Fontanarosa[*], G. Della Rotonda[**]

RIASSUNTO

Il trattamento delle fratture del 1/3 prossimale dell'omero si è evoluto verso la conservazione della testa omerale, considerando attentamente la vascolarizzazione, la qualità dell'osso e lo spostamento della frattura. La classificazione "Lego" delle fratture può dare un ottimo ausilio sul rischio di necrosi. Negli ultimi 10 anni sono state trattate oltre 500 fratture dell'estremo prossimale dell'omero. Nel decennio sopraindicato abbiamo eseguito 162 RIOP, 13 sintesi del trochite con l'ausilio della artroscopia, sono stati effettuati 19 chiodi endomidollari, 134 osteosintesi con innesti ossei ed osteosuture, 76 osteosintesi con sistema Da Vinci, 36 emiartroplastiche, 26 protesi inverse, e 40 interventi di sintesi mista (placca, viti libere e fili k, ecc.). Il trattamento chirurgico delle fratture prossimali dell'omero ancora rappresenta in molti casi una sfida per il chirurgo ortopedico. Dalla letteratura è evidente che il numero delle complicazioni è ancora alto e controverso il trattamento. I nuovi materiali tecnici e le nuove tecniche chirurgiche in un futuro prossimo tenderanno a ridurre queste la complicanze.

Parole chiave: fratture prossimali dell'omero, tecniche chirurgiche, sistema Da Vinci

SUMMARY

The management of displaced proximal humerus fractures has evolved toward humeral head preservation, with treatment decisions based on careful assessment of vascular status, bone quality, fracture pattern, degree of displacement, and patient age and activity level. The "Lego" fracture classification is helpful in guiding treatment and in stratifying the risk for associated disruption of the humeral head blood supply. In the last 10 years we have treated more 500 proximal humerus fractures thus uniforms: 162 percutaneous technique, 13 arthoscopic ostheosyntheses, 19 osteosynteses with humeral nail, 134 syntheses with bone graft and transosseus suture, 76 Da Vinci System procedure, 36 hemiarthroplasty, 26 reverse shoulder prostheses and 40 miscellaneous treatment. The surgical treatment proximal humerus fractures still represents in many cases a challenge for the orthopaedic surgeon. From the Literature it is obvious that the number of complications of the surgery is still high. New surgical technical and new materials would have in a next future to reduce these complication.

Key words: proximal humerus fractures, surgical management, da Vinci System

U.O.C. di Ortopedia e traumatologia Ospedale dei Pellegrini, Napoli; [*] Università di Napoli Federico II; [**] Seconda Università di Napoli

Indirizzo per la corrispondenza:
M. Ciccarelli, Ospedale dei Pellegrini, Via Portamendina 41, 80136 Napoli. E-mail: ciccarelli.michele@gmail.com

INTRODUZIONE

L'approccio alla patologia traumatica della spalla ed in particolare delle fratture del 1/3 prossimale dell'omero è stato caratterizzato negli ultimi anni da notevoli cambiamenti, sia per l'uso di nuovi materiali quali il titanio associato ad altre leghe biocompatibili, a sostituti d'osso isolati o associati ad osso autologo e di banca, a fattori biologici stimolanti la crescita cellulare, che per il perfezionamento di nuove tecniche chirurgiche sia chiuse che mini invasive o aperte e di innovativi strumenti e sistemi di sintesi.
Queste nuove terapie e la possibilità di scegliere tra diverse opzioni di trattamento hanno reso desueto e non più accettabili trattamenti ortopedici tradizionali quali il gesso ed altre complicate procedure che fino a circa 15 anni fa erano considerate terapie elettive. Ciò malgrado, la mancanza di assoluto consenso sulle classificazioni delle fratture prossimali dell'omero data la loro variabilità anatomopatologica, rende spesso difficile effettuare una scelta terapeutica condivisa per una oggettiva non corrispondenza nella interpretazione della imaging, anche quella più complessa e moderna, spesso nello stesso gruppo di lavoro.
Le fratture dell'epifisi prossimale dell'omero rappresentavano, fino ad un decennio fa, dal 5 al 7% delle fratture mentre attualmente sono valutabili intorno al 10%; ed epidemiologicamente circa il 70% di soggetti colpiti è al di sopra di 60 anni ed il numero di persone considerate come grande-anziani è in crescita. Inoltre negli ultimi 10 anni sono notevolmente aumentate quelle fratture che non sono inquadrabili nelle correnti classificazioni, per due motivi: il crescente numero di traumi ad alta od altissima energia dei soggetti giovani e l'allungamento della vita media con l'aumento della gravità della osteoporosi che comporta una comminuzione notevole delle parti articolari omerali prossimali. In queste due categorie di pazienti il trattamento è spesso difficile e l'indicazione non è univoca, anzi la corrispondenza tra classificazione, indicazione e tecnica chirurgica intra ed inter observer non è assolutamente costante [1].

MATERIALE E METODO

Negli ultimi 10 anni presso la UOC di Ortopedia e Traumatologia dell'ospedale dei Pellegrini di Napoli sono state trattate oltre 500

fratture dell'estremo prossimale dell'omero e la nostra esperienza si è arricchita nel tempo grazie al miglioramento dei materiali e delle tecnologie, alla pubblicazione dei dati della Letteratura e quindi alle esperienze condivise con altri gruppi di lavoro italiani ed internazionali.

Noi riteniamo che malgrado le difficoltà interpretative delle classificazioni di Neer [2], della AO, per un corretto trattamento è necessario considerare il tipo di frattura inquadrandola in queste classificazioni oramai consolidate dal tempo e dall'esperienza. Inoltre nuovi dati circa la morfologia delle fratture, apportate da altre classificazioni quali la "Lego System" di Hertel [3], possono dare una ottima valutazione sul rischio di necrosi anche se, malgrado le forti aspettative iniziali quest'ultima classificazione non fornisce al chirurgo alcuna indicazione specifica per il tipo di osteosintesi da adottare e circa la reale evoluzione del caso. Le tecniche chirurgiche utilizzate per il trattamento sono state molteplici, e la scelta terapeutica è evoluta nel tempo, crescendo l'esperienza e la capacità chirurgica di identificazione e trattamento dei casi più complessi. In generale abbiamo dato importanza non solo al numero di frammenti ed alla loro scomposizione ma anche alla topografia della lesione in particolare abbiamo enfatizzato la necessità di stabilizzare correttamente le fratture del calcar specialmente quelle pluriframmentarie ed instabili provvedendo sempre di più ad un riempimento interno a supporto meccanico e biologico. Abbiamo ovviamente dato importanza alla richiesta funzionale dei pazienti soprattutto quelli più giovani e non ultimo alla comorbilità presente nel paziente anziano o del grande anziano, ma abbiamo anche allargato le indicazioni in questa fascia d'età essendo consapevoli delle necessità reali di questo arco della vita molto particolare.

Volendo concretizzare un algoritmo delle nostre indicazioni e la scelta del trattamento di osteosintesi, possiamo così riassumere la nostra esperienza. Nelle fratture a due parti interessanti la grande o la piccola tuberosità utilizziamo la tecnica percutanea di Resch [4] anche con viti in titanio cannulate oppure la tecnica di osteosintesi assistita in artroscopia ed amplificatore utilizzando sia viti in titanio che ancore avvitate o a battuta senza nodo con varie configurazioni. Nelle fratture del collo chirurgico o nelle fratture metafisarie prossimali più complesse utilizziamo i chiodi bloccati ed in particolare, dopo una breve esperienza con il chiodo Polarus, abbiamo scelto il chiodo Telegraph pubblicando i risultati nel 2009 [5].

Nei giovani con fratture stabili o negli ultra sessantenni con fratture a due parti in varo, dopo opportuna riduzione anche con tecnica del joy-stick, utilizziamo la osteosintesi percutanea. Per tecniche chiuse mini invasive percutanee intendiamo la RIOP e la sintesi artroscopica delle tuberosità. L'efficacia di queste tecniche, in particolare della RIOP (riduzione incruenta con osteosintesi percutanea) è strettamente dipendente dall'accurata selezione dei pazienti, nonché da una meticolosa tecnica operatoria, spesso di non facile esecuzione. Nelle fratture a tre e quattro parti abbiamo utilizzato, quando riducibili, la osteosintesi a minima con viti cannulate in titanio ed osteosuture.

Nelle fratture altamente instabili a due,tre e quattro parti con grave "Bone Loss" utilizziamo la tecnica che abbiamo definito e pubblicata come "Bone block technique" con osso di banca o osso della cresta iliaca ed osteo suture e sintesi a minima con viti e più raramente fili di K [6]. In un congruo numero di casi di fratture a tre e quattro frammenti abbiamo utilizzato il Da Vinci system che è un nuovo sistema di osteosintesi, da noi messo a punto, che segue la filosofia del riempimento endostale e ci ha dimostrato notevole capacità di favorire la ricostruzione stabile delle fratture associate complesse del calcar. Abbiamo considerato che questa tecnica può essere elettiva nelle fratture lussazioni della calotta o in quelle inclassificabili, lì dove per intenderci la letteratura internazionale considera ancora come "Gold standard" la protesi omerale perché a nostro parere il sistema endostale è il solo modello di osteosintesi che permette di ricostruire in una posizione corretta stabile anatomica della calotta, la continuità ossea e la possibilità di ottenere la rivascolarizzazione della testa ischemica [7]. Nelle fratture che si allungano verso la diafisi è possibile associare a questo sistema l'uso di una piccola placca a basso profilo o una placca a stabilità angolare.

Nel decennio sopraindicato abbiamo eseguito 162 RIOP e secondo la nostra esperienza alcune condizioni sono necessarie per il successo del trattamento: la ridotta comminuzione dei frammenti (trochite, calcar mediale) con rima di frattura che non si estende alla diafisi. La osteoporosi non è da considerare una controindicazione assoluta alla RIOP mentre diventa essenziale la collaborazione del paziente nell'immediato postoperatorio per il rischio di infezione o di migrazione dei fili e per il nursing generale del paziente.

Sono state eseguite 13 sintesi del trochite con l'ausilio della artroscopia. Questa tecnica di non semplice esecuzione presenta a nostro avviso 3 vantaggi: non viola lo spazio sotto-acromiale, è possibile ottenere una riduzione anatomica e consente di trattare le eventuali lesioni associate, specialmente a carico della cuffia dei rotatori.

Sono stati eseguiti 331 interventi a cielo aperto per la ricostruzione di fratture dell'estremo prossimale dell'omero a due tre e quattro parti e nelle fratture lussazioni anteriori e posteriori (Fig. 1).

Sono stati effettuati 19 chiodi endomidollari, 134 Osteosintesi con innesti ossei ed osteosuture, 76 osteosintesi con sistema Da Vinci (Fig. 2), 36 emiartroplastiche, 26 protesi inverse, e 40 interventi di sintesi mista (placca, viti libere e fili k. ecc.) senza utilizzo di riempitivi.

Fig. 1. Frattura lussazione-antero inferiore trattata con Block-Bridge Osseo, con clinica ed rx a 5 anni.

DISCUSSIONE

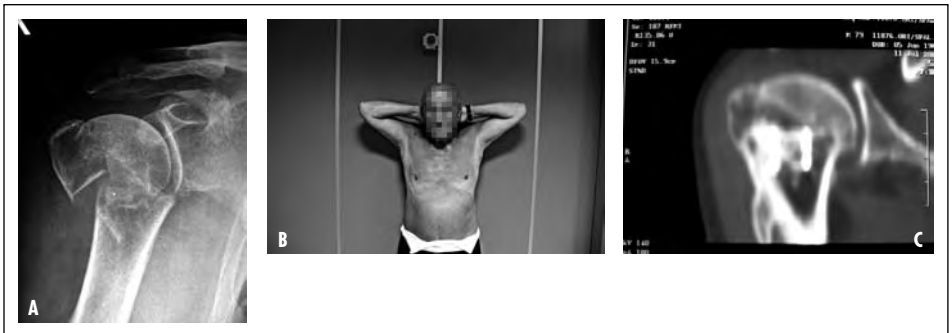

Fig. 2 Frattura a 4 parti della testa omerale, in uomo di 80 anni, trattata con sistema Da Vinci con clinica e TC di controllo 3 anni.

Il trattamento chirurgico delle fratture del 1/3 prossimale dell'omero rappresenta in molti casi ancora una sfida per il chirurgo ortopedico, sia nei pazienti giovani che negli anziani. C'è discordanza di pareri sul sistema di fissazione da utilizzare, specialmente nei casi con notevole frammentazione e con perdita d'osso. Quello che risulta chiaro dalla Letteratura è che il numero di complicanze della chirurgia delle fratture del terzo prossimale è ancora alto potendo raggiungere anche il 51% come recentemente descritto da Smith e Cofield [8] e che anche l'utilizzo di sistemi nuovi quali le placche a stabilità angolare possono nascondere insidie e complicanze soprattutto per i casi di mancata o viziosa consolidazione e la necessità di re interventi che in alcune casistiche raggiungono il 20%. La meta-analisi della letteratura inoltre mostra la incostante ripresa funzionale successiva dell'articolazione con dati a volte modesti del punteggio di Constant [9].

Nei pazienti giovani la sintesi percutanea con fili k o con viti cannulate è stata considerata come gold standards specialmente dopo le pubblicazioni di H. Resch che ha perfezionato indicazioni tecnica e strumentario per l'esecuzione del trattamento ma dopo i primi anni di entusiasmo, valutando anche i rischi legati all'utilizzo di alte dosi di radiazioni ionizzanti, il numero di pubblicazioni è veramente esiguo.

Anche nella nostra esperienza dopo un primo entusiasmo, considerando che in alcuni casi è difficile stabilizzare i piccoli frammenti e mantenere la riduzione ottenuta, abbiamo quasi del tutto abbandonata questa tecnica riservandola solo alle fratture a due parti della grande tuberosità con grosso frammento.

Gli ottimi risultati ottenuti con la tecnica RIOP, evidenti anche nella nostra casistica, dipendono da diversi fattori, tra i quali quello più importante è l'accurata selezione dei pazienti; infatti sono stati trattati pazienti fratturatisi con traumi a bassa energia ed integrità della cuffia, riservando tale tecnica solo a fratture a 2 e 3 frammenti con integrità del calcar.

Il trattamento delle fratture a 4 frammenti e delle fratture cosiddette inclassificabili è ancora molto controverso, con risultati non univoci anche nella letteratura più recente. In questa tipologia di fratture sono riportati risultati più negativi con incidenza della osteonecrosi che oscilla tra il 21% ed il 75%. In queste fratture Neer ha riportato la osteonecrosi in 6 su 8 pazienti trattati, così come Leyson ha riportato la stessa percentuale in casi non trattati chirurgicamente [10 11].

Gerber ed Hertel hanno proposto in questi casi una osteosintesi aperta ma con placche di nuova generazione a basso profilo o a minimo ingombro altri placche a stabilità angolare associate, altri ancora enfatizzano il trattamento con osteosuture [12].

Seide e coll. infatti hanno dimostrato, la superiorità della placche a stabilità angolare rispetto alle placche tradizionale. Gli Autori hanno enfatizzato la utilità dell'accoppiamento placca-vite bloccata non solo per anticipare il recupero funzionale della spalla, ma anche per la superiore stabilità che. favorirebbe la rivascolarizzazione del 1/3 prossimale dell'omero [13].

Tuttavia, risulta ancora diffusa in molti chirurghi la convinzione della necessità di trattare le fratture complesse inclassificabili nei pazienti di 55-60 anni con una protesi omerale.

I risultati delle protesi di spalla non sono costanti, infatti Green et al studiando 22 pazienti con protesi hanno evidenziato una media di movimento attivo in elevazione di 100°, una extrarotazione attiva di 30° e una intrarotazione di 11°.

Goldmann [14] in un'analisi di 26 pazienti, 12 per fratture a 3 parti e 14 per fratture a 4 parti riporta una assenza di dolore nel 73% dei casi ed un movimento attivo non prevedibile con un rapporto diretto tra età, tipo di frattura ed una media di elevazione di 107°.

Noi pensiamo che la protesizzazione della spalla per frattura a quattro parti o per fratture inclassificabili è un gesto chirurgico molto complesso la cui predittibilità funzionale a distanza risulta ancora imprevedibile ed i risultati anche in mani esperte sono incostanti. Riteniamo che i risultati possono essere migliori paradossalmente nei soggetti più giovani ed in quelli affetti da fratture lussazioni con possibilità di identificazione e ricostruzione diretta delle tuberosità, mentre elementi sfavorevoli sono la pluriframmentarietà della grande tuberosità ed il susseguente coinvolgimento della cuffia dei rotatori nella malacia strutturale postraumatica.

Quello che avviene nel bone stock dell'omero prossimale dopo le fratture più complesse, non è stato ancora perfettamente studiato, tuttavia la compattazione e la scompaginazione delle trabecole ossee è costante e questo avviene sia per le fratture dei soggetti giovani, in misura minore, che per quelli adulti o negli anziani più frequentemente in maggiore entità per la presenza della osteoporosi.

Noi abbiamo enfatizzato molto questo concetto del bone loss postraumatico specialmente nelle fratture a tre e quattro parti e nelle fratture complesse non classificabili. La nostra osservazione è che nel trauma, soprattutto se ad alta energia, si determina una diminuzione del bone stock notevole poiché le trabecole si impattano diminuendo in volume essendo schiacciate dalla calotta omerale che è a consistenza ossea più compatta. Abbiamo considerato che anche quando si riesce ad ottenere la riduzione delle tuberosità e della calotta omerale in posizione anatomica, essendo completamente alterata l'organizzazione trabecolare con la formazione di un minus volumetrico che altera il contatto fra le parti, qualsiasi osteosintesi con tragitto delle componenti metalliche avvitate nel vuoto non può garantire conseguentemente la rivascolarizzazione della testa anche se inizialmente sembrerebbero consentire una buona stabilità tra placca e calotta.

Noi abbiamo ripreso l'esperienza riportata da Vandenbussche [15] il quale pubblicò pochissimi casi di fratture a tre e quattro parti impattando tra i frammenti dell'omero osso autologo tricorticale prelevato dalla cresta iliaca e effettuando una osteosintesi con suture. Cinque pazienti hanno avuto un buon risultato ma nella pubblicazione non viene chiarita la modalità di posizionamento dell'innesto né lo spostamento dei frammenti e la loro dislocazione.

Abbiamo modificato questa tecnica per due concetti che noi consideriamo innovativi: il primo è che nel riposizionare i frammenti nella corretta anatomia ricostruendo anche la normale retro torsione omerale e della calotta, il minus sotto tuberositario va ricostituito con osso modellato a forma trapezoidale triangolare in modo che i tre vertici del poliedro siano di supporto alle pareti e alla calotta; il secondo è il concetto che noi abbiamo definito come " ricostruzione mediale del calcar" e cioè la necessità di riparazione perfetta del calcar a supporto della calotta cefalica nella corretta torsione che rappresenta l'unica possibilità di ricostituire l'anatomia e di consentire la rivascolarizzazione [6].

Noi crediamo che il trattamento più corretto nelle fratture a 4 frammenti e nelle fratture complesse con perdita di sostanza, sia l'osteosintesi con ricostruzione mediale ed innesto di osso tricorticale o l'ausilio di spaziatori come il sistema Da Vinci, che consente di mantenere una buona riduzione della frattura colmando il vuoto metaipifisario e favorendo la rivascolarizzazione della testa infatti abbiamo raccolto una serie di pazienti che anche se limitata avendo raggiunto un follow-up di 10 anni ha dimostrato che la testa omerale può essere salvata, ha possibilità di neovascolarizzazione e di guarigione con ottimi risultati anche a distanza [7]. La costante valutazione di questi casi il miglioramento dei materiali, l'innovazione dell'uso dell'osso di banca e di altri biomateriali ci ha consentito anche di migliorare i risultati rispetto a molte casistiche pubblicate sia in termini di risultato funzionale che in termini di reinterventi. Infatti i nostri re interventi per complicanze tecniche rispetto alla letteratura la cui media raggiunge anche il 40% sono stati 2 su 507 che rappresentano lo 0,4%.

BIBLIOGRAFIA

1. Petit CJ, Millett PJ, Endres NK, et al. *Management of proximal humeral fractures: surgeons don't agree*. J Shoulder Elbow Surg 2010;19:446-51.
2. Neer CS II. *Displaced proximal humerus fractures: I. Classification and Evaluation*. J Bone Joint Surg 1970;52A:1077-89.
3. Hertel R, Hempfing A, et al. *Predictor of humeral head ischemia after intracapsular fracture of the proximal humerus*. J Shoulder Elbow Surg 2004;13:427-33.
4. Resch H, Hubner C, Schwaiger R. *Minimally invasive reduction and osteosynthesis of articular fractures of the humeral head*. Injury 2001;32(Suppl.1): SA25-32.
5. Russo R, Cautiero F, Lombardi LV, et al. *Telegraph antegrade nailing in the treatment of humeral fractures with rotator interval split technique*. Chir Organi Mov 2009;93(Suppl.1):S7-14.
6. Russo R, Visconti V, Vernaglia Lombardi L, et al. *The block-bridge system: a new concept and surgical technique to reconstruct articular surfaces and tuberosities in complex proximal humeral fractures*. J Shoulder Elbow Surg 2008;17:29-36.
7. Russo R, Visconti V, Lombardi LV, et al. *Da Vinci System: clinical experience with complex proximal humerus fractures*. Chir Organi Mov 2010;94(Suppl.1):S57-64.
8. Smith AM, Mardones RM, Sperling JW, et al. *Early complications of operatively treted proximal humeral fractures*. J Shoulder Elbow Surg 2007;16:14-24.
9. Lanting B, MacDermid J, Drosdowech D, et al. *Proximal humerus prectures: a systematic review of treatment modalities*. J Shoulder Elbow Surg 2008,17:42-54
10. Neer CS II. *Displaced proximal humerus fractures: II. Treatment of three-part and four-part displacement*. J Bone Joint Surg 1970;52A:1090-103.
11. Leyson RL. *Closed treatment of fractures of proximal humerus*. Acta Orthop Scand 1984;55:48-51.
12. Hertel R. *Fractures of the proximal humerus in osteoporotic bone*. Osteoporos Int 2005;16(Suppl.2):S65-72.
13. Seide K, Triebe J, Faschingbauer M, et al. *Locked vs unlocked plate osteosynthesis of the proximal humerus – a biomechanical study*. Clin Biomech 2007;22:176-82.
14. Goldman RT, Koval KJ, Cuomo F, et al. *Functional outcome after humeral head replacement for acute three- and four-part proximal humeral fractures*. J Shoulder Elbow Surg 1995;4:81-6.
14. Vandenbussche E, Peraldi P, Naouri JF, et al. *Four part valgus impacted fractures of the upper extremity of humerus: ilium graft reconstruction. A propose of 8 cases*. Rev Chir Orthop Reparatrice Appar Mot 1996;82:658-62.

Biologia della guarigione della riparazione della cuffia dei rotatori e ruolo dei fattori di crescita

A. Castagna, P.S. Randelli[*], R. Garofalo[**]

RIASSUNTO

L'incidenza della rottura degenerativa della cuffia dei rotatori tende ad aumentare con l'età, ed alcuni studi su cadavere hanno dimostrato che l'incidenza di rottura a tutto spessore della cuffia dei rotatori è pari al 30% nella popolazione con età superiore ai 60 anni. Nonostante il continuo miglioramento dei materiali di sutura e delle tecniche di riparazione tuttavia, la recidiva della rottura tendinea non è infrequente. La letteratura ha dimostrato che l'anello debole del sistema di riparazione è da ricercarsi a livello della biologia del processo riparativo tendine-osso. Gesti associati alla riparazione della cuffia dei rotatori quali l'acromioplastica o le microfratture a livello della grande tuberosità dell'omero hanno dimostrato di poter favorire la liberazione di fattori di crescita che possono migliorare la guarigione della cuffia dei rotatori. L'aggiunta quindi di fattori di crescita ed in particolare il PRP (plasma ricco di piastrine) rappresenta sicuramente un'opzione molto attraente per migliorare la guarigione della cuffia dei rotatori. Tuttavia l'ottimale preparazione, l'attivazione, cosi'come la quantificazione dei vari fattori di crescita presenti nei PRP è un argomento controverso. Ulteriori studi sono necessari per definirne il ruolo nel migliorare la riparazione della cuffia dei rotatori, cosi' come per definirne i protocolli delle tecniche chirurgiche per la loro applicazione.

Parole chiave: cuffia rotatori, spalla, fattori di crescita, guarigione

SUMMARY

The incidence of rotator cuff tear increase with the age of patients, some cadaveric studies has shown that the incidence of complete rotator cuff tear is average the 30% in the individuals over the age of 60 years. Despite surgical techniques and materials advances, after surgical repair there is a high rate of recurrent tears. The literature shown that the weak link is at the level at the bone-tendon interface, where the healing process take place. Associate clinical gestures such as greater tuberosity microfracture and acromioplasty has shown the possibility of growth factors realese that potentially could improve tendon healing. In this way, the addition of growth factors, and particularly of PRP (Platelet Rich Plasma) during a surgical procedure represent a very attractive option to improve the rotator cuff healing. However, the optimal preparation, the activation, and the quantification of the growth factors enclosed in the PRP is a very controversial argument. Further studies are needed to better define the role of the PRP in the rotator cuff healing, as to define the protocols of surgical techniques and their application.

Key words: rotator cuff, shoulder, growth factors, healing

Unità di chirurgia della spalla, IRCCS Istituto Clinico Humanitas, Rozzano Milano; [*] Clinica Ortopedica, Università degli Studi di Milano, Dipartimento di Scienze Medico-Chirurgiche, Policlinico San Donato IRCCS San Donato Milanese (MI); [**] U.O. C. Ortopedia, Ospedale F. Miulli, Acquaviva delle Fonti (BA)

Indirizzo per la corrispondenza:
Raffaele Garofalo, Ospedale F. Miulli, Acquaviva delle Fonti (BA), Italy. E-mail: raffaelegarofalo@gmail.com

INTRODUZIONE

Le rotture degenerative della cuffia dei rotatori sono condizioni molto frequenti che spesso provocano dolore ed inabilità al paziente. L'incidenza di tale patologia tende ad aumentare con l'età, ed alcuni studi su cadavere hanno dimostrato che l'incidenza di rottura a tutto spessore della cuffia dei rotatori è pari al 30% nella popolazione con età superiore ai 60 anni [1].

Nonostante il continuo miglioramento dei materiali di sutura e delle tecniche di riparazione (utilizzo di ancore in titanio e riassorbibili, *tension band*, *single row-double row*, "transosseous equivalent repair"), tuttavia, la recidiva della rottura tendinea non è infrequente. Il tasso di ri-rottura o di non guarigione, del sistema tendine-osso, è stato riportato in una percentuale variabile dall'11% al 94%, ed è dipendente dalle caratteristiche della lesione (grandezza, forma), dal grado di degenerazione del sistema muscolo tendine, dalle caratteristiche e dallo stile di vita del paziente [2-6]. Benchè alcuni studi abbiano notato una correlazione tra risultato funzionale e guarigione del tendine, tuttavia il successo clinico non sempre si correla con il grado di guarigione del tendine stesso [2 3]. Comunque, i pazienti con una guarigione completa dei tendini mostrano un significativo miglioramento della forza al follow-up [7]. Tenuto conto quindi, che l'anello debole del sistema di riparazione è da ricercarsi a livello della biologia del processo riparativo tendine-osso, gli sforzi attuali, sono anche rivolti allo studio dei meccanismi biologici di guarigione dei tessuti tendinei ed alla possibilità di migliorare ed accelerare i meccanismi riparativi stessi. Quando si consideri, comunque, la biologia della riparazione della cuffia dei rotatori, si deve tener bene a mente l'eziologia della rottura stessa, che nella maggior parte dei casi è di origine degenerativa del tendine stesso e della giunzione tendine-osso [8].

Alla luce di questa analisi l'utilizzo di sistemi che possano migliorare il processo riparativo assume un particolare significato, ed in particolare l'apporto di fattori di crescita è un'opzione molto attraente per migliorare la guarigione della cuffia dei rotatori.

BIOLOGIA DELLA GUARIGIONE TENDINE-OSSO

La normale interfaccia tendine-osso è costituita da un'interdigitazione di diversi strati longitudinalmente orientati di fibre di collagene di tipo I che si inseriscono in maniera graduale sull'omero [9]. La vascolarizzazione è altrettanto organizzata all'interno del tendine; il numero di vasi e la loro grandezza diminuisce progressivamente quanto più ci si avvicina all'osso [9]. In senso longitudinale si distinguono 4 distinte zone: tendine, fibrocartilagine non mineralizzata, fibrocatilagine mineralizzata, e osso [10]. Il processo di guarigione del tessuto tendineo è molto complesso, e tuttavia la struttura finale della giunzione tendine-osso è abbastanza diversa dall'inserzione nativa; infatti, invece delle 4 zone distinte, l'osso ed il tendine sono legate da uno strato di tessuto fibrovascolare predominato da collagene di tipo III [11]. Il processo di guarigione è probabilmente mediato da cellule indifferenziate di provenienza dall'osso e da cellule sinoviali [12]. Studi sperimentali hanno confermato che probabilmente il processo di guarigione viene iniziato da un tessuto che si forma a partire dall'osso piuttosto che dal tendine [13]. Subito dopo la lesione, il gap creatosi è colmato da un coagulo di sangue che funge da scaffold (impalcatura) per la riparazione e rilascia una varietà di fattori di crescita chemiotattici e mitogeni (fase emorragica). Le citochine rilasciate all'interno del coagulo attivano i leucociti polimorfonucleati e i linfociti che giungono al sito della lesione entro poche ore. Queste cellule rispondono ai segnali autocrini e paracrini espandendo la risposta infiammatoria e reclutando altri tipi di cellule. I macrofagi arrivano al sito della lesione entro 48 ore e predominano per diversi giorni (fase infiammatoria). Essi sono responsabili della fagocitosi del tessuto necrotico e assieme alle cellule dell'epitenone ed endotenone (cellule intrinseche) secernano molteplici fattori di crescita, soprattutto il *Transforming Growth Factor-β1* (TGF-β1) che incrementano l'attività della proteinchinasi e la formazione di collagene. Dopo tre giorni, al sito della lesione saranno presenti piastrine, macrofagi, leucociti polimorfonucleati, linfociti e le cellule staminali mesenchimali multipotenti. Le piastrine rilasciano i fattori *Platelet-Derived Growth Factor* (PDGF), *TGF*-β, e l'*Epidermal Growth Factor* (EGF); i macrofagi i fattori PDGF, *Transforming Growth Factor-Alpha* (TGF-α), TGF-β, e *Basic Fibroblast Growth Factor* (bFGF). Questi fattori non soli sono chemiotattici per i fibroblasti ed altre cellule ma stimolano anche la proliferazione dei fibroblasti e la sintesi del collagene di tipo I, III e V e delle proteine non collageniche. Le ultime cellule ad arrivare sono i fibroblasti che sono reclutati dai tessuti vicini e dal circolo sistemico (fase proliferativa). I fibroblasti iniziano a produrre collagene ed altre proteine della matrice entro una settimana dalla lesione.

Benché, i fenomeni riparativi iniziano alla fine della I settimana, Randelli ha notato che alcune di queste citochine possono comparire immediatamente dopo la riparazione chirurgica della cuffia dei rotatori se associata ad acromionplastica [14]. In questo studio, l'autore ha notato che prelevando un campione di 3 ml di fluido della spalla 15 minuti dopo la fine dell'intervento, i livelli di PDGF-β, TGFβ-1, e il *Basic Fibroblast Growth Factor* (bFGF) erano significamene piu' elevati che nel sangue venoso dello stesso paziente [14]. Tali osservazioni indicano che i fattori di crescita possono essere importanti sia all'inizio che alla fine del processo di guarigione del tendine. Dopo due settimane, il coagulo di sangue è più organizzato ed iniziano a formarsi i primi capillari. Il contenuto totale di collagene è superiore a quello di un tendine normale, ma la densità è inferiore e la matrice extracellulare è disorganizzata. L'ultima fase è caratterizzata dalla riduzione della cellularità ed un aumento della densità di collagene (fase di rimodellamento). I segnali biochimici e biomeccanici regolano l'espressione delle proteine strutturali ed enzimatiche incluse la collagenasi, l'attivazione del plasminogeno e la stromolisina. La guarigione continua per diversi mesi e la maturazione del tendine non è completa prima di un anno. Nonostante la fase di rimodellamento, il tendine guarito non raggiungerà le proprietà meccaniche e morfologiche di un tendine normale. La forza di tensione rimane inferiore del 30% rispetto a quella di un normale tendine anche dopo diversi mesi o anni [15]. La riduzione delle proprietà meccaniche è associata ad un inferiore diametro delle fibre di collagene e all'alterazione del profilo dei proteoglicani della matrice. La riduzione delle proprietà meccaniche del tendine renderà il tessuto più debole e più predisposto a recidiva della rottura [16].

FATTORI DI CRESCITA

Come precedentemente evidenziato, il tendine rotto rappresenta di per se un microambiente sfavorevole per la proliferazione cellulare e per l'invasione vascolare. Infatti oltre alla presenza di fasci di collagene assolutamente disorganizzati, il tendine appare circondato da un micrombiante catabolico che include la presenza di metalloproteinasi e cellule giganti [17 18]. Pertanto, il margine rotto di un tendine appare quasi incapace di poter andare incontro ad un processo di guarigione senza un intervento dall'esterno. Una riparazione stabile sembra essere solo un pezzo di questo complicato puzzle in quanto è impossibile pensare che solo attraverso questo si possa ottenere un ponte di fibrocartilagine tra un tendine degenerato ed un osso sclerotico. I fattori di crescita sono proteine utilizzate per la comunicazione tra cellule di un organismo in grado di stimolare la migrazione cellulare, la proliferazione e la sintesi delle proteine. Essi esplicano la loro azione legandosi a specifici recettori di membrana di cellule target. Una volta attivati, i recettori innescano una cascata di reazioni chimiche nel citoplasma che provocano l'attivazione dei geni nel nucleo. I fattori di crescita possono attivare le cellule vicine (azione paracrina) o le cellule stesse che li hanno rilasciati (azione autocrina). Numerosi studi hanno mostrato che i fattori di crescita (bFGF, *Insulin-Like Growth Factor* – IGF-1, PDGF, TGFβ-1, *Vascular Endothelial Growth Factor* VEGF, l'*Epidermal Growth Factor*) possono essere coinvolti nella riparazione del tessuto tendineo e legamentoso. Il TGF-β è una citosina secreta dalla maggior parte delle cellule coinvolte nel processo di guarigione come linfociti, Chang et al. [19] hanno studiato i fattori TGFβ-1 e TGFβ-2 nella guarigione del tendine flessore, osservando che gli animali che avevano ricevuto l'anticorpo per TGFβ-1 mostravano un più alto arco di movimento rispetto al controllo. Il fattore PDFG è attivo nella fase infiammatoria e proliferativa del processo di guarigione. Uno studio in vitro [20] ha evidenziato la capacità di PDGF di stimolare la produzione delle proteine collageniche/e non, così come la sintesi del DNA in funzione della dose somministrata. Differenti fattori di crescita inoltre sono stati testati indipendentemente per valutare il loro contributo nella guarigione della cuffia dei rotatori. Le *bone*

morphoprotein (BMP) 2 e 7, TGF-β1, TGF-β3, *fibroblastic growth factor* (FGF) sono stati testati su un modello di rottura di cuffia di tendine ovino mostrando come questi fattori siano in grado di accelerare il proceso di guarigione [21]. Il TGF-β1è stato identificato come un importante fattore di crescita nella guarigione tendine osso, benché uno studio ha riportato come l'applicazione di tale fattore ad un tendine rotto aumenta la proliferazione tendinea senza però aumentare la forza della riparazione [22].

In vivo, i diversi fattori di crescita lavorano in concerto per creare un'appropriata interfaccia di guarigione osso tendine. Per tale ragione vi è una grande attenzione alla creazione e all'utilizzo di PRP (*Platelet Rich Plasma*) che si ottiene attraverso una opportuna centrifugazione di sangue autologo. Le piastrine sono le prime cellule ad arrivare al sito della lesione dove rilasciano i fattori di crescita che si trovano immagazzinati in organelli citoplasmatici (α-granuli). I fattori di crescita rilasciati includono PDGF, TGF-β, bFGF, *epidermal growth factors*, VEGF . Il plasma ricco di piastrine contiene una maggiore concentrazione di piastrine rispetto al sangue intero e può essere utile per il trattamento delle lesioni dei legamenti e dei tendini [23]. In uno studio su 14 pazienti sottoposti a riparazione artroscopica della cuffia dei rotatori che ricevettero localmente, subito dopo la riparazione chirurgica, una soluzione di PRP in combinazione con trombina autologa, gli autori conclusero che l'utilizzo del PRP nella riparazione artroscopica della cuffia dei rotatori è sicura ed efficace, senza effetti collaterali, ma non sono state dimostrati miglioramenti nella guarigione tendinea [24]. Nonostante i risultati di questa serie di casi facciano ben sperare nell'uso dei fattori di crescita per il trattamento delle lesioni della cuffia dei rotatori, la misurazione dell'efficacia del trattamento con PRP necessita di studi randomizzati, prospettici e controllati. Questo studio pilota ha solo confermato la capacità delle PRP di ridurre il dolore postoperatorio e di migliorare l'outcome clinico [24].

CONCLUSIONI E DIREZIONI FUTURE

Il PRP rappresenta sicuramente una sorgente di fattori di crescita bioattivi, tuttavia l'ottimale preparazione, l'attivazione, così come la quantificazione dei vari fattori di crescita presenti nei PRP è un argomento controverso. Gesti associati alla riparazione della cuffia dei rotatori quali l'acromioplastica o le microfratture a livello della grande tuberosità dell'omero hanno dimostrato di poter favorire la liberazione di fattori di crescita che possono migliorare la guarigione della cuffia dei rotatori riparata. Per quel che riguarda inoltre l'utilizzo di fattori di crescita da centrifugazione ulteriori studi sono necessari per definirne il ruolo nel migliorare la riparazione della cuffia dei rotatori, così come per definirne i protocolli delle tecniche chirurgiche per la loro applicazione.

BIBLIOGRAFIA

1. Kinsella K, Velkoff VA. *An Aging World: 2001*. Washington, DC: US Government Printing Office; 2001.
2. Boileau P, Brassart N, Watkinson DJ, et al. *Arthroscopic repair of full-thikness tears of the supraspinatus:does the tendon really heal?* J Bone Joint Surg Am 2005;87:1229-40.
3. Castagna A, Conti M, Markopoulos N, et al. *Arthroscopic repair of rotator cuff tear with a modified Mason Allen stitch: mid-term clinical and ultrasound outcomes*. Knee Surg Sports Traumatol Arthrosc 2008;16:497-503.
4. Deutsch A, Kroll DG, Hasapes J, et al. *Repair integrity and clinical outcome after arthroscopic rotator cuff repair using single-row fixation: a prospective study of single-tendon and two-tendon tears.* Houlder Elbow Surg 2008;17:845-52.
5. Galatz LM, Ball CM, Teefey SA, et al. *The outcome and repair integrità of completely arthroscopically repaired large and massive rotator cuff tears*. J Bone Joint Surg Am 2004; 86:219-24.
6. Levy O, Venkateswaran B, Even T, et al. *Mid-term clinical and sonographic outcome of arthroscopic repair of the rotator cuff*. J Bone Joint Surg Br 2008;90:1341-7.
7. Slabaugh MA, Nho SJ, Grumet RC, et al. *Does the literature confirm superior clinical results in radiographically healed rotator cuffs after rotator cuff repair?* Arthroscopy 2010;26:393-403.
8. Valentin JE, Badylak JS, McCabe GP, et al. *Extracellular matrix bioscaffolds for orthopedic applications: a comparative histologic study*. J Bone Joint Surg Am 2006;88:2673-86.
9. Clark JM, Harryman DT. *Tendons, ligaments, and capsule of the rotator cuff-gross and microscopic anatomy*. J Bone Joint Surg Am 1992;74:713-25.
10. Gulotta LV, Kovacevic D, Ehteshami JR, et al. *Application of bone marrow-derived mesenchymal stem cells in a rotator cuff repair model*. Am J Sports Med 2009;37:2126-33.
11. Galatz LM, Sandell LJ, Rothermich SY, et al. *Characteristics of the rat supraspinatus tendon during tendon-to-bone healing after acute injury*. J Orthop Res 2006;24:541-50.
12. Kawamura S, Ying L, Kim HJ, et al. *Macrophages accumulate in the early phase of tendon bone healing*. J Orthop Res 2005;23:1425-1432
13. Rodeo SA, Suzuki K, Deng XH, et al. *Use of recombinant human bone morphogenetic protein-2 to enhance tendon healing in a bone tunnel*. Am J Sports Med 1999;27:476-88.
14. Randelli P, Margheritini F, Cabitza P, et al. *Release of growth factors after arthroscopic acromioplasty*. Knee Surg Sports Traumatol Arthrosc 2009;17:98-101.
15. Rotini R, Fini M, Giavaresi G, et al. *New perspectives in rotator cuff tendon regeneration: review of tissue engineered therapies*. Chir Organi Mov 2008;91:87-92.
16. Molloy T, Wang Y, Murrell G. *The roles of growth factors in tendon and ligament healing*. Sports Med 2003;33:381-94.
17. Uthoff HK, Sano H, Strudel G, et al. *Early reactions after reimplantation of the tendon of supraspinatus into bone*. J Bone Joint Surg Br 2000;82:1072-6.
18. Castagna A, Cesari E, Gigante A, et al. *Role of metalloproteinases in degenerative rotator cuff tears: an ethiopathogenetic molecolar and immunohistochemical hypothesis*. Paper presented at the 22nd congress of the European society for surgery of the shoulder and elbow Madrid September 2009
19. Chan BP, Chan KM, Maffulli N, et al. *Effect of basic fibroblast growth factor. An in vitro study of tendon healing*. Clin Orthop Relat Res 1997;342:239-47.
20. Yoshikawa Y, Abrahamsson SO. *Dose-related cellular effects of platelet-derived growth factor-BB differ in various types of rabbit tendons in vitro*. Acta Orthop Scand 2001;72:287-92.
21. Rodeo SA. *Biologic augmentation of rotator cuff tendon repair*. J Shoulder Elbow Surg 2007;16:S191-7.
22. Galatz LM, Sandell LJ, Rothermich SY, et al. *Characteristics of the rat supraspinatus tendon durino tendon to bone healing after acute injury*. J Orthop Res 2006;24:541-50.
23. Mishra A, Pavelko T. *Treatment of chronic elbow tendinosis with buffered platelet-rich plasma.* Am J Sports Med 2006;34:1774-8.
24. Randelli PS, Arrigoni P, Cabitza P, et al. *Autologous platelet rich plasma for arthroscopic rotator cuff repair: a pilot study*. Disabil Rehabil 2008;30:1584-9.

Protesi di tibiotarsica

S. Giannini, A. Leardini, F. Catani, M. Romagnoli, L. Berti, M. Cadossi, D. Luciani

RIASSUNTO

Background. La protesi di tibiotarsica può rappresentare una valida alternativa all'artrodesi nel trattamento della patologia artrosica se oltre ad eliminare il dolore permette un buon recupero della funzionalità. Dopo l'insuccesso dei primi modelli protesici i disegni più recenti hanno ottenuto risultati migliori ma non ancora del tutto soddisfacenti.
Obiettivi. Sulla base di pregressi studi anatomici e biomeccanici è stato sviluppato un nuovo disegno protesico in grado di replicare la biomeccanica della tibiotarsica grazie a superfici articolari compatibili con il ruolo svolto dai legamenti. Scopo dello studio è verificare se clinicamente questo nuovo modello protesico ottiene risultati soddisfacenti e una bassa percentuale di complicanze e revisioni.
Metodi. 138 impianti eseguiti presso il nostro Istituto, sono stati valutati clinicamente tramite l'AOFAS e radiograficamente con un follow-up minimo di 2 anni.
Risultati. L'AOFAS score medio è aumentato significativamente dal pre-op ai vari follow-up così come la motilità della caviglia. È stata eseguita 1 sola revisione a causa di una infezione. Sono stati eseguiti 4 reinterventi per impingement mediale, deformità del retropiede.
Conclusioni. La funzionalità e stabilità dell'impianto è risultata soddisfacente e tali incoraggianti risultati preliminari dovranno essere riconfermati ad un più lungo follow-up.

Parole chiave: protesi di caviglia, disegno protesico, risultati

SUMMARY

Background. Total ankle arthroplasty as a valuable alternative to ankle arthrodesis in ankle arthritis treatment, must be recovered function and eliminate pain. After pioneer designs failures the more recent designs give better results but not satisfactory at all.
Purpose. According to extensive prior research, a new design of total ankle replacement was developed (BOX Ankle biomechanics has been replicated by the design of the components which are compatible with the natural role of the ligaments.
Methods. 138 implants were performed in our Institute and were evaluated by AOFAS score and X-rays with a minimum follow-up of two years.
Results. The mean AOFAS score significantly increase from pre-op to post-op follow-up such as ankle range of motion. One revision only was performed for infection. 4 re-operation were done due to medial impingement or hind foot deformities correction.
Conclusions. Function and stability of the implants are satisfactory and these encouraging preliminary results necessitate a much longer follow-up.

Keywords: total ankle replacement, prosthetic design, results

Indirizzo per la corrispondenza:
Clinica Ortopedica e Traumatologica II, Istituto Ortopedico Rizzoli, Bologna, Via G.C. Pupilli 1, 40136 Bologna.

INTRODUZIONE

Le protesi di caviglia vengono impiantate da circa 35 anni con lo scopo di ottenere una risoluzione della sintomatologia dolorosa e di ristabilire una funzionalità tale da permettere lo svolgimento delle normali attività quotidiane.
Nonostante i molti tentativi di originalità ed efficacia nel disegno, i risultati clinici non sono ancora particolarmente soddisfacenti. Una recente metanalisi ha dimostrato su 1086 pazienti con "follow-up" 44,2 mesi un aumento medio del punteggio AOFAS di 45,2 (sezione "dolore" +28,6, "funzione" +12,5) ma anche un aumento dell'escursione di soli +7°, e soprattutto una sopravvivenza media di 96,9% dopo 1 anno, e di 90,6% dopo 5 anni. Le complicazioni sono state infezioni superficiali (7,0-14,7%) e profonde (0,7-2,5%), *loosening* (1,3-9,5%), dislocazione (2,1-4,4%), fratture (6,2-20,7%), chirurgia di revisione (5,6-19,4%), "impingement" (0,0-33,5%), conversione in artrodesi (3,2-9,5%) [1].
Questi recenti deludenti risultati clinici delle sostituzioni protesiche della tibiotarsica ha spinto il gruppo di ricerca del Rizzoli, in collaborazione con l'*Oxford Orthopaedic Engineering Centre*, nella direzione della comprensione della mobilità articolare in termini di contributo sinergico di legamenti e superfici articolari. Gli studi effettuati dagli autori [2-5] hanno dimostrato lo stretto rapporto fra la geometria dei legamenti e le conformazioni delle superfici articolari della tibiotarsica. Tali osservazioni implicano che le superfici articolari devono soddisfare il requisito di muoversi in contatto reciproco, mantenendo allo stesso tempo le fibre dei legamenti CaFi e TiCa ad una lunghezza costante. Per il disegno di sostituzioni protesiche di tibiotarsica, ne consegue che le conformazioni delle superfici protesiche debbano essere compatibili con la geometria delle strutture legamentose mantenute all'articolazione. Nel rispetto di tale nuovo criterio, la nuova protesi proposta dagli autori consiste dunque in una componente tibiale ed una talare (o astragalica) metalliche, insieme ad un componente meniscale intermedia in polietilene da inserire fra i primi due, con le superfici articolari del tutto congruenti con quelle corrispondenti nelle componenti metalliche. La conforma-

zione sferica convessa del componente tibiale consente un miglior grado di intrappolamento antero/posteriore e medio-laterale del menisco. Lo spessore di questo può essere selezionato in modo che risulti il più idoneo possibile a ripristinare la tensione dei legamenti: Con una superficie convessa della componente tibiale, i valori più idonei per il raggio della superficie articolare convessa della componente talare nel piano sagittale, sono risultati essere notevolmente maggiori rispetto a quelli degli attuali disegni a tre componenti [6-8] che infatti miravano solo ad imitare la conformazione anatomica normale della troclea talare, senza curarsi di aver comunque sostituito il mortaio tibiale concavo naturale con una componente piatta.

In questo studio abbiamo revisionato la nostra casistica di pazienti operati di protesi di tibio-tarsica BOX (Box Ankle, Finsbury Orthopaedics Limited, Leatheread, UK), verificando i risultati a nei pazienti con follow-up superiore a 2 anni attraverso un'adeguata valutazione clinica e radiografica.

MATERIALI E METODI

Dal luglio 2003 sono stati eseguiti 132 impianti BOX con un follow-up minimo di 2 anni. L'età media era 59,1 ± 11 anni. 120 casi erano affetti da artrosi post-traumatica (Figg. 1, 2), 12 casi da malattie reumatiche (Fig. 3) e 6 casi da artrosi primitiva. Su tutti pazienti è stata eseguita una valutazione clinica e una valutazione radiografica standard e dinamica in massima dorsiflessione e plantarflessione in ortostatismo.

È stato eseguito sia un approccio antero-laterale che anteromediale a seconda della tipologia di deformità e della presenza o meno di pregresse cicatrici. Il trattamento post-operatorio è consistito nell'applicazione di uno stivaletto gessato non deambulatorio per 15 giorni, seguito dal posizionamento di un tutore per altri 45 gg con carico progressivo a partire dal 30° gg post-operatorio. Il Programma Riabilitativo dopo la rimozione del gesso si propone i seguenti obiettivi: trattare l'edema, recuperare il più ampio movimento articolare della tibio-tarsica, recuperare una buona validità muscolare di tutto l'arto operato, recuperare l'elasticità delle parti molli, recuperare un corretto controllo sensomotorio ed infine recuperare un corretto schema deambulatorio.

Ogni paziente è stato valutato attraverso l'AOFAS score nel preoperatorio e durante i vari follow-up. Al momento del controllo sono state valutate radiografie standard in carico in antero-posteriore, laterale, in massima dorsiflessione e plantarflessione e confrontate con quelle dei controlli precedenti. Abbiamo voluto studiare inoltre la motilità della tibio-tarsica protesizzata sotto carico nei pazienti che hanno acconsentito all'esecuzione di ulteriori radiografie, in massima plantarflessione e in massima dorsiflessione, per poter paragonare questi valori con ciò che misuriamo durante il cammino in condizioni quindi non passive, ma dinamiche.

Per quanto riguarda le radiolucenze, sono state esaminate le radiografie nei vari controlli post-operatori per verificarne l'evolutività.

RISULTATI

Durante l'intervento chirurgico si è reso necessario in 75 casi eseguire un allungamento del tendine d'Achille per migliorare l'escursione articolare della tibio-tarsica senza aumentare la resezione tibiale. In 5 casi si è reso necessario eseguire durante l'intervento di sostituzione protesica della tibio-tarsica una osteotomia metatarsale distale di sollevamento della testa per correggere il cavismo antero-interno del piede riducendo così l'effetto tripode potenziale causa di sublussazione del menisco mobile o di impingement laterale. In 6 casi in cui era presente un'artrosi secondaria ad un importante squilibrio capsulo-legamentoso si è eseguito anche una ricostruzione legamentosa prelevando parzialmente il tendine estensore comune delle dita. In 3 casi si è posizionato una vite sindesmosica per ridurre la diastasi della pinza tibio-peroneale già presente prima dell'intervento come esito del pregresso trauma, in 1 caso si è eseguita una osteotomia varizzante di calcagno per riallineare il retropiede e in 1 caso una duplice artrodesi. Nella nostra casistica abbiamo riportato 1 frat-

Fig. 1. Donna di 53 anni affetta da dolore a livello della tibiotarsica in esiti artrodesi in posizione non corretta. È stato eseguito un intervento di disartrodesi e sostituzione protesica, con un ottimo movimento intraoperatorio e un ottimo controllo radiografico a 4 anni di follow-up. Calcolo degli angoli per la misurazione della migrazione delle componenti proteiche.

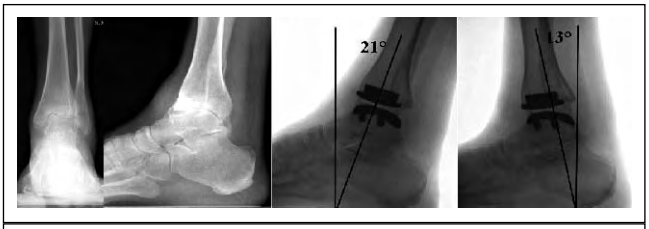

Fig. 2. Donna di 65 anni affetta da artrosi post-traumatica con il controllo radiografico a 5 anni di follow-up in massima plantarflessione e massima dorsiflessione.

Fig. 3. Donna di 65 anni affetta da artrite reumatoide con piede pronato. Èstato eseguito un intervento di duplice artrodesi e sostituzione protesica della caviglia. Ottimo il controllo radiografico a 4 anni di follow-up.

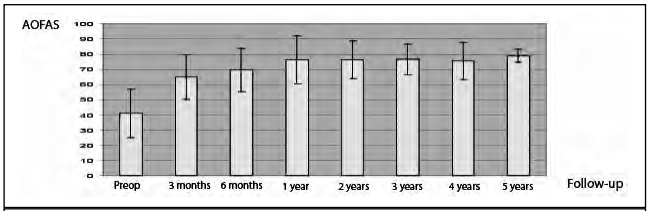

Fig. 4. Grafico dell'andamento dell'AOFAS score ai vari follow-up.

tura del malleolo mediale intraoperatoria trattata con cintesi con una vite complicanze.

La valutazione clinica ha rilevato un AOFAS score pre-operatorio medio di 41,0 ± 16, 65 ± 14,6 a 3 mesi, 69,6 ± 14,2 a 6 mesi, 76,3 ± 15,8 a 1 anno, 76,4 ± 12,5 a 2 anni, 76,6 ± 10,1 a 3 anni, 75,6 ± 12,2 a 4 anni e 79 ± 4,2 a 5 anni (Fig. 4).

L'analisi radiografica dei controlli non ha evidenziato in nessun caso alterazioni del posizionamento delle componenti e nessuna zona di radiolucenza evolutiva. Le radiografie eseguite sottocarico in massima dorsiflessione e massima plantarflessione hanno rilevato rispettivamente una media di 12,3 ± 8,6 e di 20,4 ± 7,5°.

Abbiamo eseguito 3 revisioni per impingement mediale con rimozione dell'osso eterotopico e artrolisi a distanza di 1 anno dall'intervento senza però rimuovere nessuna componente protesica. In un paziente abbiamo eseguito a 2 anni dall'intervento un'osteotomia varizzante di calcagno per correggere la deformità in pronazione. Abbiamo rimosso 1 sola protesi a distanza di 2 anni dall'intervento per una infezione in un paziente che aveva subito a distanza di 1 anno dall'intervento di sostituzione protesica una frattura di tibia distale trattata chirurgicamente con placca e viti. Abbiamo avuto 1 sola complicanza di guarigione della ferita risoltasi dopo medicazioni prolungate. La sopravvivenza dell'impianto è risultata essere pertanto del 98,9%.

CONCLUSIONI

Dall'analisi della letteratura e dalla nostra esperienza clinica [9] è emerso come le indicazioni per questo tipo di intervento siano limitate ai casi di artrosi al di sopra dei 50 anni o al di sotto dei 50 anni ma con basse richieste funzionali, ai casi di artrite reumatoide con ridotti compensi funzionali per l'interessamento di altre articolazioni, ai casi di artrosi con meno di 25° di flesso-estensione nelle altre articolazioni del piede e ai casi che rifiutano l'artrodesi [9].

Per il successo di una protesi di caviglia è importante anche valutare e correggere preventivamente la presenza o meno di deformità a carico dell'anca e del ginocchio possibili cause di sovraccarichi. Altre controindicazioni relative a questo tipo di intervento sono rappresentate dalla presenza di un varismo o un valgismo del retropiede e da un'instabilità da squilibrio capsulo-legamentoso. Tali controindicazioni sono relative in quanto possono essere corrette precedentemente o durante lo stesso atto chirurgico di sostituzione protesica. Controindicazioni assolute sono invece rappresentate da marcata osteoporosi, particolarmente se a carico dell'astragalo, perché favorisce l'affondamento della componente astragalica, dalla presenza di disturbi neurologici severi, patologie vascolari importanti e da processi infettivi in atto.

Dal nostro studio, ad un follow-up medio, sono emersi, da un punto di vista clinico, risultati soddisfacenti per questo nuovo modello protesico soprattutto per quanto riguarda la funzione rispetto alla metanalisi di Stengel [1]. Il risultato più eclatante rimane sicuramente il bassissimo tasso di revisioni anche rispetto ad una recente serie di 122 pazienti [10]. Il presente studio ha dimostrato che nei casi analizzati l'intervento di protesi di tibiotarsica BOX ha dato buoni risultati sia clinici che radiografici, permettendo di raggiungere un buon recupero della motilità e una buona stabilità, ovviamente occorrerà rivalutare gli stessi risultati a più lunghi follow-up.

BIBLIOGRAFIA

1. Stengel D, Bauwens K, Ekkernkamp A, et al. *Efficacy of total ankle replacement with meniscal-bearing devices: a systematic review and meta-analysis*. Arch Orthop Trauma Surg 2005;125:109-19.
2. Corazza F, O'Connor JJ, Leardini A, et al. *Ligament fibre recruitment and forces for the anterior drawer test at the human ankle joint*. J Biomech 2003;36:363-72.
3. Corazza F, Stagni R, Castelli VP, et al. *Articular contact at the tibiotalar joint in passive flexion*. J Biomech 2005;38:1205-12.
4. Leardini A, O'Connor JJ, Catani F, et al. *Kinematics of the human ankle complex in passive flexion – a single degree of freedom system*. J Biomechanics 1999;32:111-8.
5. Leardini A, O'Connor JJ, Catani F, et al. *A geometric model for the human ankle joint*. J Biomechanics 1999;32:585-91.
6. Leardini A, Catani F, Giannini S, et al. *Computer-assisted design of the sagittal shapes for a novel total ankle replacement*. Med Biol Eng Comput 2001;39:168-75.
7. Leardini A, Stagni R, O'Connor JJ. *Mobility of the subtalar joint in the intact ankle complex*. J Biomechanics 2001;34:805-9.
8. Leardini A. *Geometry and mechanics of the human ankle complex and ankle prosthesis design*. Clin Biomech 2001;16:706-9.
9. Giannini S, Buda R, Faldini C, et al. *How to treat severe post-traumatic arthritis of the ankle joint*. J Bone Joint Surg Am 2007;89(Suppl 3):15-28.
10. Hintermann B, Valderrabano V, Dereymaeker G, et al. *The HINTEGRA ankle: rationale and short-term results of 122 consecutive ankles*. Clin Orthop Relat Res 2004;(424):57-68.

Storia ed evoluzione delle protesi della 1ª articolazione metatarso-falangea

History and development of first metatarsophalangeal joint replacement arthroplasty

F. Ceccarelli, F. Calderazzi, A. Carolla

RIASSUNTO

Background. Nelle forme più gravi di degenerazione delle articolazioni metatarso-falangee le opzioni terapeutiche sono rappresentate dalle resezioni-artroplastiche, dalle artrodesi e dalle protesi.
Dagli anni 60 in poi sono stati fatti molti tentativi di progettare protesi con un modello che per disegno, materiale di fabbricazione e tipo di fissazione potesse sostituire un'articolazione metatarsofalangea degenerata e quindi alleviare il dolore, migliorare il movimento e la funzionalità del piede senza gli inconvenienti delle artroplastiche o delle artrodesi.
Obiettivi. Scopo dello studio è stabilire se l'evoluzione delle protesi della 1ª metatarso-falangea ha portato a risultati tali da poter ritenere tale presidio affidabile, anche in confronto con soluzioni chirurgiche alternative.
Metodi. Abbiamo eseguito una completa revisione della letteratura, valutando e confrontando gli articoli forniti da Pubmed e da siti Web qualificati ed i capitoli dei libri più importanti. Abbiamo suddiviso i risultati di questa analisi in base alle principali categorie dei disegni protesici proposti: emiprotesi; impianti in silicone a doppio stelo; spaziatori; artroprotesi.
Risultati e Conclusioni. Nonostante l'esperienza ed il progredire delle conoscenze abbia portato e porti sul mercato modelli sempre nuovi, ancora non esiste una protesi che risulti convincente ed affidabile in termini di grandi numeri e di elevato follow-up come è avvenuto per altri distretti articolari.

Parole chiave: sostituzione protesica, 1ª metatarso-falangea

SUMMARY

Background. In serious degenerative arthritis of metatarso-phalangeal joints the options of treatment are resection arthroplasties, artrhodesis or replacement arthroplasties with prosthesis.
From the 60's many designs of prosthesis, with different features, manufacturing material and type of fixation have been advocated, in order to replace a degenerate metatarsophalangeal joint and so to lighten pain, to improve movement and functionality of the foot, without the inconveniences of the arthroplasties or artrhodesis.
Objects. The aim of this study is to evaluate if the evolution of the design of this hardware has obtained such good results to retain it reliable, even by comparison with other surgical treatments.
Methods. We performed a complete revision of literature, considering and comparing articles taken from PubMed or other qualified Web sites and chapters of most important books. We subdivided the results of our analysis basing on the four main categories of designed prosthesis carried on: hemyprosthesis; double-stem silicone implants; spacers; prosthesis.
Results and Conclusions. Despite the experience and the knowledge progress keep on bringing on sale more and more new models, actually it does not yet exist a reliable prosthesis in terms of wide case studies and long term results, as occurred for other joints.

Key words: replacement arthroplasty, first metatarsophalangeal

Dipartimento Scienze Chirurgiche, Università di Parma, U.O. di Patologia dell'Apparato Locomotore, Azienda Ospedaliero-Universitaria di Parma, Ospedale Maggiore

Indirizzo per la corrispondenza:
Francesco Ceccarelli, Università di Parma, U.O. di Patologia dell'Apparato Locomotore, Azienda Ospedaliero-Universitaria di Parma, Ospedale Maggiore, via Gramsci 14, 43100 Parma. Tel. 0521 702859. E-mail: francesco.ceccarelli@unipr.it

INTRODUZIONE

In caso di grave degenerazione articolare della prima metatarso-falangea con o senza deformità del dito, le opzioni chirurgiche a disposizione sono rappresentate dalle artroplastiche, con o senza interposizione, dalle artrodesi e dalle protesi. Le artroplastiche e le artrodesi, se da un lato hanno dimostrato risultati soddisfacenti, dall'altro presentano diversi inconvenienti che, nel corso degli anni, hanno portato numerosi autori a tentare la strada della sostituzione articolare con protesi, così come è avvenuto per altri distretti articolari come l'anca, il ginocchio e la tibio-tarsica.
La storia della protesizzazione della prima metatarso-falangea, comincia forse anche prima di quella delle protesi di anca e ginocchio nei primi anni 50 e si sviluppa con diverse filosofie che hanno portato alla realizzazione di numerosissimi modelli che sono stati impiantati, con alterne fortune, tutti comunque con lo scopo di alleviare il dolore, mantenere o aumentare il movimento, migliorare la stabilità del dito evitandone l'accorciamento.

LA STORIA

Il primo riferimento bibliografico riguardante le protesi di metatarso-falangea, probabilmente risale a Endler [1] che nel 1951 descrive la sostituzione della testa del primo metatarsale con un modello fatto a mano in cemento acrilico.
Da allora in poi le varie esperienze cliniche sono state condotte in parallelo con impianti di diverso materiale e disegno che possono essere classificati in 4 gruppi:

1. emiprotesi (della testa metatarsale o della base della falange):
2. impianti in silicone a doppio stelo;
3. spaziatori;
4. artroprotesi.

EMIPROTESI DELLA TESTA METATARSALE

Nel 1952 Swanson [2] impianta la prima protesi della testa metatarsale in un esito di ferita da guerra. Questa protesi era sferica, non cementata in cromo-cobalto ed era dotata di uno stelo a sezione rotonda: l'autore riporta un cattivo risultato.
Nel 1964 Seeburger [3] presenta tre varianti di un modello non cementato di protesi in Durallium tutte con stelo a sezione rotonda: un primo modello ideato per correggere gravi deformità in valgo del dito, era dotato di 2 flange per aumentare la tenuta al metatarsale assicurata inoltre da 2 viti; il secondo modello era una semplice coppa di rivestimento della testa, mentre il terzo prevedeva al suo interno la presenza di Dacron per migliorare la fissazione ossea.
Joplin nel 1967 [4] realizza un modello simile in cromo-cobalto, ma cementato.
Nel 1965 Swanson [5] esegue i primi tentativi con una protesi per la testa metatarsale in silicone.
I risultati disastrosi riportati con le sostituzioni della sola testa metatarsale, hanno fatto sì che in letteratura non si ritrovino ulteriori esperienze fino al 2003, anno in cui viene presentato il sistema *Hemi-CAP Arthrosurface*: questo impianto [6] che fa parte di un sistema ideato per il trattamento sostitutivo di perdite parziali di superfici cartilaginee anche di altri distretti articolari, è costituito da una superficie a doppia curvatura in cromo-cobalto con uno stelo avvitato in titanio. I risultati di questo impianto, dotato di strumentario dedicato, sembrano soddisfacenti anche se a breve termine [7 8]; in particolare San Giovanni riporta il 94% di risultati soddisfacenti senza fallimenti, su 97 impianti rivisti con un follow-up di 8 mesi.
Anche noi abbiamo iniziato da poco tempo una modestissima esperienza con questo tipo di impianto in due casi che a distanza di 9 mesi dimostrano un risultato soddisfacente.

EMIPROTESI DELLA BASE DELLA FALANGE

Contemporaneamente alle esperienze con la sostituzione della sola testa metatarsale, iniziano i tentativi di sostituzione della sola base della falange: Joplin nel 1967 [4] disegna una protesi a sezione simmetrica in cromo-cobalto, non cementata e con stelo a sezione rotonda.
Swanson nel 1967 [5] in collaborazione con l'industria Dow-Corning, realizza un'emiprotesi in silicone non cementata a sezione simmetrica e con stelo a sezione rettangolare: l'alta percentuale di risultati soddisfacenti riportata dall'autore nel 1972 [9] subisce nel tempo una netta riduzione, con risultati cattivi dal 36% ad oltre il 70% [10 11].
Weill nel 1977 [12] per dominare la tendenza alla deformità in varo del dito che aveva notato con questi ultimi modelli, realizza una modifica consistente nella sezione asimmetrica della protesi rappresentata dall'inclinazione di 15° della superficie articolare.
Nel 1986 Swanson introduce un'emiprotesi in titanio a sezione simmetrica, non cementata e con stelo rettangolare. I risultati dell'autore non sono disponibili; in seguito altri autori riportano dei fallimenti associati a fenomeni di metallosi tessutale [13].
All'inizio degli anni '90 comincia a farsi strada il concetto di minima resezione ossea della base, nell'ottica di disturbare il meno possibile la complessa anatomia e biomeccanica dell'articolazione: con questa filosofia compare in letteratura la protesi denominata *Sixtine* [14 15] con risultati soddisfacenti oltre l'80% a distanza media di 2 anni: si tratta di una sottile protesi in acciaio a sezione simmetrica, non cementata e fissata ad incastro esterno sulla resezione falangea e con possibilità di sutura alla capsula ed al tendine abduttore.
Nel 1994 Townley e Taranow [16] descrivono un'emiprotesi di superficie in cromo-cobalto (Bio-Pro) a sezione simmetrica sempre a minima resezione ossea. La protesi non è cementata ed è disponibile in due modelli, uno con stelo dentellato, l'altro con un *back* poroso. I risultati soddisfacenti riportati dagli autori in 279 casi rivisti ad una distanza che arriva a 33 anni, superano il 90%. Questi risultati sono stati successivamente riprodotti anche in altri lavori [17 18].
Nel 1997 esce sul mercato statunitense [19] un'altro tipo di protesi in cromo-cobalto denominata *Metal Hemi Toe* sempre a minima resezione, ma con superficie articolare trapezoidale ed a sezione asimmetrica: margine dorsale arrotondato per ridurre l'impingement con la testa metatarsale e margine plantare più sottile per non dover sacrificare con la resezione, l'inserzione del flessore breve dell'alluce. La protesi non è cementata ed è rivestita in titanio plasma spray. I risultati di questa protesi non sono purtroppo disponibili.
Nel 1998 Weill [20] presenta una sua protesi in titanio denominata "LPT", non cementata, dotata di uno stelo a sezione crociata: la protesi è disponibile con sezione simmetrica anatomica o con sezione asimmetrica per compensare il D.M.M.A.: entrambe le varianti sono dotate di fori per l'ancoraggio della protesi alla capsula o ai tendini locali. Anche i risultati di questa protesi non sono purtroppo disponibili.
Nel 2003, ad opera di Zobel [21], viene presentata la protesi denominata *K2 Hemi Toe* non cementata, realizzata in cromo-cobalto rivestito di titanio plasma spray: la sezione è simmetrica ed anatomica e presenta un'incisura plantare dotata di fori per alloggiamento e sutura del tendine flessore lungo. Anche di questa protesi i risultati non sono a tutt'oggi disponibili.

IMPIANTI IN SILICONE A DOPPIO STELO

Nel 1971 Kampner [22] introduce l'uso di protesi in silicone a doppio stelo con cardine simmetrico a forma di "X" e steli simmetrici a sezione rotonda e rivestiti da maniche in Dacron per una migliore fissazione all'osso: il Dacron permetteva anche una sutura locale. Successive modifiche dello stesso autore hanno riguardato il cardine divenuto asimmetrico, gli steli che sono stati dotati di tacche: le maniche in Dacron vennero eliminate perché, a detta dell'autore, irrigidivano troppo la protesi con conseguenti stress eccessivi a livello del cardine centrale.
Nel 1974 Swanson [23] inizia ad utilizzare degli impianti in silicone con cardine simmetrico a forma di U, con steli simmetrici affusolati a sezione rettangolare: questi impianti, già ampiamente utilizzati in chirurgia della mano, hanno dato risultati deludenti per elevate percentuali di rottura.

Nel 1978 la Dow-Cornig introduce il Silastic HP (High Performance) materiale che assicura una resistenza alla rottura superiore del 400% rispetto al silicone precedente.
Successivamente numerosi altri autori hanno apportato modifiche come Lawrence [24] che disegna un impianto con cardine a forma di X asimmetrico e steli inclinati anatomici o come La Porta [25] che apporta modifiche sostanzialmente simili.
Nel 1991, Swanson [26] avendo notato che spesso il fallimento dell'inpianto in silastic avveniva per rottura a livello della resezione ossea, introduce l'uso dei cosiddetti *grommets* rappresentati da manicotti in titanio che vengono inseriti a *press-fit* sulle resezioni ossee.
Questo accorgimento produce un netto aumento della qualita' dei risultati: questi impianti vengono a tutt'oggi ancora utilizzati [27 28].

SPAZIATORI

Il concetto di spaziatore nasce dall'osservazione di molti autori, che il fallimento di una protesi con successiva sua rimozione, non necessariamente portava ad un cattivo risultato clinico per l'effettiva realizzazione di una valida artroplastica secondaria. Alcuni autori cominciano ad utilizzare le protesi in silicone a doppio stelo come "spaziatori dinamici" con quindi rimozione programmata [29 30].
Nel 1982 Helal e Chen [31] introducono un modello di spaziatore sferico in silicone con anima in Dacron. Una revisione di questo spaziatore effettuata da Broughton nel 1989 [32] dimostrava però oltre il 60% di cattivi risultati.
Nel 1975 Regnauld [33] introduce le sue protesi di interposizione: si trattava di protesi a forma di bottone originariamente in polietilene, successivamente in acciaio, che venivano interposte anche a livello delle metatarso-falangee esterne. Questi bottoni erano dotati di fori per un ancoraggio ai tessuti molli. La loro rimozione era programmata a distanza 1 o 2 anni.
Successivamente Barouk nel 1987 [34] modifica le protesi di Regnauld rendendole cannulate per l'infibulo con fili di Kirschner, poi realizzandole in zirconio. La rimozione viene programmata dall'autore a distanza di 6 mesi.
Negli anni 90, con l'introduzione delle tecnologie sui materiali riassorbibili, Giannini realizza uno spaziatore in acido poli D-L lattico a forma di lente biconcava con uno stelo diafisario [35].
Questo spaziatore, disponibile anche per le articolazioni metatarso-falangee esterne, viene montato dopo una minima resezione ossea della testa metatarsale: la protesi e' cannulata per permettere una stabilizzazione temporanea del montaggio mediante infibulo del raggio con filo di Kirschner. Per le caratteristiche del materiale di fabbricazione, l'impianto lavora guidando durante il suo lento e progressivo riassorbimento, la formazione di tessuto fibro-cicatriziale e lo sviluppo di una neo-articolazione fibrosa. I risultati riportati con questi spaziatori sono soddisfacenti con una percentuale che supera il 90% ad una distanza fra i 2 ed i 7 anni [35 36].

PROTESI TOTALI

Parallelamente ai tentativi fin qui descritti, compaiono e si sviluppano modelli di protesi totali con sostituzione dei due varsanti articolari con modelli non vincolati, vincolati e semi vincolati.
Nel 1965 Downey [37] disegna senza mai realizzarla, una protesi in cromo-cobalto vincolata tipo *ball and socket* con due steli diafisari dotati di "barbe" per garantire la fissazione all'osso.
Nel 1975 Weil e Smith [38] disegnano ed impiantano una protesi realizzata dalla Richards, semivincolata cementata. La componente falangea era realizzata in polietilene ad alta densità, mentre la componente metatarsale, dotata di stelo, era in acciaio. Questa protesi, realizzata in due versioni una per ciascun lato, venne in seguito abbandonata per la elevata percentuale di cattivi risultati.
Johnson e Buck nel 1981 [39] presentano un modello di protesi non vincolata, cementata, realizzato dalla DePuy: la componente falangea era in polietilene, mentre quella metatarsale in acciaio. I risultati di questa protesi non si sono dimostrati superiori a quelli delle resezioni-artroplastiche, con percentuali di mobilizzazione superiori al 50% [40].
Nel 1983 anche Lubinus [41] tenta l'impianto di una sua protesi non cementata realizzata sul modello di quelle per l'articolazione dell'anca, con una componente emisferica metatarsale in cromo-cobalto ed una componente falangea in polietilene. Anche questo modello fu abbandonato per l'elevata percentuale di complicanze.
Nel 1989 Merkle e Sculco [42] presentano un loro modello non vincolato non cementato, costituito da una componente falangea in titanio-polietilene con stelo diafisario ed una componente metatarsale di rivestimento in titanio. I risultati non soddisfacenti di questa protesi superavano il 60% dei casi, per cui fu abbandonata.
Nel 1988 Koenig presenta una protesi totale modulare denominata *Total toe system* realizzata dalla Biomet [43 44]. Si tratta di un sistema di protesi cementata e non, non vincolata, in 4 misure che possono essere montate in diverse combinazioni con componente metatarsale in cromo-cobalto rivestito in titanio plasma-spray con stelo diafisario, e componente falangea in polietilene ad alta densità con o senza metal-back in titanio. Nella componente metatarsale compare per la prima volta il rivestimento anche del versante plantare che permette la protesizzazione anche della componente articolare con i sesamoidi. Per la prima volta compare anche uno strumentario dedicato con una guida di taglio per la componente metatarsale. La protesi è ancora in produzione, è stata utilizzata anche nelle revisioni [45] e i risultati riportati dall'autore [43 44] risultano eccellenti in una percentuale di casi che supera l'84% a distanza media di oltre 5 anni.
Successivi tentativi anche in Cina con Lu che nel 1990 [46] presenta due modelli della stessa protesi non vincolata e che prevede il rivestimento anche della superficie plantare della testa: un modello con componente metatarsale sferica in titanio fissata con una vite e componente falangea in polietilene; l'altro modello prevede una componente metatarsale sempre sferica in titanio ma dotata di stelo simmetrico e componente falangea in polietilene con stelo in titanio. I risultati di questa protesi non sono disponibili in letteratura.
Nel 1991 Giannini [47] presenta un modello di protesi semi vincolata non cementata in materiale ceramico (allumina): le due componenti della protesi presentano uno stelo diafisario che è simmetrico per la parte falangea ed inclinato di 15° per quella metatarsale. Purtroppo anche l'esperienza con questa protesi è risultata fallimentare con oltre il 70% di necessità di rimozione dell'impianto anche a breve termine [35].

Sempre nel 1991 Kampner [48] riprendendo un'idea di Hetherington [49] realizza una protesi in carbonio pirolitico non vincolata non cementata con steli simmetrici ed utilizzabile anche come emiprotesi sia del versante metatarsale che falangeo. L'esperienza con questo modello è però modesta per la non approvazione da parte dell'FDA e soprattutto per gli elevati costi di produzione.
Nel 1993 Blair e Brown [50] presentano un nuovo sistema prodotto dalla Osteomed, denominato *Bio Action System* costituito da una protesi in due misure per ciascun lato con stelo simmetrico, non cementata e non vincolata. La componente metatarsale è realizzata in cromo-cobalto, mentre quella falangea è in titanio e polietilene ad alta densità. Questa protesi a tutt'oggi disponibile ed utilizzata, ha dimostrato anche recentemente, risultati nettamente migliori rispetto alle altre, con percentuali di risultati soddisfacenti dal 77 all'80% a distanza da 2 a 5 anni [51 52].
Nel 1994 Werner in collaborazione con l'ingegnere Moje [53] presenta una protesi non vincolata, inizialmente avvitata poi fissata con press-fit e realizzata in ossido di zirconio rivestito con apatite e fosterite (bioverit). La protesi è modulare ed è disponibile in due versioni: uno con steli simmetrici, mentre l'altro con stelo metatarsale inclinato di 15°. Questa protesi, distribuita dalla Orthofix, sembra essere affidabile con risultati soddisfacenti dal 77 al 100% con follow-up fino a 3 anni [53 54].
Nel 1994 la Kinetikos Medical Inc. introduce una protesi denominata *Kinetik Great Toe Implant* (KGTI) [55] non vincolata, anatomica e non cementata. La componente metatarsale in titanio è sferica con flangia dorsale e superficie plantare appiattita; lo stelo è inclinato di 15° rispetto alla superficie articolare. Anche la componente falangea e' in titanio con superficie articolare in polietilene. I risultati di questa protesi non sono riportati.
Un modello oggi disponibile è la protesi denominata *Re-flexion* immessa sul mercato nel 1996 dalla Osteomed. Si tratta di un impianto non vincolato modulare in tre misure, con le tre opzioni di fissazione: cementato, non cementato o ibrido. La componente metatarsale è in titanio con stelo inclinato di 17° rispetto alla testa ed inserto articolare in cromo cobalto. La componente falangea è in titanio-polietilene ad alta densità. Per questa protesi sono previsti dei template che permettono attraverso la modularità nella scelta delle misure, un bilanciamento capsulare ottimale. I risultati soddisfacenti riportati con questa protesi sono di poco superiori al 60% ad una distanza dai 2 ai 4 anni con in particolare una non correlazione fra risultato clinico e percentuale di radiolucenze radiografiche [56 57].
Nel 1999 viene introdotto sul mercato dalla Plus Orthopaedics il sistema denominato *Toefit-Plus* che comprende una artroprotesi, impiantabile anche come emiprotesi della base, in titanio sabbiato e con componenti avvitate a sezione conica. L'inserto articolare metatarsale è in cromo-cobalto, mentre l'inserto articolare falangeo è in cromo-cobalto nell'emiprotesi ed in polietilene ad alta densità per la protesi totale. Anche questo è un sistema modulare che permette un'accurata pianificazione e di raggiungere, durante l'intervento, il più idoneo bilanciamento capsulare.
I risultati di questa protesi a tutt'oggi forse la più utilizzata, sono soddisfacenti in circa l'80% con necessità di chirurgia di revisione nel 20-25% dei casi con follow-up da 3 a 5 anni secondo alcuni [58], mentre altri autori riportano oltre il 16% di complicazioni, oltre il 20% di revisioni entro 3 anni e una perdita del movimento nel 63% dei casi entro 4 anni [59].
Nel 1999 Kofoed [60] introduce un nuovo sistema denominato ROTOglide che comprende una protesi semi vincolata a tre componenti con menisco mobile per scivolamento e rotazione. Le componenti metalliche sono costruite in titanio poroso rivestito in idrossiapatite. La componente metatarsale ha uno stelo diafisario inclinato di 15° rispetto alla superficie articolare che presenta inoltre una rotaia. La superficie articolare della protesi riveste la metà superiore della testa metatarsale, mentre la rotaia centrale si continua con la naturale cresta della testa metatarsale. La componente falangea è neutra ed è dotata di un alloggiamento a sezione rotonda per lo stelo del menisco mobile che permette quindi anche movimenti in rotazione del dito. Il menisco mobile è in polietilene ad alta densità e disponibile in due modelli con due misure: un menisco anatomico ed uno denominato "special" caratterizzato da una flangia dorsale. Anche questa protesi ha uno strumentario dedicato con guide di taglio.
I risultati riportati dall'autore sono soddisfacenti nel 95% dei casi con un follow-up fino a 5 anni [60].

L'ANALISI

L'elevata percentuale di complicanze presentate dalle protesi di prima metatarsofalangea in maniera proporzionale alla distanza dell'intervento, è principalmente rappresentata dalla mobilizzazione della protesi stessa, dalla rottura, dalla usura dei materiali, dalla possibilità di infezione, da reazioni tessutali al materiale, da sinoviti acute o croniche da detriti, da perdita della massa ossea locale, da sinostosi, da rigidità dell'articolazione.
In particolare problemi di biocompatibilità si sono avuti con le protesi in silicone che, dopo il fallimento e la rottura, possono determinare sinoviti da detriti e reazioni granulomatose da corpo estraneo: le particelle di silicone liberate possono migrare nell'organismo attraverso il sistema linfatico con conseguente linfoadenopatia satellite, come riportato da numerosi autori [61-64]. Anche i materiali riassorbibili hanno dimostrato, sebbene in misura minore, problemi di compatibilità per lo svilupparsi di fistolizzazioni asettiche forse determinate dalla eccessiva velocità di riassorbimento. Tali fenomeni nella maggior parte dei casi sono regrediti spontaneamente e molto raramente hanno determinato un risultato non soddisfacente [35 36].
Dal punto di vista meccanico il fallimento di una protesi è in generale determinato dalla elevata quantità di stress che la deambulazione produce a livello della prima articolazione metatarsofalangea, in rapporto alle relativamente piccole dimensioni della protesi. Jhonson [40] già nel 1986 aveva calcolato che una forza di 15 kg perpendicolare al polpastrello del dito, si trasforma a livello articolare, in una forza di compressione assiale (denominata "effetto pistone") di ben 55 kg e stress di taglio pari a 7 kg. È intuitivo che se la resezione ossea effettuata per l'applicazione della protesi risulta eccessiva, la quantità di forze che attraversano l'articolazione si riduce drasticamente aumentando la sopravvivenza dell'impianto producendo però una insufficienza funzionale dell'alluce, sovrapponibile a quella che si avrebbe con le artroplastiche, come documentato da Areson e Proner [65]. Questi autori hanno dimostrato che tutti i pazienti operati con protesi di Swanson non presentavano appoggio

sotto il polpastrello del primo dito in stazione eretta; il 62% dei casi non presentava appoggio durante la flessione attiva del dito ed il 37,5% dei casi nemmeno con tibiotarsica in equinismo.
L'insufficienza del primo raggio, se da un lato protegge la protesi, dall'altro determina un trasferimento di carico sui metatarsali esterni in maniera più o meno sintomatica e nel 3% dei casi anche a fratture da durata dei metatarsali laterali [66].
Una eccessiva resezione ossea soprattutto della base puo' inoltre determinare una insufficienza del flessore breve dell'alluce ed un sovvertimento della meccanica dei sesamoidi con comparsa anche di deformità in griffe del dito [42 48].
Per questo motivo le protesi che per il loro montaggio prevedono una minima resezione ossea presentano dei risultati soddisfacenti più duraturi nel tempo: secondo Townley e Taranow [16] infatti, mantenere l'equilibrio muscolare ed il meccanismo articolare a verricello, permette al dito di scivolare in flessione dorsale riducendo gli elevati stress assiali determinati dal cosiddetto "effetto pistone". I buoni risultati anche se a medio termine, degli ultimi modelli di protesi, possono essere determinati anche dalla possibilità che questi modelli hanno di protesizzare anche la superficie dorsale della testa metatarsale, facilitando quindi la flessione dorsale della falange.
Un'altra causa meccanica di fallimento dell'impianto è rappresentata da un malallineamento sul piano orizzontale, nei casi in cui le protesi vengano utilizzate nelle degenerazioni associate a deformità in valgo del dito [67]. In caso di angolo intermetatarsale superiore a 16° infatti l'impianto di una protesi dovrebbe essere associato ad una osteotomia metatarsale prossimale allo scopo di riallineare l'articolazione [48 68 69].

CONCLUSIONI

Sebbene le protesi di metatarsofalangea prima siano a tutt'oggi impiegate, il loro sviluppo è stato ed è sicuramente più lento rispetto a quanto avvenuto per la sostituzione di altre articolazioni quali anca e ginocchio. In letteratura se da un lato si assiste ad sempre più ampio numero di esperienze con differenti tipi di protesi e con risultati soddisfacenti in percentuali accettabili con follow-up dai 3 ai 5 anni, dall'altro numerosi autori ancora sostengono la maggiore affidabilità dell'artrodesi, soprattutto in pazienti ad elevate richieste funzionali [70-72].
In effetti ampie revisioni di letteratura effettuate da differenti società di informazione sia americane [73] che europee [74] stabiliscono che per le protesi della prima articolazione metatarso-falangea c'è a tutt'oggi una evidenza sufficiente per la sicurezza ed efficacia, ma una evidenza limitata per la durata a causa di casistiche non ampie, elevata età media dei pazienti, follow-up tutto sommato brevi, modelli di protesi molto diversi fra loro, criteri diversi di valutazione dei risultati, ed infine per la non correlazione fra risultati soggettivi ed obiettivi.
Per questi motivi l'uso delle protesi della prima metatarsofalangea viene consigliato in maniera limitata, in pazienti assolutamente selezionati, ma soprattutto in pazienti accuratamente informati sulle procedure alternative di trattamento, sulle possibili complicanze, sulla sopravvivenza dell'impianto, e sulle procedure di salvataggio eventualmente possibili in caso di fallimento.

BIBLIOGRAFIA

1. Endler F. *Development of a prosthetic arthroplasty of the head of the first metatarsal bone, with a review of present indications*. Zeitschrift für Orthopädie und ihre Grenzgebiete 1951;80:480-7.
2. Turner III NS, Campbell II DC. Prosthetic intervention of the great toe. In: Morrey BF, editor. *Joint replacement arthroplasty (chapter 84)*. Philadelphia: Churchill Livingstone 2003.
3. Seeburger RH. *Surgical implants of alloyed metal in joints of the feet*. J Am Podiatry Assoc 1964;54:391-6.
4. Joplin RJ. *The proper digital nerve, vitallium stem arthroplasty, and some thoughts about foot surgery in general*. Clin Orthop Relat Res 1971;76:199-212.
5. Claridge RJ, Hart MB, Jones RA, et al. *Replacement arthroplasties of the ankle and foot*. In: Jahss MH, editor. *Disorders of the foot and ankle (chapter 96)*. Philadelphia: W.B. Saunders Co. 1991.
6. Burks JB. *Implant arthroplasty of the first metatarsalphalangeal joint*. Clin Podiatr Med Surg 2006;23:725-31.
7. Hasselman CT. *First metatarsophalangeal joint hemiarthroplasty with the arthrosurface HemiCAP® implant* Presente in "Clinical Data". www.arthrosurface.com
8. Hasselman CT, San Giovanni TP, Graf U, et al. *Pain relief and functional improvement with metatarsal resurfacing in hallux rigidus.* Presente in "Clinical Data". www.arthrosurface.com
9. Swanson AB. *Implant arthroplasty for the great toe.* Clin Orthop Relat Res 1972;83:64-9.
10. Rahman H, Fagg PS. *Silicone granulomatous reactions after first metatarsophalangeal hemiarthroplasty*. J Bone Joint Surg Br 1993;75:637-9.
11. Shankar NS. *Silastic single-stem implants in the treatment of hallux rigidus*. Foot Ankle Int 1995;16:487-91.
12. Arenson DJ. *The angled great toe implant (Swanson design/Weil modification) in the surgical reconstruction of the first metatarsophalangeal joint*. Clin Podiatry 1984;1:89-102.
13. Ghalambor N, Cho DR, Goldring SR, et al. *Microscopic metallic wear and tissue response in failed titanium hallux metatarsophalangeal implants: two cases*. Foot Ankle Int 2002;23:158-62.
14. Jarde O, Trinquier JL, Filloux JF, et al. *The sixtine metatarsophalangeal prosthesis at first glance. Preliminary results in 74 cases].* Acta Orthop Belg 1994;60:106-10.
15. Jarde O, Wable E, Havet E, et al. *Interpositioned metallic prosthesis for hallux rigidus: review of 42 cases with a metatarsophalangeal prosthesis*. Rev Chir Orthop Reparatrice Appar Mot 2001;87:67-72.
16. Townley CO, Taranow WS. *A metallic hemiarthroplasty resurfacing prosthesis for the hallux metatarsophalangeal joint*. Foot Ankle Int 1994;151:575-80.
17. Roukis TS, Townley CO. *BIO-PRO resurfacing endoprosthesis versus periarticular osteotomy for hallux rigidus: short-term follow-up and analysis*. J Foot Ankle Surg 2003;426:350-8.
18. Taranow WS, Moutsatson MJ, Cooper JM. *Contemporary approaches to stage II and III hallux rigidus: the role of metallic hemiarthroplasty of the proximal phalanx*. Foot Ankle Clin 2005;10:713-28.
19. Consultabile nel sito www.nexaortho.com
20. Consultabile nel sito www.wmt.com
21. Consultabile nel sito www.ilstraining.com
22. Kampner SL. *Total joint prosthetic arthroplasty of the great toe: a 12-year experience.* Foot Ankle 1984;4:249-61.
23. Swanson AB, Lumsden RM, Swanson GD. *Silicone implant arthroplasty of the great toe. A review of single stem and flexible hinge implants*. Clin Orthop Relat Res 1979;(142):30-43.
24. Jarvis BD, Moats DB, Burns A, et al. *Lawrence design first metatarsophalangeal joint prosthesis*. J Am Podiatr Med Assoc 1986;76:617-24.
25. Farnworth C, Haggard S, Nahmians M, et al. *The laporta great toe implant: a preliminary study of its efficacy*. J Am Podiatr Med Assoc 1986:76:625.
26. Swanson AB, De Groot Swanson G, Maupin BK, et al. *The use of a grommet bone liner for flexible hinge implant arthroplasty of the great toe*. Foot Ankle 1991;12:149-55.

[27] Smetana M, Vencálková S. *Use of a silicone metatarsophalangeal joint endoprosthesis in hallux rigidus over a 15-year period.* Acta Chir Orthop Traumatol Cech 2003;70:177-81.

[28] Dereymaeker G, Van Giffen N, Verduyckt J. *Long term follow-up of treatment of hallux rigidus by hinge flexible silicone implant with titanium grommets.* In: Proccedings of the 2nd Joint meeting of International Federation of Foot and Ankle Societies- I.F.F.A.S., Napoli settembre 2005.

[29] Sgarlato TE. *Sutter double-stem silicone implant arthroplasty of the lesser metatarsophalangeal joints*. J Foot Surg 1989;28:410-13.

[30] Smith J, Gould JS. *Implant arthroplasty of the foot.* In: Gould JS, editor. *Operative foot surgery*. Philadelphia: W.B. Saunders Co. 1994.

[31] Helal B, Chen SC. *Arthroplasty of the basic joint of the big toe using a new silastic endoprosthesis*. Orthopade 1982;11:200-6.

[32] Broughton NS, Doran A, Meggitt BF. *Silastic ball spacer arthroplasty in the management of hallux valgus and hallux rigidus*. Foot Ankle1989;10:61-4.

[33] Regnauld B. *Disorders of the great toe*. In: Elson R, editor. *The foot: pathology, aetiology, semiology, clinical investigation and therapy*. New York: Springer 1986, pp. 269-81, 344-9.

[34] Barouk LS. *Utilisation de la prothèse bouton au niveau du premier rayon*. Med Chir Pied 1992;8:125-36.

[35] Ceccarelli F, Perna L, Orsini S, et al. *Protesi della prima metatarsofalangea: stato dell'arte*. In: *Progressi in medicina e chirurgia del piede. L'alluce valgo*. Bologna: Aulo Gaggi editore 1997.

[36] Magnan B, Pezzè L, Bartolozzi P. *Protesi metatarsofalangea: stato dell'arte*. GIOT 2004;30:182-91.

[37] Downey MA. *A ball and socket metal prosthetic joint replacement, as applied to the foot*. J Am Podiatr Med Assoc 1965;55:343-6.

[38] Weil LS, Pollak RA, Goller WL. *Total first joint replacement in hallux valgus and hallux rigidus. Long-term results in 484 cases.* Clin Podiatry 1984;1:103-29.

[39] Johnson KA, Buck PG. *Total replacement arthroplasty of the first metatarsophalangeal joint*. Foot Ankle 1981;1:307-14.

[40] Johnson KA. *Dissatisfaction following hallux valgus surgery*. In: *Surgery of the foot and ankle (chapter 2).* New York: Raven Press 1989.

[41] Lubinus H. *Endoprosthetic replacement of the metatarsophalangeal joint of the big toe*. Z Orthop Ihre Grenzgeb 1983;121:89-91.

[42] Merkle PF, Sculco TP. *Prosthetic replacement of the first metatarsophalangeal joint*. Foot Ankle 1989;9:267-71.

[43] Koenig RD. *Koenig total great toe implant. Preliminary report*. J Am Podiatr Med Assoc 1990;80:462-8.

[44] Koenig RD, Horwitz LR. *The Biomet Total Toe System utilizing the Koenig score: a five-year review.* J Foot Ankle Surg 1996;35:23-6.

[45] Koenig RD. *Revision arthroplasty utilizing the Biomet Total Toe System for failed silicone elastomer implants.* J Foot Ankle Surg 1994;33:222-7.

[46] Hetherington VJ, Cwikla PS, Malone M. *Review of first metatarsophalangeal joint implants*. www.ocpm.edu

[47] Giannini S, Moroni A. *Alumina total joint replacement of the first metatarsophalangeal joint*. Bioceramics 1991;4/39-45.

[48] Kampner SL. *Implants and biomaterials in the foot*. In: Jahss MH, editor. *Disorders of the foot and ankle (chapter 98).* Philadelphia: W.B. Saunders Co. 1991.

[49] Hetherington VJ, Kavros SJ, Conway F, et al. *Pyrolytic carbon as a joint replacement in the foot: a preliminary report*. J Foot Surg 1982;21:160-5.

[50] Blair MP, Brown LA. *Hallux limitus/rigidus deformity: a new great toe implant*. J Foot Ankle Surg 1993;32:257-62.

[51] Olms K, Dietze A. *Replacement arthroplasty for hallux rigidus. 21 patients with a 2-year follow-up.* Int Orthop 1999;23:240-3.

[52] Pulavarti RS, Mcvie JL, Tulloch CJ. *First metatarsophalangeal joint replacement using the bio-action great toe implant: intermediate results*. Foot Ankle Int 2005;26:1033-7.

[53] Malviya A, Udwadia A, Doyle J. *Pressfit ceramic arthroplasty of the first metatarsophalangeal joint: a short-term review*. Acta Orthop Belgica 2004;70:455-60.

[54] Fadel GE, Sripada S, Abboud RJ, et al. *Ceramic implant arthroplasty of the hallux: early results*. Foot Ankle Surg 2005;11:149-53.

[55] Hanft JR, Merrill T, Marcinko DE, et al. *Grand rounds: first metatarsophalangeal joint replacement*. J Foot Ankle Surg 1996;35:78-85.

[56] Notni A, Fährmann M, Fuhrmann RA. *Early results of implantation of an unconstrained metatarsophalangeal joint prosthesis of the first toe.* Z Orthop Ihre Grenzgeb 2001;139:326-31.

[57] Ess P, Hämäläinen M, Leppilahti J. *Non-constrained titanium-polyethylene total endoprosthesis in the treatment of hallux rigidus. A prospective clinical 2-year follow-up study.* Scand J Surg 2002;91:202-7.

[58] Seeber E, Knessl J. *Treatment of hallux rigidus with the TOEFIT-PLUS joint replacement system*. Interact Surg 2007;2:77-85.

[59] Kundert HP, Zollinger-Kies H. *Endoprosthetic replacement of hallux rigidus*. Orthopäde 2005;34:748-57.

[60] Kofoed H. *Total joint replacement for MTP-1 Arthosis*. AOFAS – Abstracts online: www.aofas.org.

[61] Shiel WC JR, Jason M. *Granulomatous inguinal lymphadenopathy after bilateral metatarsophalangeal joint silicone arthroplasty*. Foot Ankle 1986;6:216-8.

[62] Sammarco GJ, Tabatowski K. *Silicone lymphadenopathy associated with failed prosthesis of the hallux: a case report and literature review*. Foot Ankle 1992;13:273-6.

[63] Patel DC, Frascone ST, Deluca A. *Synovitis secondary to silicone elastomeric joint implant.* J Foot Ankle Surg 1994;33:628-32.

[64] Péoc'h M, Duprez D, Grice G, et al. *Silicone lymphadenopathy mimicking a lymphoma in a patient with a metatarsophalangeal joint prosthesis*. J Clin Pathol 2000;53:549-51.

[65] Arenson DJ, Proner SC. *A clinical evaluation of the total first metatarsophalangeal joint prosthesis: the use of footprints in assessing foot contact*. J Foot Surg 1981;20:117-23.

[66] Kitaoka HB, Cracchiolo A 3rd. *Stress fracture of the lateral metatarsals following double-stem silicone implant arthroplasty of the hallux metatarsophalangeal joint*. Clin Orthop Relat Res 1989;(239):211-6.

[67] Wyss UP, Cooke TD, Yoshioka Y, et al. *Alignment of the first metatarsal-phalangeal joint: important criteria for a new joint replacement*. J Biomed Eng 1989;11:19-24.

[68] Sollitto RJ, Hart TJ, Sergi AR. *Opening base wedge osteotomy with first metatarsophalangeal joint implantation arthroplasty – a retrospective study.* J Foot Surg 1991;30:165-9.

[69] Shi K, Hayashida K, Owaki H, et al. *Replacement of the first metatarsophalangeal joint with a Swanson implant accompanied by open-wedge osteotomy of the first metatarsal bone for hallux valgus in rheumatoid arthritis*. Modern Rheumatol 2007;17:110-4.

[70] Wülker N. *"Hallux rigidus" – a global problem?* Ther Umsch 2004;61:413-6.

[71] Gibson JN, Thomson CE. *Arthrodesis or total replacement arthroplasty for hallux rigidus: a randomized controlled trial*. Foot Ankle Int 2005;26:680-90.

[72] Raikin SM, Ahmad J, Pour AE, et al. *Comparison of arthrodesis and metallic hemiarthroplasty of the hallux metatarsophalangeal joint*. J Bone Joint Surg Am 2007;89:1979-85.

[73] Consultabile al sito www.aetna.com

[74] Consultabile al sito www.nice.org.uk

Matematizzazione di un'osteotomia distale: applicazione dell'Osteogoniometro (OGR) nell'alluce valgo e nell'alluce rigido

F. Cancilleri, P. Ronconi*, N. Martinelli, A. Marinozzi

RIASSUNTO

Le osteotomie distali sono procedure sicure e affidabili per la correzione chirurgica dell'alluce valgo. Queste procedure hanno lo scopo di spostare la prima testa metatarsale lateralmente più vicino alla sua posizione normale, restaurando una normale geometria del primo raggio. Tuttavia la valutazione ad "occhio nudo" dello spostamento, può essere improprio con possibile sviluppo di complicanze [1]. Un approccio matematico alle osteotomie permette di valutare pre-operatoriamente gli angoli di taglio, garantendo spostamenti del metatarso con maggiore precisione.

Parole chiave: osteotomia distale, osteogoniometro, alluce valgo.

SUMMARY

Distal osteotomies for hallux valgus surgery are safe and reliable procedures. These procedures aim to move more laterally the first metatarsal head in a more physiologic position, restoring a normal geometry of the first ray. However, assessment of lateral translation entity could be inaccurate, with possible onset of complications [1]. A mathematical approach to distal osteotomy allows to evaluate pre-operatively the cut-angles, ensuring lateral translations of the metatarsal with more precision. Uniplanar [2] or multiplanar osteotomies [3 4] should be made considering the following values: a) translation of the metatarsal head: the mathematical formula to calculate it is sp = 2ac(senγ/2) (Fig. 1). b) Shortening of the metatarsal head should be calculate according to the arch theory with the formula: Arr = r-(rcos α) (Fig. 2). c) plantar translation of the metatarsal head: should be at least the double of the shortening. In order to simplify the count of the angle values we have realized a conversion table where plantar translation and shortening values, in degrees, are reported on the ordinates axis in correlation to the lateral translation values reported on the abscissa axis (Fig. 3). The practical application of what has been calculated on the radiographs has been simplified by the use of a new device, called osteogoniometry (OGR), that ensures reliability of the calculated values [1]. In a comparative study between two groups of patients treated for hallux valgus with either biplanar osteotomy performed with a free hand technique or triplanar osteotomy performed wit the OGR, a statistically significant decrease in the onset of metatarsalgia has been detected in the group treated with triplanar osteotomy performed with the OGR [5]. The use of the OGR allows to achieve more precision of the osteotomy cuts according to the pre-operative planning.

Key words: distal osteotomy, bone goniometry, hallux valgus

Università Campus Bio Medico di Roma, Malattie dell'Apparato Locomotore; 2 Foot Medical Hospital di Roma

Indirizzo per la corrispondenza:
Francesco Cancilleri. E-mail: f.cancilleri@unicampus.it

INTRODUZIONE

L'evoluzione delle osteotomie e la loro maggiore complessità nella realizzazione pone la necessità da parte del chirurgo di uno studio matematico per definirne l'angolo di taglio garantendo con precisione gli spostamenti del metatarso effettuati con sezioni alla base, alla diafisi o alla testa. Il trasferimento sul campo operatorio di quanto calcolato sui radiogrammi, realizzati a distanza focale predefinita in rapporto 1/1, è possibile con l'utilizzo di un adeguato apparecchio denominato OGR [1]. Ciò rappresenta una guida nella pratica chirurgica e consente una più facile riproducibilità.

MATERIALI E METODI

Le osteotomie monoplanari [2] o multiplanari [3 4] devono essere effettuate considerando i seguenti valori: a) spostamento della testa metatarsale: la formula matematica per calcolarlo è sp = 2ac(senγ/2) (Fig. 1); b) arretramento della testa metatarsale calcolato secondo la teoria dell'arco, la cui formula è Arr = r-(rcos α) (Fig. 2); c) abbassamento della testa metatarsale: solitamente deve essere almeno il doppio del valore dell'arretramento. Per semplificare i conteggi dei valori fin qui esposti abbiamo realizzato una tavola di conversione dove sulle ordinate vi sono i valori in gradi dell'abbassamento e dell'arretramento in rapporto ai valori di spostamento riportati sulle ascisse (Fig. 3). L'applicazione pratica di quanto calcolato sui radiogrammi, è possibile con l'utilizzo di un adeguato apparecchio denominato OGR, garantendo la riproducibilità dei valori calcolati [1]. Nello studio eseguito su due gruppi di osteotomie biplanari versus triplanari abbiamo rilevato un valore statisticamente significativo di minore incidenza di metatarsalgia da trasferimento nel gruppo delle triplanari realizzate con l'uso dell'OGR [5]. L'impiego dell'OGR consente una maggiore precisione nell'esecuzione dell'osteotomia rispetto ai valori calcolati pre-operatoriamente.

Le osteotomie distali tipo Austin [2], Kalish, Reverdin ecc. e diafisarie tipo "scarf", sono tagli angolati che possono variare dai 60° ai 90° a livello della testa del I metatarsale o con doppio angolo per le "scarf", possono essere eseguite inserendo un filo guida. Gli spostamenti che si ottengono in rapporto all'inserimento del filo

guida, determinano diversi gradi di libertà della testa metatarsale. Prendendo per parametro le coordinate cartesiane triplanari, ed il piede posizionato sul piano di base, (X,Y,Z) queste osteotomie possono essere considerate:

- monoplanari: un grado di libertà con un solo spostamento;
- biplanari: due gradi di libertà con spostamento e abbassamento;
- triplanari [3 4]: tre gradi di libertà con spostamento, abbassamento e arretramento.

Esiste anche la triplanare con quattro gradi di libertà a cui si aggiunge la rotazione. Per determinare il tipo di osteotomia da effettuare e l'angolo d'inserimento del filo guida è necessario tenere conto delle seguenti valutazioni:

a) valore dello spostamento della testa metatarsale;
b) valore dell'arretramento della testa metatarsale secondo la teoria dell'arco;
c) valore dell'abbassamento della testa metatarsale.

Valutazione del valore dello spostamento della testa metatarsale
La formula matematica per calcolarlo è sp = 2ac(senγ/2) (Fig. 1). Nella pratica clinica esso si può altrettanto precisamente calcolare tracciando la tangente al margine peroneale della testa del I MT e la tangente al margine peroneale sesamoideo. La distanza tra queste due linee esprime il valore dello spostamento.

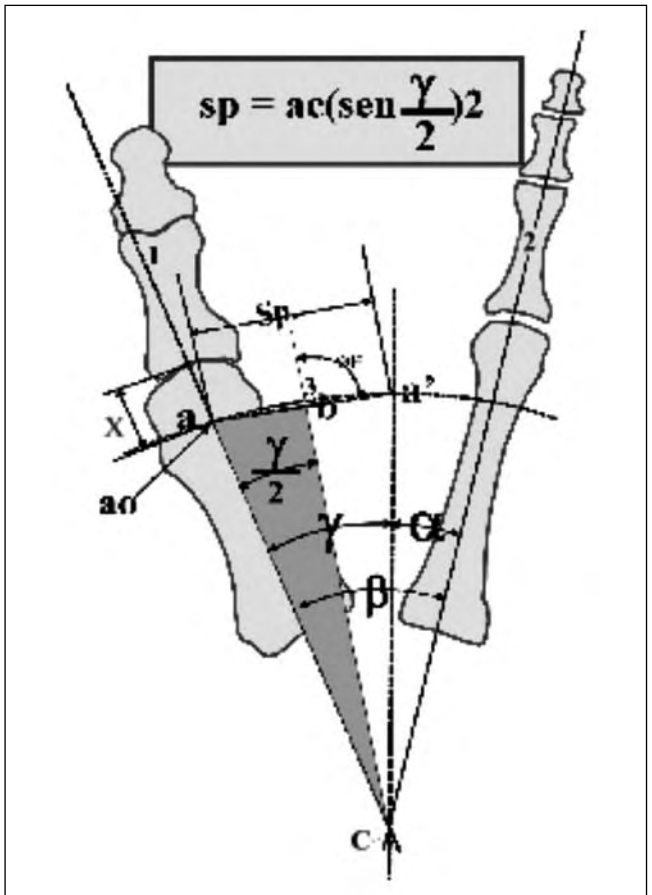

Fig. 1. Calcolo trigonometrico per il valore della traslazione laterale.

Valutazione dell'arretramento della testa metatarsale
Secondo la teoria dell'arco per evitare la rigidità articolare MF allo spostamento deve corrispondere un adeguato arretramento. Anche in questo caso si può applicare la seguente formula matematica Arr = r-(rcos α) (Fig. 2). Nella pratica esso è dato dalla distanza fra la tangente di due punti che s'intersecano sul profilo della testa del I MT, determinati dall'asse anatomico del I MT e della falange prossimale. Questo parametro può essere trascurabile nei casi di lassità legamentosa e per valori compresi fra 1 e 1,5 mm.

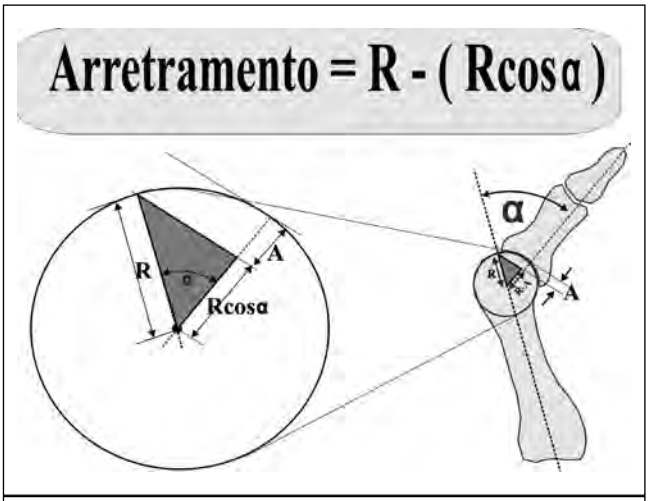

Fig. 2 Calcolo trigonometrico per il valore dell'arretramento.

Valutazione dell'abbassamento della testa metatarsale
Esso, nella maggior parte dei casi, deve essere almeno il doppio del valore dell'arretramento per evitare sovraccarichi al livello del II MT. Le condizioni cliniche in cui è necessario realizzarlo sono le seguenti: inefficienza o ipermobilità del I raggio, supinazione fuori carico dell'avampiede. II MT lungo, I MT corto, alluce rigido e alluce valgo-rigido. Invece non va eseguito quando vi è I raggio plantarflesso o alluce eccessivamente lungo.
Per semplificare i conteggi dei valori fin qui esposti è stata realizzata una tavola di conversione dove sulle ordinate vi sono i valori in gradi dell'abbassamento e dell'arretramento in rapporto ai valori di spostamento riportati sulle ascisse (Fig. 3).
La risoluzione di come trasferire sul campo operatorio i calcoli così ottenuti è stata resa possibile dalla realizzazione di uno strumento che abbiamo chiamato osteogoniometro. Esso va tarato sul valore di arretramento e di declinazione del I raggio studiato su radiogramma in proiezione laterale sotto carico. L'indicatore del valore di arretramento è solidale con una ghiera graduata che consente l'infissione di un filo guida secondo l'angolo di abbassamento pre-

	10°	15°	20°	25°	30°
1 mm	0.1	0.2	0.3	0.4	0.5
2 mm	0.3	0.5	0.6	0.8	1.0
3 mm	0.5	0.7	1.02	1.26	1.5
4 mm	0.6	1.03	1.36	1.69	2.0
5 mm	0.8	1.2	1.7	2.1	2.5
6 mm	1.0	1.55	2.05	2.53	3.0
7 mm	1.2	1.81	2.39	2.95	3.5
8 mm	1.3	2.0	2.7	3.3	4

Fig. 3. Tabella di conversione per il calcolo pratico del valore angolare dell'abbassamento e la misura dell'arretramento.

stabilito. Su questo filo andrà applicata la guida di taglio che consentirà l'effettuazione dell'osteotomia.

RISULTATI

Nello studio eseguito su due gruppi di osteotomie biplanari versus triplanari abbiamo rilevato un valore statisticamente significativo di minore incidenza di metatarsalgia da trasferimento nel gruppo delle triplanari realizzate con l'uso dell'OGR [5].

CONCLUSIONI

Nell'ultimo decennio in cui si è assistito ad un sempre maggiore perfezionamento degli strumentari ancillari per la chirurgia ortopedica maggiore come la protesica, riteniamo che l'impiego dell'OGR possa consentire:

- maggiore precisione nell'esecuzione dell'osteotomia;
- riproducibilità del gesto chirurgico;
- garantire una maggiore uniformità dei risultati;
- applicabilità a tutte le osteotomie distali e diafisarie.

BIBLIOGRAFIA

[1] Marinozzi A, Martinelli N, Ronconi P, et al. *A new device for performing triplanar distal osteotomy for hallux valgus*. Journal of the American Podiatric Medical Association 2009;99:536-540.

[2] Austin DW, Leventen EO. *A new osteotomy for hallux valgus: a horizontally directed "V" displacement osteotomy of the metatarsal head for hallux valgus and primus varus*. Clinical Orthophaedics 1981;157:25-30.

[3] Ronconi P, Monachino P, Baleanu PM, et al. *Osteotomia triplanare di Austin per la correzione dell'alluce valgo. Follow-up di 5 anni / Austin's Triplanar Osteotomy for the Correction of Hallux Valgus. A 5-Year Follow-up*. Chirurgia del Piede 1999;23:133-9.

[4] Ronconi P, Monachino P, Baleanu M, et al. *Triplanar Austin Osteotomy for correction of hallux abducto-valgus deformity*. Foot Diseases 1996:2.

[5] Cancilleri F, Marinozzi A, Martinelli N, et al. *Comparison of plantar pressure, clinical, and radiographic changes of the forefoot after biplanar Austin osteotomy and triplanar Boc osteotomy in patients with mild hallux valgus*. Foot & Ankle International 2008;29:817-24.

Mezzi di sintesi e dispositivi innovativi in chirurgia dell'avampiede

A. Volpe

RIASSUNTO

I moderni orientamenti nella chirurgia dell'alluce valgo prevedono l'utilizzo di osteotomie per ricostruire una corretta anatomia dell'avampiede. Nel caso di angolo intermetatarsale elevato è necessassario agire a livello metafisario o prossimale per ottenere una correzione efficiente. L'osteosintesi diventa molto più difficile per l'entità della traslazione necessaria e lo scarso contatto osseo. Il chiodo endomidollare Endolog per la correzione metafisaria con tecnica Mitchell rappresenta un passo avanti per la combinazione fra facilità di utilizzo, minimo ingombro e osteosintesi stabile, con autocompressione dinamica. I risultati preliminari sono molto convincenti in tal senso. Nella osteotomia alla base con placca in plus in titanio con spaziatore associata ad osteotomia distale si afferma invece il concetto di isometria, con correzioni fisiologiche di angoli intermetatarsali molto elevati. I risultati sono molto convincenti con ridotti tempi di scarico e immobilizzazione e meno complicanze delle osteotomie alla base con tecnica classica. Nella correzione chirurgica del dito a martello, dopo il relativo abbandono di vari materiali alternativi al filo di Kirschner, si affermano oggi due linee di impianti; impianti elastici endomidollari a memoria di forma oppure impianti con microviti endocanalari falangee, che vengono serrate stabilmente fra loro dopo l'avvitamento Caratteristiche vincenti di questi impianti sono l'assenza di inserimento pulpare, che preserva le parti molli del polpastrello, la velocità di consolidazione, l'assenza di mezzi per cutanei, con ridotto rischio di infezioni. Limite i costi, spesso non compatibili col valore economico del DRG.

Parole chiave: chirurgia dell'avampiede, alluce valgo, dito a martello, materiali innovativi

SUMMARY

The modern approach to forefoot surgery for hallux valgus promotes bone osteotomie to restore a normal anathomy of the bony structures.
When high IMA it's present, metaphyseal or basal osteotomies are required, with difficult problems of osteotomy stability and fast bone healing. For the Mitchell-type metaphyseal osteotomy the Endolog endomedullary system shows a better compatility with the small room available after the capital fragment dislocation and allows a very fast bony consolidation in the early follow-up studies today available. When a basal osteotomy is indicated, the new concept of isometric osteotomy, performed by a combination between a basal addiction osteotomy and a bi-correctional distal osteotomy, using for the base a low-profile titanium plate with spacer and for distal a standard screw, allows better results compared with a high rate of complications in others classical basal osteotomies of the first ray. In the treatment of hammer toe deformity, in the aim to reduce risk of non-union and infection through a K wire inserted from the pulp, the introduction af memometal endomedullary staple with memory form or a two-pieces titanium screwed device for intramedullary fusion, locked after insertion, shows many advantages, like rotational stability for a safe healing, no healthy joint disruption, elimination of risk of "pin tract" infection.
Unfortunately, the routinely use of this devices it's limited by the high cost compared with the DRG code system reimbursement.

Key words: forefoot surgery, hallux valgus, hammer toe, new surgical devices

Foot&Ankle Clinic, Policlinico di Abano Terme. www.drvolpe.it

Indirizzo per la corrispondenza:
Antonio Volpe, Via Marco Polo 5, 35123 Padova. E-mail: antonio.volpe@casacura.it

INTRODUZIONE

La chirurgia dell'avampiede si rivolge al trattamento di patologie dolorose con deformità a carico dell'alluce, delle ossa metatarsali e delle dita.
Nel corso degli ultimi anni, specie per le deformità dell'alluce, sono andati affermandosi alcuni concetti, che segnano grande differenza col passato: ci riferiamo in particolare alla convinzione, sposata dalla maggior parte dei chirurghi, che una deformità in valgo dell'alluce, correlata necessariamente ad una apertura dell'angolo intermetatarsale, non possa essere corretta se non attraverso una osteotomia di ricentraggio della testa metatarsale.
Il concetto dunque di ricostruzione del corretto allineamento scheletrico metatarsale prevale su quello di ritensionamento delle parti molli, preceduto o meno dalla liberazione delle parti molli, come è avvenuto per molti anni in passato.
È naturale pertanto che la tecnologia si sviluppi secondo questa linea, proponendo numerosi mezzi di sintesi innovativi, allo scopo di facilitare la guarigione delle osteotomie e/ o delle fusioni ossee.
Per ragioni di praticità suddivideremo l'analisi di mezzi di sintesi e dispositivi innovativi in Chirurgia dell'Avampiede in due gruppi:

- trattamento delle patologie dell'alluce;
- trattamento delle patologie delle dita.

TRATTAMENTO DELLE DEFORMITÀ DELL'ALLUCE

La patologie di interesse chirurgico di più frequente riscontro a carico dell'articolazione metatarso-falangea prima (MF1) è rappresenta dall'alluce valgo, sia esso primitivo o secondario.

Come anticipato nell'introduzione, nella correzione dell'alluce valgo, il concetto di chirurgia ossea ricostruttiva si è imposto negli ultimi anni, conducendo all'esecuzione di osteotomie del primo metatarsale (M1), in sedi variabili, a seconda del grado di deformità (congruente, incongruente, sublussato), del grado di valgismo misurato come angolo fra M1 e base falangea (F1) (angolo AV), dell'angolo intermetatarsale (IMA), della presenza di obliquità del piano articolare sul piano traverso rispetto all'asse diafisario di M1 (proximal articular set angle o PASA), dell'eventuale osteoartrosi della MF1.

Nell'algoritmo di trattamento generalmente accettato, che ricalca solo in parte quello proposto dall'*American Academy of Foot and Ankle Surgeons* (AOFAS), vengono proposte osteotomie distali per IMA fino a 17° e MF1 congruenti/incongruenti, osteotomie metadiafisarie o alla base di M1 per IMA maggiori e MF1 incongruente o sublussato (in genere AV sopra i 40°), artrodesi MF1 per patologie osteoartrosiche, in alternativa a sostituzioni protesiche articolari [1].

Fa eccezione a questa impostazione la chirurgia mini-invasiva (MIS) praticata sia con mini-incisioni (tipo SERI), che con frese abrasive (PDO-Reverdin-Isham).

Con tali osteotomie così eseguite, lineari tipo Hohmann-Kramer oppure con cuneo di sottrazione tipo Reverdin-Isham, associando o meno una fissazione con filo di Kirschner percutaneo (PDO-SERI) o stabilizzandole con semplice bendaggio (Reverdin-Isham), gli Autori affrontano tutte le deformità in valgo dell'alluce, escluse ovviamente le patologie artrosiche.

Nel campo delle osteotomie distali (la più diffusa con design a "V" coricato ad apice distale detta di Austin o Chevron per il design caratteristico) attualmente sono presenti molti opzioni di stabilizzazione, che vanno dal filo di Kirschner per cutaneo, alle viti tipo Herbert, in titano o in materiale riassorbibile. Si tratta di tecniche standard, ormai note e largamente applicate.

Sono presenti invece importanti innovazioni nel campo delle osteotomie metafisarie, ove la necessità di importante traslazione laterale nasce dalla presenza di un IMA elevato.

È noto infatti, come ci ricorda Myerson, come ad ogni millimetro di traslazione laterale del frammento distale corrisponda la correzione di 1 grado di IMA [2]. Trattandosi di deformità superiori a 17° sarà necessario traslare per grandezze pari anche a 10 mm, con ovvie problematiche di sintesi.

L'osteotomia metafisaria distale più diffusa è l'osteotomia lineare di Mitchell, eseguita in senso lineare rettilineo, ortogonale all'asse di M1 sul piano sagittale, orientata perpendicolarmente all'asse di M2 sul piano traverso in caso di traslazione neutra, oppure appena obliquamente in caso di necessità di compressione, per deformità in valgo avanzate superiori a 40° di AV.

Nella osteotomia lineare metafisaria di Mitchell la presenza di due superfici osteotomiche lisce e senza incastro facilita ampi spostamenti, ma il ridotto contatto osseo, che rimane dopo lo spostamento, e l'intrinseca instabilità, dovuta all'assenza di incastro, rendono difficile la sintesi con tecnica tradizionale e problematica la guarigione. Il carico poi deve essere sicuramente dilazionato, in contrasto con l'imperativo ormai oggi attuale di un rapido recupero in carico.

Allo scopo di garantire da un lato una efficiente e calcolata traslazione, dall'altro stabilità e rapida consolidazione di questa osteotomia, sono stati presentati sul mercato chiodi endomidollari di sintesi, che ricalcano in parte le soluzioni adottate per la traumatologia degli arti, Il chiodo Endolog (LARKS) è quello che ha sviluppato più entusiasmo, per la sua facilità di applicazione e le sue caratteristiche biomeccaniche.

Eseguita l'osteotomia lineare con un piccolo accesso mediale e relativa capsulotomia, si liberano le parti molli mediante una liberazione laterale per via plantare, con tenotomia dell'adduttore e sblocco manuale della deformità, forzando in varo la base falangea.

Si calibra quindi la correzione mediante un impianto di prova, adatto alla traslazione desiderata e si passa poi all'impianto definitivo, che prevede un infibulo nel canale metatarsale con appoggio a tre punti ed una vite epifisaria medio-laterale attraverso il chiodo, per un inchiodamento bloccato.

Già dalle prime esperienze tale impianto è sembrato vincente, per la stabilità, la combinazione fra elasticità e allineamento, che determina una progressiva compressione, la facilità d'uso.

Altra sua caratteristica vincente l'ingombro minimo, senza fastidiose sporgenze a livello del bordo osseo, con immaginabili conseguenze a livello della calzata del piede nella scarpa.

Nonostante la traslazione, le osteotomie consolidano in maniera velocissima (Fig. 1).

Questo impianto, parzialmente limitato nella diffusione da un certo costo, sta trovando oggi ampia diffusione e sono già presenti positive segnalazioni, presentate a Convegni specialistici.

Mancano per ora, come per molti

Fig. 1. Esempio di osteotomia metafisaria correttiva tipo Mitchell per alluce valgo con IMA elevato. Buona correzione con normalizzazione degli angoli e copertura dei sesamoidi. Il chiodo Endolog dimostra avanzata consolidazione già a 30 gg.

materiali innovativi, studi pubblicati a medio-lunga distanza dal trattamento, che ne validino l'efficacia.
Altra metodica efficace nella correzione dell'alluce valgo di grado avanzato con IMA elevato è l'osteotomia alla base. Non molto diffusa nella cultura ortopedica europea, ha trovato scarsa diffusione per difficoltà di esecuzione e, soprattutto, di sintesi, con rischio di non-consolidazione, mal-consolidazione, deformità in elevato di M1, ecc. [3]
Recentemente l'introduzione di placche a basso profilo ed in titanio, quindi senza necessità di rimozione, dotate di uno spaziatore solidale alla placca e calibrato al grado di deformità, in grado di "aprire" il focolaio osteotomico fino a raggiungere la correzione voluta (osteotomia alla base in plus), ha ridestato nuovo interesse per questa tecnica. In particolare ci si è resi conto che, associando alla osteotomia alla base in plus una osteotomia distale di traslazione laterale, con sottrazione di un cuneo a base mediale sovrapponibile al cuneo al base, (simile alla osteotomia detta di Reverdin-Green) ed utilizzando tale cuneo come innesto osseo autoplastico, si poteva ottenere una correzione isometrica di M1.
La doppia sintesi (base con placca/distale con vite) assicura efficace correzione e stabilità, rapida consolidazione, correzione del PASA e decompressione a livello articolare, associando i pregi di ambedue i tipi di osteotomie.
La placca è a basso profilo e richiede, per l'applicazione, uno scollamento limitato delle parti molli, evitando danni al delicato sistema vascolare intermetatarsale, laterale al primo raggio, come avviene, non infrequentemente, con altre osteotomie tipo crescentica/semicircolare o Iuvara tipo A o B.
Tale tecnica è stata recentemente standardizzata nei dettagli e si presenta anch'essa vincente, anche se, indubbiamente, più complessa e con maggior curva di apprendimento rispetto alla tecnica di Mitchell (Fig. 2).

Fig. 2. Esempio di correzione bilaterale di alluce valgo con IMA elevato (18° a destra-19° a sinistra) con osteotomia in plus con placca a basso profilo con spaziatore più osteotomia distale con sottrazione di cuneo analogo a valore della correzione in plus (tecnica isometrica).

TRATTAMENTO DELLE DEFORMITÀ DIGITALI

La deformità a martello delle dita esterne, nelle sue varianti dito a maglio, dito a martello e dito ad artiglio, è il secondo gruppo di deformità più frequenti nell'avampiede.
Le deformità possono evolvere a deformità sul solo piano sagittale (clinodattilia) o multiplanare (dito sovrapposto o cross-over/overlapping)
L'eziopatogenesi, come noto, è essenzialmente biomeccanica, per un progressivo squilibrio fra la prevalenza della potente muscolatura lunga (estensore lungo delle dita ELD e flessore lungo delle dita FLD) sulla debole muscolatura interossea (interossei e lombricali), con successivo cedimento delle strutture di sostegno plantare, in particolare la placca plantare.
Il meccanismo di sviluppo della deformità, come ci insegna Dragonetti, può essere inquadrato in tre gruppi, flexor stabilization-extensor substitution-flexor substitution, proprio in relazione a gruppo muscolare prevalente per attivazione anomala, in relazione a situazioni di prevalenza pronatoria (flexor stabilization), cavismo anteriore (extensor substitution), deficit del tricipite (flexor substitution) [4].
Le deformità sono più frequenti nel secondo raggio a livello metatarso-falangeo (MF2), sia per fattori anatomici (assenza del primo interosseo dorsale per la MF2- frequente ipermetria di M2), sia per squilibrio biomeccanico con ipercarico secondario, per insufficienza del primo raggio.
A differenza della chirurgia dell'alluce valgo, nella chirurgia della deformità delle dita le procedure sulle parti molli (capsulotomia metatarso-falangea, allungamento/tenotomie tendinee, scollamento placca plantare) rappresentano un tempo chirurgico fondamentale, propedeutico agli eventuali tempi scheletrici.
Nel caso in cui la contrattura delle parti molli non si risolva adeguatamente, è necessario procedere ad osteotomie di decompressione della componente metatarsale, intra o extra-articolari.
Tali osteotomie, dal design variabile, vengono obbligatoriamente sintetizzate con mezzi di sintesi vari, microviti, minicambre, fili di Kirschner percutanei, pin riassorbibili, tranne che se eseguite con tecnica MIS.
Accanto alla chirurgia sulle parti molli, ed in associazione o meno alla chirurgia ossea metatarsale, è necessario correggere la deformità digitale, su una o più dita.
La correzione prevede una estensione del dito ed un suo irrigidimento, per creare quel "rigid beam effect" necessario a garantire la presa sul terreno del dito in fase di propulsione.
L'articolazione da fondere è l'interfalangea prossimale (IFP), mentre preferibilmente viene risparmiato il movimento della interfalangea distale (IFD) e obbligatoriamente quello della metatarso-falangea corrispondente (MP) [5].
In base al tipo di affrontamento osseo mirato ad ottenere l'irrigidimento, le artrodesi IFP vengono distinte in piane (flat on flat) o a incastro (peg in hole).
La fusione ossea o l'anchilosi stabile (ricercata con un affrontamento + interposizione di capsula o tendine) vengono ottenute mediante

infibulo con filo di Kirschner, variabile da 0,8 mm fino a 1,6 mm, infissi assialmente, oppure con due fili sottili, per effetto antirotazione.
Il metodo è semplice e veloce, presenza il difetto di una sintesi non stabile, che entra dal lato pulpare e necessita di rimozione del filo stesso e di gestione della sporgenza del filo stesso, non consente al paziente uso di scarpa normale, impedisce il lavaggio del dito fino a rimozione.
Difficile inoltre proteggere la sporgenza del filo, perché cappucci e protezioni varie (es. pin balls e simili) possono decubitare, ingombrano e sono, oltretutto, costose.
Inoltre non è rara la non-consolidazione o, peggio, alterata consolidazione con deformità secondaria. Possibili le infezioni [6].
Ecco allora compararie modifiche all'incastro (peg and dowel) mirate ad evitare la sporgenza del filo di Kirschner, senza pero ottenere stabilità assoluta e senza risultati convincenti, se non in mano all'ideatore [8].
A tutt'oggi tecniche alternative, quali spaziatori, pin riassorbibili, viti assiali, cerchiaggi, non hanno tuttavia dimostrato eccessivi vantaggi rispetto al filo di Kirschner tradizionale, presentando invece costi maggiori e sensibile difficoltà tecnica, nonché, come nel caso delle viti, potenziale lesività sulla IFD [8 9].
Recentemente sono comparsi sul mercato mezzi di sintesi dedicati, specifici per il dito a martello, atti a superare gli svantaggi della fissazione tradizionale.
Si tratta di mezzi di sintesi endomidollari, atti a garantire una presa ottimale sulle corticali delle falangi corrispondenti, e a garantire un buon allineamento.
Il principio fra i vari dispositivi presenti sul mercato è analogo: dapprima preparazione dell'artrodesi con tecnica classica, a superfici contrapposte lisce, quindi perforazione quanto necessario delle contrapposte diafisi e poi inserimento o avvitamento nei due canali contrapposti.
In qualche modello il sistema è unico, in altri si deve attuare un incastro di una sull'altra delle due componenti in un unico complesso stabile.
Grande dote di tutti questi modelli un inserimento non pulpare, che preserva i delicati tessuti dell'apice del dito. I più evoluti presentano inoltre la possibilità di garantire un certa flessione della IFP (fra 5° e 15°), per migliorare la presa del dito.
Il modello Smart Toe (Memometal) si presenta come una cambra endomidollare con una ogiva elastica prossimale ed un terminale aperto a "V" con due piccoli dentini, in titanio a memoria di forma (nitinol). Si caratterizza per un inserimento di tipo elastico, non invasivo, con buona stabilità antirotazionale.

Fig. 3. Impianto endomidollare nelle dita per artrodesi IFD multiple con sistema Smart toe a memoria di forma. Nessuna sporgenza pulpare, stabilità rotazionale, allineamento corretto.

Questo consente uso immediato del dito, carico rapido, protezione dall'acqua solo per sette giorni
Non richiede rimozione, essendo in titanio (Fig. 3).
I primi risultati sono molto incoraggianti, indicati specie in pazienti a rischio infettivo come i diabetici, mentre l'unico suo limite sembra essere il costo [10].
Il modello StayFuse (Zimmer-Tornier), anch'esso in titanio, si caratterizza per due microviti in grado di incastrarsi stabilmente una sull'altra, una volta stabilmente avvitate nelle rispettive diafisi falangee.
Anche questo montaggio risulta stabile, veloce, con inserimento non pulpare, rapida guarigione.
Sembra però essere notevolmente rigido, rispetto al precedente, e presume una buona qualità dell'osso falangeo, situazione non così frequente in pazienti anziani.
Anche in questo caso l'uso, soprattutto nel caso di più dita, ne limita l'uso.

CONCLUSIONI

La chirurgia dell'avampiede stimola lo sviluppo di mezzi di sintesi e dispositivi innovativi, per la richiesta sempre più forte di guarigione rapida, senza complicanze e con carico immediato.
L'uso di questi mezzi deve inquadrarsi nella severa impostazione biomeccanica di questa chirurgia, l'unica che garantisce risultati ottimali.
Purtroppo il sistema italiano a DRG, ricordiamo unico anche in procedure complesse su più dita ed anche in caso di bilateralità, limita spesso la diffusione di questi materali e dispositivi innovativi, per costi incompatibili con i rimborsi previsti.
Nonostante questo riteniamo che la loro conoscenza ed il loro uso debba essere promosso, beninteso in presenza di verificati vantaggi nella qualità dei risultati.

BIBLIOGRAFIA

1. Pedowitz WJ. *Deformities of the First Ray*. In: Lutter LD, Mizel MS, Pfeffer GB. *Orthopaedic Knowledge Update in Foot and Ankle*. Rosemont, Ill: AAOS Ed. 1994, p. 141.
2. Myerson MS. Hallux Valgus. In: Myerson MS. *Foot and Ankle Disorders*. Philadelphia: Saunders 2000, p. 213.
3. Volpe A, Tognon S, Tietto D, et al. *La correzione dell'alluce valgo con osteotomia cuneiforme di sottrazione alla base del primo metatarsale*. In: Malerba F, Dragonetti L, Giannini S. *L'alluce valgo*. Bologna: Gaggi Editore, 1997, p. 53.
4. Dragonetti L. *Deformità delle dita minori: eziopatogenesi e quadro clinico*. In: Giannini S, Martinelli B, Volpe A. *La Patologia delle Dita Esterne*. Bologna: Gaggi Editore, 1999, p. 1.
5. McGlamry ED. *Interphalangeal Arthrodesis*. In: *Comprehensive Textbook of Foot Surgery*, 2nd edition, pp. 346-8.
6. Martin WJ, Mandracchia VJ, Beckett DE. *The Incidence of Postoperative Infection in Outpatient Podiatric Surgery*. JAPA 1984;74:89.
7. Alvine FG, Garvin KL. *Peg and Dowel Fusion of the Proximal Interphalangeal Joint*. Foot Ankle 1980;1:90.
8. Payton GW, Shaffer MW, Kostakos DP. *Absorbable Pin: a New Method of Fixation for Digital Arthrodesis*. J Foot Surg 1990;29:12.
9. Reese HW. *Reese Arthrodesis Screw: Osteosynthesis of the Interphalangeal Joints*. JAPMA 1987;77:490.
10. Roukis TS. *A 1-piece shape-metal nitinol intramedullary internal fixation device for arthrodesis of the proximal interphalangeal joint in neuropathic patients with diabetes*. Foot Ankle Spec 2009;2:130-4.

Attuali materiali e tecniche di osteosintesi per le fratture del radio distale

M. Altissimi, A. Azzarà, I. Braghiroli

RIASSUNTO

L'osteosintesi stabile delle fratture del radio distale ha avuto in anni recenti una diffusione più ampia grazie all'introduzione di mezzi di sintesi di nuova generazione. Le placche attualmente in uso adottano i concetti della stabilità angolare, del sostegno subcondrale dei frammenti epifisari e della multidirezionalità delle viti. Il basso profilo e la varietà dei disegni permettono di adattare i mezzi di sintesi al tipo di frattura e consentono sia un approccio volare che dorsale, in casi selezionati. L'approccio volare permette di trattare la maggior parte delle fratture. Alcuni particolari tecnica sono fondamentali per ottenere una buona riduzione e prevenire complicanze. In casi selezionati può essere utile un approccio dorsale che, con i nuovi mezzi di sintesi, ha un ridotto impatto sui tendini estensori.La nostra esperienza è basata su 153 fratture del radio distale trattate con placca in 4 anni (2006-2009). L'85% delle fratture erano articolari. Negli 86 pazienti sottoposti a revisione, con un follow-up medio di 1 anno e due mesi, il valore medio del DASH è stato di 4 (minimo 0, massimo 18). In base al Mayo Wrist Score il risultato è stato classificato come eccellente in 21 pazienti (24%), buono in 58 (67%), discreto in 7 (9%). L'osteosintesi con placche a stabilità angolare è un metodo efficace e affidabile di trattamento delle fratture del radio distale. In particolare, può essere oggi considerato il trattamento di elezione per le fratture articolari.

Parole chiave: fratture radio distale, osteosintesi, placche a stabilità angolare

SUMMARY

Internal fixation of fractures of the distal radius has gained wider acceptance following the introduction of new fixation devices. Current plate fixation is based on the principles of angular stability, multidirectional locking screws and subcondral support. Low profile plates and different plate design allow both volar and dorsal approach. An accurate surgical technique allows to achieve a good reduction of most fractures by a volar approach. In a few selected fractures a dorsal plate can be used since new designs have reduced the risk of extensor tendon disfunction or rupture. Our experience is based on 153 fractures of the distal radius treated by plate fixation in 4 years (2006-2009). 85% fractures were intra-articular fractures. In 86 patients reviewed at a mean follow-up of 14 months the mean DASH score was 4 (0-18). The Mayo Wrist Score was excellent in 21 patients (24%), good in 58 (67%), satisfactory in 7 (9%). Internal fixation by angular stability plates is an effective and reliable method of treatment of most wrist fractures and it should be considered the current treatment of choice for articular fractures of the distal radius.

Key words: fractures of the distal radius, internal fixation, locking screw plates

Università di Perugia, Azienda Ospedaliera "S. Maria", Terni

Indirizzo per la corrispondenza:
M. Altissimi, Corso Cavour 45, 06121 Perugia. E-mail: maurizio.altissimi@libero.it

INTRODUZIONE

L'evoluzione del trattamento delle fratture del radio distale negli ultimi 15 anni è stata caratterizzata da una maggiore accuratezza nella riduzione e dalla ricerca di mezzi di sintesi che consentissero una fissazione stabile senza troppo interferire con i tendini estensori e flessori.
L'introduzione di placche a stabilità angolare a partire dal 2001 ha consentito un progresso sostanziale nell'osteosintesi rigida delle fratture del radio distale, tanto da ampliarne le indicazioni e modificare i protocolli di trattamento, con una sempre maggiore diffusione dell'osteosintesi con placca rispetto ad altri trattamenti chirurgici [1]. Le fratture articolari, che richiedono la maggiore accuratezza di riduzione, sono quelle che più spesso vengono trattate con una osteosintesi con placca.

I MEZZI DI SINTESI

Le placche attualmente disponibili realizzano alcuni principi che hanno profondamente modificato l'osteosintesi del radio distale.

La stabilità angolare
La fissazione delle viti alla placca, secondo una metodica e una tecnologia già applicate in altri distretti, ha trovato nel polso un'applicazione utilissima, dal momento che la comminuzione della corticale dorsale impedisce in molti casi una vera fissazione interframmentaria. Le viti "bloccate" forniscono sostegno all'epifisi e creano con la placca un "ponte" che scarica la zona metafisaria dorsale, deviando le forze sulla placca volare che funziona da bypass meccanico.

Il sostegno subcondrale
Questo concetto è strettamente collegato a quello della stabilità angolare. Infatti non potendosi realizzare in molti casi una fissazione interframmentaria, a causa della comminuzione dorsale,

le viti servono soprattutto a sostenere l'epifisi bloccandola nella posizione di riduzione. A questo scopo è preferibile che le placche siano provviste di una doppia filiera di viti distali e che queste viti possano avere una direzione tale da costituire un'impalcatura di sostegno.

La multidirezionalità delle viti
È una caratteristica di alcuni sistemi che consente di orientare le viti entro un angolo di 15°-20°, per poter scegliere la posizione che meglio permetta la fissazione o il sostegno di un determinato frammento.

Varietà di design e dimensioni
La varietà di forma e dimensioni delle placche oggi in commercio consente di adattare il mezzo di sintesi al tipo di frattura. La disponibilità di placche a basso profilo e di forma particolare consente in casi selezionati anche un'osteosintesi dorsale che non interferisce troppo con i tendini estensori. La maggior parte dei sistemi offre anche placche volari di larghezza e lunghezza diverse per potersi adattare a polsi di diverse dimensioni e a fratture con un estensione metadiafisaria.

I materiali
La maggior parte dei sistemi utilizza placche in titanio. Hanno il vantaggio di essere più facilmente conformabili di quelle in acciaio. Questa caratteristica è particolarmente utile per le placche dorsali che devono essere adattate al profilo dorsale del radio mentre le placche volari generalmente non hanno necessità di essere modellate. Studi istologici hanno tuttavia dimostrato che gli effetti degli impianti di titanio e di quelli in acciaio sui tendini estensori sono analoghi, sia come reazione infiammatoria sia come debris di particelle metalliche [2].

LE TECNICHE CHIRURGICHE

Osteosintesi volare [3 4]
La maggior parte delle fratture del radio distale può essere trattata per via volare. La placca trova una collocazione facile sulla corticale anteriore del radio e non entra in conflitto con i tendini flessori se viene correttamente posizionata. Non necessita in genere di essere modellata.
La tecnica chirurgica prevede una incisione longitudinale lungo il tendine del flessore radiale del carpo, e la sezione del muscolo pronatore quadrato lungo il suo bordo radiale. Per ottenere una buona riduzione della parte radiale della frattura è di regola necessario sezionare o distaccare il tendine del brachioradiale e aprire il primo compartimento radiale degli estensori. In alcuni casi per ottenere la riduzione dei frammenti dorsali può essere necessario pronare completamente la diafisi del radio per avere un migliore accesso all'intera epifisi. Ottenuta la riduzione, la frattura può essere stabilizzata temporaneamente con fili di Kirschner. Dopo il controllo in fluoroscopia si esegue l'osteosintesi con placca (Fig. 1). È di massima importanza che la placca sia posizionata appena prossimalmente alla cosiddetta "watershed line" (linea spartiacque), che corrisponde al margine distale del pronatore quadrato, per evitare attrito con i tendini flessori, e che le viti epifisarie non sporgano oltre la corticale dorsale per il rischio di rotture secondarie dei tendini estensori. Una radiografia in laterale con avambraccio inclinato di 25° dal piano orizzontale permetterà di escludere che ci siano viti che penetrano in articolazione.
Placche volari lunghe permettono anche l'osteosintesi di fratture particolarmente complesse con estensione diafisaria (Fig. 2).

Osteosintesi dorsale
L'approccio dorsale alle fratture del radio è molto meno praticata perché la conformazione della superficie dorsale del radio e il suo stretto contatto con i tendini estensori rendono più problematica la collocazione di una placca e mettono a rischio di rotture tendinee secondarie. Tuttavia l'attuale disponibilità di placche a basso profilo, facilmente modellabili, ha reso praticabile, in casi selezionati, questa opzione (Fig. 3).
Un'osteosintesi dorsale è, a nostro giudizio, da preferire quando la corticale volare è integra o il frammento volare è molto piccolo, quando non è possibile per via volare ridurre un frammento mediale-dorsale e nei casi di fratture inveterate (nascent malunions) in cui è necessario eseguire una calloclasia chirurgica.
Un approccio combinato volare e dorsale è talvolta necessario: in questi casi la via dorsale può essere utilizzata solo per completare la riduzione delle la frattura, che viene poi stabilizzata da una placca volare, o per eseguire una doppia osteosintesi volare e dorsale.
In molti casi è necessario un accurato studio preoperatorio della frattura mediante TC per scegliere l'approccio chirurgico più idoneo.

TRATTAMENTO POSTOPERATORIO

L'osteosintesi con placca permette nella maggior parte dei casi di ottenere una fissazione stabile che non richiede alcuna immobilizzazione postoperatoria o, se si preferisce, una doccia gessata per 2 settimane. Nei casi che richiedono una fissazione supplementare

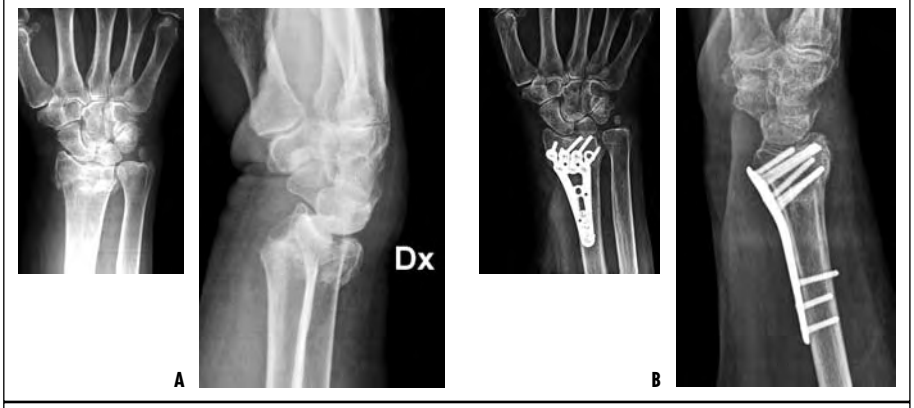

Fig. 1A-B. A: frattura tipo C2; B: osteosintesi con placca volare a stabilità angolare.

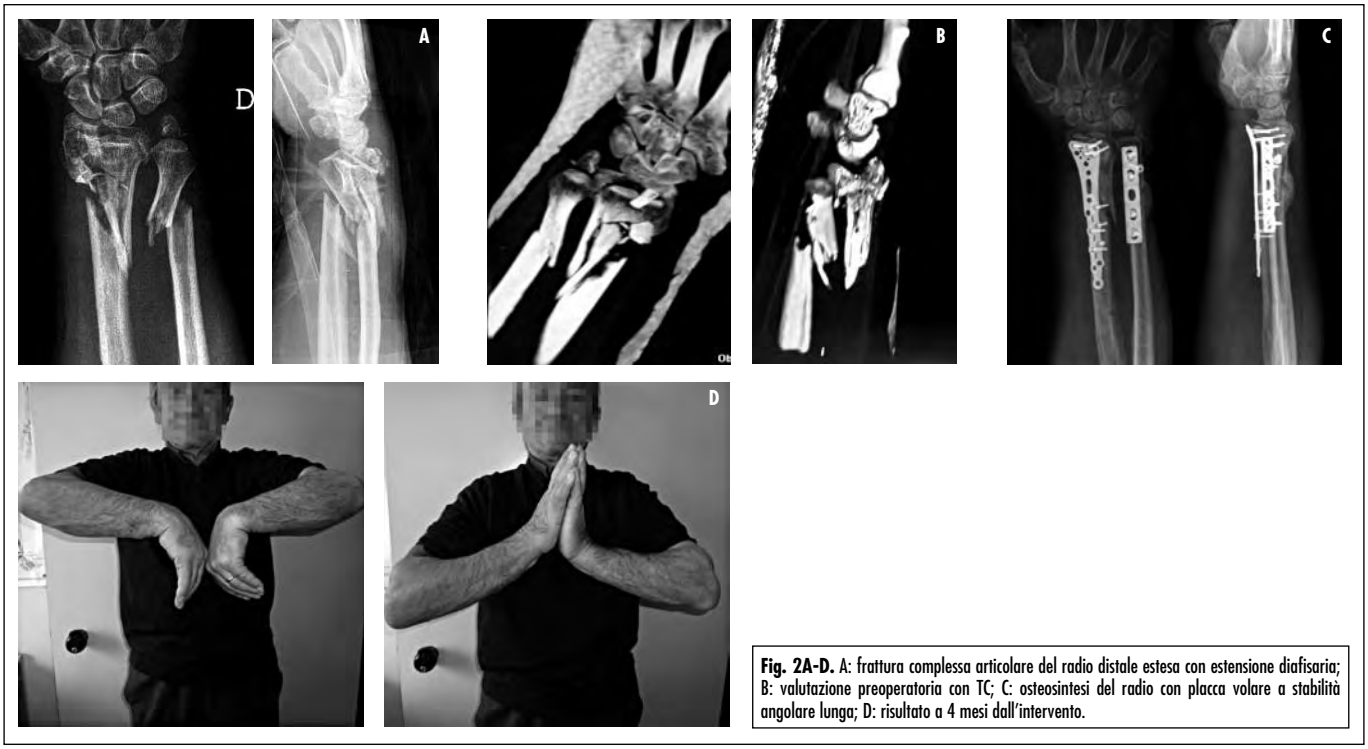

Fig. 2A-D. A: frattura complessa articolare del radio distale estesa con estensione diafisaria; B: valutazione preoperatoria con TC; C: osteosintesi del radio con placca volare a stabilità angolare lunga; D: risultato a 4 mesi dall'intervento.

con fili di K di frammenti che non vengono stabilizzati dalla placca è invece necessaria una immobilizzazione fino a consolidazione.

COMPLICANZE

La complicanza più temibile è la rottura secondaria di tendini estensori dovuta alla sporgenza di viti epifisarie [5 6]. Per evitarla è buona regola utilizzare viti sottodimensionate rispetto alla misurazione intraoperatoria. Meno frequente è la rottura del flessore lungo del pollice dovuta a una posizione troppo distale della placca. È consigliabile rimuovere i mezzi di sintesi se, a consolidazione avvenuta, il paziente lamenta dolore e si riscontra dolorabilità dorsale in corrispondenza delle viti o volare in corrispondenza della placca.
Altra possibile complicanza è la presenza di viti in articolazione. Può essere prevenuta da uno scrupoloso controllo radiografico intraoperatorio in laterale con avambraccio inclinato di 25°, in modo da allineare la superficie articolare del radio con il raggio incidente.
Le infezioni sono assai rare.

CASISTICA

Il nostro attuale orientamento terapeutico nelle fratture del radio distale prevede in tutti i casi una riduzione incruenta in anestesia locale, seguita dall'applicazione di un apparecchio gessato. La qualità della riduzione viene valutata sulla base degli usuali parametri radiografici extra e intra-articolari dopo la riduzione iniziale e successivamente a 1, 2 e in alcuni casi a 3 settimane dall'inizio del trattamento. Se la riduzione è considerata non soddisfacente, in relazione al quadro radiografico e alle esigenze funzionali del paziente, si passa al trattamento chirurgico, che, negli ultimi 5 anni, è stato nella maggior parte dei casi un'ostosintesi con placca. Abbiamo progressivamente abbandonato l'osteosintesi percutanea con fili di K e l'uso dei fissatori esterni. La maggior parte delle fratture che sottoponiamo a osteosintesi con placca sono fratture articolari.
Riportiamo sinteticamente i dati principali della nostra esperienza di osteosintesi di fratture del radio distale con placche a stabilità angolare.

MATERIALE E METODO

Dall'inizio del 2006 alla fine del 2009 abbiamo sottoposto a osteosintesi con placca 153 pazienti con fratture del radio distale, con un netto incremento negli ultimi due anni (31 nel 2006, 27 nel 2007, 43 nel 2008, 52 nel 2009). I pazienti – 92 uomini, 61 donne – avevano un'età compresa tra 38 e 72 anni. Delle 153 fratture 23 (15%) erano extra-articolari e 130 (85%) erano articolari. In base alla classificazione AO le fratture articolari erano così suddivise:
B3: 12 (8%), C1: 34 (22%), C2: 52 (34%), C3: 55 (36%).
Una placca dorsale a stabilità angolare è stata utilizzata in 9 casi. Una placca volare a stabilità angolare è stata utilizzata in tutti gli altri casi.
La revisione clinica e radiografica è stata effettuata in 86 pazienti con un follow-up minimo di 6 mesi e massimo di 3 anni e 8 mesi (follow-up medio 1 anno e 2 mesi). Altri 25 pazienti sono stati contattati telefonicamente e interrogati sullo stato funzionale del polso operato e sulle eventuali disabilità.

RISULTATI

Negli 86 pazienti sottoposti a revisione tutte le fratture sono consolidate. Il valore medio del DASH è stato di 4 (minimo 0, massimo

18). In base al Mayo Wrist Score il risultato è stato classificato come eccellente in 21 pazienti (24%), buono in 58 (67%), discreto in 7 (9%). La flessione era in media di 65°, l'estensione di 62°, la pronazione di 84°, la supinazione di 80°. La forza di presa era il 68% dell'arto controlaterale.
Dei 25 pazienti contattati telefonicamente tutti si sono dichiarati soddisfatti del risultato e non hanno riferito sostanziali disabilità.
Un paziente ha avuto la rottura del tendine dell'estensore lungo del pollice a distanza di 3 mesi dall'intervento. Tre placche volari sono state rimosse tra 6 e 12 mesi dall'intervento per sintomatologia dolorosa collegata alla presenza dei mezzi di sintesi.

CONCLUSIONI

L'evoluzione dei mezzi di sintesi, con l'introduzione di placche a stabilità angolare, di basso profilo, di forme e dimensioni diverse, consente oggi un trattamento chirurgico delle fratture del radio distale migliore che in passato e ha determinato indicazioni sempre più ampie all'ostosintesi stabile [7-11]. Tale trattamento è soprattutto indicato per le fratture articolari che richiedono una ricostruzione precisa della superficie articolare. La nostra esperienza conferma che i buoni risultati riportati in letteratura sono riproducibili e la metodica affidabile. Si tratta tuttavia di una chirurgia che richiede esperienza e cura dei particolari per non incorrere in complicazioni.

BIBLIOGRAFIA

1. Koval KJ, Harrast JJ, Anglen JO, et al. *Fractures of the distal part of the radius. The evolution of practice over time. Where's the evidence?* J Bone Joint Surg Am 2008;90:1855-61.
2. Nazzal A, Lozano-Calderon S, Jupiter JB, et al. *A Histologic Analysis of the effects of stainless steel and titanium implants adjacent to tendons: an experimental rabbit study*. J Hand Surg (Am) 2006;31:7.
3. Orbay JL, Fernandez DL. *Volar fixation for dorsally displaced fractures of the distal radius: a preliminary report*. J Hand Surg [Am] 2002;27:205-15.
4. Orbay JL, Fernandez DL. *Volar fixed-angle plate fixation for unstable distal radius fractures in the elderly patient*. J Hand Surg [Am] 2004;29:96-102.
5. Rampoldi M, Marsico S. *Complications of volar plating of distal radius fractures*. Acta Orthop. Belg 2007;73:714-719.
6. Al Rashid M, Theivendran K, Craigen MAC. *Delayed ruptures of the extensor tendon secondary to the use of volar locking compression plates for distal radial fractures*. J Bone Joint Surg 2006;88B
7. Rozental TD, Blazar PE. *Functional outcome and complications after volar plating for dorsally displaced, unstable fractures of the distal radius*. J Hand Surg [Am] 2006;31:359-65.
8. Nana AD, Joshi A, Lichtman DM. *Plating of the distal radius*. J Am Acad Orthop Surg 2005;13:159-71.
9. Drobetz H, Kutscha-Lissberg E. *Osteosynthesis of distal radial fractures with a volar locking screw plate system*. Int Orthop 2003;27:1-6.
10. Chung KC, Watt AJ, Kotsis SV, et al. *Treatment of unstable distal radial fractures with the volar locking plating system*. J Bone Joint Surg Am 2006;88:2687-94.
11. Jupiter JB, Marent-Huber M, and the LCP Study Group. *Operative Management of Distal Radial Fractures with 2.4-Millimeter Locking Plates. A Multicenter Prospective Case Series*. J Bone Joint Surg Am 2009;91:55-65.

Innesti massivi omoplastici nella ricostruzione ossea della mano

M. Innocenti, R. Adani*

RIASSUNTO

Gli innesti ossei massivi (allograft) da donatore sono largamente utilizzati nella chirurgia oncologica e nella chirurgia protesica, sia primaria sia di revisione e, in casi selezionati, possono trovare indicazione anche in esiti traumatici con perdite di sostanza ossea intercalare. Per quanto la ricostruzione diafisaria sia certamente la applicazione più diffusa. gli allograft sono utilizzati anche per le ricostruzioni articolari parziali o totali, in forma di innesti osteoarticolari talvolta contenenti segmenti tendinei. La ricostruzione delle perdite di sostanza ossea con allograft è solitamente rivolta ai grandi segmenti. Gli autori hanno utilizzato gli innesti ossei massivi per ricostruzioni intercalari e osteoarticolari della mano. Con innesti intercalari sono stati ricostruiti una falange prossimale del 5° dito ed un metacarpo. Gli allograft osteoarticolari sono stati utilizzati per la ricostruzione di 4 articolazioni metacarpofalangee delle dita lunghe, 4 interfalangee prossimali ed di 1 metacarpofalangea del pollice. In 8 casi è stato ricostruito l'apparato estensore con tendini compresi nell'allograft. La osteosintesi è stato eseguita nella maniera più stabile possibile per consentire una rapida mobilizzazione articolare. Nove pazienti con follow-up superiore all'anno sono stati controllati clinicamente e radiograficamente. I risultati si sono dimostrati incoraggianti: tutti gli allograft sono consolidati ad eccezione di un caso in cui non è avvenuta la fusione al sito osteotomico prossimale. Nessun paziente ha manifestato sintomatologia dolorosa.In 5 casi si è ottenuta una buona mobilità in 2 casi l'arco di movimento è stato giudicato insufficiente. In 2 casi a distanza di 3 e 4 anni è stato osservato il riassorbimento della superficie articolare e il conseguente fallimento della procedura ricostruttiva. La casistica presentata, se pur numericamente ridotta, comprende il maggior numero di allograft osteoarticolari nella mano fino ad oggi pubblicati, sarà ovviamente necessario poter disporre di una casistica più ampia e di un follow-up più lungo per poter trarre conclusioni sulla metodica. I risultati fin qui ottenuti incoraggiano a proseguire nell'utilizzo degli allograft per la ricostruzione ossea ed osteoarticolare nella mano.

Parole chiave: ricostruzione ossea della mano, innesti ossei massivi

Struttura Complessa Microchirurgia Ricostruttiva, A.O.U. Careggi, Firenze; * Struttura Complessa Chirurgia della Mano, Azienda Ospedaliera Verona

Indirizzo per la corrispondenza:
Marco Innocenti, S.O.D.C. Microchirurgia Ricostruttiva A.O.U. Careggi, C.T.O., Largo Palagi 1, 50139 Firenze. E-mail: m.innocenti@agora.it

SUMMARY

Massive bone allograft have been extensively used in orthopaedic surgery. They are mainly employed in the reconstruction of large bone defects following bone tumors resections and in prosthetic surgery. They may consist either of diaphyseal or of methaepiphyseal segments and they may be provided, if requested, of ligaments and tendons. Bone allograft are very popular in large defects reconstruction, but few reports are available on their use in small segments. Authors report their experience in allograft in hand surgery. The clinical series consists of two cases of intercalary reconstruction (one metacarpal bone and one proximal phalanx) and of nine cases of joint reconstruction (five M.P.J. and four PIPJ). In eight cases also the extensor apparatus have been reconstructed using the allograft tendon. The bone fixation has been as stable and rigid as possible in order to allow an early mobilization. Seven patients with a follow up longer than 1 year have been controlled both clinically and radiographically with encouraging results. All the allograft but one healed with the host bone, and the functional recovery was good in the majority of cases. To our knowledge, this series of patients is the largest ever reported in the medical literature and our experience seems to point out the validity of this procedure in osteoarticular reconstruction of the hand. Longer follow up is however mandatory in order to exclude late degenerative problems, particularly due to cartilage consumption.

Key words: bone reconstruction of the hand, massive bone allograft

INTRODUZIONE

Le prime applicazioni cliniche degli innesti ossei massivi omoplastici (allograft) nella ricostruzione delle perdite di sostanza ossea, risalgono agli anni 50 [1]. Da allora sono stati utilizzati in migliaia di casi [2] nella ricostruzione diafisaria ed epifisaria di difetti ossei anche di grandi dimensioni. L'osso omologo opportunamente trattato e conservato, per quanto privo di cellularità e di capacità osteogenetiche, conserva proprietà osteoconduttive sovrapponibili a quelle degli innesti autologhi con il vantaggio di abolire la morbidità nella zona di prelievo. Esso costituisce una alternativa alle protesi in alcuni casi di ricostruzione epifisaria e può essere dotato di annessi capsulo-ligamentosi e tendinei. Nella ricostruzione diafisaria delle ossa lunghe, gli allograft sono superati soltanto dai trapianti autologhi di perone vascolarizzato che tuttavia può presentare limiti dimensionali in alcuni distretti come il femore e la tibia. In questi segmenti, le due metodiche possono essere abbinate secondo una tecnica originale che prevede l'assemblaggio concentrico di perone e allograft [3 4].

I progressi registrati nella tecnologia rivolta alla conservazione dell'osso, l'istituzione di apposite Banche dei Tessuti rispondenti a

rigorosi requisiti di qualità, e la codifica in specifici protocolli delle procedure di processazione dei segmenti prelevati, hanno determinato un elevato indice di affidabilità e conseguentemente incrementato in modo esponenziale l'utilizzazione clinica degli allograft. La chirurgia oncologica [5] è probabilmente quella che più si è avvalsa di questa opzione ricostruttiva e si è servita degli allograft nella ricostruzione di quasi tutti i distretti anatomici. Per quanto gli innesti autologhi siano facilmente aggredibili da processi settici e quindi sconsigliabili in tutti i casi traumatici potenzialmente contaminati, la loro utilizzazione è tuttavia possibile anche negli esiti di traumi e di fratture esposte.
La maggioranza degli allograft osteoarticolari è stata utilizzata nella ricostruzione di grandi segmenti (omero, femore, tibia) generando ampie casistiche con lunghi follow-up [6-8] mentre il loro impiego nella ricostruzione dei piccoli segmenti osteoarticolari della mano risulta essere sporadico [9 10] e privo di casistiche significative. Scopo di questo lavoro è illustrare le applicazioni cliniche, i dettagli di tecnica e i risultati preliminari di questa valida ma poco diffusa opzione ricostruttiva sulla base delle osservazioni relative a una casistica di 11 casi con follow-up tra 6 mesi e 4 anni.

MATERIALI E METODI

Pazienti: nel periodo compreso fra il gennaio 2000 e il febbraio 2005, sono stati eseguite 11 ricostruzioni di segmenti ossei od osteoarticolari della mano utilizzando allograft.
Nove pazienti erano di sesso maschile ed uno di sesso femminile con un'età compresa fra i 16 e i 52 anni con una media di 33,5 anni. In un singolo caso sono stati utilizzati due allograft osteoarticolari metacarpo-falangei per la ricostruzione del 3° e 4° raggio.
Dei 10 pazienti 7 erano affetti da esiti di traumi e 3 da patologia neoplastica: una recidiva di osteoma osteoide, una recidiva di tumore giganto cellulare ed una cisti aneurismatica.
Le sedi interessate dalla ricostruzione con allograft intercalare sono state una falange prossimale del 5° dito ed un 2° metacarpo, mentre con allograft osteoarticolare sono state ricostruite in quattro casi l'articolazione interfalangea prossimale ed in cinque casi l'articolazione metacarpofalangea di cui una del pollice e quattro delle dita lunghe.
In otto segmenti la ricostruzione è stata eseguita mediante allograft osteoarticolare comprendente l'apparato estensore.
Nelle ricostruzioni metacarpo falangee e metacarpali si è eseguita una fissazione rigida mediante placche e/o cambre in tutti e sei i casi trattati. Nelle quattro ricostruzioni osteoarticolari delle interfalangee prossimali si è sempre eseguita una fissazione rigida prossimale mediante placche mentre distalmente in tre casi su quattro è stato sufficiente la fissazione mediante fili di Kirschner
La fissazione stabile ha consentito una riabilitazione precoce postoperatoria al fine di ridurre al minimo la rigidità articolare e le aderenze tendinee.
La particolarità del trapianto e la sua sede di impianto ha reso necessarie notevoli precauzioni contro il rischio infettivo dell'allograft. Particolare attenzione è stata posta durante la fase di scongelamento, la quale è stata eseguita in soluzione fisiologica antibiotata con una concentrazione di Rifocin di 1 grammo per litro come indicato dai protocolli delle Banche dei Tessuti. Tutti i pazienti hanno ricevuto terapia antibiotica a base di Vancomicina 400 mg x 2 e Tobramicina 100mg x 2 die per cinque giorni e successivamente terapia a largo spettro a base di Amoxcillina + Acido Clavulanico 1 g x 3 die per un mese.
La valutazione post operatoria è stata eseguita mediante studio clinico e radiografico. Abbiamo valutato la motilità attiva totale (TAM) del raggio interessato data dalla somma dell'escursione articolare della MCF, della IFP e della IFD. In base agli esami radiologici effettuati ad intervalli variabili (ad 1 mese per i primi 3 mesi poi ogni 2 mesi e successivamente ogni 6 mesi) si è considerato il tempo medio di consolidazione ossea prossimale e distale dell'allograft.

NOTE DI TECNICA

L'allograft viene preparato asportando i tessuti molli non necessari alla ricostruzione e preservando le strutture (capsula articolare, legamenti collaterali, volar plate, tendini,) necessarie alla funzionalità del segmento impiantato (Fig 1 A, B). In caso di ricostruzione intercalare si interpone il segmento osseo di dimensioni adeguate con le ovvie attenzioni alla rotazione. In considerazione del fatto che la possibilità di rivascolarizzazione e osteointegrazione dell'allograft è favorita da un'ampia superficie di contatto con l'osso ospite, ci siamo orientati verso l'utilizzo di osteotomie "step-cut". L'osteosintesi deve essere stabile e in tutti i casi in cui è stato possibile abbiamo utilizzato placche e viti in compressione. In caso

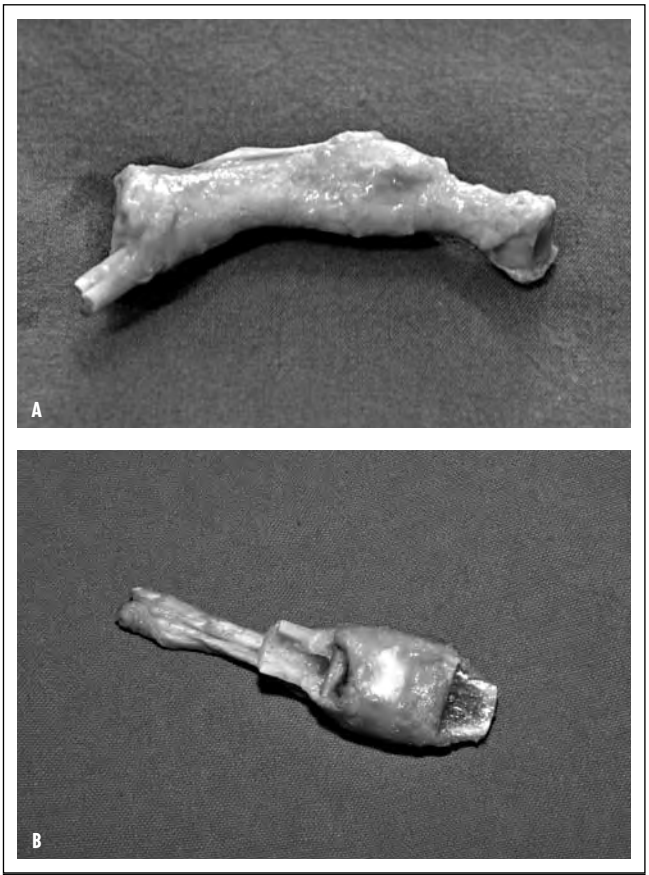

Fig. 1. A. Innesto massivo osteoarticolare IFP 3° raggio. L'innesto fornito dalla banca dell'osso è composto da F1 e F2, dalla capsula articolare e dai tendini flessori ed estensori B. Innesto massivo osteoarticolare IFP 3° raggio dopo doppia osteotomia step cut e asportazione dei tendini flessori

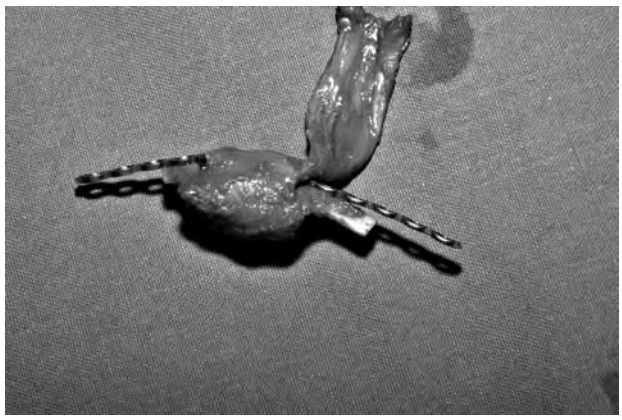

Fig. 2. Il montaggio delle placche a banco facilita il successivo impianto nel sito ricevente. L'apparato estensore viene isolato e protetto.

Fig. 3. Posizionamento dell'allograft osteoarticolare e osteosintesi con mini placca di titanio.

di innesti ossei massivi ostoarticolari è stato utile eseguire il montaggio delle placche a banco sull'allograft (Fig. 2) con successivo posizionamento nella zona ricevente (Fig. 3). Particolare attenzione va posta perché non si verifichino errori di rotazione e altrettanta cura va impiegata nel tentativo di ottenere un corretto bilanciamento dell'apparato tendineo. La ricostruzione tendinea si è infatti dimostrata un momento critico in quanto è necessario integrare ciò che resta dell'apparato estensore del ricevente con quello dell'allograft ottenendo un bilanciamento adeguato per riuscire ad avere una buona funzionalità.

RISULTATI

Sono stati controllati 9 pazienti. Tutti gli allograft sono consolidati ai due estremi in un tempo compreso tra 3 e 8 mesi (Fig. 4 A, B) ad eccezione di un caso nel quale non abbiamo ottenuto la consolidazione a livello prossimale di un innesto metacarpofalangeo. Il movimento attivo totale (TAM) è risultato più che soddisfacente in cinque casi dove è variato tra 100° e 270° con un valore medio di 170°. Nessuno dei pazienti ha riferito la presenza di sintomatologia dolorosa residua. Non si sono avute complicanze settiche né cedimenti meccanici ad eccezione della rottura di una placca che è stata sostituita ottenendo la consolidazione dell'innesto.

Si è verificato un caso di necrosi cutanea a livello IFP trattata con copertura tramite lembo vascolarizzato eterodigitale. In due casi, in cui è stato ricostruito anche l'apparato estensore, si è verificato un deficit di estensione attiva probabilmente imputabile a errata tensione al momento della tenorrafia o a parziale cedimento della stessa dopo mobilizzazione (Fig. 5 A-D).

In 2 casi di innesto osteoarticolare a livello IFP e MF, a distanza di 3 e 4 anni dall'intervento, sono stati osservati fenomeni degenerativi ingravescenti a carico delle superfici articolari che hanno condotto alla rapida distruzione dell'articolazione senza interessamento della componente metafisaria ormai perfettamente integrata con l'osso ricevente (Fig. 6 A-C)

Fig. 4 A-B. Ricostruzione di articolazione interfalangea prossimale in esiti di trauma del 4° dito mano destra. Osteotomia step-cut prossimale con fissazione stabile mediante viti e sintesi a minima mediante fili di Kirschner distalmente (A). Controllo postoperatorio (B). Radiografia di controllo a 6 mesi dall'intervento che mostra completa fusione fra allograft e osso ricevente.

DISCUSSIONE

I trattamenti (congelamento, sterilizzazione, ecc.) cui sono sottoposti gli innesti massivi omoplastici, oltre a eliminare il rischio di contaminazione da parte di agenti patogeni, determinano la distruzione delle cellule presenti nell'espianto fresco riducendone drasticamente il potenziale antigenico [11]. Ciò priva l'innesto osseo di ogni proprietà osteogenetica, mantenendo però intatta la capacità osteoconduttiva e quindi favorendo la colonizzazione del telaio minerale dell'allograft da parte di vasi e cellule osteoprogenitrici dell'ospite. Tale fenomeno è tuttavia limitato all'interfaccia tra osso ospite e allograft dove, mediante un processo noto come

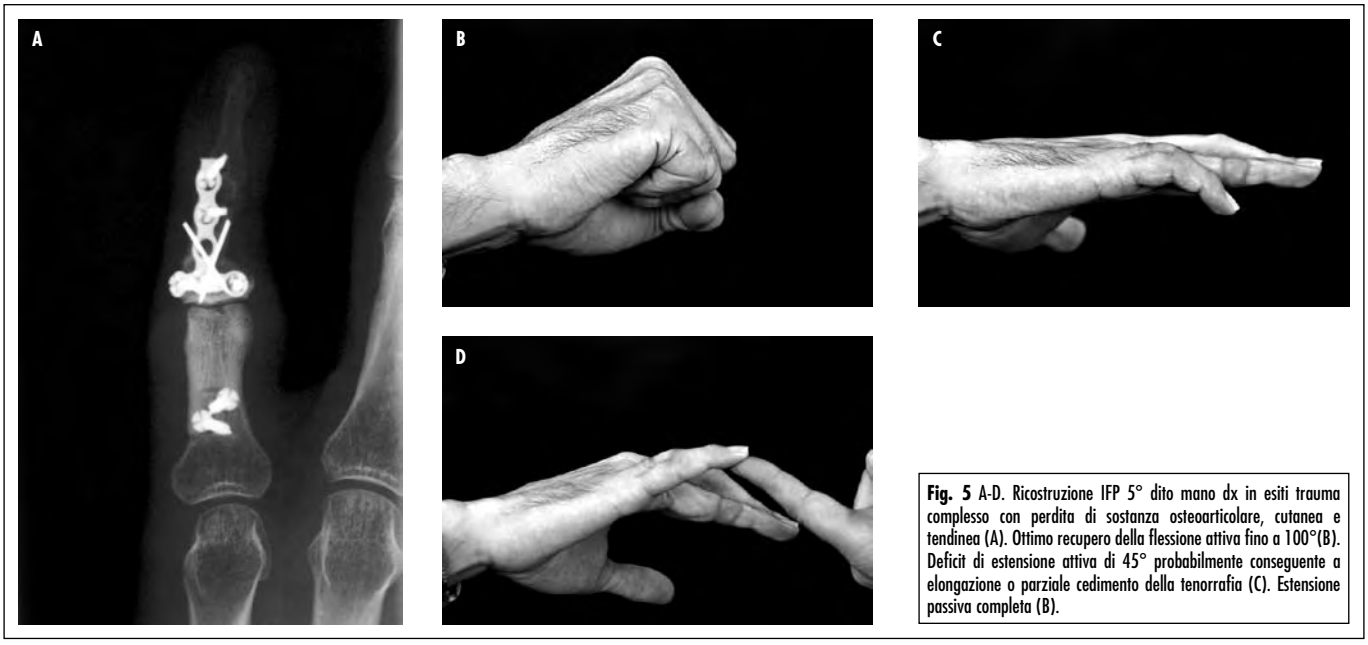

Fig. 5 A-D. Ricostruzione IFP 5° dito mano dx in esiti trauma complesso con perdita di sostanza osteoarticolare, cutanea e tendinea (A). Ottimo recupero della flessione attiva fino a 100°(B). Deficit di estensione attiva di 45° probabilmente conseguente a elongazione o parziale cedimento della tenorrafia (C). Estensione passiva completa (B).

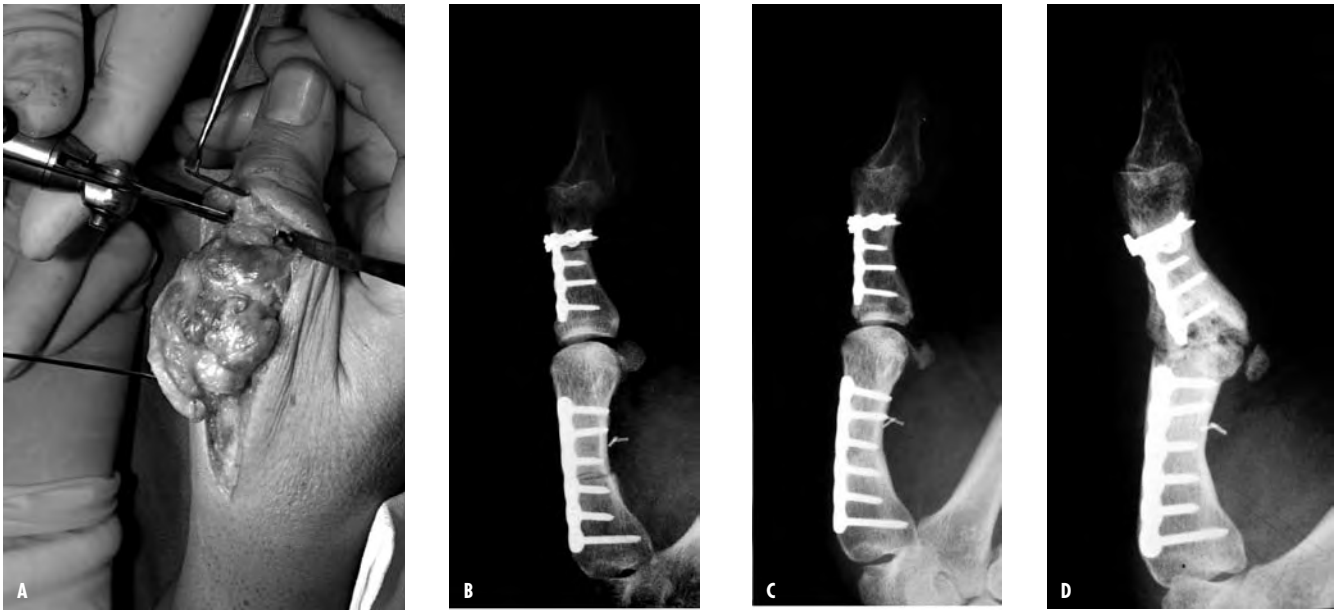

Fig. 6 A-D. Resezione in blocco di MF pollice sede di tumore gigantocellulare (A). Risultato radiografico postoperatorio dopo impianto di allograft osteoarticolare (B) e sua consolidazione a 5 mesi (C). Degenerazione massiva della componente articolare a 4 anni dall'intervento ricostruttivo (D).

"creeping substitution", vasi e cellule osteoprogenitrici penetrano nel tessuto osseo omoplastico per pochi millimetri, attivando una cascata di eventi biologici che portano alla consolidazione a livello delle linee osteotomiche. Per quanto le parti molli dell'ospite a contatto con la diafisi dell'allograft siano in grado di rivascolarizzare uno strato molto superficiale della corticale, la maggior parte dell'allograft rimane avascolare e biologicamente inerte anche a distanza di molti anni dall'impianto. Questo giustifica l'elevata percentuale di complicazioni a distanza, che risulta essere del 46% nella revisione di un'ampia casistica di 718 casi [12], con un incremento delle complicanze direttamente proporzionale alle dimensioni dell' allograft e alla complessità della procedura chirurgica.

Per le caratteristiche del processo di incorporazione di un innesto omologo appena ricordate, risulta evidente che la sua possibilità di rivascolarizzazione e osteointegrazione è inversamente proporzionale alle sue dimensioni e direttamente proporzionale alla superficie di contatto con l'osso ospite. Queste condizioni sono più facilmente raggiungibili nella ricostruzione dei piccoli segmenti ossei della mano e tale consapevolezza ci ha spinto ad estendere la metodica in questo distretto anatomico. La massa ossea utilizzata è sempre risultata di modeste dimensioni e l'adozione di osteotomie secondo

la tecnica dello "step-cut" ha notevolmente ampliato le superfici di contatto tra osso autologo e omologo rendendo molto più efficace il processo della "creeping substitution" che in alcuni casi ha condotto ad una totale integrazione radiografica tra osso donatore e ricevente.

I fattori che hanno un ruolo nel processo di incorporazione dell'allograft sono di tipo meccanico e biologico. Il perfetto contatto tra le superfici osteotomiche e la stabilità della sintesi incrementano notevolmente la probabilità di ottenere una precoce e affidabile osteointegrazione con l'osso ricevente. Per questa ragione si è cercato di ottimizzare l'osteosintesi utilizzando per quanto possibile placche di titanio; una sintesi rigida e stabile ha consentito anche la precoce mobilizzazione dei raggi digitali ricostruiti, incrementando i risultati in termini di arco di movimento. Dal punto di vista biologico esiste una relazione tra la risposta immunitaria del ricevente e la consolidazione dell'allograft [13] che, sebbene sia privo di cellule, conserva una relativa antigenicità a livello della matrice ossea. In caso di incompatibilità con l'ospite si possono verificare ritardi di consolidazione, pseudoartrosi e, in ultima analisi, il riassorbimento e il fallimento del trapianto.

Uno dei vantaggi offerti dagli allograft rispetto ad altre metodiche ricostruttive quali protesi e innesti corticospongiosi autologhi consiste nel fatto che questi possono essere dotati di una articolazione completa di legamenti e capsula e di un apparato tendineo estensore e/o flessore. La nostra casistica che conta 9 ricostruzioni articolari e 8 ricostruzioni dell'apparato estensore su un totale di 11 casi dimostra che la componente articolare e tendinea è risultata utile nella maggioranza dei pazienti.

Nei casi di ricostruzione articolare di raggi digitali isolati dove sia stato incentivato un programma di mobilizzazione precoce è stato ottenuto un ottimo recupero della motilità passiva che talvolta ha raggiunto il 100%. L'arco di movimento attivo ha invece presentato un deficit di estensione in 2 casi con ricostruzione omoplastica dell'apparato estensore. Come abbiamo ricordato, tale complicazione è probabilmente attribuibile in parte alla difficoltà di eseguire una tenorrafia nella corretta tensione e in parte al parziale cedimento della stessa nel corso della mobilizzazione postoperatoria.

La complicanza di maggior rilievo è risultata essere la degenerazione articolare osservata in 2 casi a lungo termine. Il quadro radiografico, simile a quello tipico della Charcot Joint, è risultato sovrapponibile a quanto più volte osservato nel caso di macrotrapianti di articolazioni maggiori. Più che a possibili problemi di istocompatibilità tra donatore e ricevente, tali insuccessi dovrebbero essere attribuiti alla impossibilità di rivascolarizzare e preservare la cartilagine articolare dopo il processo di congelamento. Infatti mentre, come precedentemente descritto, l'osso corticale e spongioso decellularizzato possono essere interamente colonizzati dalle cellule e dai vasi del segmento ricevente raggiungendo una completa incorporazione, altrettanto non può avvenire a livello della cartilagine privata dei condrociti. Questo è il principale limite concettuale all'uso degli allograft, anche in piccoli segmenti non sottoposti a carico.

CONCLUSIONI

I dati analizzati in relazione al follow-up non consentono di trarre conclusioni definitive anche se la nostra esperienza suggerisce di considerare questa metodica ricostruttiva, alternativa all'artrodesi, in quei casi in cui oltre al danno articolare ci sia una perdita di sostanza metafisaria e/o capsuloligamentosa tale da controindicare l'uso di protesi.

I maggiori interrogativi riguardano il destino della cartilagine articolare a lungo termine nei casi di ricostruzione osteoarticolare. A seguito della crioconservazione infatti i condrociti vengono distrutti, creando le premesse per futuri fenomeni degenerativi a carico della cartilagine che, associati all'attivazione di meccanismi immunitari, possono esitare in un quadro simile alla Charcot Joint e condurre al fallimento. È tuttavia prevedibile che nella maggioranza dei casi i danni cartilaginei da usura si limitino a coinvolgere soltanto porzioni circoscritte della superficie articolare, con possibile esposizione dell'osso subcondrale, senza però apprezzabili conseguenze funzionali in articolazioni non sottoposte a carico come quelle della mano.

BIBLIOGRAFIA

1. Muscolo DL, Ayerza MA, Aponte-Tinao LA. *Long term results of allograft replacement after total calcanectomy. A report of two cases*. J Bone Joint Surg Am 2000;82:109-12.
2. Friedlander GE. *Bone allografts: The biological consequences of immunological events.* J Bone Joint Surg Am 1991;73:1119-1112.
3. Capanna R, Bufalini C, Campanacci M. *A new technique for reconstruction of large metadiaphyseal bone defects with combined graft (allograft shell plus vascularized fibula)*. Orthop Traumatol 1993;2:159.
4. Delcroix L, Ceruso M, Innocenti M, et al. *Free vascularized fibula graft plus bone allograft after intercalary resection in malignant bone tumor.* In: *Reconstructive Microsurgery*, edited by K.N. Malizos. 2003, Landes Bioscience, Georgetown, Texas, USA.
5. Mnaymneh W, Malinin T. *Massive allograft in surgery of bone tumors*. Orthop Clin North Am 1989;20:455-67.
6. Enneking WF, Eady JL, Burchardt H. *Autogenous cortical bone graft in the reconstruction of segmental skeletal defects*. J Bone Joint Surg 1980;62A:1039.
7. Muscolo DL, Ayerza MA, Calabrese ME, et al. *The use of a bone allograft for reconstruction after resection of giant-cell tumor close to knee.* J Bone Joint Surg Am 1993;75:1656-62.
8. Kocher MS, Gebhardt MC, Mankin HJ. *Reconstruction of the distal aspect of the radius with use of an osteoarticular allograft after excision of a skeletal tumor*. J Bone Joint Surg Am 1998;80:407-19.
9. Patradul A, Kitidumrongsook P, Parkpian V, et al. *Allograft replacement in giant cell tumour of the hand*. Hand Surg 2001;6:59-65.
10. Bury TF, Stassen LP, Van Der Werken C. *Repair of the proximal interphalangeal joint with homograft*. J Hand Surg 1989;14:657.
11. Friedlaender GE. *Immune response to osteochondral allograft: current knowledge and future directions*. Clin Orthop 174:58-68.
12. Mankin HJ, Gebardt MC, Jenningis LC, et al. *Long-term results of allograft replacement in the management of bone tumors*. Clin.Orthop 1996:324:86-97.
13. Stevenson S, Horowitz M. *The response to bone allografts*. J Bone Joint Surg Am 1992;74:939-50.

Novità in tema di artroscopia di polso e delle piccole articolazioni

R. Luchetti, A. Atzei*

RIASSUNTO

Tra le varie indagini diagnostiche e chirurgiche che le nuove tecnologie hanno messo a disposizione del chirurgo, quella dell'artroscopia di polso è sicuramente la più particolare ed esaltante. La miniaturizzazione delle strumentazioni artroscopiche adattabili alla minuscola dimensione del polso e delle piccole articolazioni, il miglioramento nei materiali e l'esercizio tecnico continuo nella tecnica hanno permesso di ottenere risultati importanti paragonabili, se non superiori, alle tecniche chirurgiche tradizionali. Grazie a questa tecnica si riesce, infatti, ad avere una diretta visualizzazione delle articolazioni, dell'aspetto e della consistenza delle superficie articolari o dei legamenti a tal punto da considerare l'artroscopia di polso il "gold standard" nella diagnostica in paragone alle tecniche di imaging. Chirurgicamente i vantaggi sono notevoli perché permette di trattare molte patologie con un'accurata precisione, di individuare ed eventualmente trattare lesioni associate misconosciute o, diversamente, di difficile riconoscimento. Non impedisce, inoltre, il passaggio nella stessa seduta ad una chirurgia tradizionale nel caso occorresse ed essendo poco invadente permette un recupero funzionale del polso in tempi più brevi.

Parole chiave: artroscopia di polso, polso, frattura di polso, lesioni legamenti polso

SUMMARY

Wrist arthroscopy is amongst the various diagnostic and surgical equipment that new technology has made available to surgeons. One can certainly say it is one of the most unusual and exciting innovations. The miniaturization of arthroscopic instruments, which can be easily adapted to the tiny size of the wrist and small joints, and its constant technical improvements in the use of surgical materials and techniques have lead wrist arthroscopy to obtain important results which are comparable or even superior to traditional surgical techniques. Thanks to this specific surgical technique, the surgeon can obtain such fine direct vision of the articulation, the consistency of its surface areas and surrounding ligaments and soft tissue, that it should be considered the "gold standard" in diagnostic techniques in comparison to radiographic imaging. Surgical benefits are significant since many pathologies can be treated, isolated and repaired with careful precision, whereas, in other circumstances, these same pathologies may not even be recognized or detected. Wrist arthroscopy also has the advantage of being easily transformed into an open surgical procedure if required. It is a slightly intrusive procedure and therefore has a significant advantage in decreasing functional recovery time.

Key words: wrist arthroscopy, wrist, wrist fracture, wrist ligaments tears.

Centro di Chirurgia e Riabilitazione della Mano, Rimini; * Unità Operativa di Chirurgia della Mano, Policlinico "G.B. Rossi", Verona

Indirizzo per la corrispondenza:
R. Luchetti, Via Pietro da Rimini 4, 47900 Rimini. E-mail: rluc@adhoc.net

INTRODUZIONE

Da quando nel 1979 Chen [1] ha pubblicato il primo lavoro scientifico, l'artroscopia di polso ha fatto enormi passi avanti amplificando le sue indicazioni oltre che in termini di diagnostica, anche in termini di chirurgia riparatrice, ricostruttiva e di salvataggio.
L'artroscopia si è soffermata per molto tempo sulla diagnostica ovvero sul riconoscimento delle lesioni legamentose prima fra tutte quella del legamento triangolare e sul suo trattamento artroscopico. Anche per altre lesioni legamentose, come ad esempio la lesione del legamento scafo-lunato, l'artroscopia aveva documentato possibilità di trattamento tuttavia solo di tipo indiretto mediante lo shrinkage con tecnica di radiofrequenza associata a fissazione temporanea con fili di K.
Per le articolazioni più piccole invece il discorso restava più difficile e l'indicazione artroscopica risultava meno frequente ed appropriata e legata solo alla semplice diagnostica o sinoviectomia. Con il miglioramento della tecnologia visiva (ottiche più piccole, ma con altrettanto chiara ed ampia visione) si è fatto il salto di qualità e si è iniziato ad esplorare anche questo "minimondo" raggiungendo risultati prima impensabili.
Nella tabella 1 vengono riportate le indicazioni tradizionali all'artroscopia di polso (Tab. I).
Sulla scorta di questa tabella esamineremo cosa c'è di nuovo in campo artroscopico di polso e delle piccole articolazioni.

MIGLIORAMENTI TECNOLOGICI

Artroscopia a secco
La prima e più importante espressione di novità in campo artroscopico è la tecnica di artroscopia a secco ovvero senza utilizzazione di liquidi. Deriva dalla tecnica di utilizzazione di gas sterile introdotto in articolazione sotto pressione controllata eseguita in Germania [2]. Alla prima pubblicazione fatta da Atzei [3] ha fatto seguito quella di del Piñal [4] con chiara evidenza dei suoi vantaggi [5]. Tutte le tecniche di seguito esposte possono esser eseguite senza l'uso di liquido. La

Tab. I. Possibilità artroscopiche per il polso e per le piccole articolazioni.

Tecniche	Tessuti molli	Ossa
Diagnostica	Dolore di polso di origine sconosciuta	Valutazione di instabilità
	Biopsia sinoviale	Graduazione m di Kienbock, m di Preiser
		Valutazione prima di artrodesi intercarpica o resezione filiera
Procedure di resezione	Artriti settiche: biopsie, drenaggi, lavaggi articolari	Polo distale di scafoide: debridment o resezione
	Cisti volari o dorsali	ScafoTrapezioTrapezoide
	Legamenti intraossei	Polo prossimale di scafoide
	Sinovia ipertrofica o iperplastica	Testa ulna (resezione wafer)
	Lesioni del legamento triangolare senza instabilità della RUD	Stiloide ulna
	Lesioni cartilagine articolare	Uncinato
	Capsula volare	Ossa accessorie (os centrale del carpo)
	Capsula dorsale	Pisiforme
		Resezione prima filiera
		Neoformazioni ossee (*osteoscopia*)
Shrinkage tessutali	Shrinkage capsulare o legamentoso con radiofrequenza	
Tecniche di riparazione	Legamenti radio carpici dorsali	Fratture del radio distale
	Instabilità luno piramidale	Lussazione perilunata
	Instabilità scafo lunata (capsuloplastica)	Fratture di scafoide
	Sutura legamento triangolare	Fratture articolari di base falangi
	Ritensione legamenti ulno carpici volari	Fratture trapezio metacarpali (Bennett, Rolando, trapezio)
	Ritensione legamenti radio carpici dorsali	
Tecniche di ricostruzione	Ricostruzione legamento scafo lunato	Innesti ossei per pseudoartrosi di scafoide
	Ricostruzione legamento triangolare	Artrodesi intercarpiche o radio carpiche parziali
		Artrodesi totale di polso

strumentazione per l'introduzione del liquido deve però esser pronta per l'uso in sala operatoria poiché in particolari condizioni deve esser richiesta come quando ad esempio si usano strumentazioni a radiofrequenza.

Un indiscutibile vantaggio di questa tecnica è la possibilità di eseguire trattamenti di chirurgia aperta senza la difficoltà causata dalla presenza del liquido nei tessuti. Questo vantaggio è enorme infatti per il trattamento delle fratture di polso o di lesione di legamenti.

Introduzione di suturatrici che non prevedono nodi né all'esterno che all'interno dell'articolazione quando utilizzate ad esempio per la riparazione parietale del legamento triangolare [6 7].

Ricordiamo inoltre strumentazione per il passaggio dei fili di sutura nel legamento triangolare, strumentazioni per il recupero di questi fili (Fig. 1), spinginodo miniaturizzati (Fig. 2) e mezzi di ancoraggio all'osso non solo metallici ma anche bioriassorbibili (Fig. 3) ed infine viti interferenziali di piccolo calibro compatibili con il diametro delle ossa del polso.



Fig. 1. Ago curvo per riparazione meniscale attraverso metodo "in-out" con sistema a cappio per la cattura del filo di sutura. (A) e (B) ago e sistema a cappio separati; (C) sistema assemblato.

MIGLIORAMENTI DELLE TECNICHE

Portali di accesso

I portali per l'artroscopia di polso sono classicamente cinque per la radiocarpica, tre per la mediocarpica e due per la radio ulnare [8].

A carico della radio carpica sono stati presentati recentemente due nuovi portali volari: quello radiale e quello ulnare (Fig. 4). Di notevole interesse quello radiale per il trattamento delle fratture di radio distale [9], il controllo della componente legamentosa dorsale e la rimozione delle cisti volari. Il portale radiocarpico volare ulnare è stato proposto da Slutsky [10] e serve per il controllo del compar-

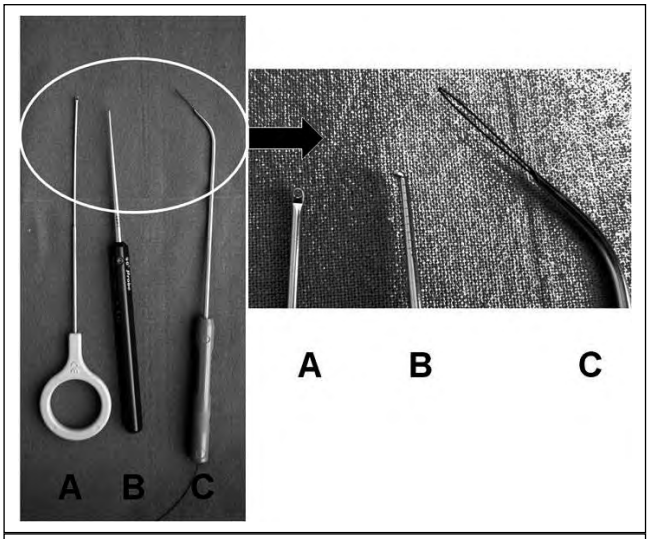

Fig. 2. Spinginodo (A), palpatore da polso con punta curva ad angolo retto (B) e sistema di cattura del filo di sutura (C). A destra: ingrandimento con particolare delle punte degli strumenti.

Fig. 3. Ancore a vite di materiale ceramico per sutura dei legamenti Minitac da 2,0 mm [Smith & Nephew, Inc, Andover, MA 01810 USA] (1, 2) e metalliche (3, 4) Twinfix [Smith & Nephew, Inc, Andover, MA 01810 USA] da 2,4 a 2,8 mm.

timento ulno carpico. Questo portale può esser utilizzato anche per entrare nella radio ulnare distale e permettere l'ispezione della testa dell'ulna, l'inserzione foveale del legamento triangolare e il trattamento della resezione wafer della testa dell'ulna nei conflitti ulno carpici mantenendo integro il legamento stesso. Atzei [11] ha descritto, infine, il portale DF (Fig. 5) utile per l'accesso alla fovea della testa dell'ulna per la sutura ossea del legamento triangolare.
Nella mediocarpica si sono aggiunti ulteriori nuovi portali: quelli dorsali più ulnari fra uncinato e piramidale e quello estremo ulnare (laterale) sempre in questo spazio articolare; quelli più radiali per la

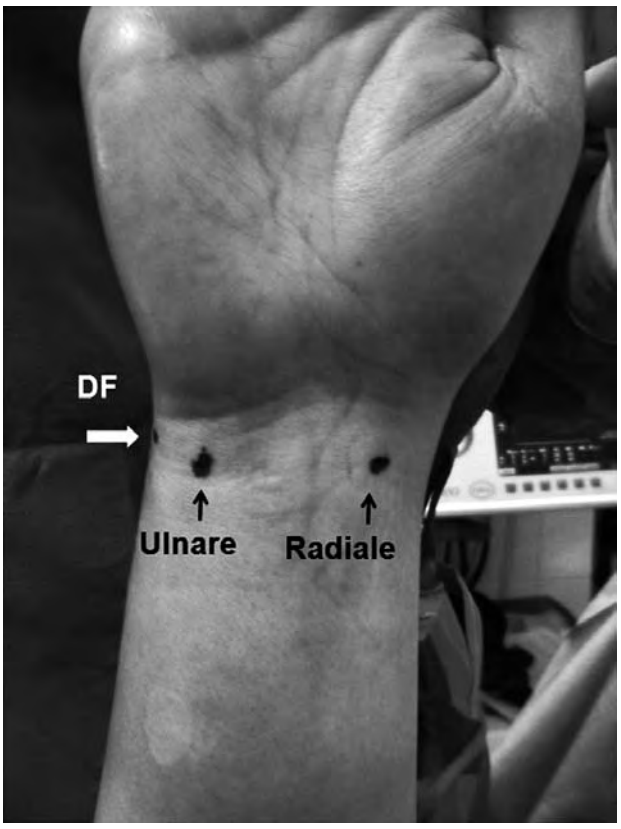

Fig. 4. Portale volare radiale e ulnare di polso (frecce nere). Nota la posizione del portale DF descritto da Atzei [11] (freccia bianca).

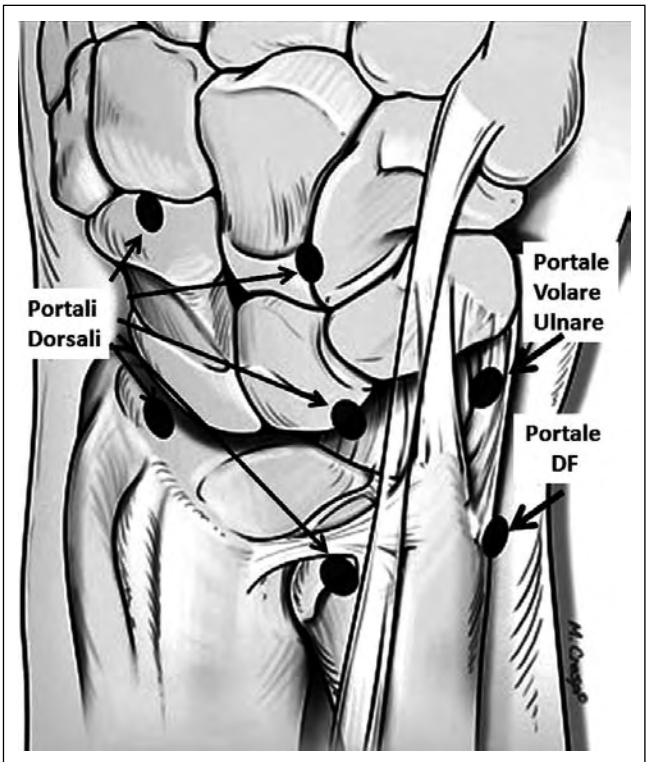

Fig. 5. Portali artroscopici del polso: portali dorsali e volari ulnari (portale volare ulnare descritto da Slutsky [10] e portale DF).

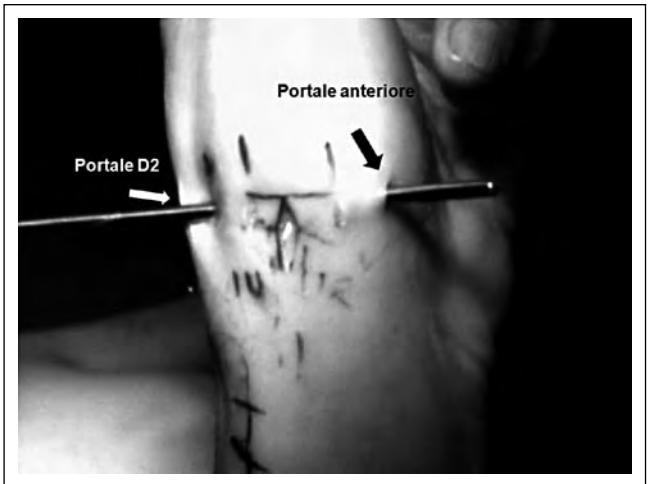

Fig. 6. Portali dell'articolazione trapezio metacarpica. Portale dorsale D2 descritto da Slutsky [14] (freccia bianca) e portale anteriore descritto da Orellana [13] (freccia nera).

STT situati nello spazio scafo-capitato e direttamente nella STT. In questa sede articolare si deve aggiungere il portale laterale descritto da Carro [12] che permette una visione completa dell'articolazione facilitando la resezione distale dello scafoide o della base del trapezio e trapezoide nei casi di artrosi STT. Come si vede mancano veri e propri portali volari della mediocarpica poiché in linea con strutture vascolari e tendini flessori.

A carico dell'articolazione trapezio metacarpica ricordiamo il portale anteriore descritto da Orellana [13]anch'esso utile per la visione globale dell'articolazione e il trattamento di resezione del trapezio. In questa sede è stato descritto da Slutsky il portale D2 [14] (Fig. 6) per l'asportazione dell'osteofita anteriore del trapezio. Questo portale è estremamente vicino al ramo dorsale dell'arteria radiale che merita particolare protezione.

TRATTAMENTO DELLE PATOLOGIE

Lesioni legamentose

Riparazione del legamento triangolare

La stabilità dell'articolazione radio ulnare distale dipende prevalentemente dalla integrità del legamento triangolare. Le sue inserzioni alla testa dell'ulna ed al radio mantengono stabile l'articolazione e quindi la testa dell'ulna. La lesione di una di queste sedi di ancoraggio provoca una instabilità maggiore della RUD. Lesioni parietali (lesioni capsulo legamentose) determinano invece instabilità minori e sono un riscontro artroscopico con frequenza variabile, talvolta anche associato alle lesioni maggiori. Il trattamento di queste lesioni si è modificato ed è stato dimostrato che le disinserzioni dalla fovea della testa ulnare sono quelle più destabilizzanti il cui trattamento è la reinserzione ossea (Fig. 7). La riparazione alla fovea permette la ritensione dei legamenti ulno-carpici [15] (Fig. 8) con aumento della stabilità del complesso ulnare del carpo. Si deve ad Atzei [16 17] la pubblicazione di un'aggiornamento sulla classificazione delle lesioni del legamento triangolare proposta da Palmer più di 20 anni fa (18).

Nella sua classificazione Atzei [16] associa ad ogni lesione un tipo di possibile trattamento artroscopico o chirurgico (Tab. II). Questa nuova classificazione permette finalmente un più corretto trattamento ed una più corretta comparazione dei risultati di casisitiche di trattamento di lesioni del legamento triangolare sulla base del loro livello di lesione.

I 18 casi operati di riparazione transossea mediante ancoraggio alla fovea ulnare (Fig. 9), al controllo a 18 mesi di distanza, sono risultati tutti guariti. La valutazione clinica ha dimostrato una pressoché scomparsa del dolore, assenza di instabilità della radioulnare distale, motilità recuperata del 96% e forza di presa pari all'88% del contro laterale sano.

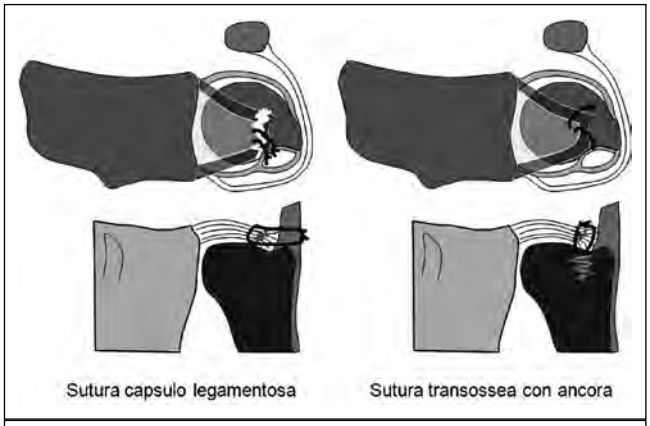

Fig. 7. Tipi di sutura del legamento triangolare. Sutura capsulo legamentosa e sutura transossea con ancora (vite).

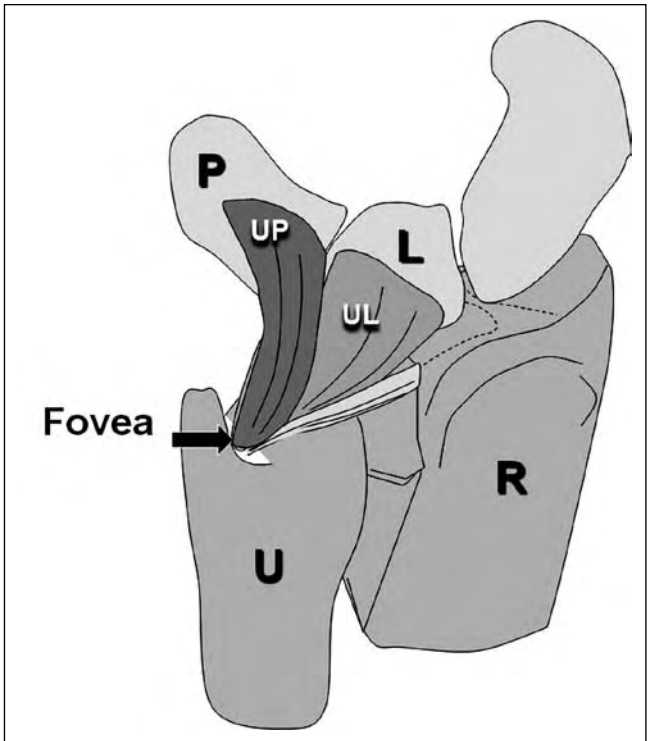

Fig. 8: Legamenti ulnocarpici volari: legamento ulnopiramidale (UP) e legamento ulnolunato (UL). Entrambi originano dalla testa dell'ulna e dopo aver tratto legame con la branca volare del legamento triangolare si dirigono alle rispettive ossa del carpo. Nota la localizzazione della fovea (FOVEA). P = piramidale, L = semilunare.

Tab. II. Classificazione Artroscopica delle Lesioni Periferiche del TFCC.

Parametri di valutazione della lesione / Classe di Lesione	Instabilità Clinica della Articolazione Radio-Ulnare Distale	Componente Distaledella Porzione Periferica del TFCC	Compon. Prossimale della Porzione Periferica del TFCC	Potenziale di Guarigione della Porz. Periferica del TFCC	Stato della Cartilagine della Articolazione Radio-Ulnare Distale	Trattamento
Classe 1 Lesione Riparabile Distale 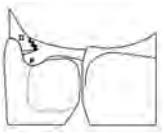	Assente-Lieve	Lacerata	Integra	Buono	Buono	RIPARAZIONE Sutura Periferica (Legamento - capsulare)
Classe 2 Lesione Riparabile Completa	Moderata-Severa	Lacerata	Lacerata	Buono	Buono	RIPARAZIONE Reinserzione alla Fovea +/- Sutura Periferica
Classe 3 Lesione Riparabile Prossimale	Moderata-Severa	Integra	Lacerata	Buono	Buono	
Classe 4 Lesione Non-Riparabile 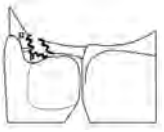	Severa	Lacerata	Lacerata	Scarso	Buono	RICOSTRUZIONE Innesto Tendineo
Classe 5 Artrosi Radio-Ulnare Distale 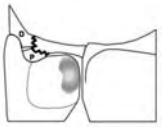	Moderata-Severa	§	§	§	Scarso	SALVATAGGIO Artroplastica o Protesi

Ricostruzione del legamento triangolare

Quando non è possibile riparare il legamento triangolare, in presenza di una normalità cartilaginea articolare, si deve provvedere alla sua ricostruzione. La tecnica chirurgica è stata pubblicata da Adams [19 20], ma la revisione della letteratura ha dimostrato che già nel 1983 Mansat aveva pubblicato la tecnica [21]. Recentemente Atzei [22] ha modificato alcuni passaggi di questa che consistono nella ritensione dei legamenti ulno carpici (Fig. 10) molto importanti per la stabilità globale del complesso ulno carpico secondo Moritomo [15] e nella fissazione del legamento al canale dell'ulna mediante una vite bioriassorbibile (Fig. 11) evitando quindi la sutura dell'innesto tendineo attorno al collo dell'ulna (Fig. 10). Il trattamento ricostruttivo eseguito su 8 casi (tutti maschi con una media di età di 28 anni) ha dato risultati eccellenti ad un controllo a distanza medio di 1 anno [17]. In tutti i casi si è avuto recupero della stabilità della radio ulnare distale, riduzione del dolore dal 9 al 2 (scala VAS) e incremento della forza di presa dal 65 all'87% del controlaterale. Tutti si sono dichiarati soddisfatti e sono tornati al lavoro precedente, eccetto uno (lavoro di ripiego).

Lesioni del legamento scafo-lunato

Normalmente le lesioni del legamento scafo-lunato (SL) si riconoscono per una diastasi (dissociazione) di queste due ossa del carpo. Questo fatto è tipico di lesioni gravi e totali che però trovano raramente indicazione al trattamento artroscopico. Il trattamento artroscopico assistito in alcuni di questi casi è la "tecnica RASL", ovvero la stabilizzazione della SL con una vite di Herbert dallo scafoide al semilunare lungo il loro l'asse di rotazione (Fig. 12). Il problema maggiore è il posizionamento della vite, ovvero la centrazione dell'asse di rotazione, la durata della tenuta e la rimozione delle vite qualora si voglia rimuoverla. La tecnica prevede talvolta il rinforzo dorsale (capsulodesi) del legamento SL che di solito avviene mediante un approccio chirurgico aperto [23].

Le lesioni parziali invece sono quelle più difficili da diagnosticare e l'artroscopia è l'esame principe. La valutazione dell'articolazione SL con visione artroscopica dalla mediocarpica toglie ogni dubbio. Dautel [24] e Geissler [25] hanno proposto le loro classificazioni che risultano tuttavia non completamente comparabili con i riscontri intraarticolari. Recentemente è stata proposta una nuova classifi-

Fig. 9. Riparazione del legamento triangolare: utilizzazione del portale DF per l'introduzione dell'ancora (vite) per la sutura del legamento alla fovea ulnare.

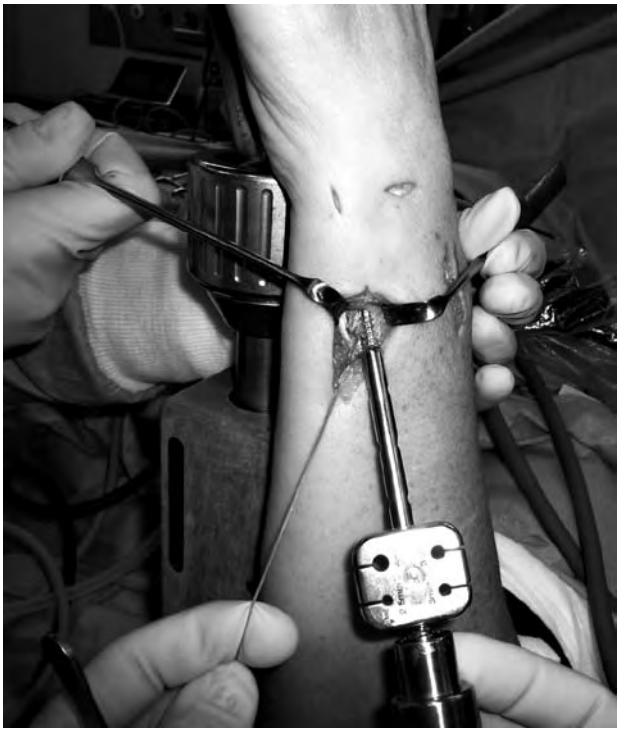

Fig. 11. Tecnica di biotenodesi per la fissazione endossea dell'innesto tendineo per la ricostruzione del legamento triangolare.

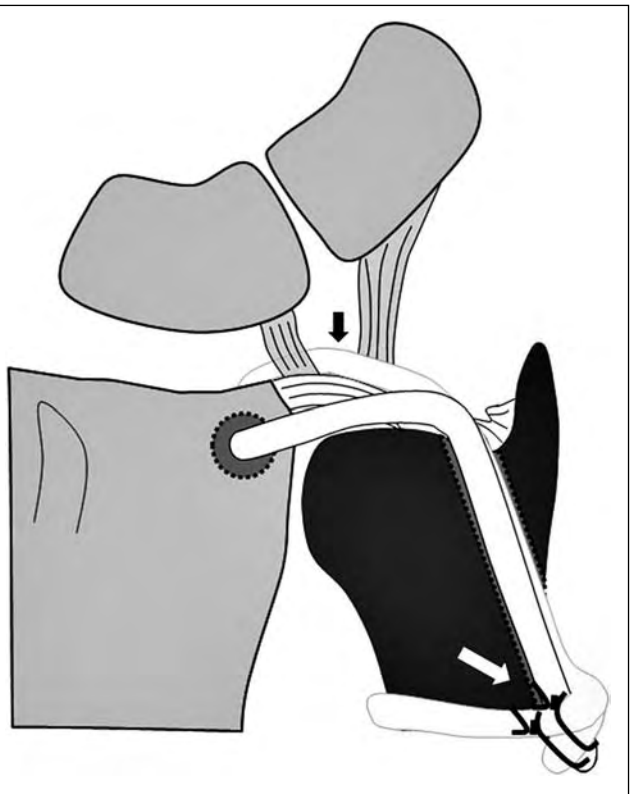

Fig. 10. Tecnica di ricostruzione del legamento triangolare mediante innesto tendineo. Nota (freccia nera) il passaggio della branca anteriore fra il legamento ulnolunato e ulno piramidale; (freccia bianca) la fissazione dell'innesto attorno all'ulna per sutura.

Fig. 12. Tecnica RASL per la stabilizzazione temporanea dell'articolazione scafo-lunata mediante vite di Herbert.

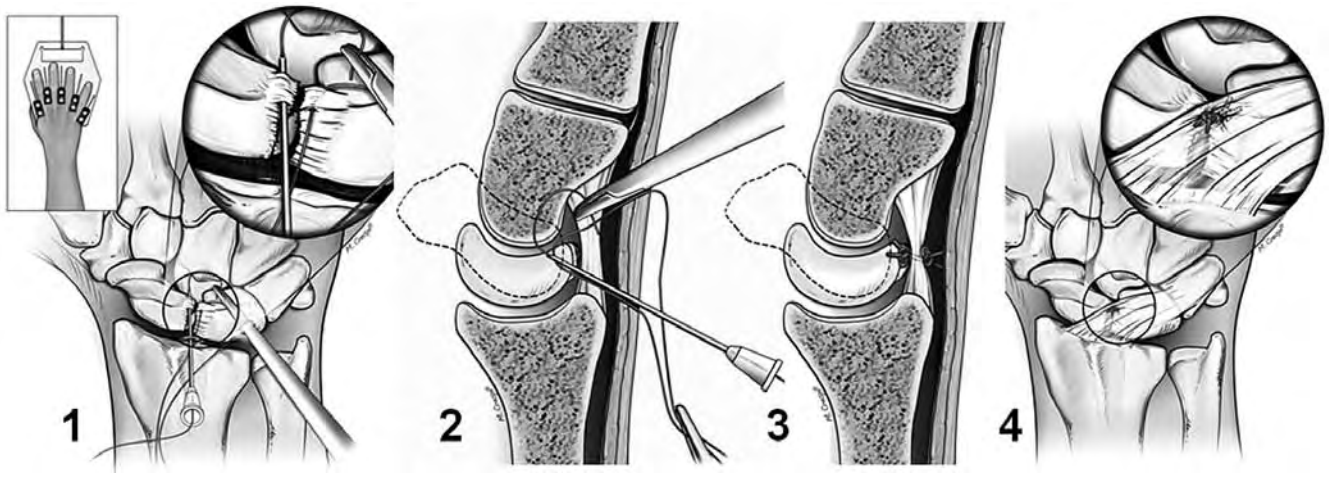

Fig. 13: Schema di tecnica di capsuloplastica dorsale artroscopica per le lesioni del legamento scafo-lunato (29). 1) identificazione legamento SL lesionato, bordo scafoideo; 2) introduzione filo di sutura attraverso il legamento radio piramidale (RP) e il legamento SL dal portale MCR e ripresa del filo dal portale MCU; 3 e 4) visione schematica di annodamento del legamento RP sul legamento SL (capsuloplastica dorsale).

cazione [26]. La Società Europea di Artroscopia di Polso (EWAS) sta producendo un nuovo aggiormanento della graduazioni delle lesioni del legamento per permettere un trattamento più coerente con il tipo di lesione [27 28].

Una nuova procedura artroscopia per il trattamento di queste lesioni parziali si deve a Mathoulin [29]. Questa consiste nella capsuloplastica dorsale artroscopica. La tecnica prevede il passaggio di un filo di PDS attorno al legamento estrinseco interosseo dorsale con ancoraggio al leg SL (Fig. 13). Questo "annodamento" dorsale determina un rinforzo legamentoso dorsale tanto che già intraoperatoriamente (l'ideatore della tecnica afferma) si può apprezzare il miglioramento della stabilità della SL.

Qualora vi sia una instabilità rotatoria dello scafoide, condizione in cui si associa la lesione dei legamenti scafo-trapeziali, è utile la ricostruzione chirurgica in accordo con i principi di Brunelli e relative modifiche [30 31]. Non ci si sorprenderà se anche questa tecnica potrà esser riprodotta a breve anche per via artroscopica.

Cisti volari di polso

La tecnica artroscopica di asportazione di cisti volari di polso è stata proposta recentemente da Ho [32-34] e da Mathoulin [35]. La tecnica è valida solo per le cisti volari radio carpiche. La diagnosi di origine è fondamentale prima dell'intervento. Cisti volari più distali a partenza dalla articolazione STT non trovano indicazione all'asportazione artroscopica. Alcune recidive di cisti radio carpiche sono probabilmente da considerare dovute alla loro origine più distale, dalla STT. Ho (Fig. 14) con esame artrografico ha dimostrato l'origine del peduncolo della cisti dalla radiocarpica o dalla STT.

La tecnica prevede due portali (3-4 e 1-2: uno di lavoro e l'altro di visione artroscopica) attraverso i quali si esegue l'identificazione del passaggio attraverso i legamenti radio carpici volari (Figg. 15, 16). Appena resecata parte della base inserzionale radiale del leg RSC e RLL si assiste alla identificazione della cisti che si svuota con lo shaver e contropressione digitale percutanea volare. Si deve poi asportare la parete della cisti passando di poco volarmente ai

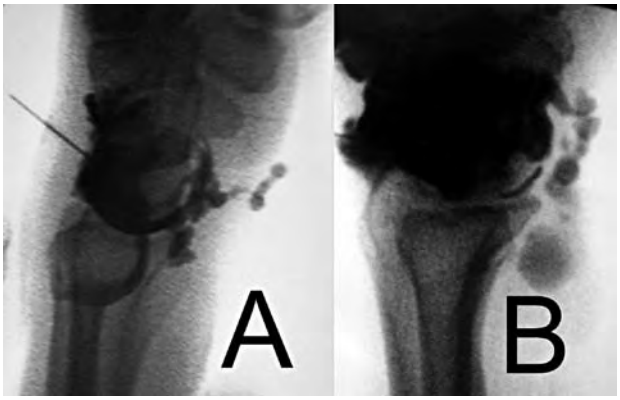

Fig. 14. Artrografia di polso in cisti volari di polso: A) evidenza di peduncolo cistico proveniente dalla radio carpica; B) evidenza di peduncolo proveniente dalla scafo-trapezio-trapezoide. (Gentile concessione di Ho PC).

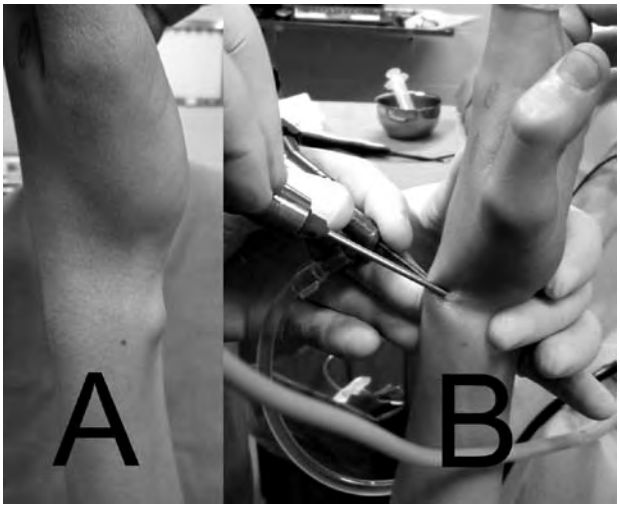

Fig. 15. Cisti volare radiale di polso A) freccia; B) artroscopia di polso per asportazione della cisti volare: utilizzazione dei portali 1-2 e 3-4, contropressione digitale volare.

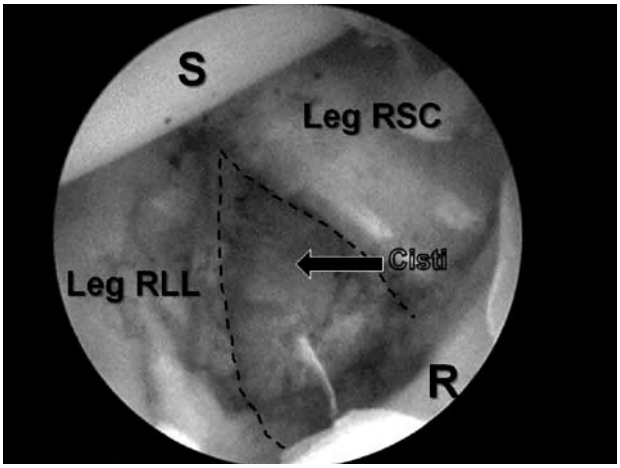

Fig. 16. Immagine artroscopica di cisti volare di polso (freccia) fra i legamenti radio-scafo-capitato (RSC) e radio-lunato-lungo (RLL). S = scafoide; R = radio.

Fig. 17. Utilizzo del portale volare radiale (shaver) per asportazione della cisti volare di polso. Artroscopio in portale 3-4.

legamenti radio carpici, prestando attenzione a non ledere le strutture vascolari.

Una migliore resezione può esser fatta utilizzando il portale volare radiale (Fig. 17) in continuità con il passaggio trans legamentoso. Mediante questo portale si può introdurre uno shaver e proseguire la resezione controllando la corretta esecuzione del lavoro dal portale 3-4.

Fratture articolari di radio distale

L'utilità della artroscopia nel trattamento delle frattura articolari di radio è indubbia ed è la trasposizione in articolazioni più piccole dello stesso approccio che si esegue per il ginocchio e la spalla. I difetti articolari maggiori di 1 mm non sono più accettati nella pratica chirurgica del polso e l'artroscopia è di enorme aiuto nel rilevarli e permettere la loro correzione [36-45]. I controlli radiografici eseguiti preoperatoriamente e peroperatoriamente non risolvono il dubbio sulla persistenza di piccoli scalini articolari [41]. Per una corretta verifica della situazione articolare si dovrebbe eseguire un'artrotomia chirurgica esplorativa che in verità quando si usano vie chirurgiche dorsali al polso non comportano problemi, mentre lo sono quando si utilizzano vie volari. Il distacco dei legamenti volari assai importanti per la stabilità radio carpica (pericolo di traslazione ulnare) comporta una loro risutura mediante ancoraggio osseo, ma non permette un facile trattamento dei frammenti articolari scomposti.

Per cui l'artroscopia rappresenta una soluzione fantastica per la risoluzione di questi problemi [42]. Si deve dire che si è assistito ad un veloce passaggio da una sintesi a minima dei frammenti con fili di K ad una sintesi stabile con placche volari o dorsali come è avvenuto nella chirurgia aperta. In sostanza la sintesi parte con la riduzione di massima della frattura mediante e l'applicazione della placca volare o dorsale a seconda della condizione. Prima di fissare i frammenti articolari si passa all'artroscopia di polso per il controllo della situazione e la riduzione e sintesi dei frammenti stessi. A questo proposito è ottimo l'apporto della torre di trazione di Borelli (Fig. 18) che permette di mantenere in trazione il polso passando da una posizione orizzontale sul tavolo operatorio ad una

Fig. 18. Torre di trazione di Borelli.

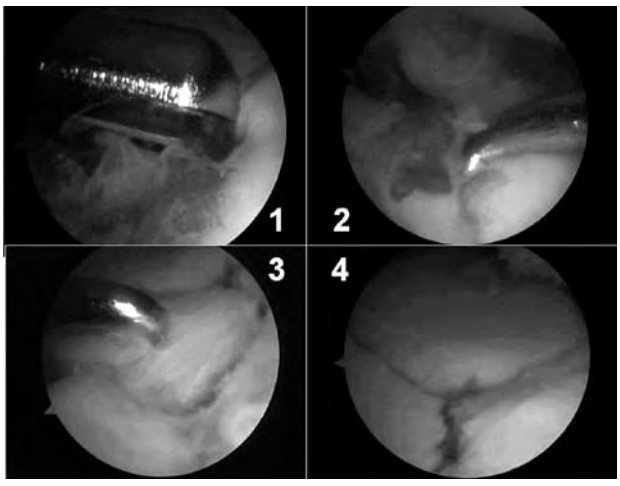

Fig. 19. Immagini artroscopiche di frattura articolare di radio distale. 1) aspirazione dei coaguli e sinoviectomia; 2 e 3) mobilizzazione e riduzione con il palpatore dei frammenti articolari; 4) Riduzione articolare ottenuta.

Fig. 20. Sintesi per via volare dello scafoide fratturato sotto controllo artroscopico.

posizione verticale. Con strumentario apposito si esegue la riposizione dei frammenti (Fig. 19) e la loro sintesi temporanea (fili di K) o quindi la definitiva sintesi stabile con viti o placche. Talvolta le fratture marginali in sede di inserzione dei legamenti radio carpici dorsali o volari non permette una sintesi con mezzi di sintesi ma solo con fili di K.

Infine, il controllo artroscopico permette il riscontro di lesioni articolari associate non sempre definibili dagli accertamenti preop (Rx e TAC) [45 46].

Nella Tabella III vengono riportate le esperienze di alcuni autori.

Alcune di queste lesioni possono guarire nel contesto del trattamento immobilizzativo posto della frattura operata, mentre altre devono per forza esser riparate poiché sono quelle che danno instabilità. La valutazione peroperatoria della stabilità deve esser sempre effettuata alla fine del trattamento della frattura, al fine di prendere una decisione sul relativo trattamento da eseguire nel contesto chirurgico. Sono sempre più frequenti quindi i trattamenti associati di riparazione del legamento triangolare, del legamento scafo-lunato e del legamento radio-piramidale.

Tab. III. Riscontro di lesioni associate espresse in percentuale per il n° dei casi valutati artroscopicamente.

Autori	Casi	TFCC	SL	LP	Condropatia	Lesioni Associate
Hanker, '93	65	55%	75%		30%	
Adolfsson, '94	144		14%	61%		
Geissler, '96	60	49%	332%	15%		
Lindau, '97	50	78%	54%	16%	32%	
Mathoulin, '01	26	27%	38%	15%		
Shih, '01	33	54%	18%	12%		
Osterman, '06	56	56%	32%	15%		22%
Badia, '06	27	63%	30%	3%		19%
Luchetti-Atzei, '06	22	45%	28%	5%	30%	20%
Varitimidis, '08	20	60%	45%	20%		
TOTALE	**503**	**54%**	**37%**	**18%**	**27%**	**20%**

Ovviamente ne beneficiano i risultati clinici finali: risoluzione del problema in un tempo unico mediante trattamento di tutta la lesione traumatica del polso. Inoltre, si definisce con maggior precisione il bilancio del danno utile ai fini prognostici e non ultimo medico legale.

La nostra esperienza su 22 casi consecutivi [44] è stata la seguente: in 21 casi si è ottenuta la riduzione anatomica, mentre in un caso è rimasto uno scalino articolare valutato intraoperatoriamente di 1 mm e con un follow-up da 2 a 9 anni abbiamo ottenuto un risultato clinico eccellente in 21 casi e buono in uno (valutazione ottenuta con il Mayo Wrist Score).

Fratture di scafoide

Le tecniche mini invasive permettono al momento di eseguire la sintesi dello scafoide per via percutanea. Talvolta la frattura di scafoide è instabile e le manovre di avvitamento possono scomporla. La via artroscopica permette la corretta riduzione della frattura e il suo mantenimento durante la sintesi percutanea con vite di Herbert (Fig. 20) [47-49]. Inoltre, rende possibile il riscontro di lesioni associate come per le frattura di polso. Da ricordare che il logo dell'EWAS prende origine proprio dalla sintesi artroscopica dello scafoide (Fig. 21).

Per affrontare questa lesione sono possibili due vie chirurgiche. La via volare con introduzione della vite di Herbert dalla tubercolo e la via dorsale con l'introduzione della vite dal polo prossimale, quindi articolare [48]. Entrambe le tecniche necessitano di un controllo fluoroscopico peroperatorio ed entrambe hanno peculiarità tecniche particolari: per l'introduzione della vite attraverso la via dorsale bisogna flettere il polso, mentre la via volare appare più semplice. Per la frattura del corpo dello scafoide entrambe le vie sono parimenti valide, mentre la scelta della via dorsale sembra obbligatoria nelle fratture del polo prossimale.

Fig. 21. Logo della Società Europea di Artroscopia di Polso (EWAS)

Pseudoartrosi di scafoide

Le pseudoartrosi di scafoide sono state oggetto di attenzione artroscopica da parte di Slade [48]. Egli infatti propone il un trattamento artroscopico in cui esegue la cruentazione della sede in pseudoartrosi con asportazione di materiale fibrotico, l'innesto di spongiosa prelevata da altra sede ed introdotta mediante una cannula e la sintesi dello scafoide e la sintesi temporaneamente della scafo capitata e/o scafo lunata per alcuni mesi con vite Acutrax [48-50].

Artrodesi intercarpiche e della radio ulnare distale

Ho [51] e Slade [52] hanno dimostrato la possibilità di eseguire artrodesi della radio carpica (radio-scafo-lunata o radio lunata), della mediocarpica, della luno-piramidale e della STT. Il vantaggio è la ridotta invasività con preservazione della vascolarizzazione delle strutture osse permettendo quindi una più veloce e sicura consolidazione dell'artrodesi.
Recentemente Luchetti et al. [53 54] hanno dimostrato che è possibile eseguire la tecnica di Sauvè-Kapandji per via artroscopica (Figg. 22, 23). In questo caso oltre al descritto vantaggio sulla preservazione della vascolarizzazione si associa la conservazione della corretta posizione anatomica della radio ulnare distale e dell'estensore ulnare del carpo, struttura tendinea principe nella stabilità dinamica della testa dell'ulna. La mobilizzazione del polso è permessa precocemente e in tutti i casi si è assistito ad un veloce recupero clinico funzionale in assenza di complicanze.

Resezioni ossee

Resezione di scafoide distale

È una delle più recenti proposte artroscopiche. La resezione del polo distale dello scafoide permette di ottenere uno spazio fra le due strutture scheletriche in opposizione alla classica artrodesi della STT. In realtà esistono due possibilità tecniche: la semplice pulizia chirurgica e la resezione. La prima proposta da Ashwood [58]

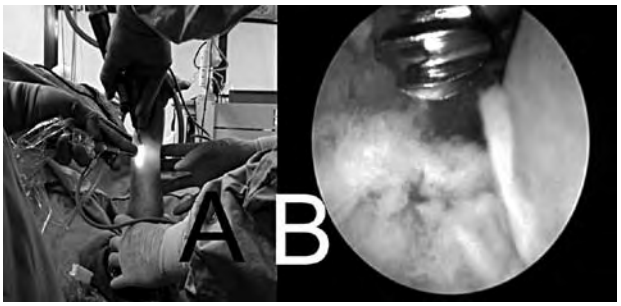

Fig. 22. Artrodesi artroscopica della radio ulnare distale (1° parte della tecnica di Sauvé-Kapandji). A) Artroscopia della radio-ulnare distale e cruentazione articolare con motorizzato; B) immagine artrosocpica della testa dell'ulna che evidenzia la testa dell'ulna cruentata dal motorizzato.

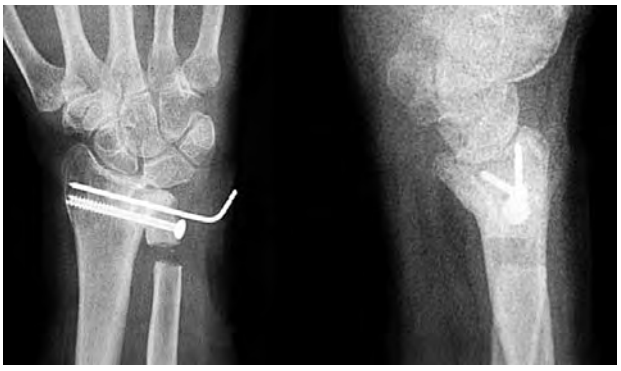

Fig. 23. Immagine di risultato radiografica immediato dopo intervento artroscopico assisitito della tecnica di Sauvé-Kapandji. Nota l'artrodesi della radio ulnare distale e la pseudoartrosi dell'ulna.

Fig. 24. Artrolisi artroscopica di polso: artroscopia in portale 4-5 e motorizzato in portale 1-2.

consiste nella asportazione della sinovia e nella cruentazione articolare mentre la seconda nella vera e propria resezione della porzione distale dello scafoide.
Carro [12] ha proposto di utilizzare la via laterale alla STT (Fig. 24) per migliorare la tecnica di resezione della porzione distale dello scafoide.
La stessa tecnica viene eseguita per via chirurgica con identici risultati, ma il paziente operato per via artroscopica può iniziare la riabilitazione molto più precocemente.

Il vantaggio della tecnica è il mantenimento della motilità del polso. Lo svantaggio è la instabilità del carpo che si viene a creare con comparsa della DISI o peggioramento della stessa se già preesistente. Questa DISI rientra nelle instabilità del carpo tipo CIND ovvero senza dissociazione da lesione del legamento SL. Garcia-Elias [56 57] ha suggerito di non eseguire tale tecnica nei casi in cui l'angolo scafo-lunato è maggiore di 50° o in presenza di una insufficienza o lassità legamentosa dello scafo-capitato.
Nella nostra casistica la DISI radiografica è risultata raramente sintomatica probabilmente in relazione all'età dei pazienti (anziani) con bassa richiesta funzionale. Nei casi di grave alterazione secondaria si deve ricorrere all'artrodesi medio carpica (capitato-lunata).
Alcuni autori, per ovviare a questa complicanza, preferiscono inserire un materiale protesico come la STPI (pirocarbonio) [58] con risultati simili dal punto di vista clinico, ma migliori dal punto di vista radiografico (riduzione dei casi di DISI ed angolo scafo-lunato minore).

Resezione dello scafoide prossimale

La resezione artroscopica del polo prossimale è stata proposta da Mathoulin [59 60] che ha sostituito il polo resecato con una protesi in pirocarbonio (APSI). La tecnica è stata utilizzata per la prima volta in un gruppo di pazienti anziani con ottimi risultati. L'utilizzazione in pazienti più giovani non ha fornito però i risultati clinici del primo gruppo. Rimane quindi una tecnica di parcheggio, sicuramente vantaggiosa in termini di riduzione del dolore, ma certamente non risolutiva perché non tratta la causa della patologia.

Resezione della prima filiera del carpo

Roth [61] è stato il primo a presentare la possibilità di resezione della prima filiera del carpo. Il trattamento artroscopico però ha comportato un tempo chirurgico di durata superiore alle 3 ore, ovviamente superiore ai normali tempi chirurgici. A distanza di circa 9 anni, Culp ed Osterman [62] hanno presentato una casistica di 22 casi sottoposti a resezione artroscopica con risultato positivo. I tempi chirurgici sono risultati estremamente ridotti rispetto alla prima presentazione, da 40 minuti ad un'ora. Gli accessi chirurgici sono sempre gli stessi, ma gli strumenti chirurgici utilizzati per la resezione artroscopica considerano ora anche pinze ossivore usate per la chirurgia del rachide.
È necessario l'uso contemporaneo di un fluoroscopio per la monitorizzazione delle parte ossee residue da rimuovere.

Cisti ossee del carpo
L'artroscopia permette di raggiungere direttamente le cisti ossee delle ossa del carpo. La localizzazione più frequente è quella del semilunare [63] in prossimità dell'articolazione scafo-lunata. Mediante fluoroscopia si localizza la sede della cisti e dopo aver perforato la superficie articolare del semilunare si accede alla cisti che si svuota del contenuto. Con apposito strumentario si può riempire la cavità residua con spongiosa ossea prelevata da altra sede o con materiale sintetico.
Il vantaggio risiede nella precoce riabilitazione non avendo eseguito alcuna artrotomia. La difficoltà risiede nel miniapproccio chirurgico (artroscopia) che necessità di una ottima abilità ed esperienza nell'arte artroscopica. I risultati [63] sono stati buoni in tutti i 10 casi operati con riduzione del dolore da 7 a 1 (VAS) ed incremento della forza da 12 a 19 Kg.

Osteoscopia
È proprio una delle ultime tecniche nate in termini di utilizzo dell'artroscopia. Non è una vera artroscopia poiché non si entra in articolazioni. Viene, infatti, definita osteoscopia perché mediante l'artroscopio di può penetrare all'interno di un osso del carpo o dei metacarpi o delle falangi della dita colpite da neoformazione. L'entrata viene preparata con un passaggio trans corticale e l'introduzione dell'artroscopio evidenzierà la patologia che verrà rimossa con curette attraverso un secondo passaggio vicino al portale di entrata artroscopica.
È già stato utilizzato in altre sedi da Okutsu [64] e Strieker [65] e nella mano da Sekiya [66] per encondromi della mano. Taleb [67] ha pubblicato la sua esperienza preliminare.

Artrolisi artroscopica del polso
In letteratura ci sono conferme sulla possibilità di ottenere ottimi risultati funzionali sulla rigidità articolare postfrattura con l'artrolisi artroscopica [68-71]. Il suo utilizzo al polso è iniziato negli anni 90 [72]. Attualmente è una tecnica ben codificata con risultati validi [73]. L'artrolisi contempla la resezione delle aderenze intra-articolari (bande fibrotiche) e la resezione capsulare anteriore e posteriore della sola radiocarpica (non della ulnocarpica) [73]. Non si esegue alcuna contemporanea riparazione legamentosa poiché tale manovra comporta una immobilizzazione temporanea in contrasto con il postop dell'artrolisi che prevede invece una rieducazione immediata. I risultati non buoni sono in rapporto allo stato articolare ed alle lesioni associate. Infatti, l'artrolisi artroscopica permette di scoprire danni cartilaginei o dei legamenti coperti dalla rigidità del polso che sono mantenuti silenti dalla rigidità. Una volta che il polso si muove maggiormente dopo l'artrolisi si assiste alla comparsa dei sintomi delle lesioni riscontrate.
Nei casi in cui la condropatia era presente si è provato ad utilizzare un derivato dell'acido ialuronico ad alto peso mollecolare per ridurre le possibili aderenze post-artrolisi artroscopica [74] (Figg. 25, 26). Il suo utilizzo è risultato eccezionalmente utile per le tenolisi dei t flessori [75]. In ambito artroscopico ha trovato oggetto di utilizzo nel ginocchio e nella spalla a livello ancora di sperimentazione clinica presso centri di alta chirurgia.
I primi risultati si possono così riassumere: facile da usare a livello artroscopico; buona barriera al sanguinamento articolare; riduzione del dolore postop immediato e durante la terapia riabilitativa; miglioramento discreto della motilità del polso e della forza di presa, ma senza raggiungere valori di significatività statistica [73].

Artroscopia delle piccole articolazioni

Patologie acute, post-traumatiche o degenerative della TM

Nel 1995, al Corso Annuale di Artroscopia di Polso (Chicago, USA), Berger presentò per primo la tecnica [76] e la sua utilizzazione in campo clinico. La prima pubblicazione in Italia risale invece al 1996 ad opera di Luchetti e Berger [77].

Fig. 25. Introduzione di Hyaloglide in articolazione sotto controllo artroscopia dopo artrolisi artroscopica.

Fig. 27. Sintesi di frattura di Rolando sotto controllo artroscopico.

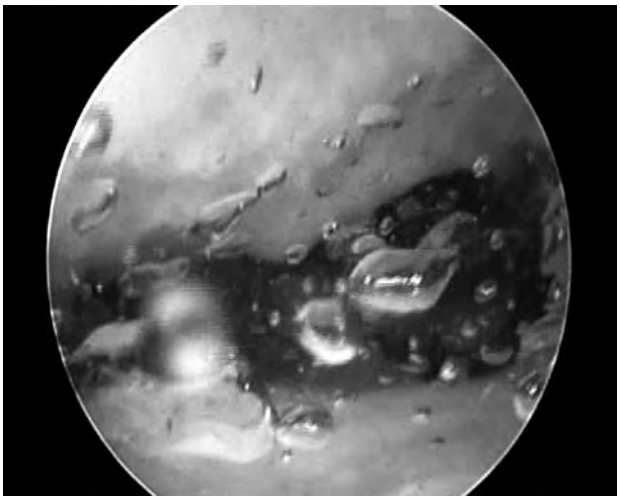

Fig. 26. Immagine artroscopica di Hyaloglide in articolazione.

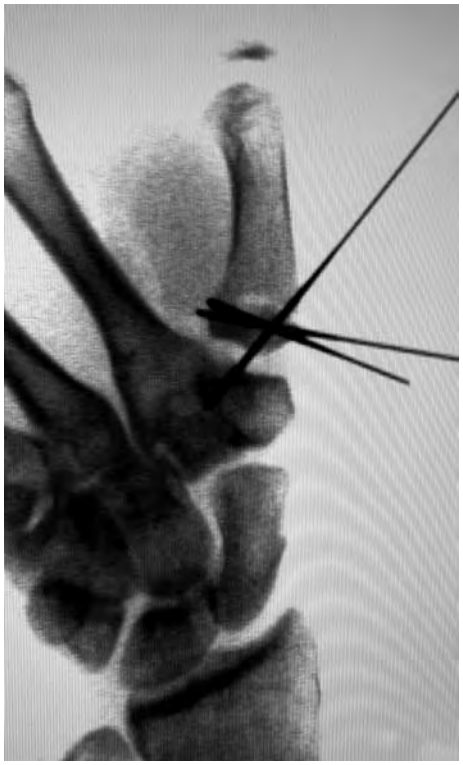

Fig. 28. Immagine radiografica della sintesi della frattura di Rolando.

Le possibilità artroscopiche di trattamento di questa articolazione sono ampie e variano dalla semplice diagnostica, alla asportazione dei corpi mobili, alla sinoviectomia, allo shrinkage dei legamenti, alla resezione del trapezio ed interposizione di fascia, alla associazione di due o più di queste o di altre tecniche chirurgiche quali la osteotomia della base del metacarpo secondo Wilson [78 79]. Non si deve, infine, dimenticare l'utilizzazione in urgenza per i traumi fratturativi della base del metacarpo e/o del trapezio [80 81]. Tutte queste tecniche sono appannaggio delle fasi iniziali della patologia, poichè in fasi avanzate il trattamento è unicamente chirurgico (artroplastica).

Le vie di accesso a questa articolazione sono ai lati del complesso tendineo ALP e EBP e si definiscono radiale ed ulnare rispetto a questi. Negli ultimi anni sono state descritte altri due portali: quello anteriore di Orellana [13] e quello dorsale ulnare di Slutsky [14]. Entrambi permettono una miglior visione dell'articolazione. Lo strumentario è identico a quello per l'artroscopia del polso e di solito vengono usate ottiche del calibro di 1,9 mm. L'infusione di acqua avviene a

Fig. 29. Artroscopia di metacarpo falangea di pollice. Artroscopio in posizione ulnare rispetto al complesso tendineo degli estensori; ago in posizione articolare per la localizzazione del portale MF radiale.

caduta, ma talvolta è necessaria una pressione d'infusione. La semplice trazione senza peso già di per sé è sufficiente per la riduzione di frattura metacarpali articolari tipo Bennett [80 81] e l'atto chirurgico artroscopico risulta veramente semplice (Figg. 27, 28). Il vantaggio di tale tecnica risiede nella accuratezza della riduzione anatomica, nel riscontro e trattamento delle lesioni associate (frammenti articolari liberi, lesioni condrali, lesione dei legamenti).
Nonostante la sua utilizzazione sia ormai così diffusa esistono solo pochi lavori scientifici di risultati su casistiche di pazienti affetti da artrosi della TM [82 83].

Artroscopia di MF

Non è affatto difficile eseguire un'artroscopia della metacarpo falangea sia del pollice che delle dita lunghe. Le indicazioni all'artroscopia non si differenziano da quelle del polso. Berner [84] riporta l'utilizzo dell'artroscopia per patologie infiammatorie, degenerative, infezione articolari, corpi mobili, retrazioni capsulari e rigidità, lesioni osteocondrali, fratture intraarticolari e lesioni legamentose (Fig. 29, 30) ed ha descritto anche l'artrodesi della MF del pollice. Recentemente Badia [82] ha dimostrato ottimi risultati per trattamenti artroscopici di fratture articolari.

Artroscopia di IFD

È l'estensione avanzata di artroscopia di piccole articolazioni. Cobb [85] ha pubblicato un lavoro sull'artrodesi della IFD eseguita sotto controllo artroscopico. La trazione del dito viene eseguita mediante applicazione di trazione scheletrica con filo di K e la resezione cartilaginea viene eseguita con due portali di accesso laterali utilizzando ottica da 1,9 e il motorizzato shaver di 2,5 seguito da un bur 2,0. Si deve prestare particolare attenzione a non danneggiare l'ottica poiché lo spazio è veramente stretto. La sintesi viene eseguita con vite cannulata per l'artrodesi delle dita (Fig. 31). I sei casi operati sono tutti guariti.

CONCLUSIONI

L'artroscopia di polso si è dimostrata una procedura sicura che offre innumerevoli vantaggi.
Attualmente è da ritenersi il "gold standard" nella diagnostica di tutte le patologie articolari del polso e delle piccole articolazioni ed anche nel trattamento di molte di queste. Le sue applicazioni cliniche continuano sempre più ad espandersi con tecniche ripara-

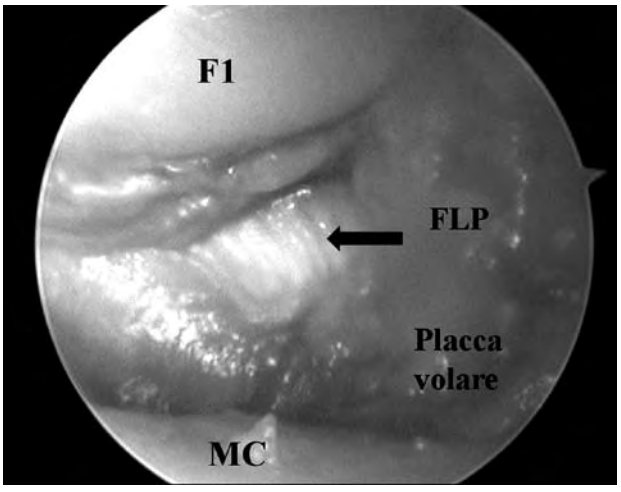

Fig. 30. Artroscopia metacarpo falangea pollice: evidenza lesione placca volare con esposizione FLP (flessore lungo pollice). F1 = base falage; MC = testa metacarpo.

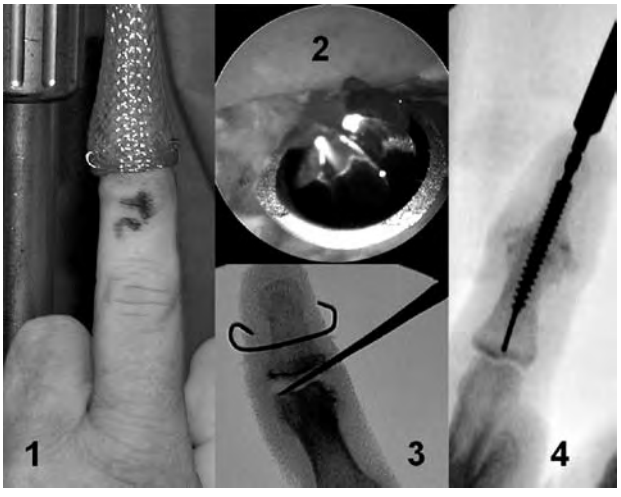

Fig. 31. Artrodesi artroscopica della interfalangea distale (IFD) secondo lavoro di Cobb (85). 1) trazione del 2° dito; 2) immagine intraoperatoria artroscopica della IFD con cruentazione articolare mediante motorizzato; 3) controllo fluoroscopico intraoperatorio; 4) artrodesi della IFD con vite Acutrax.

tive complesse, di ricostruzione e di salvataggio. Ci si aspetta con piacere quindi ulteriori avanzamenti in questo campo provenienti dall'adattamento di tecniche ricostruttive aperte in modelli artroscopici. L'avvento della robotica [86], infine, potrebbe portare ad un ulteriore incremento alle possibilità applicative anche con controllo a distanza.

BIBLIOGRAFIA

[1] Chen YC. *Arthroscopy of the wrist and the finger joints*. Orthop Clin North Am 1979;10: 723-733.

[2] Strobel M. *Manual of arthroscopic surgery*. Hidelberg: Springer, 1998.

[3] Atzei A, Luchetti R, Sgarbossa A, et al. *Installation, voies d'abord et exploration normale en arthroscopie du poignet. Set-up, portals and normal exploration in wrist arthroscopy*. Chir Main 2006;25:S131-S144.

[4] Del Pinal F, Garcia-Bernal FJ, Pisani D, et al. *Dry arthroscopy of the wrist: surgical technique*. J Hand Surg 2007;32A:119-123.

[5] Del Pinal F. *Dry arthroscopy of the wrist: its role in the management of articular distal radius fractures*. Scand J Surgery 2008;97:298-304.

[6] Badia A, Jiménez A. *Arthroscopic repair of peripheral triangular fibrocartilage complex tears with suture welding: a technical report*. J Hand Surg Am 2006;31:1303-1307.

[7] Del Pinal F, Garcia-Bernal FJ, Cagigal L, et al. *A technique for arthroscopic all-inside suturing in the wrist*. J Hand Surg 2010 (in press).

[8] Luchetti R, Atzei A. *Artroscopia di Polso*. Fidenza-Parma, Casa Editrice Mattioli, 2001.

[9] Doi K, Hattori Y, Otsuka K, et al. *Intra-articular fractures of the distal radius: arthroscopically assisted reduction compared with open reduction and internal fixation*. J Bone Joint Surg 1999;81A:1093-1110.

[10] Slutsky DJ. *The use of a volar ulnar portal in wrist arthroscopy*. Arthroscopy 2004;20:158-163.

[11] Atzei A, Luchetti R. *Arthroscopic repair of the foveal insertion of the TFCC through the DF portal*. In: Slutsky DJ ed. *Principles and practice of wrist surgery*. Philadelphia: Sauders Elsevier 2010. pp. 558-568.

[12] Carro LP, Golano P, Farinas O, et al. *The radial portal for scaphotrapeziotrapezoid arthroscopy*. Arthroscopy 2003;19:547-553.

[13] Orellana MA, Chow JCY. *Arthroscopic visualizationof the thumb carpometacarpal joint: Introduction and evaluation of a new radial portal*. Arthroscopy 2003;19:583-591.

[14] Slutsky DJ. *Arthroscopic treatment of trapeziometacarpal disease*. In: Slutsky DJ, Nagle D eds. *Techniques in wrist and hand arthroscopy*. Philadelphia: Churchill Livingstone Elsevier 2007. pp. 222-233

[15] Moritomo H. *Advantages of open repair of a foveal tear of the triangular fibrocartilage complex via a palmar surgical approach*. Tech Hand Surg 2009;13:176-181.

[16] Atzei A, Rizzo A, Luchetti R, et al. *Arthroscopic foveal repair of triangular fibrocartilage complex peripheral lesion with distal radioulnar joint instability*. Tech Hand Surg 2008;12:226-235.

[17] Atzei A. *New trends in arthroscopic management of type 1-B TFCC injuries with DRUJ instability*. J Hand Surg 2009;34E:582-591.

[18] Palmer AK. *Triangular fibrocartilage complex lesions: a classification*. J Hand Surg 1989;14A:594-606.

[19] Adams BD. *Anatomic reconstruction of the distal radioulnar ligaments for DRUJ instability*. Tech Hand Surg 2000;4:154-160.

[20] Adams BD, Berger RA. *An anatomic reconstruction of the distal radioulnar ligaments for posttraumatic distal radioulnar joint instability*. J Hand Surg 2002;27A:243-251.

[21] Mansat M, Mansat Ch, Martinez Ch. *L'articulation radio-cubitale inferieure. Pathologie traumatique*. In: Razemon JP, Fisk GR eds. *Le Poignet*. Paris: Expansion Scientifique Francaise 1983, pp.196-203.

[22] Atzei A, Luchetti R, Borelli PP, et al. *Ricostruzione artroscopica della fibrocartilagine triangolare mediante innesto tendineo*. Riv Chir Mano 2006;3:370-376.

[23] Luchetti R, Papini Zorli I, Atzei A, et al. *Dorsal intercarpal ligament capsulodesis for predynamic and dynamic scapholunate instability*. J Hand Surg 2010;35:32-37.

[24] Dautel G, Goudot B, Merle M. *Arthroscopic diagnosis of scapholunate instability in the absence of X-ray abnormalities*. J Hand Surg 1993;18E:213-218.

[25] Geissler WB, Freeland AE. *Arthroscopic management of intra-articular distal radius fractures*. Hand Clin 1999;15:455-465.

[26] Dreant N, Mathoulin C, Luchetti R, et al. *Comparaison de deux classifications arthroscopiques pour l'instabilité scapho lunaire dissociative*. Chir Main 2009;28:74-77.

[27] Messina J, Dreant N, Luchetti R, et al. *Scapho-lunate tears: a new arthroscopic classification*. Chir Main 2009;28:396-397.

[28] Messina J, Dreant N, Luchetti R, et al. *Nuova classificazione delle lesioni del legamento scafo-lunato*. Riv Chir Mano 2009;46:156-157.

[29] Mathoulin C, Dauphin N, Sallen V. *Arthroscopic dorsal capsuloplasty in chronic scapho-lunate tears: a new procedure. Preliminary report*. J Hand Surg, 2010 (in press)

[30] Garcia-Elias M, Lluch AL, Stanley JK. *Three-ligament tenodesis for the treatment of scapholunate dissociation: Indications and surgical technique*. J Hand Surg 2006;31A:125–34.

[31] Luchetti R, Pegoli L, Papini Zorli I, Garcia-Elias M. *Le instabilità del carpo*. In: Landi A, Catalano F, Luchetti R (eds). *Trattato di chirurgia della mano*. Roma: Verduci Editore 2007. pp .117-157.

[32] Ho PC, Lo WN, Hung LK. *Arthroscopic resection of volar ganglion of the wrist. A new technique*. Arthroscopy 2003;19:218-221.

[33] Ho PC, Griffits J, Io WN, et al. *Current treatment of ganglion of the wrist*. Hand Surg 2001;6:49-58.

[34] Ho PC, Law BKY, Hung LK. *Arthroscopic volar wrist ganglionectomy*. Chir Main 2006;25:S221-S230.

[35] Mathoulin C, Hoyos A, Pelaez J. *Arthroscopic resection of wrist ganglia*. Hand Surg 2004;9:159-164.

[36] Knirk JL, Jupiter JB. *Intra-articular fractures of the distal end of the radius in young adults*. J Bone Joint Surg Am 1986;68:647-659.

[37] Whipple TL. *The role of arthroscopy in the treatment of intra-articular wrist fractures*. Hand Clin 1995;11:13-18.

[38] Culp RW, Osterman AL. *Arthroscopic reduction and internal fixation of distal radius fractures*. Orthop Clin North Am 1995;26:739-748.

[39] Geissler WB, Freeland AE, Savoie FH, et al. *Intracarpal soft-tissue lesions associated with an intra-articular fracture of the distal end of the radius*. J Bone Joint Surg 1996;78A:357-365.

[40] Mehta JA, Bain GI, Heptinstall RJ. *Anatomical reduction of intra-articular fractures of the distal radius. An arthroscopically-assisted approach*. J Bone Joint Surg 2000;82B:79-86.

[41] Edwards CC II, Haraszti CJ, McGillivary GR, et al. *Intra-articular distal radius fractures: Arthroscopic assessment of radiographically assisted reduction*. J Hand Surg 2001;26A:1036-1041.

[42] Ruch DS, Vallee J, Poehling GG, et al. *Arthroscopic reduction versus fluoroscopic reduction in the management of intra-articular distal radius fractures*. Arthroscopy 2004;20:225-230.

[43] Geissler WB, Fernandez DL, Lamey DM. *Distal radioulnar joint injuries associated with fractures of the distal radius*. Clin Orthop Relat Res. 1996;327:135-146.

[44] Luchetti R, Papini Zorli I, Atzei A, et al. *Ruolo dell'artroscopia nel trattamento delle fratture di radio*. Riv Chir Mano 2006;43, 309-313.

[45] Richards RS, Bennett JD, Roth JH, et al. *Arthroscopic diagnosis of intra-articular soft tissue injuries associated with distal radial fractures*. J Hand Surg 1997;22A:772-776.

[46] Lindau T, Adlercreutz C, Aspenberg P. *Cartilage injuries in distal radial fractures*. Acta Orthop Scand 2003;74:327-331.

[47] Geissler WB, Hammit MD. *Arthroscopic aided fixation of scaphoid fractures*. Hand Clin 2001;17:575-588.

[48] Slade JF III, Geissler WB, Gutow AP, et al. *Percutaneous internal fixation of selected scaphoid nonunions with an arthroscopically assisted dorsal approach*. J Bone Joint Surg 2003;85A:20-32.

[49] Shih JT, Lee HM, Hou YT, et al. *Results of arthroscopic reduction and*

percutaneous fixation for acute displaced scaphoid fractures. Arthroscopy 2005;21:620-626.

[50] Slade JF III, Gillon TJ. *Retrospective review of 234 scaphoid fractures and nonunions treated with arthroscopy for union and complications (Special issue – surgery of the hand and upper extremity)*. Scand J Surg 2008;97:280-289.

[51] Ho PC. *Arthroscopic partial wrist fusion*. Tech Hand Surg 2008;12:242-265.

[52] Slade JF III, Bomback DA. *Percutaneous capitolunate arthrodesis using arthroscopic or limited approach*. Atlas Hand Clin 2003;8:149-162.

[53] Luchetti R, Khanchandani P, Da Rin F, et al. *Arthroscopically assisted Sauvé-Kapandji procedure: an advanced technique for distal radio ulnar joiont arthritis*. Tech Hand Surg 2008;12:216-220.

[54] Luchetti R, Cozzolino R, Da Rin F, et al. *Arthroscopic assisted Sauvé-Kapandji procedure*. In: Herzberg G, ed. *Avant-bras post-traumatique. Arthroscopie-Arthroplasties*. Montpellier-Paris: Sauramps Medical 2009. pp 297-306

[55] Ashwood N, Bain GI, Fogg Q. *Results of arthroscopic debridment for isolated scaphotrapetiotrapezoid arthritis*. J Hand Surg 2003;28A:729-732.

[56] Garcia Elias M, Lluch A, Farreres A, et al. *Resection of the distal scaphoid for scaphotrapeziotrapezoid osteoarthritis*. J Hand Surg 1999;24B:448-452.

[57] Garcia-Elias M, Lluch A. *Partial excision of scaphoid: is it ever indicated?* Hand Clin 2001;17:687-695.

[58] Pegoli L, Papini Zorli I, Pivato G, et al. *Scaphotrapeziotrapezoid joint arthritis: a pilot study of treatment with the scaphoid trapezium pyrocarbon implant*. J Hand Surg 2006;31E:569-573.

[59] Mathoulin C, Nasser-Sharif S. *Management of Articular Cartilage Defects*. In: Geissler WB, ed. *Wrist Arthroscopy*. New York: Springer, 2004. pp. 125-133.

[60] Mathoulin CL. *Arthroscopic arthroplasty for proximal pole scaphoid nonunion.* In: Geissler WB, ed. *Atlas of Hand Clinics*. Philadelphia: W.B. Saunders Company, 2001. pp. 341-358.

[61] Roth JH, Phoeling GG. *Arthroscopic "-ectomy" surgery of the wrist*. Arthroscopy 1990;6:141-147.

[62] Culp RW, Osterman AL, Talsania JS. *Arthroscopic proximal row carpectomy*. Tech Hand Surg 1997;1:116-119.

[63] Ashwood N, Bain GI. *Arthroscopically assisted treatment of intraosseous ganglions of the lunate*. In: Slutsly DJ, Nagle DJ, eds. *Techniques in wrist and hand arthroscopy*. Philadelphia: Churchill Livingstone, 2007. pp. 191-196.

[64] Okutsu et al. *Management of benign bone tumors using universal subcutaneous endoscope system (in Japanese)*. Arthroscopy, 1992 ;17:11-15.

[65] Strieker SJ. *Extra articular endoscopic excision of femoral head chondroblastoma*. J Ped Orth 1995;15:578-581.

[66] Sekiya et al. *The treatment of enchondromas in the hand by endoscopic curettage without bone grafting*. J Hand Surg 1997;22B:230-234.

[67] Taleb C, Gouzou S, Mantovani G, et al. *Treatment of benign bone tumours of the hand using osteoscopy*. Chir Main 2010 (in press).

[68] Verhellen R, Bain GI. *Arthroscopic capsular release for contracture of the wrist: A new technique*. Arthroscopy 2000;16:106-110.

[69] Luchetti R, Atzei A, Fairplay T. *Wrist arthrolysis*. In: Geissler W, ed. *Arthroscopy of the Wrist*. New York: Springer & Verlag, 2004. pp. 145-154

[70] Luchetti R, Atzei A, Papini Zorli I. *Arthrolyse arthroscopique du poignet*. Chir Main 2006;25:S244-S253.

[71] Luchetti R, Atzei A, Fairplay T. *Arthroscopic Wrist Arthrolysis after Wrist Fracture*. Arthroscopy 2007;23:255-260.

[72] Pederzini L, Luchetti R, Montagna G, et al. *Trattamento artroscopico delle rigidità di polso*. Il Ginocchio 1991;XI-XII:1-13.

[73] Luchetti R. *The role of arthroscopy in postfracture stiffness*. In: del Pinal F, Luchetti R, Mathoulin C, eds. *Arthroscopic management of distal radius fractures*. Berlin Heidelberg: Springer-Verlag, 2010. pp. 151-173

[74] Brunelli G, Longinotti C, Bertazzo C, et al. *Adhesion reduction after knee surgery in a rabbit model by Hyaloglide, a hyaluronan derivative gel*. J Orthop Research 2005;23:1377-1382.

[75] Riccio M, Battiston B, Pajardi G, et al. *Efficiency of Hyaloglide® in the prevention of the recurrence of adhesions after tenolysis of flebo tendons in zone II: a randomised, controlled, multicentre clinical trial*. J Hand Surg 2010;35:130-138.

[76] Berger RA. *A technique for arthroscopic evaluation of the first carpometacarpal joint*. J Hand Surg 1997;22A:1077-1080.

[77] Luchetti R, Berger RA. *Valutazione artroscopica della TM in fase preartrosica ed instabile*. In: Catalano F, Ceruso M, Luchetti R, eds. La Rizoartrosi. *Monografie della Società Italiana di Chirurgia della Mano*. Fidenza-Parma: Casa Editrice Mattioli, 1996. pp. 53-63.

[78] Pellegrini VD, Parentis M, Judkins A, et al. *Extension metacarpal osteotomy in the treatment of trapeziometacarpal osteoarthritis: a biomechanical study*. J Hand Surg 1996;12A:16-23.

[79] Panciera C, Panciera P. *L'osteotomia cuneiforme second Wilson e l'artrodesi nella rizoartrosi: due tecniche a confronto*. Riv Chir Mano 1996;33:37-45.

[80] Berger RA. *Arthroscopic reduction with percutaneous fixation of Bennett's fractures*. In: Saffar P, Amadio PC, Foucher G, eds. *Current practice in hand surgery*. London: Martin Dunitz Ltd, 1997, pp. 171-176

[81] Culp RW, Johnson JW. *Arthroscopically assisted percutaneous fixation of Bennet fractures*. J Hand Surg 2010;35A:137-140.

[82] Badia A. *Arthroscopy of the trapeziometacarpal and metacarpophalangeal joints*. Chir Main 2006;25:S259-S270.

[83] Hofmaister EP, Leak RS, Culp RW, et al. *Arthroscopic hemitrapeziectomy for first carpometacarpal arthritis: result at 7 years follow-up*. Hand 2009;4:24-28.

[84] Berner SH. *Metacarpophalangeal arthroscopy: technique and applications*. Tech Hand Surg 2008;12:208-215.

[85] Cobb TK. *Arthroscopic distal interphalangeal joint arthrodesis*. Techn Hand Surg 2008;12:266-269.

[86] Liverneaux P, Taleb C, Facca S, et al. Robotique. *L'arthroroboscopie: la robotique est-elle l'avenir de la l'arthroscopie?* In: Fontaine G, Liverneaux P, Masmejean D, eds. *Cours européen de pathologie chirurgicale du membre supérieur et de la main 2010*. Montpellier: Sauramps médical, 2010. pp 539-540.

Biomateriali e biotecnologie in chirurgia della mano

A. Merolli, F. Catalano

INTRODUZIONE

I progressi scientifici e tecnologici nel campo dei Biomateriali e delle Biotecnologie sono stati applicati in Chirurgia della Mano al pari di altri settori dell'Ortopedia e Traumatologia. Solo in tempi recenti, tuttavia, si è evidenziato come vi siano delle peculiarità che richiedono una caratterizzazione più accentuata delle tecnologie impiegate specificatamente per la Chirurgia della Mano. Per fare un esempio di facile comprensione si prenda la metodica, oramai ampiamente applicata, del rivestimento di impianti protesici mediante "plasma-spray" di Idrossiapatite: le piccole dimensioni e le elevate curvature degli impianti utilizzati in Chirurgia della Mano costituiscono delle difficoltà aggiuntive che non si riscontrano nella produzione, ad esempio, di protesi d'anca o di ginocchio. Altra differenza si può ritrovare nei carichi applicati: essi sono, quasi sempre, di modesta entità ma provenienti da un numero di direzioni molto grande.

Riteniamo che il tardivo riconoscimento delle peculiarità proprie della Chirurgia della Mano nella ricerca sui Biomateriali e le Biotecnologie sia anche legato al limitato numero di ricercatori ed utilizzatori coinvolti, certamente inferiore a quello di settori quali la chirurgia protesica delle grandi articolazioni e la chirurgia vertebrale.

Storicamente, però, i contributi della Chirurgia della Mano sono andati di pari passo con gli altri campi. Si pensi alla chirurgia protesica delle articolazioni metacarpo-falangee ed inter-falangee: nella letteratura, dagli anni '50 del secolo scorso ad oggi, si possono ritrovare studi che hanno evidenziato, via via, il problema dello "stress-shielding"; della frammentazione del cemento acrilico; dell'usura del poli-etilene; del vantaggio del rivestimento in metallo poroso; dell'efficacia dell'idrossiapatite; dell'impiego del piro-carbonio. Di certo questi studi si caratterizzano per l'eseguità del loro numero rispetto a quelli condotti in altri campi in cui queste medesime applicazioni venivano utilizzate [1].

Più di recente, le Biotecnologie stanno dando un nuovo impulso alla ricerca sulla rigenerazione e/o sostituzione tendinea [2] nonché allo sviluppo di guide neurali artificiali per la rigenerazione dei nervi periferici [3]; in questi campi la Chirurgia della Mano sta assumendo un ruolo trainante.

Rimandando una complessiva esposizione dell'argomento a testi monografici, e non volendo sovrapporci a parallele relazioni su temi specifici, vogliamo approfondire due settori particolari sui quali da tempo conduciamo studi e ricerche: essi sono, rispettivamente, quello delle protesi delle articolazioni metacarpo-falangee e quello delle guide neurali artificiali.

Unità di Ortopedia e Chirurgia della Mano, Università Cattolica del Sacro Cuore, Complesso "Columbus", via Moscati 31, 00168 Roma.

Indirizzo per la corrispondenza:
E-mail: antonio.merolli@rm.unicatt.it

LA SOSTITUZIONE PROTESICA DELLE ARTICOLAZIONI METACARPO-FALANGEE

La sostituzione protesica completa delle articolazioni metacarpo-falangee delle dita lunghe venne proposta dalla prima metà degli anni '50 del secolo scorso, per i pazienti affetti da completa degenerazione o distruzione articolare [4].

Oggi sappiamo che la biomeccanica delle articolazioni metacarpo-falangee delle dita lunghe (da ora in avanti definite MCF) risulta molto complessa, con un accoppiamento dei movimenti di flesso-estensione con quelli di ab-adduzione e rotazione assiale [5]; tuttavia, gran parte dei modelli proposti inizialmente furono disegni di protesi a giunto cilindrico vincolate, che consentivano in maniera estremamente rigida la sola flesso-estensione nel piano perpendicolare al palmo della mano.

Per risolvere i problemi legati alla precoce mobilizzazione di tali protesi vincolate si intrapresero due strade: la cementazione e l'introduzione di protesi flessibili in gomma siliconica.

La cementazione non risolse i problemi legati alla rigidità dei disegni delle protesi vincolate ed è interessante notare come, precocemente, vennero evidenziati quei problemi legati alle mobilizzazione ed alla produzione di detriti di metilmetacrilato e polietilene che saranno, poi, universalmente riconosciuti nel campo delle protesi d'anca.

Le protesi in gomma siliconica [6], delle quali il modello proposto da Swanson rimane (anche dopo 40 anni) il riferimento, non possono definirsi a rigore delle protesi in quanto non riproducono la funzione e l'anatomia della articolazione sostituita; più appropriato risulta il termine di "spaziatori" articolari. Esse, tuttavia, oltre a consentire la flesso-estensione, concedono una certa tolleranza ai movimenti di rotazione assiale ed ab-adduzione e mantengono, inoltre, passivamente una posizione nello stato di riposo, controbilanciando così la tendenza alla sublussazione volare ed alla deviazione ulnare proprie dei pazienti reumatoidi. Infine, danno la possibilità di un movimento a stantuffo lungo l'asse della falange e del metacarpo che facilita il raggiungimento dell'escursione articolare richiesta.

Tuttavia proprio la mancata riproduzione della funzione articolare ed il fatto che il carico applicabile fosse molto modesto, al fine di evitare la rottura o la mobilizzazione (sia nelle protesi vincolate rigide che in quelle flessibili), ha portato allo studio di nuove protesi anatomiche di rivestimento la cui geometria estremamente

complessa riproduce al meglio l'escursione articolare della MCF. Queste protesi di rivestimento tuttavia non hanno una stabilità intrinseca e richiedono, quindi, una adeguata integrità delle strutture capsulo-legamentose per svolgere la loro funzione.

LE NECESSITÀ NEL PAZIENTE AFFETTO DA ARTRITE REUMATOIDE

Se lo scopo di una protesi articolare per le MCF deve essere quello di vicariare la funzione in quei casi dove essa è compromessa da un processo destruente ed invalidante, non vi è dubbio che l'evenienza più frequente risulti quella legata ai danni prodotti dall'Artrite Reumatoide. La patologia degenerativa artrosica, primaria o post-traumatica e la patologica destruente traumatica, risultano, infatti, di gran lunga meno frequenti.
Nell'Artrite Reumatoide vi è una caratteristica distruzione delle strutture capsulo-legamentose della MCF: la sublussazione volare delle dita e la loro deviazione ulnare (deformità a colpo di vento); la lussazione ulnare del tendine estensore. Il grado di distruzione articolare è variabile: si possono infatti osservare casi in cui la sublussazione volare e la deviazione ulnare comportano una perdita pressoché completa della funzione articolare pur risultando le superfici articolari relativamente integre [7].
Le protesi che sono usate per sostituire l'articolazione metacarpo-falangea nell'Artrite Reumatoide mirano a: 1) diminuire il dolore; 2) restituire una escursione articolare più fisiologica e funzionale; 3) correggere le deformità presenti; 4) prevenire le future; 5) apportare un miglioramento estetico.

LA CLASSIFICAZIONE DI BEEVERS E SEEDHOM

A cavallo tra gli anni '80 e '90 del secolo scorso Beevers e Seedhom valutarono i disegni disponibili nel campo delle artroplastiche della MCF e li raggrupparono in 3 grandi categorie: 1) le protesi vincolate; 2) le protesi flessibili; 3) gli altri tipi di protesi, da loro definite di "terza generazione" [8].
Questa classificazione, più esauriente di quella (inutile in questo campo) che divideva i modelli tra cementati e non cementati, apriva la strada all'introduzione delle protesi di rivestimento nel terzo gruppo; tuttavia gli autori includevano in questo anche protesi che presentassero caratteri sia delle protesi vincolate che di quelle flessibili, definendole ibride.
Le protesi vincolate sono state le prime ad essere impiantate. Con il loro semplice disegno, con un unico asse di rotazione, fabbricate interamente in metallo, permettevano i soli movimenti di flessione e di estensione. La loro evoluzione ha dato origine a disegni con più assi di rotazione; con assemblaggi con incastro a pressione; fabbricate in metallo, ceramica o polimeri (Fig. 1). Questi disegni successivi hanno consentito in alcuni casi movimenti di flessione, estensione, adduzione, abduzione e rotazione assiale, in vario grado (Fig. 2).
Molto presto, accanto alle protesi vincolate hanno fatto la loro comparsa le protesi flessibili a singolo componente (Fig. 3). Queste protesi, poco costose, facilmente stampabili ad iniezione, permettevano flessione, estensione, abduzione e adduzione.
L'ultimo gruppo di protesi è stato chiamato protesi di "terza genera-

Fig. 1. Schema di una protesi vincolata con stelo metacarpale in polietilene e stelo falangeo in acciaio (riprodotta per gentile concessione dell'editore Springer da: Merolli, Joyce, *Biomaterials in Hand Surgery*, 2009, pag. 51).

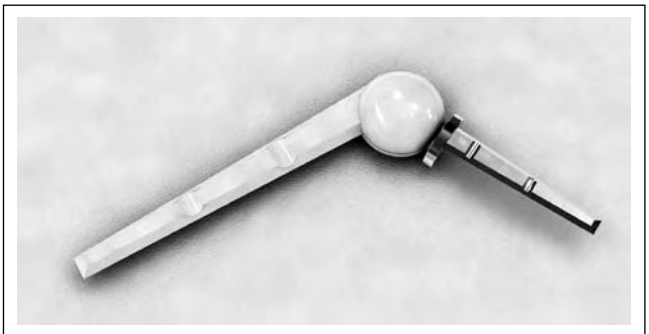

Fig. 2. Schema di una protesi vincolata in polietilene-acciaio, con centro di rotazione posto volarmente rispetto all'asse dello stelo metacarpale (riprodotta per gentile concessione dell'editore Springer da: Merolli, Joyce, *Biomaterials in Hand Surgery*, 2009, pag. 52).

Fig. 3. Foto di una protesi flessibile tipo Swanson (riprodotta per gentile concessione dell'editore Springer da: Merolli, Joyce, *Biomaterials in Hand Surgery*, 2009, pag. 53).

Fig. 4. Schema di una protesi di rivestimento di tipo Nicolle (riprodotta per gentile concessione dell'editore Springer da: Merolli, Joyce, *Biomaterials in Hand Surgery*, 2009, pag. 54).

Fig. 5. Schema di una protesi di rivestimento ricoperta in piro-carbonio (riprodotta per gentile concessione dell'editore Springer da: Merolli, Joyce, *Biomaterials in Hand Surgery*, 2009, pag. 55).



Fig. 6. Schema di una protesi di terza generazione proposta da Beevers e Seedhom (riprodotta per gentile concessione dell'editore Springer da: Merolli, Joyce, *Biomaterials in Hand Surgery*, 2009, pag. 55).

zione" da Beevers e Seedhom in mancanza di un termine più idoneo; questo poichè non vi è una caratteristica di progetto comune che sia presente in tutti i disegni. Come già detto, le protesi di rivestimento rientrano in questo gruppo (Figg. 4 e 5). Queste protesi, talvolta in grado di sostenere carichi più rilevanti rispetto ai primi due gruppi, sono generalmente indicate per il trattamento della degenerazione artrosica piuttosto che dell'Artrite Reumatoide. Consentono i movimenti di flessione, estensione, adduzione, abduzione ed, in alcuni modelli, rotazione assiale (Fig. 6) [9].

COME VALUTARE I RISULTATI CLINICI

La valutazione del risultato clinico dell'artroplastica della MCF dovrebbe prendere in considerazione i seguenti 4 parametri.

1) *Dolore*. Uno dei motivi fondamentali che spingono il paziente reumatoide alla ricerca dell'intervento di sostituzione protesica è il dolore. In tutte le casistiche presentate, l'intervento di artroplastica diminuisce significativamente il dolore migliorando, quindi, la qualità di vita del paziente.
2) *Escursione articolare*. Con la protesi è possibile migliorare l'escursione articolare che risulta, nel lungo termine, spostata su intervalli più fisiologici, anche perché si ripristina un più fisiologico centro di rotazione, precedentemente perso per via della sub-lussazione volare e della deviazione ulnare. È rilievo comune, in tutte le casistiche presentate e per tutti i tipi di protesi, che l'intervallo dell'escursione articolare consentita diminuisca nel tempo: ciò non costituisce un problema significativo a patto che non recidivino la sub-lussazione volare e la deviazione ulnare.
3) *Forza di presa*. Non esistono delle protesi che consentano una forza di presa comparabile al fisiologico anche nel medio e lungo periodo. Questo problema, apparentemente secondario in pazienti che magari hanno già una ridotta o assente funzionalità di vecchia data, torna alla ribalta dopo che l'eliminazione del dolore ed il ripristino di una escursione articolare più fisiologica, ottenuti con la protesizzazione, portino i medesimi pazienti a voler riprender attività che richiedano un carico maggiore.
4) *Mobilizzazione e Rottura*. Nel medio e lungo periodo la protesi può mobilizzarsi o addirittura rompersi. La mobilizzazione è tipica delle protesi vincolate e può avvenire anche a poche settimane dall'impianto. La rottura è tipica delle protesi flessibili [10]. Alcuni pazienti convivono con protesi rotte o mobilizzate, specie se si tratta di protesi flessibili perché queste ultime mantengono comunque la funzione di spaziatori.

POSSIBILI CRITERI PER NUOVE PROTESI

È opportuno sottolineare, di nuovo, che nonostante i progressi nella cura farmacologica dell'Artrite Reumatoide siano entusiasmanti, rimane elevato il numero dei pazienti che beneficerebbero di una adeguata sostituzione protesica della articolazione metacarpo-falangea.

È possibile definire le caratteristiche tecniche e cliniche per una protesi innovativa, con l'obiettivo di conseguire i seguenti tre risultati: 1) una soddisfacente escursione articolare; 2) una soddisfacente forza di presa; 3) una stabilità articolare intrinseca.

I criteri fondamentali individuati dalle ricerche di biomeccanica richiedono che una siffatta protesi abbini, in un giunto preassemblato, i movimenti di deviazione laterale e di rotazione assiale alla flesso-estensione, quale meccanismo di scarico delle sollecitazioni all'interfaccia osso-stelo protesico. Utile sarebbe, poi, una sezione circolare degli steli protesici. L'escursione articolare potrà (o dovrà) essere limitata purché si mantenga adeguata alle attività della vita ordinaria (che non richiedono quasi mai gradi estremi). Analogamente, i carichi sopportabili si prevedono modesti, pur tuttavia sempre adeguati alle attività della vita ordinaria [11].

Il fatto che, ancora oggi, nessuno dei modelli protesici disponibili risponda all'insieme di tutti questi criteri elencati, apre uno prospettiva di ricerca e di produzione che varrà la pena di seguire.

LA RIGENERAZIONE DEI NERVI PERIFERICI MEDIANTE GUIDE NEURALI ARTIFICIALI

I costi sociali ed i danni permanenti che conseguono alle lesioni dei nervi periferici sono ancora oggi significativi. La percentuale di successo nel trattamento delle lesioni dei nervi periferici è lontana dall'essere ottimale malgrado i progressi ottenuti dalla Microchirurgia [12-14]. Vi sono numerose variabili in gioco, quali: a) l'età, dal momento che la percentuali di insuccessi è maggiore negli anziani [15 16]; b) il tipo di lesione, dato che lesioni da taglio nette e senza perdita di sostanza hanno una prognosi migliore di quelle da strappamento [16]; c) la rapidità di trattamento, poiché le lesioni che

non sono trattate in urgenza hanno generalmente una prognosi peggiore. A tale riguardo è utile ricordare che le lesioni dei nervi periferici si associano spesso ad altre (ossee, tendinee, muscolari, vascolari) e che, per tale ragione, possono essere inizialmente sottovalutate, portando ad un ulteriore ritardo nella diagnosi e nella terapia.
Attualmente il trattamento di riferimento delle lesioni nervose è l'innesto autologo o autotrapianto [17]. Gli innesti nervosi posseggono cellule di Schwann su di una lamina basale; esse ricercano attivamente l'assone in rigenerazione e ciò garantisce un microambiente adiuvante per la ricrescita nervosa. Ciononostante sussistono molteplici limitazioni e complicanze connesse all'utilizzo degli innesti autologhi, come il prelievo da un sito donatore che può, esso stesso, essere gravato da una significativa co-morbidità [18-21]. Inoltre, le due suture (una prossimale ed una distale) che fissano l'innesto possono essere sede di una sfavorevole proliferazione fibroblastica che ostacola la progressione dei sottili assoni rigeneranti [22] (eventualità davvero sfavorevole per quegli assoni che erano già riusciti a passare la barriera della prima sutura prossimale, per poi bloccarsi sulla seconda). Non è neanche da sottovalutare la possibilità che in futuro cresca la difficoltà di ottenere il consenso del paziente all'innesto, magari per il disagio di accettare il sacrificio di un proprio nervo sano in un altro distretto corporeo, gravata dalla co-morbidità per il sito donatore e dalla limitata garanzia di successo dell'innesto stesso. Deve, poi, essere sottolineato che il nervo donatore è spesso un piccolo nervo sensitivo: ciò limita fin dall'inizio il pieno recupero nei casi che, frequentemente, riguardano nervi motori o misti di maggiori dimensioni.
È doveroso ricordare che vi sono anche altre alternative all'innesto nervoso autologo: in particolare a) la tubulizzazione mediante una vena prelevata dallo stesso paziente [23], oppure b) l'innesto omologo da cadavere. A nostro parere, la tubulizzazione con vena riduce in misura significativa le problematiche relative alla co-morbidità da sito donatore. L'innesto omologo, invece, può comportare problematiche ancora più grandi, come la necessità di una terapia immunosoppressiva permanente [16]. Solo recentemente, innesti da cadavere sono stati commercializzati e presentati come non-immunogeni per il ricevente; si tratta di nervi espiantati e trattati al tal punto che, di fatto, sono ridotti ad assemblaggi di cilindri di laminina [24]; per via di questa loro struttura possono essere assimilati più a guide neurali artificiali che ad un nervo integro.

LE GUIDE NEURALI ARTIFICIALI

Da circa 20 anni le guide neurali (o neuroguide o neurotubuli) sono state sperimentate nella pratica clinica e proposte come alternativa all'innesto. Si tratta di condotti cilindrici biocompatibili all'interno dei quali il moncone nervoso in rigenerazione può trovare protezione ed orientamento [25] (Figg. 7 e 8).
I primi modelli erano in Silicone non riassorbibile [26], in grado di assistere la rigenerazione nervosa ma anche di provocare la stenosi del rigenerato, tanto da richiederne in molti casi la rimozione [27 28]. In distretti quali, ad esempio, il plesso brachiale, l'indicazione alla rimozione della guida per evitarne l'azione stenosante appariva non giustificabile (per via dei rischi associati) e vennero, quindi, proposte guide degradabili in-vivo. La revisione dei risultati clinici presenti in letteratura ha mostrato come nelle lesioni dei nervi periferici, con perdita di sostanza non superiori ai 20-30 mm, le guide siano comparabili con gli innesti; esse apportano però il significativo vantaggio di evitare il sacrificio di un altro nervo dal sito donatore e la morbidità ad esso associata [29 30]. Oltre alla lunghezza, anche il diametro del lume del condotto cilindrico è inversamente correlato al successo nella rigenerazione [31]. Ciò sembra doversi all'evenienza di una insufficiente vascolarizzazione delle aree centrali per le guide di calibro maggiore.

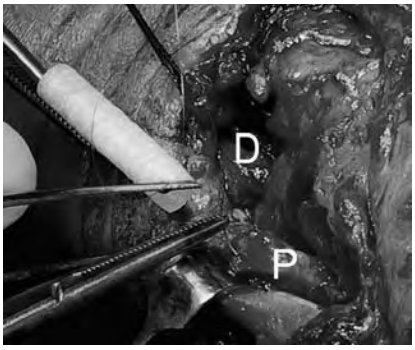

Fig. 7. La sutura epineuriale assicura una guida neurale in collagene ai monconi prossimale (P) e distale (D) un una lesione da sega circolare del un nervo ulnare al polso. (riprodotta per gentile concessione dell'editore Springer da: Merolli, Joyce, *Biomaterials in Hand Surgery*, 2009, pag. 129).

Fig. 8. La guida neurale artificiale impiantata (riprodotta per gentile concessione dell'editore Springer da: Merolli, Joyce, *Biomaterials in Hand Surgery*, 2009, pag. 129).

Ad oggi esistono varie guide degradabili che sono impiegate nella pratica clinica [32]. Esse sono costituite da acido poli-glicolico ("Neurotube", Synovis, USA); acido poli-lattico ("Neurolac", Ascension, USA; Polyganics, NL), collagene bovino trattato ("Neuragen", Integra, USA; "Neuroflex" e "Neuromatrix", Stryker, Collagen Matrix, USA). Anche un idrogele non degradabile in vivo (denominato "salubria") è stato sperimentato e commercializzato ("SaluBridge", SaluMedica, USA).
Ci sono alcune limitazioni nell'applicazione clinica delle guide neurali attualmente disponibili in commercio. Innanzitutto, la stessa struttura tubulare della guida ne rende difficile l'impianto, perché non è sempre possibile avere un preciso accoppiamento tra i diametri della guida e quelli del nervo. Inoltre, anche impiantando una guida più larga fin dall'inizio per favorire il minor danno possibile al moncone interessato, non è detto che si eviti che il nervo in guarigione aumenti il suo diametro fino a che la guida possa, comunque, stenotizzare il rigenerato; ciò è vero anche impiegando materiali riassorbibili [33]. In secondo luogo, le guide attualmente in commercio richiedono dei punti di sutura per essere tenute in sede; anche limitandosi ad un solo punto prossimale ed uno distale, essi rappresentano di per sé una sede di possibili sfavorevoli reazioni fibroblastiche. Terzo, all'aumentare della lunghezza e/o del diametro della guida impiegata, si riduce la percentuale di successo nella rigenerazione nervosa; ciò potrebbe essere in parte dovuto alla ipovascolarizzazione delle aree centrali.

Forse è la complessiva azione di tutti questi fattori che rappresenta la maggiore limitazione, da un punto di vista clinico, delle guide neurali tubulari: la conclusione clinica è che nessuna delle opzioni disponibili ad oggi sul mercato si è dimostrata in grado di ottenere la rigenerazione in perdite di sostanza superiori ai 30 mm.
Da un punto di vista chirurgico non è molto agevole accomodare il moncone nervoso in una guida senza manipolarlo, talvolta in modo complicato. Inoltre, i punti di sutura rimangono il metodo raccomandato per mantenere la guida in posizione corretta. Se da un punto di vista biologico una eccessiva manipolazione di un nervo già sofferente andrebbe evitata, il punto di sutura è una causa riconosciuta di risposta infiammatoria locale. Da qui i tentativi di impiegare collanti, quali la colla di fibrina o le colle acriliche, senza l'associazione dei punti di sutura (od in associazione con un numero ridotto). Le colle di qualsivoglia tipo, tuttavia, non sono semplici da applicare in un ambiente chirurgico reale, nel quale la presenza di sangue o altri fluidi è variabile e poco controllabile.

LE RICERCHE IN CORSO

Sono stati pubblicati molti studi sulle guide e la ricerca continua; guide sperimentali sono state proposte e testate in vitro ed in vivo (vedi la referenza 3 per una estesa bibliografia).
Larga parte della letteratura suggerisce che le guide debbano possedere una struttura biocompatibile e bioriassorbibile tale da supportare gli assoni in ricrescita e le cellule associate; tale struttura dovrebbe replicare il microambiente del nervo periferico. Alla guida artificiale è richiesto di orientare la rigenerazione assonale lungo uno struttura longitudinale in presenza di fattori di crescita neurotrofici e neurotropici, che possano sia essere aggiunti localmente che concentrati in aree nel contesto del condotto; le nanotecnologie sono state chiamate in causa con tecniche di fotolitografia e nano-stampa per creare aree organo-funzionali [34]. Comunque, la maggior parte delle guide commercialmente disponibili sono, di fatto, vuote e non strutturate.
La presenza di cellule di Schwann vitali sembra essere una condizione essenziale per la rigenerazione nervosa e, se da un lato la guida deve minimizzare l'infiltrazione fibroblastica dall'esterno, allo stesso tempo deve possedere un certo grado di porosità al fine di permettere la migrazione e la colonizzazione delle cellule all'interno. La guida deve, inoltre, avere tenuta meccanica e flessibilità per supportare le fibre nervose rigeneranti.
Per quanto concerne i biomateriali, si possono individuare 3 distretti strutturali della neuro guida: 1) la struttura esterna (il cilindro all'interno del quale vanno allogiati i monconi nervosi); 2) la struttura interna (ciò di cui è ripieno il cilindro); 3) la zona di sutura (Fig. 9). Quest'ultimo distretto è solo di rado preso in considerazione dalle ricerche sperimentali ma è, invece, estremamente importante poiché è la sede dove vengono applicate le forze meccaniche alla guida e dove possono verificarsi insulti meccanici e biologici a carico del moncone nervoso.

Fig. 9. I tre distretti costituenti delle guide neurali artificiali (vedi testo) (riprodotta per gentile concessione dell'editore Springer da: Merolli, Joyce, *Biomaterials in Hand Surgery*, 2009, pag. 130)

Una revisione della letteratura mostra che sono state sperimentate diverse soluzioni, talvolta contrastanti, per ciascuno dei distretti strutturali.
La struttura esterna è stata sperimentata come: a) non-permeabile o b) selettivamente-permeabile (per esempio: alle molecole ma non alle cellule); c) degradabile o d) non degradabile.
La struttura interna ha visto proposte che vanno dal disegno: a) altamente strutturato (riempita a mezzo di fibre longitudinali degradabili, o in grado di rilasciare fattori di crescita in modo controllato) fino, all'opposto, alla b) totale assenza di struttura interna (al massimo, riempimento di soluzione salina).
La zona di sutura ha visto l'uso di svariate tecniche nella modalità e nel numero dei punti applicati e del posizionamento dei monconi; sono state anche proposti vari tipi di collanti.
Per il loro potenziale di promuovere la rigenerazione e la riparazione sono state studiate diversi tipi di cellule tra cui le Cellule di Schwann, le cellule della guaina gliale olfattiva, le cellule della neuro-corda fetale, e le cellule embrionali. Le cellule di Schwann, possibilmente raccolte dal ricevente, se messe in coltura e collocate in neuro-guide artificiali potrebbero essere un elemento chiave nel successo della rigenerazione.
È tuttavia importante sottolineare che far si che giungano fattori di crescita ai neuroni lesi non è sufficiente a garantirne la rigenerazione; i soli fattori di crescita possono favorire la crescita di nuovi neuriti ("sprouting") ma non è detto che la sostengano per lunghe distanze. Così, sembra necessaria una sorta di guida fisica sotto forma di una specifica topografia di superficie [35]. Se il solo assetto topografico sia sufficiente, oppure no, nel guidare la rigenerazione nervosa è ancora da valutarsi ma, verosimilmente, un'adeguata topografia associata all'impianto di macromolecole di controllo con una corretto tempistica, potrebbe essere la chiave per il successo.
Un altro punto di discussione è il ruolo della vascolarizzazione intraneurale nel definire l'effettiva rigenerazione del nervo. Ciò è legato anche all'eventualità di non dover utilizzare l'ischemia intraoperatoria (tourniquet) per gli interventi chirurgici sui nervi periferici. Sembra, infatti, che evitando l'utilizzo del tourniquet si riduca il danno ischemico sulle sottili fibre nervose. Un danno critico potrebbe correlarsi a: 1) temporanea ipossia; 2) insulti meccanici dovuti allo stravaso ematico successivo al rilascio del tourniquet; 3) emocoagulazione. Tuttavia è molto difficile eseguire un intervento chirurgico senza tourniquet nei traumi complessi degli arti.

LE POSSIBILITÀ FUTURE

L'obiettivo a breve termine della ricerca è aumentare la lunghezza del rigenerato nervoso ottenibile, per distanze maggiori dei 20 o 30 mm. Sono coinvolti numerosi parametri e molti studi sono condotti attualmente al fine di promuovere una crescita del moncone nervoso per maggiori distanze, con l'assistenza di fattori di crescita, strutture dedicate e cellule di supporto. Sia in laboratorio che nella pratica clinica, la condizione imprescindibile da soddisfare è la rigenerazione funzionalmente valida tra il moncone prossimale e il distale del nervo lesionato.

Le guide attualmente si impiegano quando sia presente il moncone distale e quando si abbiano piccole perdite di sostanza. Un ambizioso obiettivo ideale potrebbe essere quello di ottenere la rigenerazione in assenza del moncone distale (lesioni inveterate). Il processo di rigenerazione per perdite di sostanza maggiori e per lesioni inveterate (in cui, a volte, il moncone distale di fatto scompare funzionalmente) potrebbe richiedere un approccio differente, come per le guide cosiddette "a fondo cieco" (*dead-end*) [36]; si tratta di un concetto di una guida dove il moncone prossimale del nervo donatore è lasciato crescere liberamente, con la sola assistenza dello guida artificiale e della sua struttura ingegnerizzata.

La scoperta di un metodo efficace nel promuovere e controllare la rigenerazione nervosa in assenza del moncone distale appare essere la sfida più ardua ma, sfortunatamente, le richieste cliniche in tal senso non sono rare. Pazienti che spesso non hanno un moncone distale valido sono, ad esempio, coloro in cui il trattamento avviene a più di tre mesi dal trauma. La rigenerazione nervosa in assenza del moncone distale potrebbe essere utile, inoltre, nei casi in cui una significativa perdita di sostanza richiederebbe un altrettanto grande sacrificio di un nervo da sito donatore; con l'aggravante che anche per l'innesto omologo la percentuale di guarigione si riduce in proporzione alla maggiore distanza da coprire. Così, perdite di sostanza di 100 mm o più, trarrebbero beneficio dall'impiego di una guida ingnerizzata idonea, se esistesse.

Una ulteriore prospettiva per guide a fondo cieco in distanze così lunghe potrebbe, poi, ricercarsi nella metodica proposta dal Prof. Giorgio Brunelli di connettere direttamente il Sistema Nervoso Centrale al muscolo periferico in pazienti con lesioni del midollo spinale; la sua scoperta che una diretta connessione tra il Sistema Nervoso Centrale e la muscolatura periferica è efficace sia negli animali da laboratorio [37 38] che nell'essere umano [39], potrebbe stimolare la ricerca di una rigenerazione artificiale per lunghe distanze, venendo incontro alla necessità di impiantare segmenti estremamente lunghi di nervi autologhi.

Infine, riportiamo anche una nota sulla sperimentazione personale degli Autori volta a sviluppare una tecnica chirurgica semplice e rispettosa della biologia. Si tratta del concetto di guida neurale a "doppia valva", non degradabile, rigida, che non richiede l'uso di alcun punto di sutura sul moncone nervoso ma rende possibile l'impiego, invece, di colla cianoacrilica. Nel dispositivo, denominato "NeuroBox", la tradizionale guida nervosa cilindrica è rimpiazzata da una doppia valva pluricamerata all'interno della quale sono riconoscibili 3 compartimenti principali: 1) un alloggiamento per il moncone nervoso (uno prossimale ed uno distale); 2) un compartimento per la colla acrilica (uno prossimale ed uno distale); 3) una "camera di rigenerazione" assonale (Fig. 10). Il compartimento specifico per la colla acrilica promuove la polimerizzazione di un quantitativo minimo dopo che i monconi nervosi siano stati accomodati all'interno dei rispettivi alloggiamenti. Nella "camera di rigenerazione" il contingente di fibre dal moncone prossimale è distribuito su una vasta superficie piana e protetto dalla rigidità della struttura. Lo studio sperimentale, finora condotto sul nervo sciatico di ratto Wistar [40 41], ha mostrato una buona rigenerazione nervosa associata ad una adeguata vascolarizzazione intraneurale.

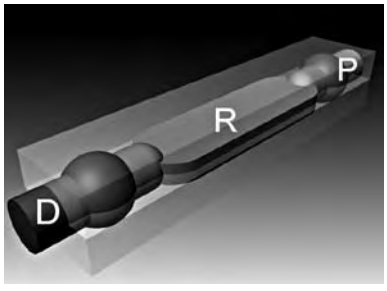

Fig. 10. I tre compartimenti della guida sperimentale "NeuroBox" (vedi testo) (riprodotta per gentile concessione dell'editore Springer da: Merolli, Joyce, *Biomaterials in Hand Surgery*, 2009, pag. 135).

BIBLIOGRAFIA

1. Merolli A. *Prostheses for the joints of the hand*. In: Merolli, Joyce eds. *Biomaterials in Hand Surgery*. Springer, Heidelberg, New York, 2009, pp. 47-68.
2. Thomopoulos S. *Research trends for flexor tendon repair*. In: Merolli, Joyce eds. *Biomaterials in Hand Surgery*. Springer, Heidelberg, New York, 2009, pp. 107-26.
3. Merolli A, Rocchi L. *Peripheral nerve regeneration by artificial nerve guides*. In: Merolli, Joyce eds. *Biomaterials in Hand Surgery*. Springer, Heidelberg, New York, 2009, pp, 126-143.
4. Brannon EW, Klein G. *Experiences with a finger-joint prosthesis*. J Bone Joint Surg Am 1959;41A:87-102.
5. Merolli A, Tranquilli Leali P, Fioretti S, et al. *Three-dimensional four variables plot for the study of metacarpo-phalangeal joint kinematics*. In Schuind ed. *Advances in the Biomechanics of the Hand and Wrist*. Plenum Publishing, New York, 1994, pp .377-382.
6. Swanson AB. *Silicone rubber implants for replacement of arthritic or destroyed joints in the hand*. Surg Clin North Am 1968;48:1113-1127.
7. Catalano F. *Prosthetic surgery of metacarpophalangeal joints in rheumatoid patients: an open problem*. In: Merolli, Joyce eds. *Biomaterials in Hand Surgery*. Springer, Heidelberg, New York, 2009, pp. 83-94.
8. Beevers DJ, Seedhom BB. *Metacarpophalangeal joint prostheses. A review of the clinical results of past and current designs*. J Hand Surg 1995;20B:125-136.
9. Beevers DJ, Seedhom BB. *Design of a non-constrained, non-cemented, modular, metacarpophalangeal prosthesis*. Proc Inst Mech Eng 1995;209:185-195.
10. Joyce TJ. *Causes of failure in flexible metacarpophalangeal prostheses*. In: Merolli, Joyce eds. *Biomaterials in Hand Surgery*. Springer, Heidelberg, New York, 2009, pp. 69-82.
11. Merolli A. *Requirements for a metacarpophalangeal joint prosthesis for rheumatoid patients and suggestions for design*. In: Merolli, Joyce eds. *Biomaterials in Hand Surgery*. Springer, Heidelberg, New York, 2009, pp. 95-106.
12. Wolford LM, Stevao ELL. *Consideration in nerve repair*. BUMC Proceed 2003;16:152-156.
13. Trumble TE, Archibald S, Allan CH. *Bioengineering for nerve repair in the future*. J Am Soc Surg Hand 2004;4:134-142.
14. Lundborg G, Rosen B. *Hand function after nerve repair*. Acta Physiol 2007;189:207-217.
15. Verdu E, Ceballos D, Vilches JJ, et al. *Influence of aging on peripheral nerve function and regeneration*. J Peripher Nerv Syst 2000;5:191-208.
16. Dahlin LB. *Nerve injuries*. Curr Orthop 2008;22:9-16.
17. Sinis N, Schaller HE, Schulte-Eversum C, et al. *Comparative neuro tissue engineering using different nerve guide implants*. Acta Neurochir Suppl 2007;100:61-64.
18. Staniforth P, Fisher TR. *The effects of sural nerve excision in autogenous nerve grafting*. Hand 1978;10:187-190.
19. Oritguela ME, Wood MB, Cahill DR. *Anatomy of the sural nerve complex*. J Hand Surg [Am] 1987;12:1119-1123.
20. Rappaport WD, Valente J, Hunter G. *Clinical utilization and complications of sural nerve biopsy*. Am J Surg 1993;166:252-256.
21. Taras JS, Nanavati V, Steelman P. *Nerve conduits*. J Hand Ther 2005;18:191-197.

[22] Bora FW jr. *Peripheral nerve repair in cats. The fascicular stitch*. J Bone Joint Surg Am 1967;49:659-666.

[23] Tos P, Battiston B, Nicolino S, et al. *Comparison of fresh and predegenerated muscle-vein-combined guides for the repair of rat median nerve*. Microsurgery 2007;27:48-55.

[24] Neubauer D, Graham JB, Muir D. *Chondroitinase treatment increases the effective length of acellular nerve grafts*. Exp Neurol 2007;207:163-170.

[25] Ijkema-Paassen J, Jansen K, Gramsbergen A, et al. *Transection of peripheral nerves, bridging strategies and effect evaluation*. Biomaterials 2004;25:1583-1592.

[26] Lundborg G, Dahlin LB, Danielsen N. *Ulnar nerve repair by the silicone chamber technique. Case report*. Scand J Plast Reconstr Surg Hand Surg 1991;25:79-82.

[27] Merle M, Dellon AL, Campbell JN, et al. *Complications from silicon-polymer intubulation of nerves*. Microsurgery 1989;10:130-133.

[28] Dellon AL. *Use of a silicone tube for the reconstruction of a nerve injury*. J Hand Surg [Br] 1994;19:271-272.

[29] Sinis N, Schaller HE, Schulte-Eversum C, et al. *Nerve regeneration across a 2-cm gap in the rat median nerve using a resorbable nerve conduit filled with Schwann cells*. J Neurosurg 2005;103:1067-1076.

[30] Schlosshauer B, Dreesmann L, Schaller HE, et al. *Synthetic nerve guide implants in humans: a comprehensive survey*. Neurosurgery 2006;59:740-747.

[31] Stang F, Fansa H, Wolf G, et al. *Structural parameters of collagen nerve grafts influence peripheral nerve regeneration*. Biomaterials 2005;26:3083-3091.

[32] Meek MF, Coert JH. *US Food and Drug Administration/Conformit Europe-approved absorbable nerve conduits for clinical repair of peripheral and cranial nerves*. Ann Plast Surg 2008;60:110-116.

[33] Merolli A, Rocchi L, Catalano F. *Ulnar nerve regeneration in a 70-years-old patient assessed upon revision of a degradable nerve-guide after nine months*. J Reconstruc Microsurg 2009;25:279-281.

[34] Corey JM, Feldman EL. *Substrate patterning: an emerging technology for the study of neuronal behavior*. Exp Neurol 2003;184(Suppl.1):S89-96.

[35] Luckenbill-Edds L. *Laminin and the mechanism of neuronal outgrowth*. Brain Res Brain Res Rev 1997;23:1-27.

[36] Lewin-Kowalik J, Marcol W, Kotulska-Wolwender K, et al. *Dead-ended autologous connective tissue chambers in peripheral nerve repair – early observations*. Acta Physiol Hung 2003;90:157-166.

[37] Brunelli G, Milanesi S. *Experimental repair of spinal cord lesions by grafting from CNS to PNS*. J Reconstr Microsurg 1988;4:245-50.

[38] Brunelli GA, Brunelli GR. *Experimental surgery in spinal cord lesions by connecting upper motoneurons directly to peripheral targets*. J Peripher Nerv Syst 1996;1:111-8.

[39] Brunelli G, Wild K. *Unsuspected plasticity of single neurons after connection of the corticospinal tract with peripheral nerves in spinal cord lesions*. J Reconstr Microsurg 2008;24:301-4.

[40] Merolli A, Rocchi L, Catalano F, et al. *In-vivo regeneration of rat sciatic nerve in a double-halved stitch-less guide: a pilot-study*. Microsurgery 2009;29:310-318.

[41] Merolli A, Marceddu S, Rocchi L, et al. *In vivo study of ethyl-2-cyanoacrylate applied in direct contact with nerves regenerating in a novel nerve-guide*. J Mater Sci Mater Med 2010 [Mar 19 Epub ahead of print].

Attuali materiali e tecniche di osteosintesi per la mano

M. Rampoldi

RIASSUNTO

L'obiettivo del trattamento delle fratture della mano è il rapido e completo ripristino della funzione. Le moderne tecnologie hanno migliorato i materiali, il disegno e la strumentazione dei sistemi di osteosintesi aumentando la stabilità degli impianti e riducendone l'ingombro e l'invasività.
Il titanio e le sue leghe sono i materiali attualmente più utilizzati, dimostrando una maggiore biocompatibilità e migliori prestazioni meccaniche rispetto all'acciaio. I sistemi bioriassorbibili, nonostante i vantaggi teorici, non evidenziano ancora una uguale efficacia rispetto ai sistemi convenzionali di titanio. La fissazione percutanea con fili di Kirschner è ancora una tecnica molto utile nella maggior parte delle fratture in cui un' adeguata riduzione può essere ottenuta a cielo chiuso. Fratture instabili o irriducibili, viceversa, necessitano di una riduzione chirurgica e di una fissazione interna con viti o placche. Le viti bicorticali sono indicate nelle fratture articolari e nelle diafisarie oblique o spiroidi; viti cannulate miniaturizzate possono essere utilizzate per via percutanea. Le placche hanno attualmente un basso profilo, sono facili da modellare e disponibili in varie forme per i diversi tipi di frattura. L'introduzione della stabilità angolare ha permesso di estendere le indicazioni ad alcuni tipi di fratture instabili e comminute. I mini fissatori esterni sono attualmente leggeri e di minimo ingombro coniugando un elevato comfort per il paziente ad un'elevata resistenza e versatilità. Il chirurgo dovrebbe acquisire una familiarità con tutte le moderne tecniche di fissazione così da impiegare ciascuna metodica in relazione al tipo di frattura, al tipo di paziente e al contesto in cui in cui si trova ad operare.

Parole chiave: fratture della mano, materiali, tecniche di osteosintesi

SUMMARY

Although most hand fractures heal well with conservative treatment, certain fractures require operative fixation. Regardless of the treatment selected, the goal is quick and full restoration of hand function. Systems of fixation have to join stability with minimal invasivity. Technology has improved materials, implant design and instrumentation. Titanium and its alloys demonstrated superior biocompatibility and mechanical performance respect to stainless steel. Bioresorbable systems, despite theoretical advantages, have not yet sufficient evidence of effectiveness compared with conventional titanium systems. Percutaneous K-wire fixation is still a useful technique in most fractures type when an adequate closed reduction can be achieved. Unstable or irreducible fractures need open reduction and internal fixation with screws or plates. Self-tapping screws are indicated in articular and oblique or spiroid diaphyseal fractures; miniature cannulated screws in selected cases can be inserted in a percutaneous fashion. Plates are actually low profile, easy to contour and available in many shapes for different types of fractures. Introduction of locking plate technology has improved fixation of certain unstable and comminuted fractures. Single- or double-row plates can effectively stabilize difficult fractures; elsewhere are often highly demanding techniques that require surgeon skill and meticulous respect of soft tissues. Mini external fixator are actually low profile, high resistance and light-weight frames ensuring versatility and patient comfort. Current technologies have improved the systems of fixation in hand fractures reducing invasivity and enhancing stability of the implants; the surgeon need to be familiar with all techniques in order to tailor a specific treatment for different injuries and patients.

Key words: hand fractures, materials, techniques of fixation

U.O.C. Chirurgia della mano, microchirurgia e reimpianto arti, C.T.O. di Roma.

Indirizzo per la corrispondenza:
M. Rampoldi, Via D. Silvagni 4, 00152 Roma. E-mail: m.rampoldi@tin.it

INTRODUZIONE

Le fratture della mano sono le fratture più comuni dell'arto superiore; circa l'80% interessano i metacarpi e le falangi [1]. La maggior parte delle fratture sono funzionalmente stabili e possono guarire correttamente con un trattamento incruento [2]. Il trattamento chirurgico viene riservato alle fratture scomposte instabili o non riducibili, alle fratture articolari, alle fratture esposte o associate a lesioni delle parti molli, alle fratture con perdita di sostanza ossea.
Indipendentemente dalla metodica lo scopo del trattamento è il rapido recupero della completa funzionalità manuale. I sistemi di sintesi devono perciò coniugare una fissazione stabile con la minima invasività possibile al fine di evitare interferenze con i tessuti molli.
L'innovazione tecnologica ha tentato di seguire le indicazioni emerse dalla pratica clinica attraverso l'utilizzo di nuovi materiali, di nuovi disegni e conformazioni dei sistemi di fissazione e, in particolare, attraverso la riduzione dell'ingombro del mezzo di sintesi.

MATERIALI

Sebbene l'acciaio sia attualmente ancora uno dei biomateriali più comunemente impiegati per la fissazione ossea il suo utilizzo nella mano si è notevolmente ridotto a favore del titanio e delle sue leghe. Grazie al fenomeno della passivazione, con il quale le sue superfici vengono rapidamente ricoperte da una sottilissima pellicola di ossido che isola il metallo dall'ambiente esterno, il titanio è molto ben tollerato sia dal tessuto osseo che dai tessuti molli dell'organismo, presenta un'elevata resistenza alla corrosione, un livello di tossicità estremamente basso e non produce allergie.
Accanto alla maggiore biocompatibilità, rispetto all'acciaio presen-

ta migliori proprietà meccaniche associando una maggiore resistenza ai carichi ad un modulo di elasticità vicino a quello dell'osso; è inoltre un materiale estremamente leggero (peso specifico 4,5 gr/cm³). Queste proprietà risultano indispensabili in un'evoluzione verso dei mezzi di sintesi sempre più piccoli.
Attualmente vengono utilizzate delle leghe in titanio (Ti-6Al-4V, Ti-6Al-7Nb, CP-Ti) la cui superficie subisce un trattamento specifico che ne aumenta la densità, l'uniformità e la levigatezza. Il trattamento di superficie condiziona anche l'interazione del biomateriale impiantato con il tessuto osseo determinando, attraverso la mediazione di proteine, l'adesione degli osteoblasti con conseguente effetto osteoinduttivo [3]. L'entità di tale effetto è stato dimostrato dipendere dalle caratteristiche di superficie del biomateriale, in particolare dalla ruvidezza media della superficie [4]. Trattamenti specifici con raggi UV [5] o nano-tecnologie [6] sembrano in grado di aumentare ulteriormente l'adesione degli osteoblasti in modelli sperimentali.
Una tenace adesione all'osso del biomateriale è ricercata particolarmente nella chirurgia protesica e in implantologia dentale; nel trattamento delle fratture questo aspetto può contribuire alle maggiori difficoltà incontrate nella rimozione dei mezzi di sintesi in titanio rispetto a quelli in acciaio [7]. Gli stessi autori (Istituto Ricerche AO) suggeriscono di rendere quanto più liscia possibile la superficie delle placche e delle viti allo scopo di ridurre le difficoltà nella rimozione.
L'impiego di materiali bioriassorbibili, copolimeri di polilattidi e poliglicolidi, ormai in uso già da alcuni anni, non ha ancora trovato una rilevante diffusione. I teorici vantaggi di questi materiali sono legati al graduale trasferimento dei carichi meccanici dall'impianto all'osso in via di guarigione, alla radiotrasparenza e alla possibilità di evitare un'operazione secondaria per la rimozione del mezzo di sintesi. Il problema principale, viceversa, risiede nella reazione tessutale all'impianto, con possibile comparsa di aree di riassorbimento osseo o di tumefazione delle parti molli, e nelle proprietà meccaniche del copolimero, ritenute meno valide rispetto ai metalli, che possono condurre a rifratture o a perdita di riduzione [8].
I moderni copolimeri sembrano ridurre tali svantaggi. Studi sperimentali che hanno confrontato in fratture metacarpali le placche riassorbibili rispetto alle placche in titanio 2,3 mm non riportano differenze significative nella stabilità biomeccanica degli impianti [9]. Simili conclusioni sono riportate da una metanalisi più generale di confronto fra i due impianti in vari segmenti scheletrici [10].
Dumont et al. [11] riportano i risultati ottenuti in 14 fratture metacarpali instabili trattate con placche riassorbibili. La consolidazione è stata ottenuta in tutti i casi con assenza di aree cistiche o di osteolisi dell'osso ma 2 pazienti evidenziavano una perdita di riduzione e 3 una tumefazione prolungatasi oltre le 6 settimane.

TECNICHE DI OSTEOSINTESI

La sintesi con fili di Kirschner è stata per molto tempo l'unica ed ancora oggi è una delle tecniche più utilizzate nelle fratture della mano. La popolarità di questo sistema è legata alla sua semplicità di utilizzo, alla facile reperibilità, alla minima invasività e alla sua versatilità; praticamente tutte le fratture della mano indipendentemente dalla loro sede e conformazione possono essere trattate con questa tecnica utilizzando uno o più pins secondo varie configurazioni. La sintesi ossea può essere eseguita stabilizzando la frattura con 2 pins incrociati, con pins inseriti perpendicolarmente o obliquamente alla rima o all'interno del canale midollare.
A dispetto di ciò i fili di K non possono essere considerati la panacea. La scarsa rigidità, con possibilità di mobilizzazione o di perdita di riduzione, la possibilità di sviluppare irritazione o infezione dei tramiti sono le complicanze più comuni [2]. Un significativo disaccordo esiste ancora se le estremità dei fili di K debbano essere lasciati al di fuori della pelle o, viceversa, chiusi al di sotto della cute. Stahl e Schwartz [12] in una serie di 590 casi non evidenziano alcuna differenza nell'incidenza di infezione fra le due tecniche.
L'utilizzo dei fili di K come mezzo di sintesi endomidollare trova indicazione principalmente nelle fratture diafisarie trasverse e in quelle del collo dei metacarpi. L'impiego di un singolo pin flessibile, di calibro adeguato al canale midollare o di più pins di piccolo calibro [13], inseriti a cielo chiuso per via prossimo-distale anterograda, così da evitare lesioni o interferenze con l'articolazione metacarpo-falangea e con l'apparato estensore, permettono di ottenere una sintesi stabile e di consentire una mobilizzazione pressoché immediata. Una volta precurvato, sotto controllo di scopia, il filo di K viene, introdotto a cielo chiuso dalla superficie dorsolaterale della base del metacarpo corrispondente, fatto proseguire distalmente oltre la frattura e fissato alla testa del metacarpo. La minima invasività della tecnica rende questa metodica particolarmente indicata in pazienti con fratture metacarpali multiple [14] (Fig. 1). L'utilizzo di un blocco prossimale del pin aumenta la stabilità rotazionale e consente di estendere l'indicazione a fratture spiroidi o comminute [15].
Nelle fratture trasversali l'alternativa alla sintesi endomidollare è rappresentata dalla sintesi interna con placche. Studi comparativi fra le due metodiche non dimostrano differenze significative nei risultati ottenuti anche se l'incidenza di perdite di riduzione e la necessità di rimuovere il mezzo di sintesi erano maggiori nel gruppo trattato con sintesi endomidollare [16]. L'indicazione alla sintesi con placche nelle fratture della mano è in genere limitata a fratture diafisarie pluriframmentarie o trasversal instabili dei metacarpi – specialmente se interessati il 2° e 5° – e delle falangi, eventualmente associate a lesioni delle parti molli, o a perdita di sostanza ossea.
Recenti progressi tecnologici hanno modificato la forma, le dimensioni, la configurazione e la relazione fra placca e viti consentendo di estendere queste indicazioni anche a fratture periarticolari [17] e ridurre le complicanze della metodica (rigidità, mancata consolidazione, aderenze tendinee). La miniaturizzazione ha ridotto lo spessore delle placche consentendo spesso di suturare il periostio al di sopra della stessa così da ridurre le aderenze cicatriziali. La tendenza attuale è di impiegare placche più spesse per i metacarpi (1,3-1,7 mm) e placche più sottili per le falangi (0,8-1,2 mm); alcuni studi, peraltro, riportano risultati soddisfacenti anche con l'utilizzo di placche ultrasottili (0,6 mm) nelle fratture metacarpali [18]. Rispetto alla forma e alla configurazione, le placche a doppia filiera, in cui le viti tendono a convergere, sembrano determinare una maggiore resistenza al carico rispetto alle placche standard monofiliera [19 20]. Le placche vengono adattate al profilo osseo grazie alla modularità del sistema e alla possibilità, con apposito strumentario, di piegare gli occhielli delle viti anche quando la placca è già stata fissata all'osso; l'elasticità del titanio facilita l'adattamento riducendo i rischi di rottura.
Risultati incoraggianti, peraltro su di una serie limitata di pazienti, sono riportati con l'utilizzo di placche bioriassorbibili [11]. Studi clinici com-

parativi di confronto fra placche bioriassorbibili e in titanio in chirurgia maxillo-faciale dimostrano che, allo stato attuale, non vi sono evidenze scientifiche a supporto delle placche riassorbibili [21]; a parità di efficacia queste ultime dimostrano un'incidenza di complicazioni maggiori [22].

La stabilità angolare ha trovato recente impiego anche nella sintesi delle fratture della mano (Fig. 2). Analogamente ad altri distretti, i vantaggi della stabilità angolare riguardano principalmente quelle fratture pluriframmentarie o metadiafisarie dove la compressione interframmentaria sia difficile da realizzare – in questi casi la placca agisce come "fissatore interno" – o nelle fratture su ossa osteoporotiche. Le placche possono avere fori combinati per le viti corticali standard e per le viti a stabilità angolare (LCP Compact Hand, Synthes Ltd) o singoli fori che possono essere utilizzati indifferentemente per i due sistemi di viti (ALPS Hand, De Puy Int Ltd). Le viti possono essere fissate alla placca secondo un angolo fisso prestabilito che, in alcuni sistemi, può essere variato di un certo arco di angolazione (SmartLock technology, Stryker Ltd,). I teorici vantaggi delle placche a stabilità angolare nella mano non sono attualmente suffragati da evidenze scientifiche sicure. Gayendran et al. [20] in uno studio comparativo fra modelli di placche, non evidenzia significative differenze di resistenza torsionale fra le placche a doppia filiera che utilizzavano viti standard rispetto a quelle con viti a stabilità angolare; le prime, al contrario, evidenziavano una maggiore resistenza ai carichi in flessione.

Le fratture diafisarie spiroidi o oblique instabili dei metacarpi e delle falangi e le fratture articolari (Fig.3) vengono comunemente fissate dopo riduzione a cielo aperto con 2 o più viti. Vengono normalmente impiegate viti in titanio da 2,0-2,5 mm per i metacarpi e da 1,2-1,7 mm per le falangi. Le viti possono essere applicate secondo la tecnica AO di compressione interframmentaria, o più semplicemente utilizzando viti bicorticali con una singola fresatura. Diversi studi non evidenziano differenze nella resistenza meccanica [23] o nei risultati clinici [24] fra le due metodiche; la semplicità e la riduzione dei passaggi chirurgici, con conseguente riduzione dei tempi operatori e del rischio di comminuzione o propagazione della frattura, rappresentano un vantaggio della tecnica di sintesi interframmentaria con viti bicorticali rispetto alla tecnica AO con vite lag. La ricerca della minima invasività possibile ha portato allo sviluppo di viti cannulate miniaturizzate da utilizzare con tecnica per cutanea [25].

Nel trattamento delle fratture della mano la fissazione esterna viene riservata a fratture complesse altamente comminute diafisarie o articolari, associate o meno a perdita di sostanza ossea o a lesioni delle parti molli, in cui non sia possibile ottenere una ricostruzione anatomica. I vantaggi risiedono nel fissare la frattura con sufficiente stabilità e minima invasività e danno ai tessuti molli consentendo una mobilizzazione immediata delle articolazioni adiacenti la frattura. Sebbene i sistemi di fissazione esterna possono essere costruiti in maniera artigianale con materiali facilmente disponibili nelle sale operatorie [26], i prodotti commerciali garantiscono una stabilità ed una modularità maggiore. I sistemi utilizzano "fiches" filettate autoperforanti e autofilettanti e morsetti in acciaio connessi da barre in acciaio o, preferibilmente, in composti del carbonio che offrono il vantaggio della leggerezza, della resistenza e della radiotrasparenza; in alcuni sistemi le "fiches" possono essere sostituite da fili di K, filettati o non [27]. Nelle fratture articolari alcuni sistemi prevedono l'impiego di un fissatore articolato che, producendo una sufficiente diastasi articolare, mantiene e protegge la riduzione ottenuta con la ligamentotaxi o con altri mezzi di sintesi associati (viti, fili di K) consentendo una mobilizzazione immediata dell'articolazione.

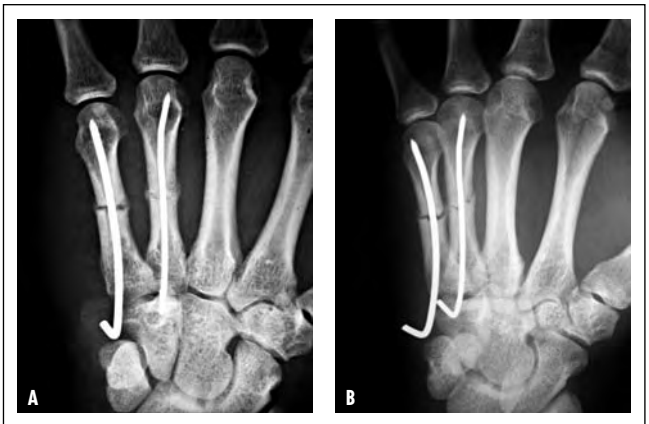

Fig. 1. Osteosintesi endomidollare a cielo chiuso per via prossimo-distale di fratture diafisarie trasversali del 4° e 5° metacarpo (A, B).

Fig. 2. Osteosintesi con placca a stabilità angolare di frattura pluriframmentaria del 5° metacarpo (A, B).

Fig. 3. Osteosintesi con viti di fratture articolari del 3° e 4° metacarpo (A, B).

Nella fissazione esterna l'esatta disposizione delle "fiches" è indispensabile per evitare interferenze con i tendini e i tessuti periarticolari [28]; un posizionamento errato, pur mantenendo la stabilità, può compromettere la mobilità articolare.

DISCUSSIONE

Gli esiti di un trattamento inadeguato delle fratture della mano possono essere estremamente invalidanti per la funzionalità del-

la mano. La rigidità e le malconsolidazioni rappresentano difatti un'evenienza relativamente comune laddove queste fratture vengano affrontate senza la dovuta considerazione e attenzione.

I progressi tecnologici hanno portato ad un notevole miglioramento in particolare dei sistemi di fissazione interna. L'impiego del titanio, la miniaturizzazione delle placche, le nuove conformazioni e l'introduzione della stabilità angolare hanno reso questi sistemi più versatili, più efficaci e ne hanno ridotto le complicanze. Attualmente sembra preferibile impiegare placche a doppia filiera che, attraverso la convergenza delle viti, aumentano la stabilità del sistema; la tecnica è tuttavia più complessa e risulta difficile in particolare nei metacarpi sottili. L'introduzione della stabilità angolare ha permesso di affrontare con maggiore possibilità di successo quelle fratture in cui l'estrema comminuzione o la cattiva qualità dell'osso erano stabilizzate con difficoltà dalle viti standard.

La sintesi con placche nelle fratture della mano è comunque una metodica difficile che richiede una discreta abilità tecnica, uno scrupoloso rispetto delle parti molli e della tecnica chirurgica; le complicanze sono possibili anche in mani esperte specialmente nelle fratture delle falangi prossimali [29]. In quest'ottica la sintesi interna deve essere, in particolare nelle falangi, limitata a quelle fratture in cui un'adeguata riduzione e una sintesi stabile non possa essere ottenuta con altre metodiche meno invasive. Laddove sia possibile una tecnica che eviti l'apertura del focolaio di frattura, a condizione che fornisca una sufficiente stabilità e consenta una simile e precoce mobilizzazione articolare, dovrebbe essere preferita. La sintesi endomidollare anterograda con uno o più fili di K rappresenta un giusto compromesso fra minima invasività e adeguata stabilità. Questa tecnica, nella nostra esperienza, rappresenta il gold standard nelle fratture angolate del collo del metacarpo e nelle fratture diafisarie trasversali riducibili (Fig. 1).

La sintesi interna con viti rimane la metodica di scelta nelle fratture instabili diafisarie oblique o spiroidi; un'adeguata stabilità può essere ottenuta con 2 o più viti corticali interframmentarie anche senza impiegare la tecnica di compressione con vite lag descritta dalla AO.

Il titanio e l'acciaio rimangono i materiali più comunemente utilizzati nella costruzione dei mezzi di fissazione mentre l'impiego di materiali bioriassorbibili non sembra, allo stato attuale, ancora garantire quei vantaggi teorici che dovrebbe offrire.

L'utilizzo dei diversi sistemi di sintesi varia in relazione a differenti fattori che comprendono le risorse tecnologiche ed economiche del contesto, la disponibilità del sistema e l'addestramento al suo impiego, l'esperienza del chirurgo.

Quest'ultimo dovrebbe acquisire una familiarità con tutte le moderne tecniche di fissazione così da impiegare ciascuna metodica in relazione al tipo di frattura, al tipo di paziente e al contesto in cui in cui si trova ad operare.

BIBLIOGRAFIA

1. Hove LM. *Fractures of the hand.* Scand J Plast Reconstr Surg 1993;27:317-319.
2. Pun WK, Chow SP, So YC, et al. *A prospective study on 284 digital fractures of the hand*. J Hand Surg [Am] 1989;14:474-481.
3. Anselme K. *Osteoblast adhesion on biomaterials.* Biomaterials 2000;21:667-81.
4. Bachle M, Kohal RJ. *A systematic review of the influence of different titanium surfaces on proliferation, differentiation and protein synthesis of osteoblast-like MG63 cells*. Clin Oral Implant Res 2004;15:683-692.
5. Ueno T, Yamada M, Suzuki T, et al. *Enhancement of bone-titanium integration profile with UV-photofunctionalized titanium in a gap healing model*. Biomaterials 2010;31:1546-57.
6. Beutner R, Michael J, Schwenzer B, et al. *Biological nano-functionalization of titanium-based biomaterial surfaces: a flexible toolbox*. R Soc Interface 2010;7(Suppl.):S93-S105.
7. Hayes JS, Seidenglanz U, Pearce AL, et al. *Surface polishing positively influence ease of plate and screw removal*. Eur Cell Mater 2010;19;117-126.
8. Kumta SM, Spinner R, Leung PC. *Absorbable intramedullary implants for hand fractures. Animal experiments and clinical trial*. J Bone Joint Surg Br 1992;74:563-6.
9. Waris E, Ashammakhi N, Happonen H, et al. *Bioabsorbable miniplating versus metallic fixation for metacarpal fractures*. Clin Orthop Relat Res 2003;410:310-19.
10. Jainandunsing JS, van der Elst M, van der Werken. *Withdrawn: Bioresorbable fixation devices for musculoskeletal injuries in adults*. Cochrane Database Syst Rev 2009;21:CD004324.
11. Dumont C, Fuchs M, Burchhardt H, et al. *Clinical results of absorbable plates for displaced metacarpal fractures*. J Hand Surg Am 2007;32:491-6.
12. Stahl S, Schwartz O. *Complications of K-wire fixation of fractures and dislocations in the hand and wrist*. Arch Phys Med Rehabil 2001;121:527-530.
13. Sandner A, Menke. *Results of antegrade intramedullar Kirschner-Wire pinning of subcapital fracture of the fifth metacarpal bone using Foucher's technique*. H Handchir Mikrochir Plast Chir 2008;40:336-41.
14. Balfour GW. *Minimally invasive intramedullary rod fixation of multiple metacarpal shaft fractures*. Tech Hand Up Extrem Surg 2008;12:43-5.
15. Orbay J, Tohuami A. *The treatment of unstable metacarpal and phalangeal fractures with flexible nonlocking a nd locking intramedullary nails*. Hand Clin 2006;22:279-86.
16. Ozer K, Gillani S, Williams A, et al. Comparison of intramedullary nailing versus plate-screw fixation of extra-articular metacarpal fractures. J Hand Surg Am 2008;33:1724-31.
17. Omokawa S, Fujitani R, Dohi Y, et al. *Prospective outcomes of comminuted periarticular metacarpal and phalangeal fractures treated using a titanium plate system*. J Hand Surg Am 2008;33:857-63.
18. Agarwal AK, Pickford MA. *Experience with a new ultra-low profile osteosynthesis for fractures of the metacarpal and phalanges*. Ann Plast Surg 2006;57:206-12.
19. Sohn RC, Jahng KH, Curtiss SB, et al. *Comparison of metacarpal plating methods*. Hand Surg Am 2008;33:316-21.
20. Gajendran VK, Szabo RM, Myo GK, et al. *Biomechanical comparison of double-row locking plates versus single- and double-row non-locking plates in a comminuted metacarpal fracture model.* Hand Surg Am 2009;34:1851-8.
21. Dorri M, Nassir M, Oliver R. *Resorbable versus titanium plates for facial fractures*. Cochrane Database Syst Rev 2009; 21: CD007158.
22. Ahn YS, Kim SG, Baik SM, et al. *Comparative study between resorbable and nonresorbable plates in orthognathic surgery*. Oral Maxillofac Surg 2010;68:287-92.
23. Liporace FA, Kinchelow T, Gupta S, et al. *Minifragment screw fixation of oblique metacarpal fractures: a biomechanical analysis of screw types and techniques*. Hand (N Y) 2008;3:311-5.
24. Roth JJ, Auerbach DM. *Fixation of hand fractures with bicortical screws*. J Hand Surg Am.2005;30:151-3.
25. Geissler WB. *Cannulated percutaneous fixation of intra-articular hand fractures*. Hand Clin.2006;22:297-305.
26. Artale AM. *Un nuovo minifissatore esterno per la traumatologia di falangi e metacarpi*. Riv Chir Mano1998;35:159-171.
27. Marcuzzi A, Limontini S, Caserta G, et al. *Il minifissatore esterno Manuflex nel trattamento delle fratture metacarpali*. Riv Chir Mano 2002;39:58-63.
28. Ugwonali OF, Jupiter JB. *Mini external fixation in the hand*. Tech Hand Up Extrem Surg 2006;10:187-96.
29. Kawamura K, Chung KC. *Fixation choice for closed simple unstable oblique phalangeal and metacarpal fractures*. Hand Clin 2006;22:287-95.

Interfaccia intraneurale di nuova generazione impiantata sui nervi mediano ed ulnare di un amputato per il controllo di una protesi robotica di mano

P.M. Rossini*, G. Di Pino

RIASSUNTO

Background: malgrado la riorganizzazione neurale dovuta ad una amputazione, le vie nervose mantengono parzialmente la loro funzione potendo esser utilizzate da interfacce per il controllo di protesi.
Obiettivi: questo studio valida un nuovo tipo di multielettrodo intra-nervo periferico per il controllo di una protesi ad elevata destrezza e per la trasmissione di feedback sensoriale e stima la riorganizzazione corticale dovuta al suo utilizzo.
Metodi: quattro multi-elettrodi intrafascicolari (tf-LIFE4) sono stati impiantati per 4 settimane nei nervi mediano ed ulnare di un amputato. Un classificatore ad intelligenza artificiale (AI) ha analizzato offline i segnali registrati durante lo svolgimento di tre prese.
Risultati: è stato realizzato un soddisfacente controllo real-time. Il classificatore ha innalzato la percentuale di prese correttamente eseguite sopra l'85%. Inoltre differenti pattern di stimolazione hanno evocato sensibilità stabile e riproducibile. La riorganizzazione corticale, valutata attraverso TMS ed EEG, si è accompagnata ad un miglioramento della sindrome da arto fantasma.
Conclusioni: i tf-LIFE4s hanno registrato segnali neurali per le 4 settimane d'impianto, mentre la capacità di stimolare si è persa dopo 10 giorni. Registrare da molti siti su diversi nervi ha permesso di aumentare la percentuale di corrette classificazioni. Il miglioramento nei sintomi d'arto fantasma assieme alla riorganizzazione corticale benigna sono ulteriori effetti terapeutici ottenuti.

Parole chiave: interfacce intraneurali, amputazione d'arto, dolore d'arto fantasma, plasticità neurale, stimolazione magnetica transcranica, protesi di mano

SUMMARY

Background: despite nervous reorganization following amputation, original pathways and CNS relays partially maintain their function and can be exploited for interfacing prostheses.
Objectives: aim of this study is to evaluate a novel peripheral intraneural multielectrode for multi-movement prosthesis control and for sensory feed-back, while assessing following cortical reorganization.
Methods: four intrafascicular multielectrodes (tf-LIFE4) were implanted in the median and ulnar nerves of an amputee for 4 weeks. Artificial intelligence classifiers were used off-line to analyse signals recorded during three distinct hand voluntary movements.
Results: real-time control of motor output was achieved for the three actions. When applied off-line artificial intelligence reached > 85% real-time correct classification of trials. Moreover, different types of current stimulation allowed reproducible and localized hand/fingers sensations. Cortical organization was observed via TMS and EEG in parallel with partial resolution of symptoms due to the phantom-limb syndrome.
Conclusions: tf-LIFE4s recorded output signals in human nerves for 4 weeks, though the efficacy of sensory stimulation decayed after 10 days. Recording from a number of fibres permitted a high percentage of distinct actions to be classified correctly. Reversal of plastic changes and alleviation of PLS represent potential therapeutic benefit.

Keywords: intraneural interface, limb amputation, phantom-limb syndrome, neural plasticity, transcranial magnetic stimulation, hand prosthesis

Neurology, University Campus Bio-Medico, Rome (Italy); * IRCCS S.Raffaele Pisana e Casa di Cura S. Raffaele, Cassino, Italy

INTRODUZIONE

Gli amputati, fin dai tempi più remoti, hanno tentato di arginare la perdita di un arto con l'utilizzo di protesi estetiche e funzionali. Malgrado le antiche origine delle protesi d'arto e lo sviluppo che le scienze biomediche hanno vissuto negli ultimi decenni, ciò che oggi il mercato può offrire ad un amputato è poco più che delle semplici pinze ad un unico grado di libertà, che presentano una capacità di sostituzione funzionale veramente molto limitata, incapaci di fornire feedback sensitivo. Lo sviluppo di sistemi protesici innovativi ha comportato l'utilizzo di dispositivi meccatronici, motori ad elevato rapporto potenza/peso e sensori integrati che raccolgono informazioni da utilizzar per feedback sensitivo, ma il collo di bottiglia di tali sistemi resta l'interfaccia tra utente e protesi [1 2].
L'amputazione di un arto comporta la completa sezione delle fibre nervose afferenti ed efferenti e conseguenti modificazioni del sistema nervoso centrale e periferico che controlla l'arto [3-5]. Malgrado ciò le vie ed i centri sensorimotori non perdono del tutto le loro funzioni [6-8], e possono fungere da target di interfacce per il controllo di protesi [9].
Lo sviluppo di nuove vie di interfacciamento per protesi di mano si è indirizzato recentemente verso interfacce elettromiografiche dopo trasposizione dei nervi che innervano la mano verso i muscoli pettorali [10 11] o verso l'utilizzo di interfacce neurali col nervo periferico [12 13]. Le interfacce su nervo periferico hanno dimostrato di esser in grado di registrare attività elettrica neurale e stimolare i nervi con un buon livello di selettività [14 17]. A questa ultima classe

di dispositivi appartengono i tfLIFE-4, elettrodi flessibili a strato sottile che si impiantano longitudinalmente tra i fascicoli del nervo periferico e che permettono registrazioni contemporanee da più siti attivi [18 19]. Le prove di biocompatibilità per impianti long-term di questi elettrodi, effettuate su modello animale, hanno mostrato risultati incoraggianti [20].
Un ulteriore effetto della riorganizzazione aberrante in corteccia sensorimotoria è rappresentato dalla sindrome del dolore da arto fantasma, sindrome disestesica algica presente in più della metà degli amputati [21 22].

OBIETTIVI

Questo studio si propone di validare l'efficacia, tramite l'impianto su uomo, di un nuovo tipo di interfaccia neurale col nervo periferico, utile per il controllo di una protesi di mano cibernetica ad elevata destrezza. L'interfaccia ha la duplice funzione di registrare i segnali neurali per il controllo del robot e di stimolare le vie nervose veicolando in tal modo informazioni afferenti di tipo sensoriale. Inoltre gli elettrodi permangono in situ per un mese, periodo di tempo massimo consentito al momento dalle restrizioni sui dispositivi impiantabili attivi, ma già di molto superiore a quelli delle esperienze simili preseti in letteratura. Obiettivo parallelo di questo studio è valutare la riorganizzazione corticale nell'amputato che per 4 settimane ha ri-beneficiato di un flusso bidirezionale di impulsi nervosi, funzionalmente significativi, da e verso l'arto mancante.

METODI

Quattro multielettrodi intrafascicolari tfLIFE-4, sono stati impiantati, due per nervo, nel mediano e nell'ulnare di un giovane che presentava una amputazione trans-radiale traumatica, esito di un incidente d'auto avvenuto nel 2007. Il soggetto, oltre alla amputazione, non presentava altre patologie degne di nota e l'esame neurologico, obiettivo e strumentale, e neuropsichiatrico (MMPI-2, WAIS) era normale. Il soggetto, non soddisfatto dall'utilizzo delle protesi già presenti in commercio, ha firmato, in accordo con i genitori, un consenso informato dettagliato. Lo studio è stato approvato dal Comitato Etico del Campus Biomedico di Roma e dal Ministero della Salute Italiano.

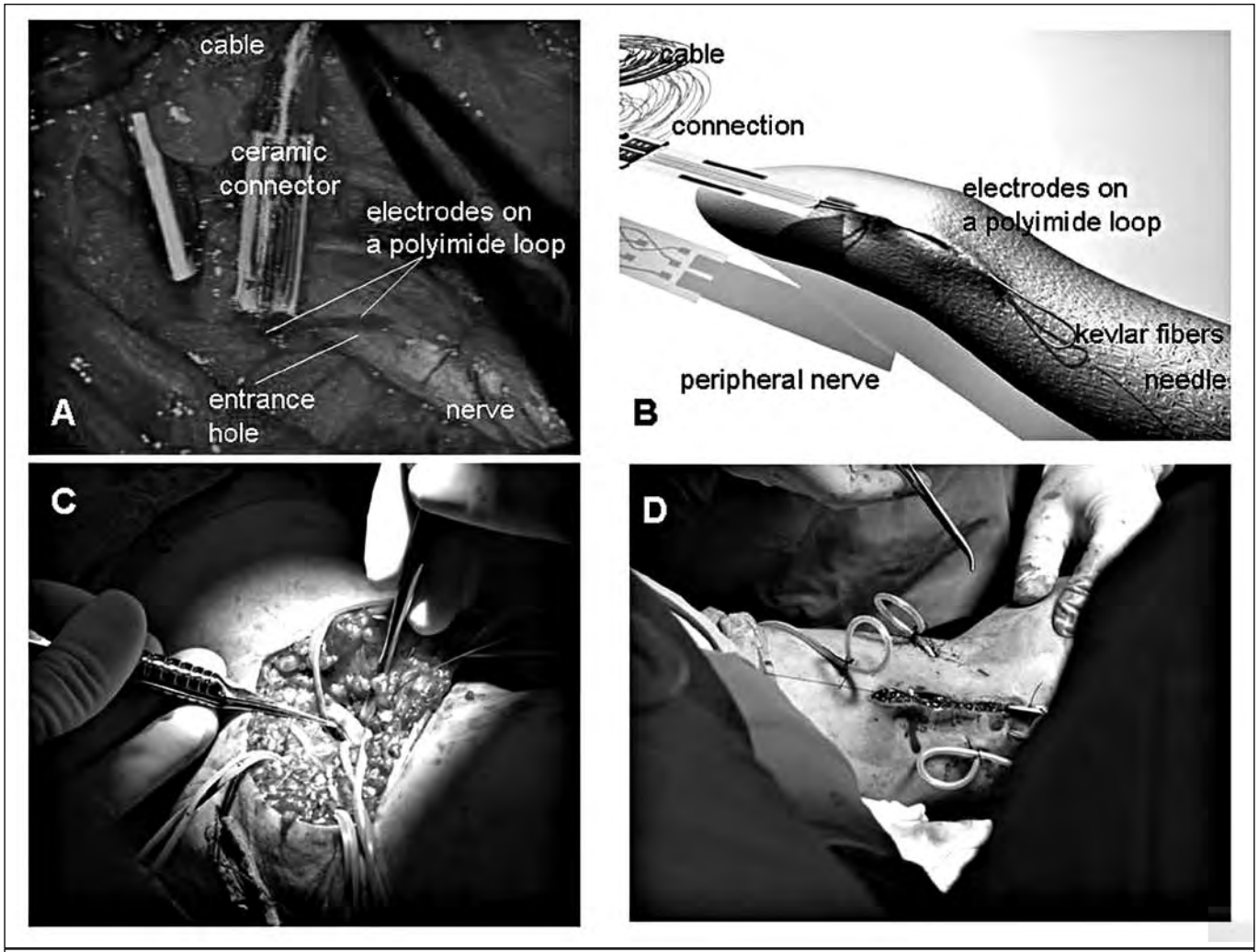

Fig. 1. Impianto chirurgico dei tfLIFE-4. A) visuale del campo operatorio tramite microscopio . B) illustrazione descrittiva del sistema di inserzione. C) Nervi mediano e ulnare esposti nel campo operatorio. D) transito dei tfLIFE-4 attraverso la cute [23].

In anestesia generale è stata incisa la cute per circa 10cm, sul margine mediale del muscolo bicipite brachiale, per esporre i nervi mediano ed ulnare. Dopo dissezione dell'epinevrio sono sati impiantati longitudinalmente, in visione attraverso un microscopio chirurgico (Opmi Vario/NC33, Zeiss), due tfLIFE-4 per ciascun nervo, a 3 cm di distanza l'uno dall'altro (Fig. 1A). Un ago di tungsteno ha guidato l'inserimento (Fig 1B), con un filo 8,0 di Nylon si è ancorato l'elettrodo all'epinevrio (Fig. 1C) e quattro buchi sulla cute hanno permesso l'uscita dei cavi collegati agli elettrodi (Fig. 1D). Gli elettrodi sono stati rimossi chirurgicamente dopo 4 settimane.

I tfLIFE-4 sono strutture micro fabbricate da un substrato di Poliimide spesso 10 μm e lungo 5 cm, con 8 metallizzazioni di Platino spesse 300 nm che fungono da siti attivi.

I segnali acquisiti sono stati tradotti in 3 prese-pinza, pugno, flessione del mignolo- di una protesi cibernetica con 5 dita indipendenti, 6 attuatori e 16 gradi di libertà [24] controllati, in prima istanza, in real time attraverso un sistema a soglia di ampiezza sul migliore dei canali. I segnali neurali (ENG) sono stati registrati tramite 4 amplificatori a 4 canali (Grass QP511 Quad AC; ENG amplified: 10.000, filtered: 100 Hz–10 kHz; EMG amplified: 5.000, filtered 30 Hz–3 kHz; 16 bit, 1 Ms/s analogue-to-digital converter). Tramite uno stimolatore a doppio canale (Grass S88X Dual Output Square Pulse Stimulator) sono stati usati stimoli di tipo catodico con treni lunghi 500ms d'impulsi con forma d'onda quadra bifasica. Ampiezza e durata del singolo impulso sono stati scelti in modo da non superare il 75% della densità di carica max consigliata per i tfLIFE-4 (100 microC/cm^2). La frequenza degli impulsi è stata variata nell'intervallo 5-500 Hz.

Il protocollo di registrazione dei segnali motori prevedeva un training del soggetto pre-impianto nel riprodurre le suddette prese di mano, mostrate su video prodotti ad hoc, una fase post-impianto di addestramento di un classificatore ad Intelligenza Artificiale in cui tale classificatore associava a ciascuna presa il pattern dei segnali neurali prodotti dal soggetto. Successivamente è stato realizzato un controllo motorio in real time attraverso un sistema a soglia di ampiezza sul migliore dei canali, infine è stato utilizzato il classificatore, oramai addestrato, per innalzare le performance del sistema (Fig. 2).

Le modificazioni corticali sono state monitorate tramite elettroencefalografia (EEG) e stimolazione magnetica transcranica (TMS) prima dell'impianto e poco prima della rimozione degli elettrodi.

La TMS è stata realizzata con un coil a 8 con diametro dell'anello interno di 70 mm, frequenza di stimolo 0,1-0,2 Hz e intensità del 10% superiore alla soglia motoria. I Potenziali Evocati Motori sono stati registrati dai muscoli prossimali di entrambe le braccia e distali dell'arto sano (25). Per registrar l'attività elettroencefalografica è stato utilizzato un cappellino elastico con 32 elettrodi e referenze binaurali. L'impedenza elettrodo/cute è stata mantenuta sotto i 5 kOhms. Le registrazioni sono state fatte utilizzando una costante di tempo di 0.1 s e i dati acquisiti a 1024 Hz (pre-sampling analogical filter 0,48-256 Hz, BrainAmp System).

La percezione dell'arto fantasma è stata valutata con questionari a risposta aperta, mentre il dolore ad essa associato, tramite scale

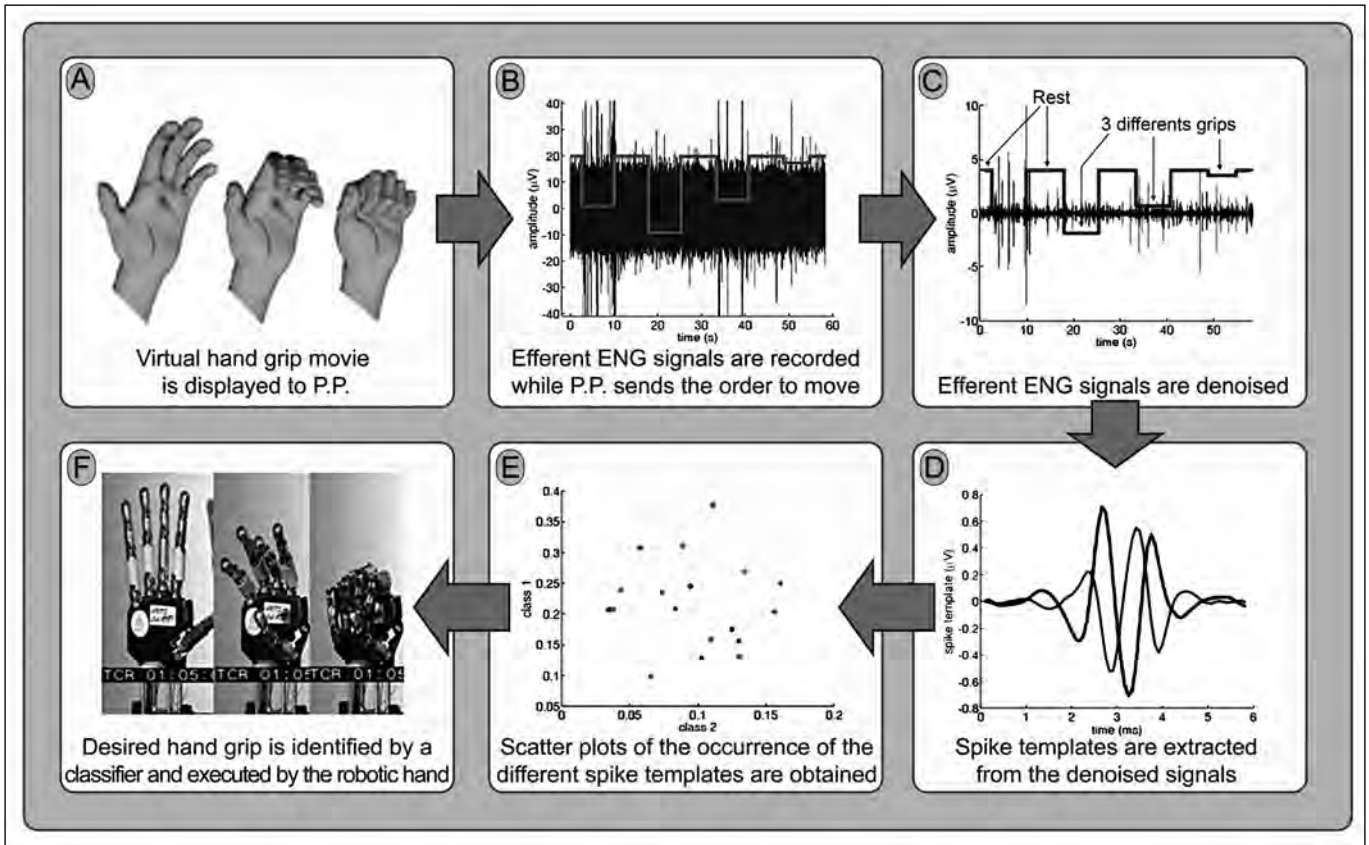

Fig. 2. Schema figurativo del controllo motorio realizzato con l'uso del classificatore AI. Durante la visione di filmati che mostrano le prese virtuali vengono registrati i segnali neurali motori nel tentativo di effettuare le prese. Il segnale viene filtrato e vengono estatte delle feature che il classificatore impara a associare ai determinati movimenti svolti [23].

cliniche prima dell'impianto, alla fine del periodo di training e a 3 mesi dalla rimozione degli elettrodi.

RISULTATI

Controllo Motorio

Tutti i 32 contatti presenti sui 4 elettrodi impiantati sono stati in grado di registrare durante tutto il periodo di impianto e, dopo un breve periodo di stabilizzazione post intervento di impianto, si è avuto un costante miglioramento del rapporto segnale/rumore. La valutazione del segnale proveniente da tutti i siti registranti, grazie anche all'uso del classificatore AI, ha migliorato le performance ottenute con il controllo real-time fino ad una percentuale di corrette classificazioni di prese superiore all'85%. Il classificatore, una volta addestrato, è pronto per future applicazioni di controllo real-time. Inoltre si è riscontrato un effetto di apprendimento testimoniato da un continuo miglioramento, giorno dopo giorno, della percentuale di corrette classificazioni.

Stimolazione

Stimolando dai diversi siti attivi sono state suscitate sensazione tattili discrete e riproducibili riferite nei corretti territori di pertinenza dei due nervi impiantati (Fig. 3A). L'intensità della sensazione evocata ha mostrato una dipendenza di tipo logaritmico dalla frequenza di stimolazione (Fig. 3B) in accordo con quanto già descritto in letteratura [26]. Gli elettrodi hanno mostrato un progressivo aumento dell'intensità necessaria per evocare un dato stimolo, finché dopo circa 10 giorni si è persa la capacità di evocare sensazioni. Questo importante decremento nelle capacità di stimolare è addebitabile alla fibrosi che la reazione da corpo estraneo ha sviluppato intorno agli elettrodi assieme alla bassa densità di carica sopportabile dalle metallizzazioni degli elettrodi, ben al di sotto rispetto ai valori utilizzati in letteratura [12].

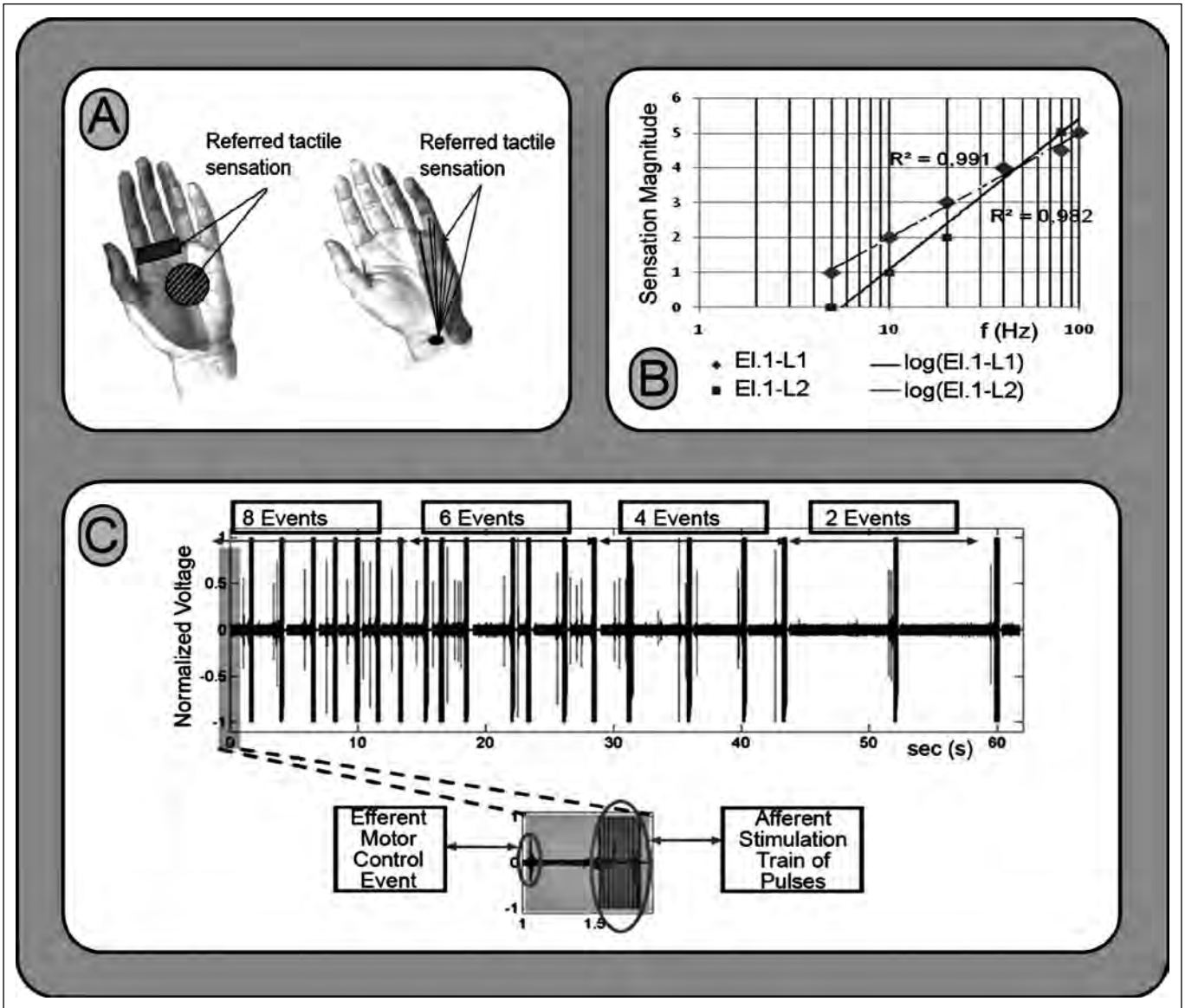

Fig. 3. Stimolazione afferente. A) I territori in cui viene percepita la stimolazione tattile sono consoni con le aree di innervazione dei nervi stimolati. B) L'intensità della percezione varia logaritmicamente con la frequenza della stimolazione. Modificato da [23].

EEG

Nella sessione preimpianto (PRE) è stato osservato solo un trascurabile decremento della potenza in banda alfa e beta durante gli eventi di trigger motorio. Nella seconda sessione, 3 settimane dopo l'impianto (POST) è stato osservato invece un forte pattern di decremento della potenza nelle bande alfa2 e beta (Event Related Desynchronization) in corrispondenza dell'area sensorimotoria controlaterale all'arto perso negli istanti che precedevano un movimento volontario (Fig. 4). Questo secondo tipo di pattern di desincronizzazione testimonia una normalizzazione dell'attività ed è in linea con quanto descritto nel soggetto sano.

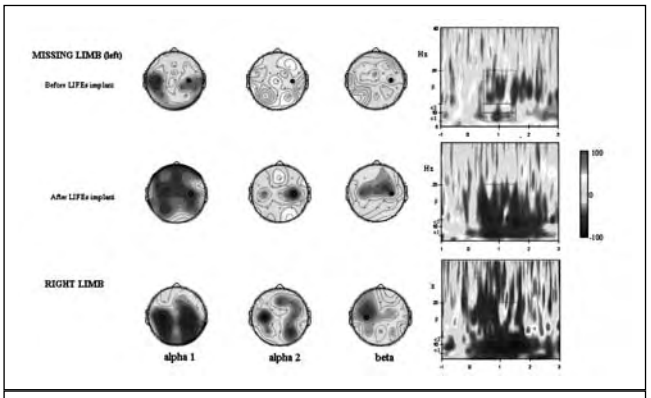

Fig. 4. Nelle prime tre colonne è schematizzata la topografia dello scalpo del rapporto ERD(blu)/ERS (rosso) nelle bande alfa-1, alfa-2 e beta, in una finestra temporale di 500-1500 ms dopo il trigger motorio dato al soggetto. I cerchietti rossi rappresentano i siti C3 e C4. Nell'ultima colonna è schematizzato il rapporto ERD/ERS a livello delle cortecce motorie primarie (C4 a destra e C3 a sinistra) in funzione del tempo trascorso dal trigger motorio (istante 0) e della frequenza. I rettangoli rossi indicano le frequenze e le finestre temporali usate per la topografia dello scalpo. Le tre righe corrispondono rispettivamente all'esecuzione di movimenti con l'arto amputato prima e a 3 settimane dall'impianto e con l'arto sano [27].

TMS

Stimolando l'emisfero sinistro e registrando dai muscoli distali (ADM e ECD) e prossimali (BB e D) dell'arto sano controlaterale, sia il numero dei siti rispondenti che la soglia di stimolazione sono rimasti pressoché invariati prima e alla quarta settimana dall'impianto (muscoli distali: PRE- siti rispondenti 22, soglia 37%; POST- siti rispondenti 20, soglia 36%. Muscoli prossimali: PRE- siti rispondenti 30, soglia 52%; POST- siti rispondenti 35, soglia 53%). Al contrario per quanto riguarda la stimolazione dell'emisfero destro con registrazione dai muscoli prossimali dell'arto amputato vi è stato un decremento significativo del numero di siti rispondenti (PRE 36, POST 16) quindi una normalizzazione dell'estensione dell'area corticale di pertinenza di questi muscoli, che prima dell'impianto risultava iper-rappresentata. La soglia di stimolazione è rimasta pressoché costante (Fig. 5).

Sindrome dell'arto fantasma

Il soggetto presentava prima dell'impianto un'alterata percezione del suo fantasma d'arto, descrivendo la sua mano come se fosse direttamente attaccata al gomito, senza quindi avambraccio, e come bloccata da una cinghia o un forte peso che ne impediva il movimento. Alla fine delle quattro settimane di training con gli elettrodi impiantati la percezione soggettiva del fantasma d'arto si è normalizzata (Fig. 6). Assieme a questa normalizzazione è stato riportato anche un miglioramento significativo del dolore da arto fantasma rilevato con 3

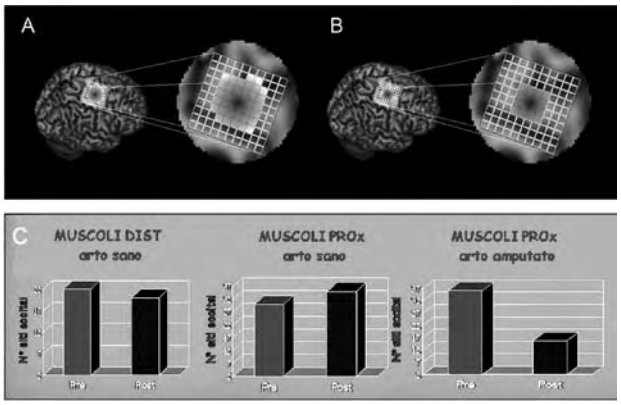

Fig. 5. Rappresentazione grafica dei siti rispondenti a stimolazione sulla corteccia motoria destra che controlla i muscoli prossimali dell'arto amputato prima dell'impianto (A) e a 3 settimane dopo l'impianto degli elettrodi (B). (C) Visualizzazione ad istogrammi dei siti rispondenti prima l'impianto (rosso) e 3 settimane dopo (blu) rispettivamente per i muscoli prossimali e distali dell'arto sano e prossimali dell'arto amputato [27].

diverse scale cliniche (versione ridotta del *McGill Pain Questionaire* – sfMcGill; *Visual Analogue Scale* – VAS; *One Value scale*) (Tab 1). I miglioramenti nel dolore e nella percezione dell'arto fantasma sono stati trovati regrediti nella rivalutazione di follow-up fatta dopo 3 mesi dall'espianto degli elettrodi, aumentando la valenza della dipendenza del miglioramento dall'uso del sistema protesico.

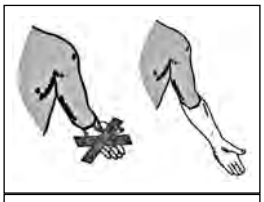

Fig. 6. Variazione nella percezione soggettiva del fantasma d'arto prima (sinistra) e dopo 4 settimane di training con gli elettrodi impiantati [27].

Tab. 1. Modificazioni nel dolore d'arto fantasma prima e dopo l'impianto e dopo tre mesi di follow-up valutate con tre differenti scale cliniche. Da (23).

	sfMcGill (0 → 45)	One Value (0 → 5)	VAS (0 → 100%)
Pre-impianto	18	3	38
Post-espianto	11	2	23
Follow Up a 3 mesi	17	3	36

CONCLUSIONI

Gli elettrodi tfLIFE-4 possono esser impiantati su uomo e utilizzati per varie settimane, rimanendo stabili in situ, anche durante le attività di vita quotidiana (il paziente ha vissuto a casa sua per tutto il tempo in cui ha avuto impiantato gli elettrodi). La possibilità di registrare da molti siti differenti e da più nervi permette di innalzare il numero di azioni controllabili e la percentuale di corrette classificazioni. Il training del controllo motorio e la presenza di un feedback sensitivo possono ulteriormente innalzare questa percentuale. Questi elettrodi possono esser utilizzati anche per veicolare feedback sensoriale che sensori artificiali integrati sulle protesi estraggono dall'ambiente esterno, malgrado per questo aspetto i tfLIFE-4 meritino importanti sviluppi tecnologici. Il fee-

dback risulta di fondamentale importanza nel migliorare la qualità del controllo e nell'incorporazione della protesi stessa nello schema corporeo del suo utilizzatore. L'esercizio nel controllo della mano robotica e nella percezione sensoriale ha prodotto una normalizzazione delle mappe in corteccia motoria che prima dell'impianto presentavano una abnorme e asimmetrica ipereccitabilità nell'emisfero cui compete il moncherino e un miglioramento della sindrome da arto fantasma, con un progressivo ritorno ad una percezione più fisiologica del fantasma dell'arto perso. Questi miglioramenti sono spariti a 3 mesi di follow-up dall'espianto degli elettrodi. In linea con recenti affermazioni sull'applicazione di interfacce neurali in neuro riabilitazione [9 28 29] questo lavoro dimostra che un sistema protesico con interfaccia neurale caratterizzato da una elevata interattività col suo utilizzatore può essere considerato uno strumento neuroriabilitativo, perché in grado di indurre una riduzione della neuro plasticità aberrante e dei suoi effetti negativi.

RINGRAZIAMENTI

Questo studio è stato parzialmente finanziato dalla Commissione della Comunità Europea nell'ambito dei progetti NEUROBOTICS (Contract No. FP6-IST-001917 – The fusion of NEUROscience and roBOTICS) e TIME (Contract No.: FP7-ICT-224012 – Transverse, Intrafascicular Multichannel Electrode system for induction of sensation and treatment of phantom limb pain in amputees). Gli autori ringraziano caldamente il soggetto volontario per aver donato il suo tempo partecipando ad ogni fase del suddetto protocollo.

Si ringraziano V. Denaro e L. Denaro per gli aspetti microchirurgici, A. Benvenuto, C. Cipriani, P. Dario, F. Ferreri, E. Guglielmelli, S. Micera, C. Porcaro, J. Rigosa, M. Tombini, L. Rossini, F. Zappasodi per la raccolta dati e le analisi dei segnali EEG, ENG e TMS.

BIBLIOGRAFIA

[1] Micera S, Carrozza M, Beccai L, et al. *Hybrid bionic systems for the replacement of hand function*. IEEE Proceedings 2006;94:1752-62.

[2] Tonet O, Marinelli M, Citi L, et al. *Defining brain-machine interface applications by matching interface performance with device requirements*. J Neurosci Methods 2007.

[3] Calford MB, Tweedale R. *Immediate and chronic changes in responses of somatosensory cortex in adult flying-fox after digit amputation*. Nature 1988;332:446-8.

[4] Florence SL, Kaas JH. *Large-scale reorganization at multiple levels of the somatosensory pathway follows therapeutic amputation of the hand in monkeys*. J Neurosci 1995;15:8083-95.

[5] Merzenich MM, Nelson RJ, Stryker MP, et al. *Somatosensory cortical map changes following digit amputation in adult monkeys*. J Comp Neurol 1984;224:591-605.

[6] Mackert BM, Sappok T, Grusser S, et al. *The eloquence of silent cortex: analysis of afferent input to deafferented cortex in arm amputees*. Neuroreport 2003;14:409-12.

[7] Mercier C, Reilly KT, Vargas CD, et al. *Mapping phantom movement representations in the motor cortex of amputees*. Brain 2006;129:2202-10.

[8] Reilly KT, Mercier C, Schieber MH, et al. *Persistent hand motor commands in the amputees' brain*. Brain 2006;129:2211-23.

[9] Di Pino G, Guglielmelli E, Rossini PM. *Neuroplasticity in amputees: main implications on bidirectional interfacing of cybernetic hand prostheses*. Prog Neurobiol 2009;88:114-26.

[10] Kuiken TA, Marasco PD, Lock BA, et al. *Redirection of cutaneous sensation from the hand to the chest skin of human amputees with targeted reinnervation*. Proc Natl Acad Sci U S A. 2007;104:20061-6.

[11] Kuiken TA, Li G, Lock BA, et al. *Targeted muscle reinnervation for real-time myoelectric control of multifunction artificial arms*. JAMA 2009;301:619-28.

[12] Dhillon GS, Lawrence SM, Hutchinson DT, et al. *Residual function in peripheral nerve stumps of amputees: implications for neural control of artificial limbs*. J Hand Surg [Am] 2004;29:605-15; discussion 16-8.

[13] Jia X, Koenig MA, Zhang X, et al. *Residual motor signal in long-term human severed peripheral nerves and feasibility of neural signal-controlled artificial limb*. J Hand Surg [Am].2007;32:657-66.

[14] Navarro X, Krueger TB, Lago N, et al. *A critical review of interfaces with the peripheral nervous system for the control of neuroprostheses and hybrid bionic systems*. J Peripher Nerv Syst 2005;10:229-58.

[15] Stieglitz T, Schuettler M, Koch KP. *Implantable biomedical microsystems for neural prostheses*. IEEE Eng Med Biol Mag 2005;24:58-65.

[16] Tesfayesus W, Durand DM. *Blind source separation of peripheral nerve recordings*. J Neural Eng 200;4:S157-67.

[17] Micera S, Navarro X, Carpaneto J, et al. *On the use of longitudinal intrafascicular peripheral interfaces for the control of cybernetic hand prostheses in amputees*. IEEE Trans Neural Syst Rehabil Eng 2008;16:453-72.

[18] Hoffmann KP, Koch KP, Doerge T, et al. *New technologies in manufacturing of different implantable microelectrodes as an interface to the peripheral nervous system*. IEEE/RAS-EMBS International Conference on Biomedical Robotics and Biomechatronics (BioRob). Pisa, Italy, 2006. p. 414-9.

[19] Citi L, Carpaneto J, Yoshida K, et al. *On the use of wavelet denoising and spike sorting techniques to process electroneurographic signals recorded using intraneural electrodes*. J Neurosci Methods 2008;172:294-302.

[20] Lago N, Yoshida K, Koch KP, Navarro X. *Assessment of biocompatibility of chronically implanted polyimide and platinum intrafascicular electrodes*. IEEE Trans Biomed Eng 2007;54:281-90.

[21] Flor H, Elbert T, Knecht S, et al. *Phantom-limb pain as a perceptual correlate of cortical reorganization following arm amputation*. Nature 1995;375:482-4.

[22] Grusser SM, Winter C, Muhlnickel W, et al. *The relationship of perceptual phenomena and cortical reorganization in upper extremity amputees*. Neuroscience 2001;102:263-72.

[23] Rossini PM, Micera S, Benvenuto A, et al. *Double nerve intraneural interface implant on a human amputee for robotic hand control*. Clin Neurophysiol 2010;121:777-83.

[24] Carrozza MC, Cappiello G, Micera S, et al. *Design of a cybernetic hand for perception and action*. Biol Cybern 2006;95:629-44.

[25] Rossini PM, Barker AT, Berardelli A, et al. *Non-invasive electrical and magnetic stimulation of the brain, spinal cord and roots: basic principles and procedures for routine clinical application. Report of an IFCN committee*. Electroencephalogr Clin Neurophysiol 1994;91:79-92.

[26] Dhillon GS, Horch KW. *Direct neural sensory feedback and control of a prosthetic arm*. IEEE Trans Neural Syst Rehabil Eng 2005;13:468-72.

[27] Di Pino G. *Bidirectional peripheral-nerves interfaces for hand prosthesis control. In human validation and analysis of the induced neuroplasticity and of the foreign body reaction*. PhD Thesis. Rome: Campus Bio Medico; 2010.

[28] Dobkin BH. *Brain-computer interface technology as a tool to augment plasticity and outcomes for neurological rehabilitation*. J Physiol 2007;579:637-42.

[29] Daly JJ, Wolpaw JR. *Brain-computer interfaces in neurological rehabilitation*. Lancet Neurol 2008;7:1032-43.

Biomateriali e biotecnologie in chirurgia ortopedica

N. Maffulli, U.G. Longo*, S. Campi*, V. Denaro*

RIASSUNTO

Con la continua crescita del settore dei biomateriali e delle biotecnologie, si assiste ad un sempre maggiore interesse nell'ambito della chirurgia ortopedica. Le nuove tecnologie promettono di ripristinare la normale anatomia dei tessuti danneggiati, con enormi potenziali terapeutici e aspettative da parte dei media e dei pazienti. In questa overview vengono riportati alcuni dei più importanti progressi nel campo dell'ortopedia e traumatologia, le più comuni applicazioni, ed alcuni possibili settori di futura ricerca nel campo dei biomateriali e delle biotecnologie.

Parole chiave: tendini, legamenti, osso, cartilagine, tecnologie

ABSTRACT

As the field of biomaterials and biotechnologies continues to expand, there has been increasing emphasis also in the field of orthopaedic surgery. New technologies hold the promise to restore normal anatomy of damaged tissues with enormous potential and expectations in the media and general population. We provide a brief overview of the most important advances in the field of trauma and orthopaedic surgery, more common applications and potential for future research.

Key words: tendons, ligaments, bone, cartilage, technologies

INTRODUZIONE

La ricerca nell'ambito dei biomateriali e delle biotecnologie in chirurgia ortopedica sta assumendo un ruolo sempre maggiore, avvalendosi sempre più dell'ingegneria tissutale, definita come la rigenerazione dei tessuti biologici ottenuta mediante impiego di cellule con l'aiuto di strutture di supporto.

Centre for Sports and Exercise Medicine, Queen Mary University of London, Barts and The London School of Medicine and Dentistry, Mile End Hospital, London, England; * Department of Orthopaedic and Trauma Surgery, Campus Bio-Medico University, Rome, Italy

Indirizzo per la corrispondenza:
N. Maffulli, Centre Lead and Professor of Sports and Exercise Medicine, Consultant Trauma and Orthopaedic Surgeon, Queen Mary University of London, Barts and The London School of Medicine and Dentistry, Institute of Health Sciences Education, Centre for Sports and Exercise Medicine, Mile End Hospital, 275 Bancroft Road, London E1 4DG, England. Fax +44 20 82238930. E-mail: n.maffulli@qmul.ac.uk

L'obiettivo di questa review è di descrivere l'utilizzo di biomateriali e biotecnologie in chirurgia ortopedica, includendo tendini, legamenti, graft ossei, mezzi di sintesi e reazione immunitaria da corpo estraneo.

TENDINI

In commercio sono disponibili numerosi scaffolds da utilizzare per le riparazioni tendinee. Essi possono essere divisi in due grandi categorie: scaffolds biologici e sintetici [1].

Gli scaffolds biologici sono ottenuti dai tessuti di mammiferi di varie specie, processati in modo tale da rimuovere tutte le componenti non collageniche (per minimizzare i rischi di rigetto), pur mantenendo la struttura naturale del collagene e le sue proprietà meccaniche. I tessuti attraversano una lunga serie di processi, per essere alla fine composti principalmente da collagene di tipo I, mantenendo però proprietà bioattive in grado di promuovere la proliferazione e "l'ingrowth" cellulare. In commercio sono disponibili diversi tipi di scaffolds biologici, derivati da tessuti di varia natura. A partire da sottomucosa di intestino tenue animale vengono prodotti ad esempio il "CuffPatch" (Arthrotek) e il "Restore graft" (Depuy). Dal derma umano vengono ricavati il "GraftJacket" (Wright) e "Allopatch HD". Dal derma porcino viene ricavato lo "Zimmer Collagen Repair Patch" (Zimmer), mentre il "TissueMend" (TEI Biosciences) deriva da derma fetale bovino. Dal pericardio equino viene ricavato lo scaffold "OrthoADAPT" (Pegasus Biologics) [1].

Gli scaffolds sintetici sono composti da diversi materiali, quali ad esempio il poliestere, il polipropilene, la pliarilamide, il dacron, il carbonio, il silicone e il nylon. Questi scaffolds presentano caratteristiche meccaniche superiori rispetto agli scaffolds biologici, ma sono gravati da una minore biocompatibilità e maggiori complicanze a lungo termine [1].

Alcuni prodotti commerciali che rientrano in questa categoria sono lo "Shelhigh No-Reactw Encuff Patch" (Shelhigh Inc.), il "Larsw ligament" (Dijon), costituito da fibre di polietilene, il "Leeds-Keiow" e il "Poly-Tapew" (Xiros plc), in poliestere, l'"Artelonw" (Artimplant) e lo "SportmeshTM" (Biomet), costituiti da un polimero biodegradabile di poliuretano, il Gore-Texw patch WL (Gore and Associates), composto da politetrafluoroetilene espanso (ePTFE).

Diversi studi clinici e su modelli animali hanno valutato l'efficacia dell'utilizzo di nuovi materiali di diversa natura nelle patologie tendinee della cuffia dei rotatori e nelle patologie del tendine d'Achille [1].

Risultati preliminari suggeriscono che i biomateriali possano rappresentare una valida alternativa per il trattamento del-

le lesioni tendinee, con un enorme potenziale terapeutico. Tuttavia, i dati disponibili non sono sufficienti per permettere di giungere ad una conclusione univoca sul loro utilizzo nell'ambito delle patologie tendinee. Inoltre, l'incidenza di complicazioni postoperatorie incontrate nel loro utilizzo è molto variabile nei diversi studi. L'utilizzo dei biomateriali in ambito clinico è pertanto da subordinare ad una più approfondita indagine sui loro potenziali effetti terapeutici e sulle complicanze che ne possono conseguire.

OSSO

Oggigiorno sono disponibili diversi tipi di graft ossei. Sostanzialmente, si possono distinguere tre categorie di trapianto osseo: l'osso autologo, l'allotrapianto, ed i materiali sintetici.
I trapianti di osso autologo sono prelevati generalmente dalla cresta iliaca e dal perone del paziente stesso. Questi trapianti presentano diversi vantaggi. Sono infatti dotati di proprietà osteoinduttive, osteogeniche e osteoconduttive. Nei trapianti di osso autologo sono contenuti minerali, proteine, tessuto connettivo e cellule in grado di facilitare la formazione di nuovo osso. La provenienza dallo stesso individuo garantisce la compatibilità del trapianto tra sito donatore e ricevente, e la mancanza di immunogenicità favorisce l'incorporazione del graft.
Un ulteriore vantaggio dei trapianti autologhi è l'assenza del rischio di trasmissione di malattie, che rappresenta invece una potenziale complicanza dei trapianti eterologhi [2]. L'aspetto negativo è legato alla necessità di un sito chirurgico aggiuntivo, suscettibile di ulteriori complicanze peri e post-operatorie. Tra queste ricordiamo le perdite ematiche, le fratture, le lesioni nervose, le infezioni, i disturbi estetici ed il dolore cronico. Un'interessante alternativa all'utilizzo di osso autologo è rappresentata dai trapianti eterologhi. Questi presentano diversi vantaggi, tra i quali la mancata morbidità del sito di prelievo e la loro disponibilità in quantità relativamente abbondanti.
L'osso eterologo, a causa dei processi di eradicazione cellulare, non è considerato osteogenico. Mantenendo però le proprietà osteoconduttive, esso può essere utilizzato per facilitare la produzione di nuovo osso da parte dell'organismo ricevente.
I trapianti di osso eterologo possono inoltre essere arricchiti con fattori di crescita ottenuti da gel piastrinico autologo o da altre sostanze osteoinduttive [3].
Gli svantaggi legati all'utilizzo di osso eterologo includono la possibilità di trasmissione di malattie infettive, i costi legati alla conservazione dell'osso nelle banche, la possibile risposta immunitaria dell'ospite e la scarsa integrazione del graft.
I materiali sintetici costituiscono una alternativa all'osso di derivazione umana, in virtù della loro proprietà osteoconduttiva. L'osso artificiale può essere composto di materiali ceramici, calcio fosfati (idrossiapatite, tricalciofosfato) e calcio solfato. Questi materiali hanno attività biologica variabile, a seconda del loro comportamento all'interno dell'ambiente fisiologico. Esempi di prodotti commerciali di questa natura sono il "VITOSS" (Orthovita Inc.), composto da tricalciofosfato e il "Pro Osteon" (Interpore Cross International), formato da idrossiapatite di derivazione dal corallo marino. I materiali sintetici possono essere inoltre arricchiti con fattori di crescita (BMP) o essere addizionati con estratti di midollo osseo per aumentarne l'attività biologica.
Tra gli svantaggi di questi materiali rientrano le infezioni, la possibilità di rigetto e i costi elevati.

LEGAMENTI

L'uso dei materiali sintetici è stato proposto anche nella chirurgia ricostruttiva del legamento crociato anteriore, come alternativa ai graft autologhi o eterologhi. Nonostante l'esito poco incoraggiante delle esperienze maturate negli anni '80, negli ultimi anni alcuni studi hanno riproposto l'utilizzo di nuovi grafts sintetici, riportando buoni risultati soggettivi ed obiettivi.
I grafts sintetici di nuova generazione presentano infatti proprietà biomeccaniche migliori, maggiori biocompatibilità e bioattività. Nonostante i numerosi studi sperimentali e gli sforzi effettuati in questo ambito, attualmente non esiste un graft in grado di sostituire in modo adeguato il tessuto umano.

CARTILAGINE

Il trattamento delle lesioni cartilaginee è uno dei punti chiave della chirurgia ortopedica attuale e futura. Tra i molti approcci proposti figurano tecniche riparative, come perforazioni, abrasioni, microfratture, e tecniche rigenerative come il trapianto osteocondrale, la mosaicoplastica, il trapianto di pericondrio o periostio, i trapianti di condrociti [4]. L'ingegneria tissutale in questo ambito sta assumendo un ruolo sempre più rilevante, avvalendosi di un'ampia gamma di nuovi materiali e tecnologie come l'utilizzo di scaffolds, condrociti autologhi ed eterologhi, trapianti cartilaginei, fattori di crescita, cellule staminali e ingegneria genetica. L'esperienza clinica è in continua evoluzione, ed i materiali sempre più evoluti. Le prospettive future comprendono l'utilizzo di scaffolds bioattivi e "spatially oriented".

REAZIONE DA CORPO ESTRANEO

Le reazioni da corpo estraneo sono una ben nota complicanza conseguente all'impianto di materiali estranei all'interno dell'organismo umano, e possono avere effetti devastanti. Per questo motivo lo sviluppo di nuovi biomateriali, di "devices" biomedici e di tessuti ingegnerizzati necessita di una profonda conoscenza delle risposte biologiche ai materiali che vengono impiantati nell'organismo.
Una volta che un biomateriale viene introdotto all'interno del corpo umano si attiva una sequenza di eventi nei tessuti circostanti che esita nella formazione di cellule giganti da corpo estraneo a livello dell'interfaccia tra tessuti e materiali. La reazione da corpo estraneo è sostenuta principalmente da macrofagi e cellule giganti. I macrofagi vengono attivati dalla fagocitosi di materiale estraneo, andando a formare cellule giganti multinucleate [5]. Il materiale fagocitato induce quindi la secrezione di enzimi digestivi da parte dei macrofagi, e i monociti circolanti nel flusso ematico vengono richiamati e convergono intorno ai macrofagi a formare un granuloma.

CONCLUSIONE

Il tema dei biomateriali e biotecnologie ha sempre più importanza in molti ambiti della chirurgia ortopedica. I mass media, e di conseguenza i pazienti, ripongono aspettative sempre maggiori nelle nuove tecnologie. Il numero di studi scientifici in questo ambito è in continua crescita, così come lo spettro delle nuove soluzioni proposte. Queste nuove tecnologie hanno il potenziale vantaggio di poter essere abbinate a tecniche chirurgiche minimamente invasive [6-10].
I risultati clinici necessitano però di ulteriori approfondimenti per poter giungere a conclusioni concrete. È inoltre di fondamentale importanza colmare il gap che separa gli studi in vitro e su modelli animali dall'applicazione clinica delle nuove tecnologie.

BIBLIOGRAFIA

[1] Longo UG, Lamberti A, Maffulli N, et al. *Tendon augmentation grafts: a systematic review*. Br Med Bull 2010: Epub ahed of print.

[2] Longo UG, Denaro L, Maffulli N, et al. *Complications related to graft Chapter 17* In: *Pitfalls in Cervical Spine Surgery*. Edited by: Denaro L, D'Avella D, Denaro V. Springer-Verlag Berlin Heidelberg 2010. pp. 237-79.

[3] Forriol F, Longo UG, Concejo C, et al. *Platelet-rich plasma, rhOP-1 (rhBMP-7) and frozen rib allograft for the reconstruction of bony mandibular defects in sheep. A pilot experimental study*. Injury 2009;40(Suppl.3):S44-9.

[4] Franceschi F, Longo UG, Ruzzini L, et al. *Simultaneous arthroscopic implantation of autologous chondrocytes and high tibial osteotomy for tibial chondral defects in the varus knee*. Knee 2008;15(4):309-13.

[5] Longo UG, Franceschi F, Ruzzini L, et al. *Foreign-body giant-cell reaction at the donor site after autologous osteochondral transplant for cartilaginous lesion. A case report*. J Bone Joint Surg Am 2009;91:945-9.

[6] Longo UG, Maffulli N, Denaro V. *Minimally invasive total knee arthroplasty*. N Engl J Med 2009;361:633-4; author reply 634.

[7] Longo UG, Papapietro N, Maffulli N, et al. *Thoracoscopy for minimally invasive thoracic spine surgery*. Orthop Clin North Am 2009;40:459-64, vii.

[8] Denaro L, Longo UG, Denaro V. *Vertebroplasty and kyphoplasty: reasons for concern?* Orthop Clin North Am 2009;40:465-71, viii.

[9] Denaro V, Longo UG, Maffulli N, et al. *Vertebroplasty and kyphoplasty*. Clinical Cases in Mineral and Bone Metabolism 2009;6:125-30.

[10] Longo UG, Denaro V. *Spinal augmentation: what have we learnt?* Lancet 2009;373:1947; author reply 1947-8.

Instabilità gleno-omerale da difetto osseo: dispositivi innovativi di trattamento

F. Franceschi, R. Papalia, G. Rizzello, A. Del Buono, R. Minola*, V. Denaro

RIASSUNTO

Lo studio descrive una tecnica di veicolazione e fissazione di trapianto osseo mediante portale antero-inferiore. Lo studio è stato condotto su 10 spalle di cadavere. Dopo aver veicolato e posizionato il blocchetto osseo, la distanza media fra la vite e il nervo muscolocutaneo era 23,1 ± 5,1 (DS media) mm, 24,3 ± 5,8 mm fra la vite e il nervo ascellare. Benché l'abduzione a 90° della spalla avvicinasse maggiormente entrambi i nervi al filo guida (repere), rispetto alle altre posizioni, tale dato costituiva soltanto un rilievo statistico privo di significatività. La tecnica riportata può essere applicata su cadavere con sicurezza e criteri di riproducibilità nel trattamento di difetti ossei associati ad instabilità gleno-omerale.

Parole chiave: Studio su cadavere, perdita di osso, portale antero-inferiore, sicurezza, riproducibilità

La scelta della chirurgia a cielo aperto o artroscopica nel trattamento dell'instabilità traumatica di spalla risulta essere, adesso più che mai, oggetto di controversie e dibattiti. La letteratura internazionale sostiene che, nonostante la chirurgia a cielo aperto garantisca una minore incidenza di recidive, le tecniche artroscopiche hanno subito negli ultimi decenni una consistente evoluzione, al punto di garantire risultati comparabili a quelli osservati in pazienti soppoposti a trattamento chirurgico a cielo aperto [1]. Importante sfida del chirurgo artroscopista è non solo individuare la patologia ma realizzare tutte quelle procedute volte a ripristinare sia l'anatomia che la funzione biomeccanica delle strutture lesionate. L'artroscopista rimane pur sempre chirurgo delle strutture ossee, in considerazione del fatto che la maggior parte dei fallimenti delle riparazioni artroscopiche di lesioni "Bankart" derivi da difetti ossei post-traumatici, sia del versante glenoideo che omerale. Pertanto, la causa preponderante dei nostri fallimenti non è tanto l'inadeguata fissazione dei tessuti molli, quanto il deficit osseo post-traumatico. Di conseguenza, l'eziologia di una instabilità ricorrente è attribuita, nella maggior parte dei casi, ad un mancato riconoscimento o inadeguato trattamento di difetti ossei dotati di significativa rilevanza biomeccanica, piuttosto che alla realizzazione di tecniche di riparazione inadeguate. Se negli anni 90 sono stati compiuti innumerevoli sforzi nel tentativo di introdurre nuove tecniche volte alla riparazione dei tessuti molli, quali "shrinkage" o plicatura dei tessuti capsulari, ci si è accorti che tale interesse distoglieva l'attenzione da una questione più importante: il difetto osseo gleno-omerale post-traumatico [2 3]. Sono stati condotti innumerevoli studi con l'obiettivo di valutare il ruolo del deficit osseo nella instabilità recidivante, dopo riparazione Bankart. Studi di biomeccanica hanno documentato una relazione inversa fra difetto glenoideo e stabilità gleno-omerale, dimostrando come la stabilità anteriore sia correlata alla forma della glena, in assenza di tensione delle strutture capsulo-legamentosi. Si è visto che non c'era differenza significativa in termini di risultati clinici e funzionali in pazienti sottoposti a riparazione Bankart, con deficit osseo compreso fra 1/6 e 1/3 della glena. Alcuni autori hanno posto indicazione ad utilizzare il trapianto di osso in pazienti con difetto osseo pari almeno ad 1/3 della superficie glenoidea, mentre altri hanno posto indicazione in caso di ampi difetti ossei, senza valutare l'entità del difetto [2-4]. Nonostante il trapianto di osso sia suggerito in pazienti cin grave deficit osseo trattati con riparazione "Bankart", non vi sono ancora chiare indicazioni ad eseguire un trattamento mediante trapianto di osso.

Dipartimento di Ortopedia e Traumatologia, Università Campus Biomedico, Via Alvaro del Portillo, Roma; * Istituto Clinico Sant' Ambrogio, Via Faravelli 16, Milano

Indirizzo per la corrispondenza:
F. Franceschi, Dipartimento di Ortopedia e Traumatologia, Università Campus Biomedico, Via Alvaro del Portillo, 00128 Roma. Fax +39 06 225411934. E-mail: f.franceschi@unicampus.it

MATERIALI E METODI

10 spalle di cadavere, 7 lato destro e 3 lato sinistro, (età media 53 anni, *range* 38-67, tutti sesso maschile) sono state sottoposte a procedura artroscopica mediante portale antero-inferiore, al fine fissare con 2 viti il trapianto osseo mediante puntatore.
Tecnica chirurgica: Il blocchetto osseo veniva veicolato all'interno dell'articolazione attraverso il portale antero-inferiore, inserito nella cannula trasparente del puntatore.
Dopo aver raggiunto il collo della glena a livello del quadrante antero-inferiore, verificato che la superficie superiore del blocchetto osseo corrispondesse al piatto della glenoide, venivano fatte passare attraverso i tessuti molli, dall'esterno all'interno, le due cannule di fissazione, fino a toccare la bratta ossea con un'angolazione di 30°. A tal punto si inserivano le frese (2,5 mm) per l'esecuzione di fori di passaggio delle viti di almeno 3 cm di lunghezza, fili guida e infine viti autofilettanti di fissazione (2,8 mm).

RISULTATI

I fili guida degli impianti sono stati utilizzati per calcolare le distanze dalla vite di fissazione del trapianto osseo più mediale ai nervi ascellare e muscolocutaneo, in differenti posizioni. La distan-

za minima fra la vite e il nervo ascellare, considerando tutte le posizioni, era 15 mm, mentre la distanza media era 24,3 ± 5,8 mm. L'analisi statistica ha rilevato che, nonostante la posizione a 90° di abduzione avvicinava maggiormente il filo guida al nervo ascellare, nessuna posizione muoveva in maniera statisticamente significativa il nervo. La distanza minima fra la vite e il nervo muscolocutaneo, in tutte le posizioni, era 13 mm, mentre la distanza media era 23,1 ± 5,1 (DS media) mm. Nonostante la posizione a 90° di abduzione avvicinasse nettamente il filo guida al nervo muscolocutaneo, non vi era evidenza di significatività comparando le diverse misure delle distanze. La valutazione delle distanze combinate fra i 2 nervi e il repere non facevano emergere differenze significative nelle diverse posizioni di riferimento. In conclusione, nonostante l'abduzione a 90° della spalla avvicinasse maggiormente entrambi i nervi al filo guida, rispetto alle altre posizioni, tale dato costituiva soltanto un rilievo statistico privo di significatività. Il portale risultava essere nelle immediate vicinanze (< 10 mm) della vena cefalica ed arteria omerale circonflessa anteriore (superiormente o inferiormente). Il portale passava a una distanza minore di 10 mm rispetto al solco deltoideo-pettorale, medialmente o lateralmente, lateralmente al tendine congiunto (< 10 mm), a livello del terzo inferiore del muscolo sottoscapolare.

Per quanto riguarda il bone block, in sette casi i fori eseguiti ricadevano nella linea mediana tracciata longitudinalmente rispetto alla lunghezza del blocchetto osseo; in tre casi erano eccentrici. In tutti i casi penetravano all'interno della glenoide.

DISCUSSIONE

La risoluzione del problema dell'instabilità da deficit osseo è stata a lungo dibattuta dagli autori, ritenendo l'intervento di Latarjet il golden standard per il trattamento di tale patologia. Recentemente alcuni autori hanno tentato di eseguire la procedura per via artroscopica con dei risultati interessanti. La tecnica di veicolazione del bone block in artroscopia attraverso fili di sutura e fissazione non guidata, introdotta Taverna [5] e Sugaya, pur dimostrandosi interessante, non garantisce la riproducibilità del gesto chirurgico. La tecnica di Lafosse [6] invece, pur consentendo la fissazione del bone block prelevato dalla coracoide stessa e il risparmio del tendine aderente, non è sempre riproducibile e potrebbe comportare un grave danno a carico m. sottoscapolare. I nostri risultati hanno dimostrato che la nostra tecnica è al contrario riproducibile e sicura. I risultati del nostro studio hanno dimostrato come il passaggio di puntatore, fili guida e viti attraverso il portale antero-inferiore possa essere facilmente realizzato in spalle di cadavere. Il passaggio del portale lateralmente rispetto al tendine congiunto era dimostrazione di una posizione di sicurezza rispetto ai nervi muscolocutaneo ed ascellare. La valutazione delle distanze mediante filo guida (repere) in differenti posizioni della spalla, ha dimostrato che l'abduzione riduce la distanza fra il sito di interesse e i 2 nervi, con incremento potenziale del rischio di lesione nervosa. Il portale e latecnica descritta si sono dimostrati sicuri e riproducibili.

BIBLIOGRAFIA

1. Burkhart SS, De Beer JF. *Traumatic glenohumeral bone defects and their relationship to failure of arthroscopic Bankart repairs: significance of the inverted-pear glenoid and the humeral engaging Hill-Sachs lesion*. Arthroscopy 2000;16:677-94.
2. Koo SS, Burkhart SS, Ochoa E. *Arthroscopic double-pulley remplissage technique for engaging Hill-Sachs lesions in anterior shoulder instability repairs*. Arthroscopy 2009;25:1343-8.
3. Cho NS, Yi JW, Lee BG, et al. *Revision open Bankart surgery after arthroscopic repair for traumatic anterior shoulder instability*. Am J Sports Med 2009;37:2158-64.
4. Boileau P, Villalba M, Héry JY, et al. *Risk factors for recurrence of shoulder instability after arthroscopic Bankart repair*. J Bone Joint Surg Am 2006;88:1755-63.
5. Taverna E, Golanò P, Pascale V, et al. *An arthroscopic bone graft procedure for treating anterior-inferior glenohumeral instability*. Knee Surg Sports Traumatol Arthrosc 2008;16:872-5.
6. Lafosse L, Lejeune E, Bouchard A, et al. *The arthroscopic Latarjet procedure for the treatment of anterior shoulder instability*. Arthroscopy 2007;23:1242.e1-5.

Innesti ossei in ortopedia: una *review*

A. Gigante, S. Cecconi, S. Manzotti, F. Greco

RIASSUNTO

La ricerca clinica e sperimentale sta cercando di trovare il miglior sostituto osseo al fine di ottimizzare il processo di osteogenesi riparativa. Differenti materiali e sostanze possono essere utilizzate sfruttando le note proprietà, osteoconduttiva, osteoinduttiva ed osteogenetica. L'osteoconduzione è la proprietà di matrici naturali o artificiali di favorire l'attecchimento e la proliferazione di cellule progenitrici ossee con conseguente formazione di nuovo tessuto osseo. L'osteoinduzione è la proprietà di materiali e fattori di crescita di stimolare le cellule alla produzione di nuovo tessuto osseo. L'attività osteogenetica è la capacità intrinseca delle cellule di formare nuovo osso. Sebbene tutti questi processi partecipino in vario modo al processo di guarigione ossea, nel passato una singola sostanza o materiale veniva analizzata singolarmente. Ultimamente, invece, la ricerca ortopedica sta valutando l'utilizzo in combinazione di questi biomateriali e sostanze con differenti proprietà al fine di stimolare al meglio la guarigione ossea. Scopo della presente review è quello di analizzare le attuali conoscenze e alcune nuove prospettive circa gli innesti ossei.

Parole chiave: innesti ossei, autoinnesto, omoinnesto, matrici ceramiche

SUMMARY

Clinical and experimental research is trying to find what are the best bone substitute to improve bone healing. Various materials and substances could be assorted according to three properties: osteoconductive, osteoinductive and osteogenic property. Osteoconduction is a property of a natural or artificial matrix (scaffold) that support the attachment of bone forming cells for subsequent bone formation. Osteinduction is a property of materials or growth factors that can stimulate cells to produce bone. Osteogenic property is the intrinsic capacity of cells to form bone. Although all these processes participate in various way to bone healing in nature, in the past a single substance or material was investigated at once. Recently the orthopaedic research opened the evaluation of combinations of biomaterials and substances with different properties in order to stimulate in the best way bone repair. This review analyzed the best knowledge and some new perspectives on bone graft.

Key words: Bone graft, autograft, allograft, Ceramic matrices.

Università Politecnica delle Marche, Dipartimento di patologia molecolare e terapie innovative, Clinica di ortopedia e traumatologia, Ancona. Italy.

Indirizzo per la corrispondenza:
A. Gigante. Tel. 071 2206069; Fax 071 2206066; E-mail: a.gigante@univpm.it

Il processo di osteogenesi riparativa risulta essere per l'ortopedico ed il ricercatore uno degli argomenti principali; infatti esso è coinvolto non solo nel processo di guarigione delle fratture e quindi anche nei ritardi di consolidazione e nelle pseudoartrosi, ma anche nell'osteointegrazione di materiali protesici, negli interventi di artrodesi e nel trattamento di perdite di sostanza di varia natura. Al fine di ottimizzare tale processo, oltre ad un miglioramento delle tecniche chirurgiche, si sta sempre di più diffondendo l'utilizzo di sostituti ossei, fattori di crescita e cellule staminali da soli o in combinazione. Per quel che concerne i sostituti ossei bisogna primariamente distinguere tra innesto osseo e trapianto osseo. Infatti nel primo i bisogni metabolici del tessuto impiantato vengono favoriti inizialmente da scambi perfusionali di liquidi biologici e successivamente da un processo di colonizzazione cellulare e neoangiogenesi, mentre nel secondo si ha l'inserimento del tessuto nella circolazione sanguigna del ricevente mediante anastomosi vascolari. Per innesto osseo o bone graft s'intende quindi un materiale biologico, di origine naturale o artificiale, in grado di favorire, da solo o in combinazione ad altri materiali, la crescita di nuovo tessuto osseo, attraverso almeno una delle seguenti attività: osteoconduttiva, osteoinduttiva, osteogenica [1]. L'attività osteoconduttiva di un materiale consiste nella capacità di stimolare la neoformazione ossea per via fisica, agendo come supporto (scaffold) in grado di favorire la proliferazione e la differenziazione di cellule osteoprogenitrici e l'ingresso di vasi neoformati all'interno della propria struttura tridimensionale [2]. L'attività osteoinduttiva di un materiale rappresenta, invece, la capacità di stimolare la neoformazione ossea per via chimica o biochimica [2]. Il materiale, o i suoi componenti (fattori di crescita, citochine) stimolano infatti la trasformazione di cellule mesenchimali indifferenziate in cellule osteoprogenitrici con potenzialità di formare nuovo osso [3]. L'attività osteogenetica è la capacità di sintetizzare nuovo osso da parte delle cellule dell'ospite o dell'innesto. Tali cellule sono rappresentate dalle cellule della linea osteoblastica e da cellule indifferenziate, come le cellule staminali e le cellule mesenchimali pluripotenti, che possono acquisire un fenotipo osteoblastico se stimolate da fattori di crescita [2]. Il tessuto osseo cortico-spongioso autologo (autoinnsesto o autograft) è tuttora considerato il materiale più efficace per stimolare la risposta osteogenetica nei difetti ossei (tumori ossei, chirurgia di revisione protesica), nei ritardi di consolidazione e/o nelle pseudoartrosi, nella artrodesi vertebrale e rappresenta il gold standard con il quale devono essere confrontate tutte le possibili alternative [4]. Tuttavia la tecnica del prelievo può essere responsabile di morbilità (13-30%), caratterizzata da dolore e cicatrici chirurgiche nella sede del prelievo, tempi chirurgici più lunghi, maggiori perdite ematiche, aumento del rischi di infezioni. Inoltre la quantità di osso autologo può rivelarsi insufficiente, qualora siano richiesti innesti ossei massivi [5]. Per tali ragioni, nell'ambito della ricerca e delle innovazioni tecnologiche in campo biomedico, grande interesse è rivolto allo studio e allo sviluppo di materiali che permettano di ridurre o evitare il ricorso

alla metodica del prelievo di tessuto osseo autologo. Per tale motivo si sta facendo strada l'impiego di matrici ossee mineralizzate quali: l'osso omologo (omoinnesto o allograft, la terminologia anglosassone non distingue tra innesti omologhi allologhi o eterologhi, utilizzando il termine allograft per indicare tutti gli innesti non autologhi), e le matrici ceramiche.

OSSO OMOLOGO (OMOINNESTO O ALLOGRAFT)

L'omoinnesto rappresenta la più comune alternativa all'impiego di osso autologo nel campo della chirurgia vertebrale e permette di avere a disposizione una più ampia quantità di tessuto osseo. Attualmente tale procedura viene utilizzata nel 35% degli interventi di artrodesi vertebrale, sebbene l'osso omologo sia caratterizzato da un potenziale osteogenetico inferiore a quello dell'osso autologo ed il suo impiego gravato da possibili complicanze, come la comparsa di reazione immunitarie e la trasmissione di infezioni [6]. Tuttavia lo screening dei donatori, i test di compatibilità e le tecniche di processazione consentono di ridurre il rischio di trasmissione di malattie virali (<1/106 alloinnesti) [4]. L'osso omologo viene prelevato da soggetti sani e da cadaveri donatori, accuratamente selezionati per evitare il rischio di trasmissione di malattie virali e reazioni immunitarie, secondo le indicazioni stabilite dalle linee guida della "American Association of Tissue Banks" per tutti i centri accreditati [7] o della direttiva 2004/23/CE del parlamento europeo sulla definizione di norme di qualità e di sicurezza per la donazione, l'approvvigionamento, il controllo, la lavorazione, la conservazione, lo stoccaggio e la distribuzione di tessuti e cellule umani [8]. Il tessuto osseo può essere prelevato mediante due diverse metodiche, sterile e non sterile. Il prelievo sterile viene effettuato entro le prime dodici ore successive all'arresto cardiocircolatorio del donatore o entro ventiquattro ore, purchè il cadavere del donatore sia mantenuto ad una temperatura di 4°C. La metodica non sterile o pulita prevede che il prelievo sia realizzato entro ventiquattro ore dall'arresto cardiocircolatorio, seguito dalla sterilizzazione con ossido di etilene o mediante irradiazione con raggi [9]. Le diverse tecniche usate per il successivo trattamento e la conservazione dell'osso ne influenzano significativamente la resistenza meccanica, le proprietà osteoconduttive, quelle osteoinduttive ed il potenziale immunogeno [2 6]. In rapporto alle modalità di processazione l'osso omologo può essere classificato in:

- *Tessuto osseo fresco (Fresh bone graft)*. Non viene sottoposto ad alcuna tecnica di processazione dopo il prelievo ed è caratterizzato da una resistenza meccanica inalterata, ma presenta un elevato potenziale immunogeno e un alto rischio di trasmissione di malattie infettive, che non rendono possible il suo impiego clinico [4].
- *Tessuto osseo congelato (Fresh-frozen bone graft)*. Conservato ad una temperatura -70°C o in azoto liquido a -196°C dopo lavaggio in una soluzione antibiotica [9]. Tale metodica non riduce la resistenza meccanica dell'osso né determina la denaturazione delle bone morphogenetic proteins (BMPs) della matrice extracellulare. Permane invece il rischio della comparsa di una reazione immunitaria, sebbene inferiore a quello dell'osso omologo fresco, e quello di trasmissione del HIV. Tuttavia i soli casi nei quali è stata dimostrata la trasmissione di malattie virali hanno riguardato l'utilizzo di osso omologo congelato non processato [10]. Il tessuto osseo congelato può essere conservato per un periodo non superiore a 5 anni [4].
- *Tessuto osseo liofilizzato (Fresh-dried bone graft)*. Il tessuto osseo liofilizzato è caratterizzato da un basso potere immunogeno e nessun caso di trasmissione del HIV è stato sino ad ora descritto in seguito al suo impiego [10]. Il trattamento determina però una riduzione della resistenza meccanica dell'osso superiore al 50% e la distruzione delle BMPs [11].
- *Matrice ossea demineralizzata (Demineralized bone matrix DBM)*. Ottenuta dalla decalcificazione dell'osso corticale omologo e dotata di uno scarso potere immunogeno [12]. Il suo potenziale osteoinduttivo è stato osservato sin dai primi studi effettuati da Urist, anche se varia considerevolmente a seconda delle metodiche di preparazione e dell'estrazione dei principi attivi [2 6]. I componenti attivi della DBM sono costituiti da una serie di glicoproteine osteoinduttive a basso peso molecolare, tra le quali la bone morphogenetic proteins (BMPs). La DBM non fornisce una stabilità strutturale e meccanica se non impiegata con un carrier, pertanto non si può considerare un efficace sostituto dell'osso autologo, ma può avere un ruolo come supplemento di innesti ossei o come fattore favorente in soggetti con ridotta capacità osteogenetica.

MATRICI CERAMICHE

Le matrici ceramiche sono composti di sintesi che mimano la fase minerale dell'osso, costituita prevalentemente da idrossiapatite (98% del peso secco dell'osso). Il loro ruolo nel processo di osteogenesi riparativa è solamente quello di osteoconduzione, essendo caratterizzati dall'assenza di cellule osteoprogenitrici e di fattori di crescita che però possono essere implementati ad essi. I biomateriali comunemente impiegate in chirurgia ortopedica sono derivati del fosfato di calcio e sono così classificati [13]:

- *Tricalcio-fosfato*. Può esistere in differenti stati con una identica composizione chimica, ma con una differente composizione cristallografica; tali differenti stati sono conosciuti con il nome di isoforme (il più utilizzato risulta essere il β-tricalcio-fosfato), le quali possono differire per la loro solubilità e stabilità biologica [14].
- *Idrossiapatite (HA)*. Come parte della matrice organica del tessuto osseo, esiste in una ampia gamma di composti che si differenziano tra loro in base al rapporto calcio/fosfato. Tale rapporto nell'HA è di 1,67 ed esso può variare fino ad arrivare a un valore pari a 1,5 nelle forme di HA povere di calcio [15].
- *Fosfato di calcio bifasico*. Costituito da una fase di β-tricalcio-fosfato e una di idrossiapatite, è inoltre caratterizzato dal fatto di essere maggiormente riassorbibile rispetto agli altri e per questo utilizzato ampiamente in forma porosa in sostituzione del trapianto di osso spongioso, per via della sua biocompatibilità e osteoconduttività [16].
- *Forme miste*. Caratterizzate dalla associazione di idrossiapatite, tricalciofosfato e molecole di vario genere tra le quali la più utilizzata risulta il collagene [17].

Il metodo più comune per la produzione di questi composti è la precipitazione chimica, nella quale una soluzione contenente fosfato è aggiunta ad una soluzione contenente ioni calcio in opportune condizioni. Dal composto ottenuto, il fosfato di calcio amorfo, viene sintetizzata una forma densa policristallina a temperatura elevata. Il minerale organico ottenuto dall'osso non può essere utilizzato per questo processo, a causa della elevata variabilità della sua composizione chimica e per la difficoltà nell'estrazione dall'osso di composti puri [18]. L'impianto di biomateriali come l'HA e il tricalcio-fosfato è ottimamente tollerato in quanto evocano una bassissima risposta immunitaria tissutale o linfonodale.

Ciò può essere spiegato con il fatto che essi sono composti da calcio e da fosfato, che rappresentano i principali costituenti della componente minerale dell'osso. Il tricalcio-fosfato e l'HA, sono stati sottoposti negli anni ad ampi studi in vitro e in vivo. Possono essere facilmente differenziati l'uno dall'altro in base al rapporto stechiometrico calcio/fosfato. La trasformazione del tricalcio fosfato in HA e viceversa la conversione dall'HA, la sua struttura cristallina, la sua porosità, e la sua solubilità dipendono dalla metodica di produzione e dalla temperatura cui è sottoposto nel corso della lavorazione. Nesheiwat et al hanno utilizzato l'HA corallina per la ricostruzione di ampi difetti post traumatici del primo osso metatarsale, riportando risultati paragonabili a quelli ottenuti con l'osso autologo. L'HA corallina è prodotta utilizzando la struttura trabecolare del corallo marino, nel quale, attraverso una reazione di scambio idrotermico, il carbonato di calcio che lo costituisce viene convertito a fosfato di calcio, senza alcun cambiamento però della struttura trabecolare. Lo studio confermò che il biomateriale impiantato veniva completamente incorporato nell'osso ospite. Inoltre si osservò che, mentre all'inizio l'impianto non era in grado di sopportare lo stress meccanico perchè troppo fragile, una volta incorporato nell'osso, esso diveniva resistente al pari dell'osso nativo [19]. Diversi autori hanno valutato la capacità del tricalcio-fosfato, dell'HA e della collagene-HA di determinare la guarigione di difetti ossei, sia da soli sia dopo l'aggiunta di cellule midollari. I risultati sono stati confrontati con quelli ottenuti impiantando osso spongioso. È possibile che le cellule staminali nelle prime 3-4 settimane conferiscano al biomateriale un'attività osteogenetica, che altrimenti non avrebbe, che si unisce a quella osteoconduttiva. Solo successivamente diviene preminente il contributo delle cellule dell'osso ospite. La capacità del tricalcio-fosfato e dell'HA di sostenere la crescita ossea è più evidente quando l'impianto è a diretto contatto con l'osso ospite. Tale crescita è determinata in parte dalla misura del diametro dei pori, che comunemente varia tra 100 µm e 400 µm, e in parte dal tempo trascorso dall'impianto [20 21]. Misch et al hanno valutato le differenze, nell'ambito di applicazioni odontoiatriche, tra l'osso autologo, la matrice ossea demineralizzata e biomateriali di fosfato di calcio come l'HA e il tricalcio-fosfato. È stato dimostrato che il loro impiego in diverse combinazioni dipende anche dalle dimensioni e dalla sede del difetto osseo. In particolare hanno potuto osservare che l'uso dell'HA, del tricalcio-fosfato e di composti ottenuti dalla loro combinazione con la matrice ossea demineralizzata trovino indicazione in presenza di piccoli difetti ossei, mentre in quelli più ampi è indicato l'impiego di osso autologo o comunque la combinazione HA-osso autologo. In generale è emerso che quanto maggiore è il difetto osseo, tanto più è necessario ricorrere all'innesto o all'aggiunta di cellule autologhe (scaffold composito) [21 22]. Un aspetto dell'impiego delle matrici ceramiche come riempitivo di difetti ossei è quello riguardante la chirurgia dei tumori dell'osso, nella quale comunemente l'asportazione della lesione tumorale è seguita dall'innesto di osso autologo. Tuttavia può essere difficile ottenere una quantità di osso sufficiente a riempire i difetti ossei a causa della loro ampiezza [23].

CONCLUSIONI

L'orientamento più attuale della ricerca e dell'applicazione clinica consiste nell'impiego di materiali compositi costituiti da associazioni di piccole quantità di innesti ossei autologhi, ominnesti morcellizzati o strutturati sulla base delle esigenze meccaniche, biomateriali di sintesi come riempimento, fattori di crescita e cellule mesenchimali autologhe. In questo modo è possibile supportare tutte e tre le attività osteoconduttive, osteoinduttive ed osteosteogenetiche richieste per un rapida guarigione.

BIBLIOGRAFIA

1. Muschler GF, Lane JM. *Orthopedic Surgery*. In: Habal MB, Reddi AH (eds). *Bone Grafts and Bone Substitutes*. Philadelphia.WB Saunders Co 1992. p. 375-407.
2. Boden SD, Schimandle JH. *Biologic enhancement of spinal fusion*. Spine 1995;20(24S):S113-23S.
3. Urist MR, Silverman BF, Buring K, et al. *The bone induction principle*. Clin Orthop 1967;53:243-83.
4. Ehrler DM, Vaccaro AR. *The use of allograft bone in lumbar spine surgery*. Clin Orthop 2000;371:38-45.
5. Schnee CL, Freese A, Weil RJ, et al. *Analisys of harvest morbidity and radiographic outcome using autograft for anterior cervical fusion*. Spine 1997;22:2222-7.
6. Berven S, Tay BKB, Kleinstueck FS, et al. *Clinical applications of bone graft substitutes in spine surgery: consideration of mineralized and demineralized preparations and growth factor supplementation*. Eur Spine J 2001;10:S169-177.
7. Kagan RJ. *American association of tissue banks standards for tissue banking*. Library of Congress Card 1998;84-7269.
8. *Directive 2004/23/EC of the European Parliament and of the Council of 31 March 2004 on setting standards of quality and safety for the donation, procurement, testing, processing, preservation, storage and distribution of human tissues and cells*.
9. Czitrom AA. *Principles and techniques of tissue banking*. In: Heckman JD ed. *American Academy of Orthopaedic Surgeons Instructional Course Lectures*. 42th ed. Rosemont 1993. p. 359-62.
10. Asselmeier MA, Casperi RB, Bottenfield S. *A review of allograft processing and sterilization techniques and their role in transmission of the human immunodeficiency virus*. Am J Sports Med 1993;21:170-5.
11. Sandhu HS, Grewal HS, Parvataneni H. *Bone grafting for spine fusion*. Orthop Clin North Am 1999;30:685-98.
12. Guizzardi S, Di Silvestre M, Scandroglio R, et al. *Implants of heterologous demineralized bone matrix for induction of posterior spinal fusion in rats*. Spine 1992;17:701-7.
13. LeGeros RZ. *Biodegradation and bioresorption of calcium phosphate ceramics*. Clin Mater 1993;14:65-88.
14. Driessens FC. *Physiology of hard tissues in comparison with the solubility of synthetic calcium phosphates*. Ann New York Acad Sci 1988;523:131-6.
15. Ben-Nissar B, Chai C, Evans L. *Crystallographic and spectroscopic characterization of morphology of biogenic and synthetic apatites. Part B*. In: *Encyclopedic handwork of biomaterials and bioengineering*. Edited by DL Wise. New York, Marcel Dekker 1995. p. 196
16. Tancred DC, McCormack BAO, Carr AJ. *A quantitative study of the sintering and mechanical properties of hydroxyapatite/phosphate glass composites*. Biomaterials 1998;19:1735-43.
17. Tampieri A, Sandri M, Landi E, et al. *Design of graded biomimetic osteochondral composite scaffolds*. Biomaterials 2008;29:3539-46.
18. Akao M, Aoki H, Kato K. *Mechanical properties of sintered hydroxyapatite for prosthetic applications*. J Mater Sci 1981;16:809-12.
19. Nesheiwat F, Brown WM, Healey KM. *Post-traumatic first metatarsal reconstruction using coralline hydroxyapatite*. J Am Podiatr Med Assoc 1998;88:130-4.
20. Johnson KD, Frieson KE, Keller TS, et al. *Porous ceramics as bone graft substitutes in long bone defects: A biochemical, histological, and radiolographic analysis*. J Orthop Res 1996;14:351-69.
21. Mattioli-Belmonte M, Lucarini G, Virgili G, et al. *Mesenchymal Stem Cells on Plasma-Deposited Acrylic Acid Coatings: An In Vitro Investigation to Improve Biomaterial Performance in Bone Reconstruction*. J Bioact Compat Polym 2005;20:343-60.
22. Misch CE, Dietsh F. *Bone-grafting materials in implant dentistry*. Implant Dent 1993;2:158-67.
23. Capanna R, Manfrini M, Tigani D, et al. *Tricalcium phosphate and hydroxyapatite ceramics in the surgery of bone tumors: preliminary results*. Chir Organi Mov 1991;76:245-54.

Nuovo dispositivo riassorbibile interno per la riparazione dei tendini flessori della mano: studio biomeccanico ed *ex vivo* preliminare su modello porcino

G. Vasario, F. Zura Puntaroni[*], S. Geuna[**], G. Ciardelli[***], A. Georgescu[****], I. Ignatiadis[****], B. Battiston

RIASSUNTO

Il recupero funzionale flessori precoce ed un arco di movimento completo dopo la riparazione di una lesione dei tendini flessori della mano. Per minimizzare le complicanze è importante che la riparazione venga effettuata da un chirurgo esperto che utilizzi una tecnica di tenorrafia chirurgica dalla tenuta predittibile. Negli ultimi 10 anni sono stati realizzati un'alto numero di studi riguardanti le tecniche specifiche di sutura, con valutazioni sia in vitro che in vivo. Gli autori hanno esaminato la possibilità di utilizzare un dispositivo interno per la sutura del tendine in diversi materiali riassorbibili e design per riparazione dei tendini flessori. L'obiettivo di questo studio preliminare è quello di studiare in vitro ed ex-vivo, le prestazioni dei modelli testati.

Parole Chiave: tendini flessori, riassorbibile, sutura tendinea

SUMMARY

The early recovery of the kinetic functions of a finger in full range of motion after flexor tendon injury and repair is a challenging issue in hand surgery. To minimize complications it is crucial that primary repair is performed by an adequately skilled surgeon using a predictably strong suture technique. In the last 10 years a large number of investigations have been performed about the suture technique itself, with in vitro and in vivo evaluations. The authors considered the possibility of utilizing an internal device for tendon suture in different reabsorbable materials and designs in the repair of ruptured flexor tendons. The goal of this preliminary study is to investigate in vitro and ex-vivo, the performances of the testing models.

Key words: flexor tendon, reabsorbable, tendon suture

Azienda Ospedaliera CTO-Maria Adelaide, Centro Traumatologico di Torino; [*] Università degli Studi di Ancona, Clinica Ortopedica Ospedali Riuniti Ancona; [**] Dipartimento di Scienze Cliniche e Biologiche Ospedale San Luigi Orbassano (TO); [***] Politecnico di Torino, Dipartimento di Meccanica (DIMEC) Torino, Italy; [****] Department of Upper Limb and Hand Surgery and Microsurgery, KAT Hospital, Kifissia, Athens, Greece

Indirizzo per la corrispondenza:
G. Vasario, Azienda Ospedaliera CTO-Maria Adelaide, Torino. Fax +39 011 6933269. E-mail: gabriele.vasario@gmail.com

MATERIALI E METODI

Gli autori hanno messo a punto un nuovo dispositivo riassorbibile in acido Poli-L-lattico (PLA NatureWorks® 2002d)/Acido Policaprolacton (PCL Sigma-Aldrich 80000). Per esaminarne le proprietà e le applicazioni lo hanno comparato alle tradizionali tecniche di sutura tendinea tipo Kessler in un modello molto simile a quello umano: il flessore profondo delle dita suine (FDP).
Inizialmente il nuovo dispositivo interno PLA è stato progettato e testato prima su modello a elementi finiti e successivamente in vitro con analisi biomeccanica mediante test meccanici di trazione semplice a rottura, di trazione ciclica a fatica e di trazione su puleggia. In un secondo tempo gli autori hanno utilizzato il tendine flessore profondo degli arti anteriori di 8 femmine suine giovani. In ogni arto due tendini sono stati tagliati e riparati. In totale: 32 tendini flessori, 16 riparati con i nuovi dispositivi interni riassorbibili di "tenosintesi" e 16 con tecnica Kessler classica (Tajima modificata). Infine, gli autori hanno testato i tendini porcini sacrificati con prove di carico a rottura e esaminato la zona cicatriziale con studio istologico.

RISULTATI

La progettazione 3D preliminare e la verifica, tramite simulazioni agli elementi finiti, del comportamento meccanico delle varie tipologie di forme e materiali ha portato alla realizzazione del prototipo come illustrato in Figura 1. La ricerca sperimentale del tipo di sutura più opportuna da abbinare al dispositivo e della tecnica chirurgica sono illustrate nella Figura 2. Le migliori miscele sono risultate essere il PLA 100 (61,56 N, SD 3,38) e il PLA 20/80 (73,26 N, SD 3,95) (p value < 0,05). I dati relativi alla tenuta meccanica hanno dimostrato come il dispositivo possa essere paragonabile a livello di prestazioni con le suture tipo Kessler four-strand o addirittura superiore . I risultati sono riassunti nelle Figure 3 e 4.
I test di trazione lineare ex vivo hanno dimostrato una differenza non significativa fra i tendini suturati con tecnica Kessler classica rispetto al dispositivo (Fig. 6).

Fig. 1.

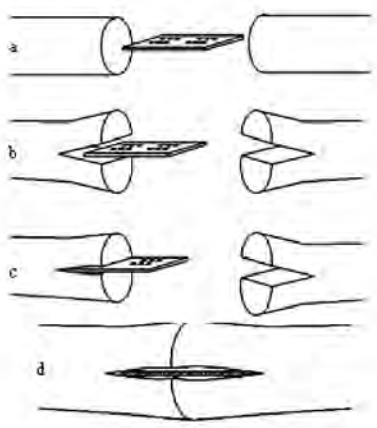

Fig. 2.

	Trazione semplice	Trazione su Pluleggia	Fatica
Kessler	45,00	42,00	42,00
Dispositivo PLA 100	61,56	70,71	57,44
Dispositivo PLA 20/80	73,26	54,36	68,35

Fig. 3.

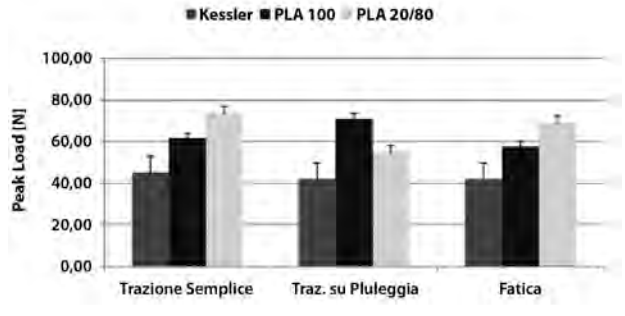

Fig. 4.

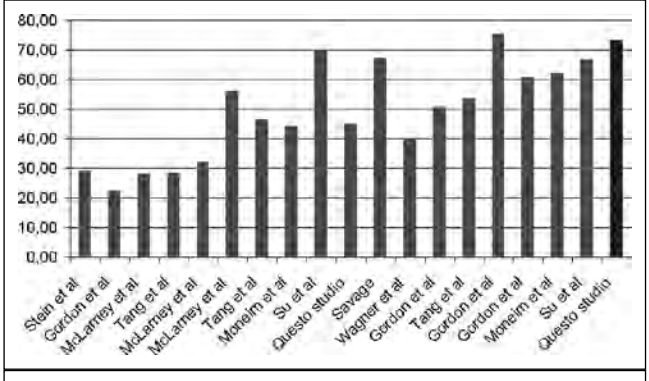

Fig. 5.

L'analisi istologica ha infine evidenziato una buona integrazione del dispositivo all'interno del tessuto tendineo circostante con una buona riparazione cicatriziale e presenza non eccessiva di infiltrato linfocitario a dimostrazione della biocompatibilità del materiale.

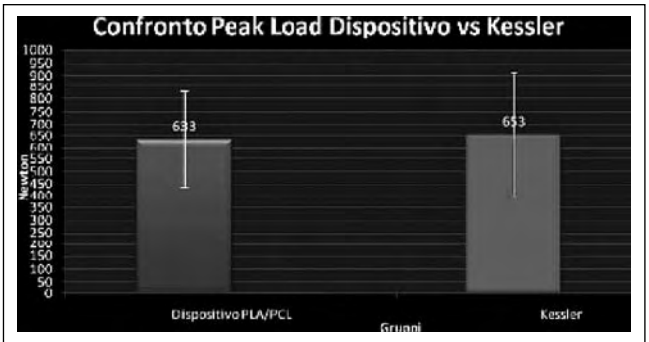

Fig. 6.

CONCLUSIONI

L'efficacia della riparazione dei tendini utilizzando dispositivi interni riassorbibili ha mostrato buoni risultati con rottura di carico medio con valori comparabili alle tecniche più comuni utilizzate in letteratura. I risultati di questo studio e le prove in vitro ed ex vivo, hanno confermato che l' applicazione di questo nuovo dispositivo interno con materiale riassorbibile consentirebbe resistenza della riparazione e una mobilizzazione precoce. La biodegradabilità e l'assenza di reazioni avverse infiammatorie possono avere implicazioni importanti anche nella prospettiva clinica.

BIBLIOGRAFIA

Amis AA, Jones MM. *The interior of the flexor tendon sheath of the finger. The functional significance of its structure*. Journal of Bone and Joint Surgery 1988;70B:583–587.

Anastakis DJ, Regehr G, Reznick RK et al. *Assessment of technical skills transfer from bench training model to the human model*. American Journal of Surgery 1999;177:167-170.

Brunelli F, De Bellis U, Sanguina M, et al. *An anatomical study of the relationship between excursion of the flexor tendons and digital mobility: proposition of an intraoperative test for flexor tendon tenolysis*. Surg Radiol Anat 2001;23:243-8.

De Jong WH, Eelco Bergsma J, Robinson JE, et al. *Tissue response to partially in vitro predegraded poly-L/D-lactide implants*. Biomaterials 2005;26:1781-1791.

Dymarczyk, M. *A new device for flexor tendon injuries*. J Hand Ther 2001;14:216-8, 2001.

Boyer MI, Strickland JW, Engles DR. *Flexor Tendon Repair and Rehabilitation: State of the Art in 2002.* J Bone Joint Surg Am 2002;84:1684-1706.

Lawrence TM, Woodruff MJ, Aladin A, et al. *An assessment of the tensile properties and technical difficulties of two-and four-strand flexor tendon repairs*. Journal of Hand Surgery 2005;30B:294-297. Mishra V, Kuiper JH, Kelly CP. *Influence of core suture material and peripheral repair technique on the strength of Kessler flexor tendon repair*. Journal of Hand Surgery 2003;28B:357-362.

Rhodes ND, Wilson PA, Southern SJ. *The flexor-tendon repair simulator*. British Journal of Plastic Surgery 2001;54:373-374.

Smith AM, Forder JA, Annapureddy YSR, et al. *The porcine forelimb as a model for human flexor tendon surgery*. Journal of Hand Surgery 2005;30B:307-309.

Sack WO. *Essentials of pig anatomy*. Veterinary Textbooks 1982. p.158-171.

Smith AM, Evans DM. *Biomechanical assessment of a new type of flexor tendon repair*. Journal of Hand Surgery 2001;26B:217-219.

Su BW., et al. *Device for zone-II flexor tendon repair. A multicenter, randomized, blinded, clinical trial*. J Bone Joint Surg Am 2005;87:923-35.

Su BW, Solomons M, Barrow A. *A Device for Zone-II Flexor Tendon Repair*. J Bone Joint Surg Am 2006;88:37-49.

Verdan C. *Reparative surgery of flexor tendons in the digits*. In: Verdan C (Ed). *Tendon surgery of the hand*. Edinburgh: Churchill Livingstone 1979. p. 57–65

Wang T. *Increased Suture Embedment in Tendons: An Effective Method to Improve Repair Strength* .J Hand Surg Eur 2002;27:333-336.

Indice degli Autori

Abati C.N., S235
Acri F., S125
Adani R., S281
Aiuti F., S56
Aldegheri R., S110
Altadonna G., S158
Altissimi M., S277
Amendola L., S13
Andaloro A., S122
Angelini A., S30, S43
Asti A., S154
Atzei A., S286
Avvisati G., S35
Azzarà A., S277

Bait C., S165
Baldini N., S151
Bandiera S., S13
Barbanti Bròdano G., S13
Barbuti D., S131
Barca F., S83
Barnaba S.A., S20
Battison B., S326
Becchetti F., S122
Becchetti S., S122
Beltrami G., S24
Benazzo F., S154
Berizzi A., S110
Bertelli A., S103
Berti L., S261
Biggi F., S162
Bochicchio V., S97
Borean A., S162
Boriani S., S13
Borrè S., S77
Braghiroli L., S277
Brandi M.L., S1
Buda R., S141
Busilacchi A., S147

Cadossi M., S261
Calabrò T., S30
Calderazzi F., S264
Calderoni P.P., S235
Caloprisco G., S162
Camarda L., S63
Campanacci D.A., S24
Campi F., S249
Campi S., S318
Cancedda R., S140
Cancilleri F., S270
Capanna R., S24
Capone A., S92
Cappuccio M., S13
Capra P., S125
Carolla A., S264
Carraro A., S239
Carulli C., S50
Casadei R., S30
Casella F., S225
Castagna A., S258
Catalano F., S301
Catani F., S261
Cautiero F., S254
Cavalli L., S1
Cavallo M., S141
Ceccarelli F., S264
Cecconi S., S147, S323
Ceffa R., S77
Celi M., S8
Celli L., S251
Celli A., S251
Cerocchi I., S8
Cerulli G., S175
Cervellin M., S165
Cherubino P., S137
Ciapetti G., S151
Ciardelli G., S326
Ciccarelli M., S254
Cioni A., S188
Civinini R., S50
Codeluppi M., S70
Colangeli S., S13
Conti B., S154
Cuomo P., S24

D'Arienzo M., S63
D'Orazio L., S158
D'Uva L., S235
Dallapiccola B., S107
Dallari D., S151
De Biase P., S24
De Santis V., S168
De Fine M., S235
De Benedetto M., S239
Del Buono A., S321
Della Rotonda G., S254
Denaro V., S20, S38, S135, S318, S321
Denti M., S165
Di Gennaro G.L., S114
Di Martino A., S20, S135, S158
Di Matteo B., S158
Di Silvestre M., S188
Di Pino G., S312
Donzelli O., S114
Dorati R., S154
Drago G., S43
Dubousset J., S182

Errani C., S30, S43
Esposito A., S56

Fabbri N., S30
Fabbriciani C., S168
Fabris Monterumici D., S199
Faldini C., S125
Falez F., S225
Favetti F., S225
Ferrari C., S43
Ferrari E., S194
Ferruzza M., S63
Filardo G., S158
Floris L., S178
Fontanarosa A., S254
Forconi F., S5
Fornasari P.M., S141
Forriol F., S140
Frakulli I., S235
Franceschi F., S321
Frenos F., S24

Ganz R., S233
Garofalo R., S258
Gasbarra E., S8
Gasbarrini A., S13
Gasparini G., S168
Gastaldi G., S154
Genitiempo M., S185
Georgescu A., S326
Geuna S., S326
Ghachem M.Ben S76
Ghisellini F., S77
Giacomini S., S188
Giannini S., S125, S141, S261
Gigante A., S147, S323
Giunti A., S151
Grasso M., S103
Greco F., S147, S323
Greggi T., S188
Guelfi M., S103
Guelfi M., S103
Guerra G., S30
Guzzanti V., S80

Hänsch M.G., S60
Healey J.H., S15

Iannella G., S178
Ignatiadis I., S326
Innocenti M., S50, S281
Iundusi R., S8
Izzo V., S168

Kon E., S158

Lampasi M., S114
Landi A., S70
Laus M., S97
Leardini A., S261
Leonetti D., S125
Leti Acciaro A., S70
Leunig M., S233
Liguori L., S178
Logroscino C.A., S185
Lolli F., S188
Longo D., S225
Longo U.G., S318
Luchetti R., S286
Luciani D., S261

Maffulli N., S318
Malaguti M.C., S97
Mannino S., S63
Manzotti S., S323
Marcacci M., S158
Maredi E., S188
Mariani P.P., S178
Marinozzi A., S270
Martikos K., S188
Martinelli N., S270
Masala S., S13
Mascello D., S131
Matassi F., S50
Meani E., S66
Mercuri M., S30, S43
Merolla G., S249
Merolli A., S301
Meyle E., S60
Milano G., S168
Mingarelli R., S107
Minola R., S321
Miscione M.T., S125
Mondanelli N., S24

Nanni M., S125, S141
Nistri L., S50

Occhialini M., S239
Oggiano L., S131

Pacciani E., S131
Pagnotta G., S131
Paiusco E., S137
Pala E., S43
Paladini P., S249
Palombi P., S230
Palumbo A., S38
Panegrossi G., S225
Papalia M., S225
Papalia R., S20, S321
Papapietro N., S38
Patella S., S158
Pellegrini A., S66
Persiani V., S125
Piccioli A., S43
Pirani P., S239
Planta M., S92
Podda D., S92
Ponzetto G., S239
Porcellini G., S249
Postacchini F., S194
Postacchini R., S194
Prospero E., S165

Rainer A., S135
Rampolli M., S308
Randelli P., S258
Rizzello G., S321
Romagnoli M., S261
Romantini M., S43
Ronconi P., S270
Ronga M., S137
Rossi G., S30
Rossini P.M., S312
Ruffilli A., S141
Ruggieri P., S30, S43
Russo R., S254

Saino E., S154
Sanfilippo A., S63
Sangiorgi L., S114
Saracino A., S83
Saturnino L., S8
Scialdoni A., S8
Scoccianti G., S24
Sedel L., S228
Sessa V., S5
Setzu V., S92
Simonetti G., S13
Sinigaglia R., S199
Spina M., S188
Stilli S., S114
Sudanese A., S235
Surace M., S137

Tarantino U., S8
Tasso R., S140
Terzi S., S13
Toni A., S235
Toniolo R.M., S80
Traina F., S235
Trezza P., S66
Trombetta M., S135

Vadalà G., S135
Valencia J.D., S30, S43
Vannini F., S141
Vasario G., S326
Vercillo F., S175
Villano M., S50
Visai L., S154
Volpe A., S273
Volpi P., S165
Vommaro, F., S188

Zaffagnini S., S158
Zambito A., S110
Zappoli F.A., S97
Zini R., S239
Zura Puntaroni F., S326